


# ANEXO 1: Figuras caso clínico 1.



**Universidad**  
Zaragoza

Autora: Pilar Toledo Viamonte.

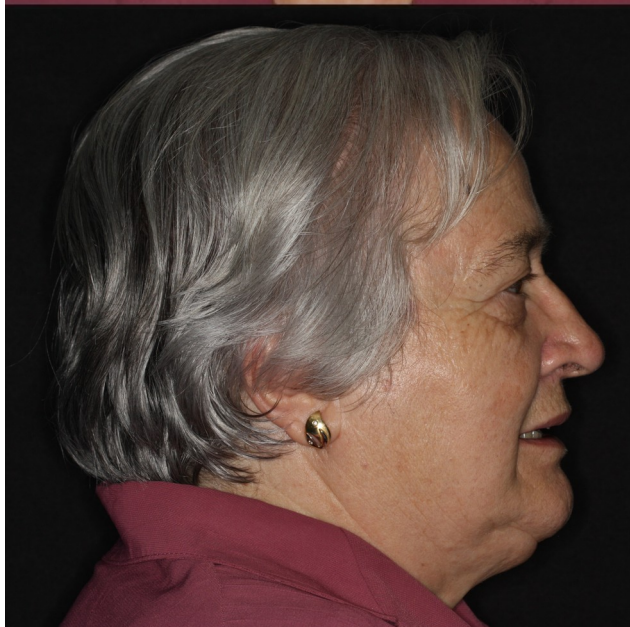Director: Daniel Aragón Navarro

**Fig. 1 Fotografía extraoral.**

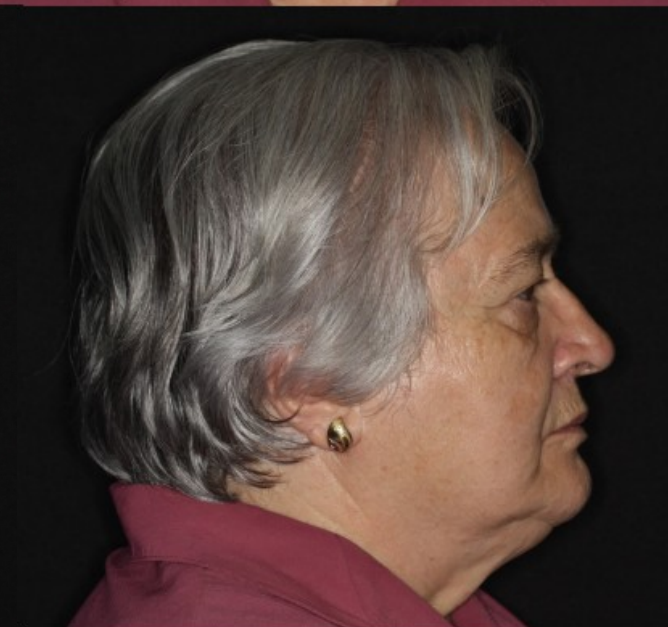**A. Frontal sonriendo.**



**B. Frontal en reposo**



**C. Lateral sonriendo**



**D. Lateral en reposo**



**Fig. 2 Análisis extraoral.**

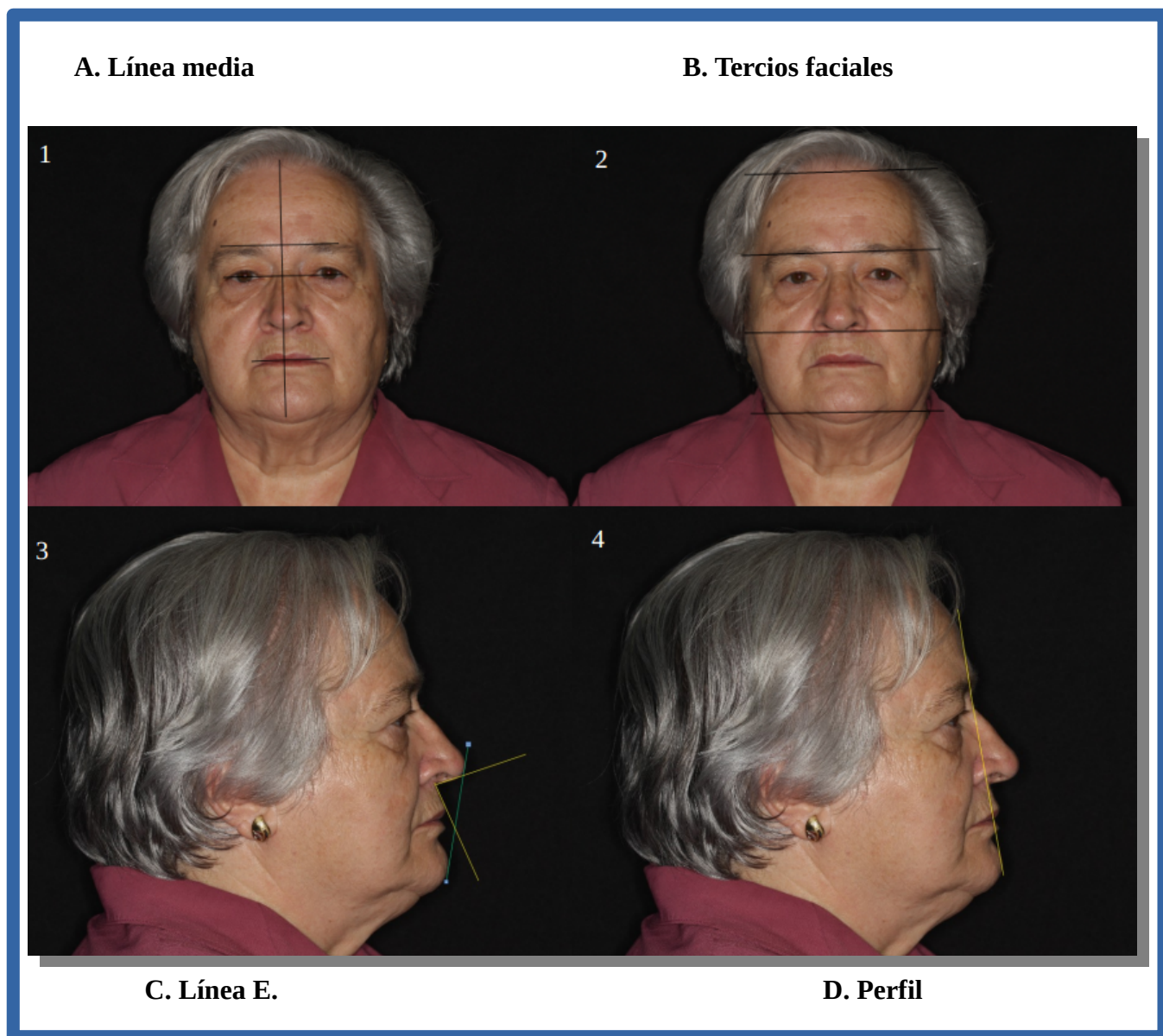
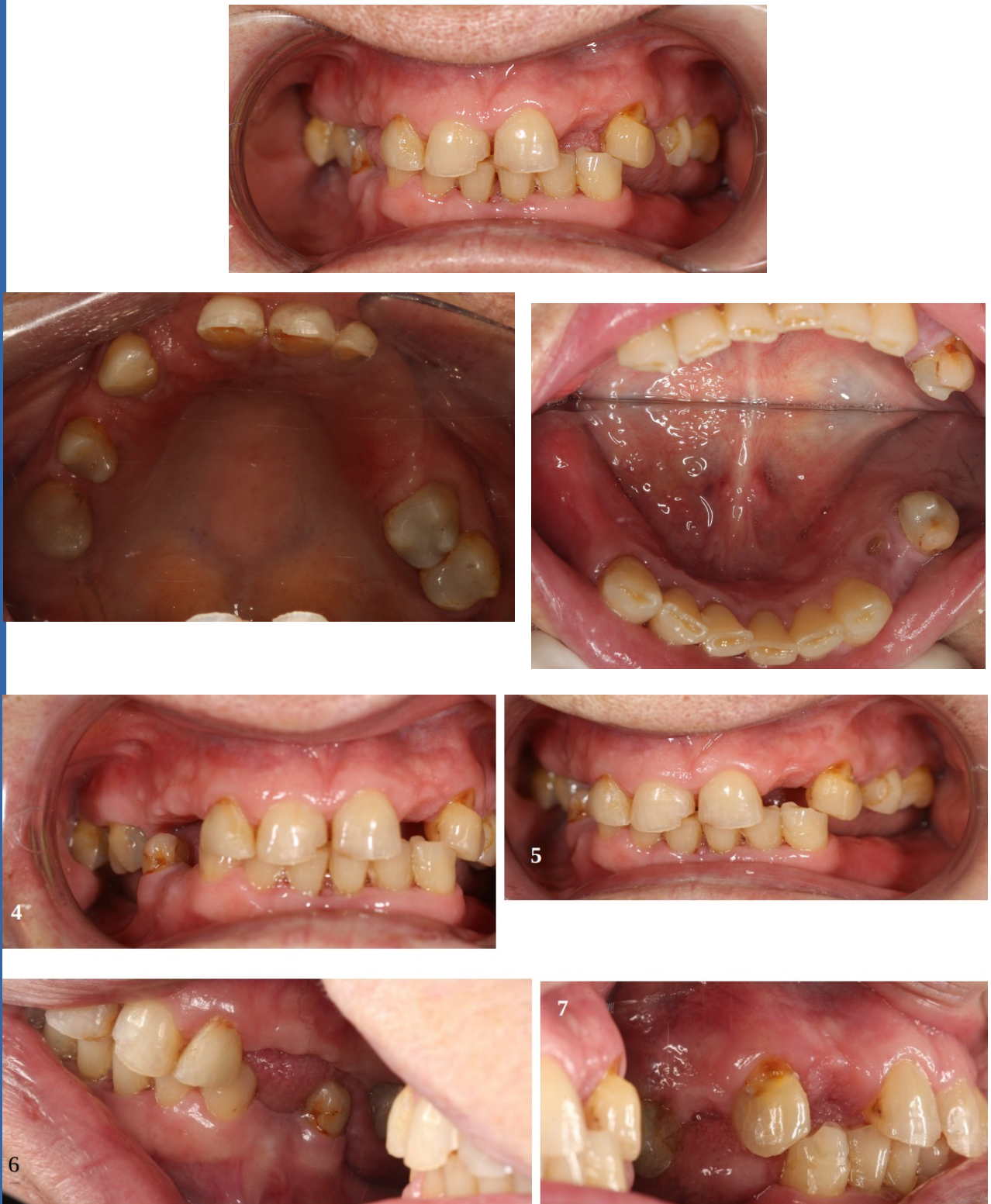
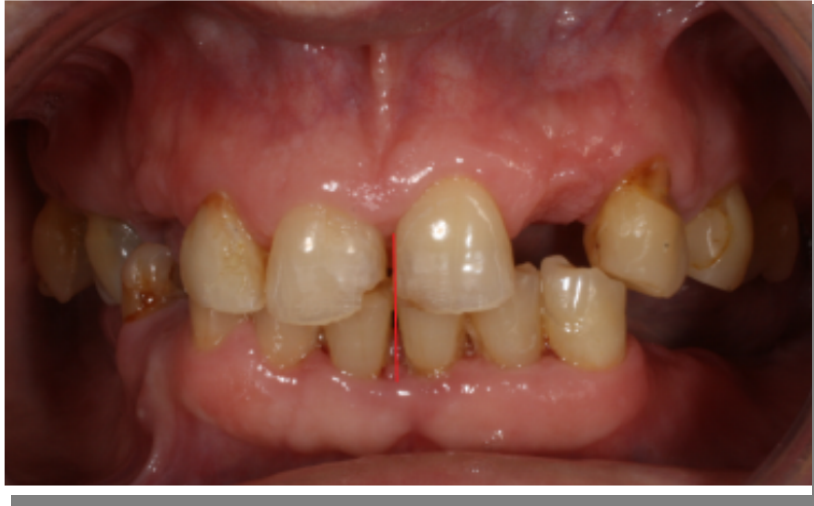
Fig. 3. Análisis intraoral.

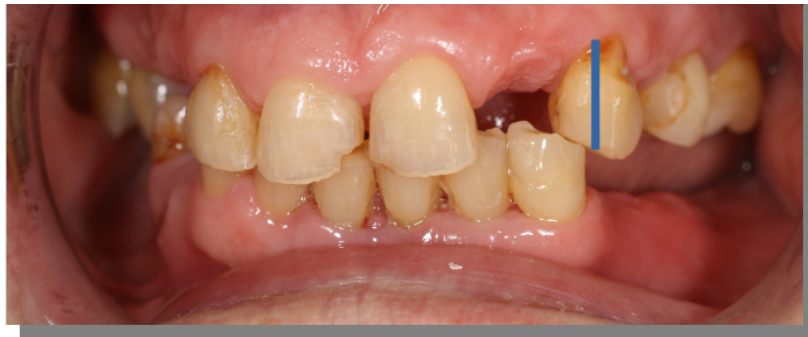

**Fig. 3. Análisis estético intraoral.**

**A. Transversal: línea media**



**B. Sagital: izquierda.**

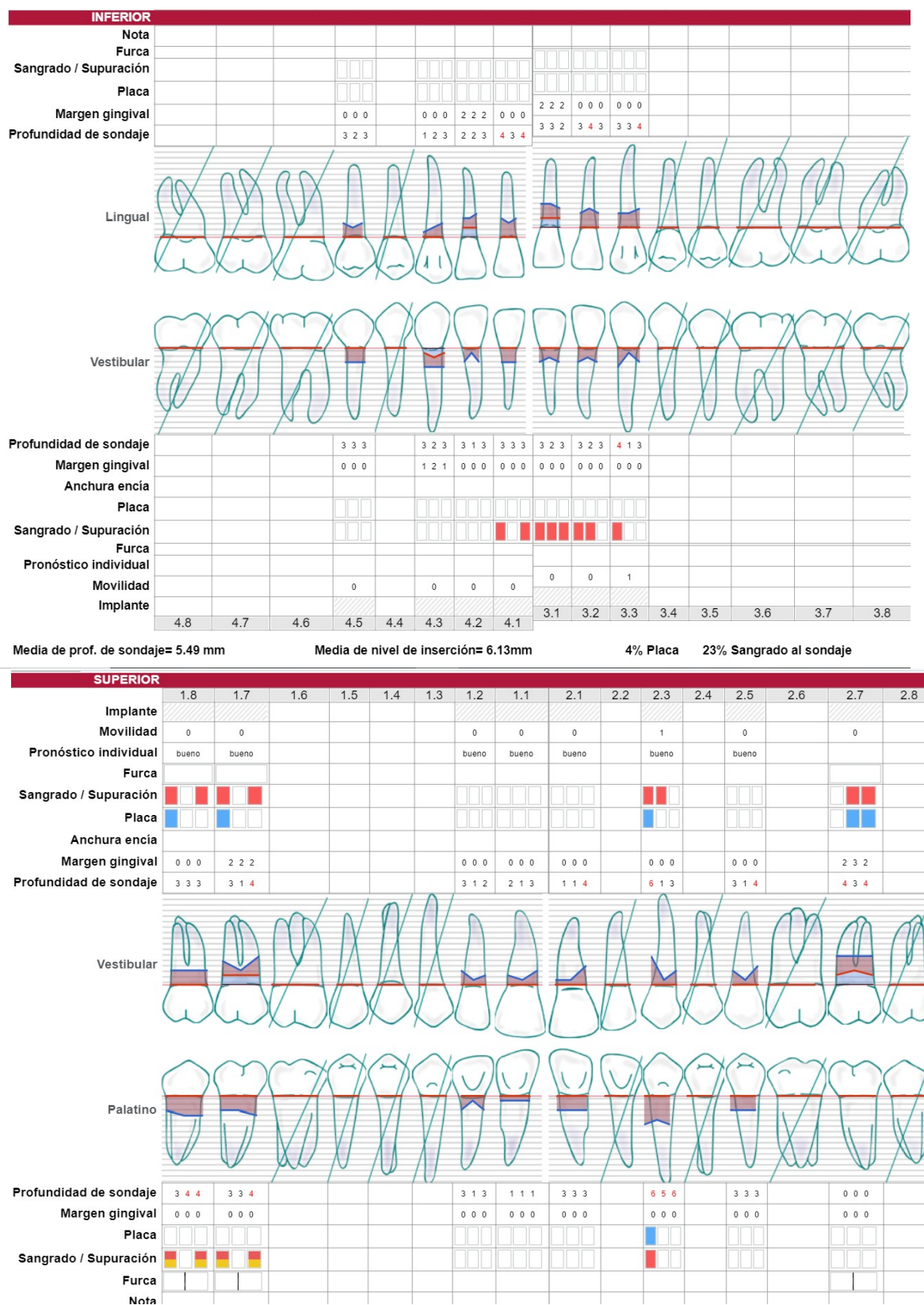


**C. Sagital derecha.**

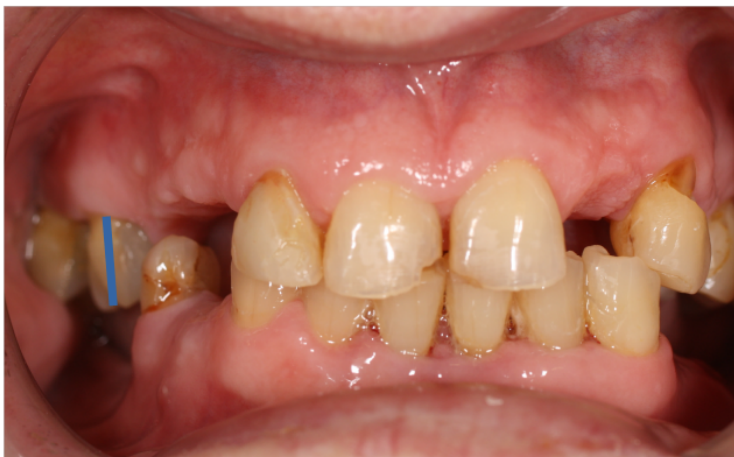



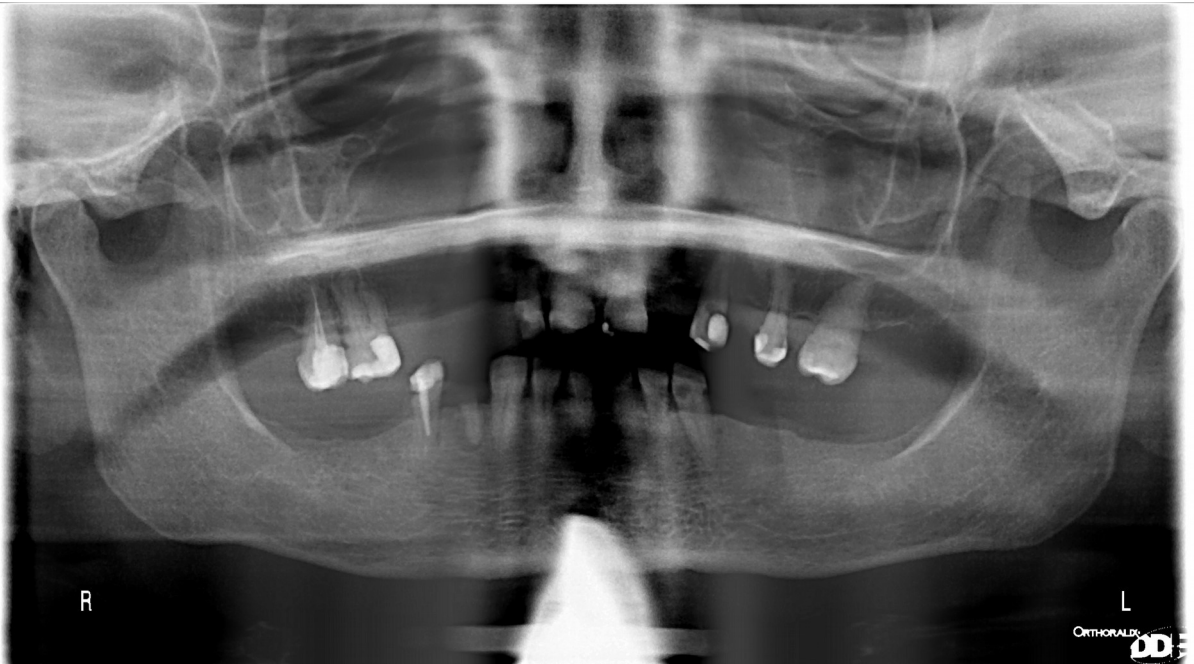Fig. 4. Periodontograma inicial

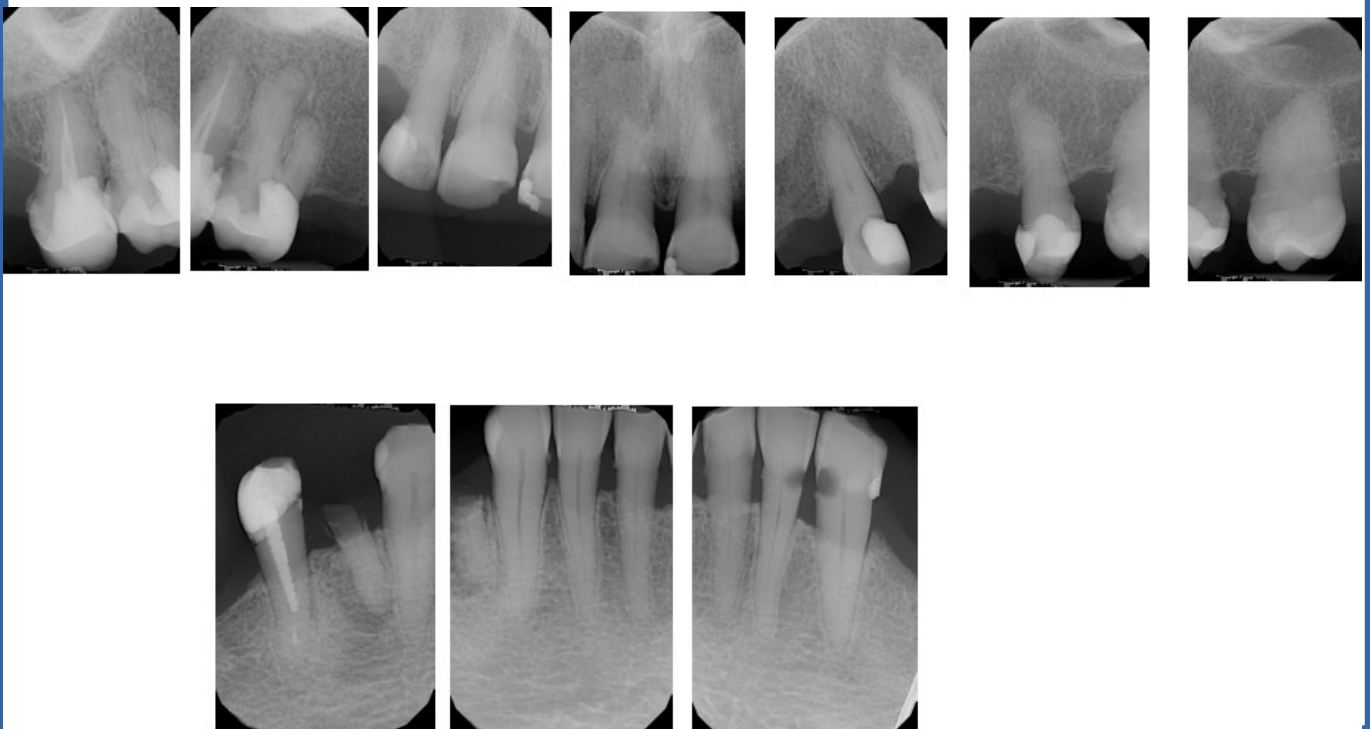


**Fig.5 Exploración radiográfica.**

**A. Ortopantomografía.**



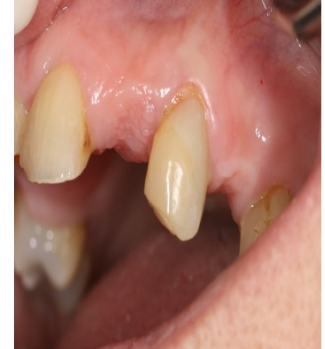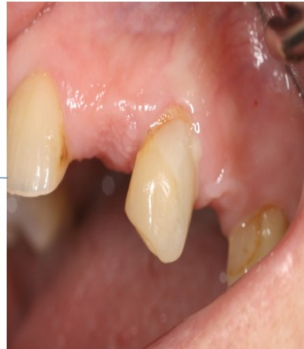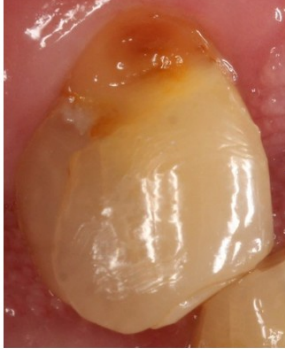
**B. Serie periapical.**



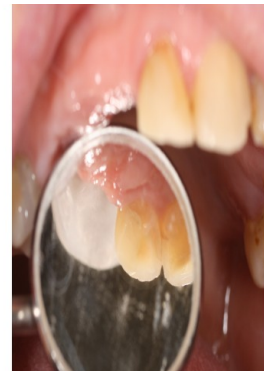
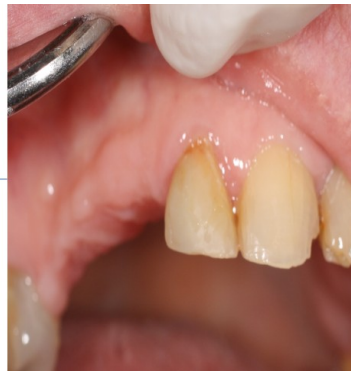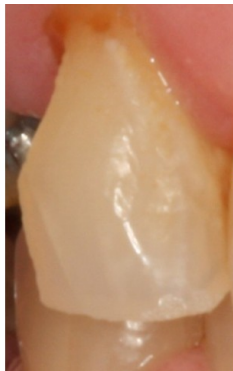
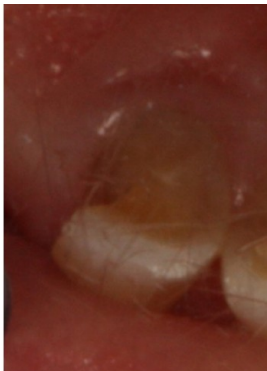


**Fig. 6. Tratamiento restaurador.**

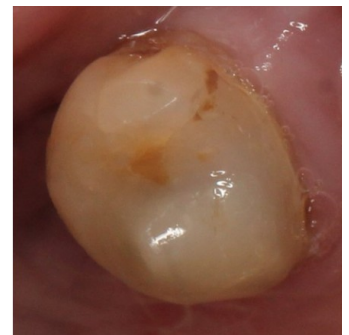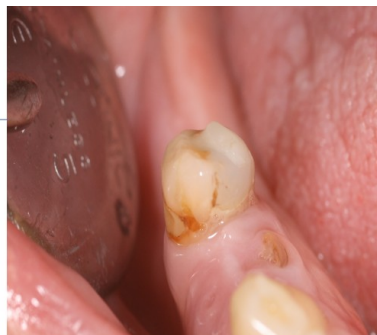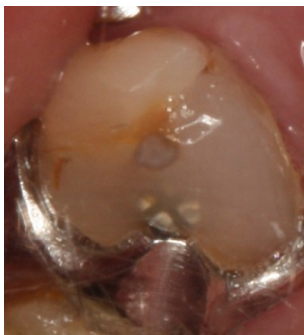
**A. Obturación del 23.**



**B. Obturación del 12.**

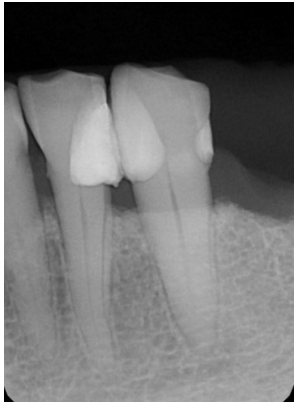

**C. Obturación del 45.**

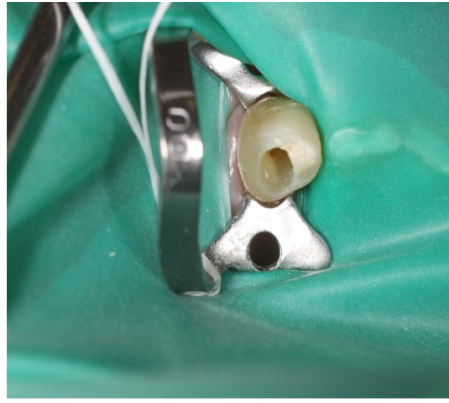


**Fig. 7. Tratamiento de conductos 33.**

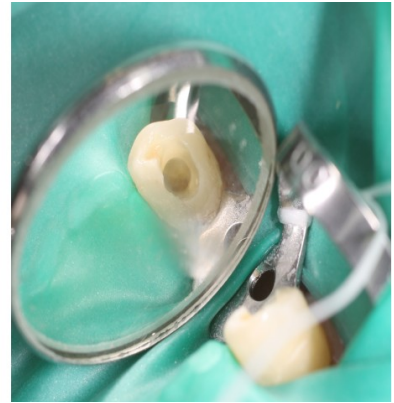
**A. Radiografía de inicio.**



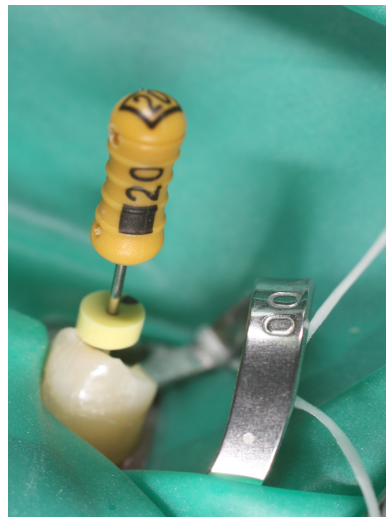
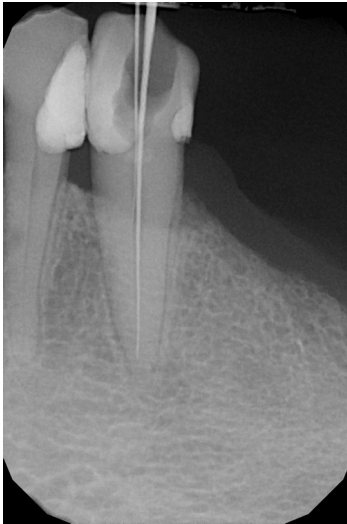**B. Apertura cavidad.**



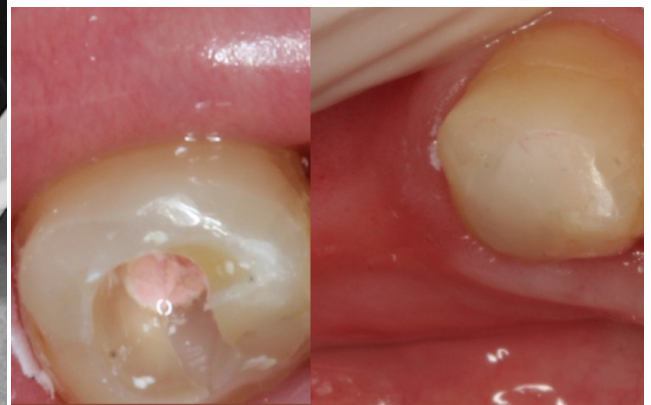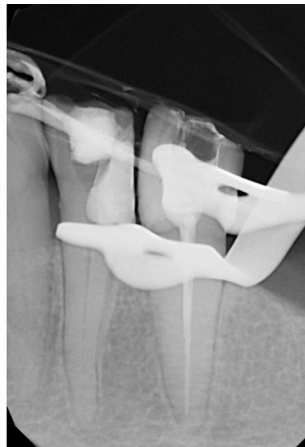
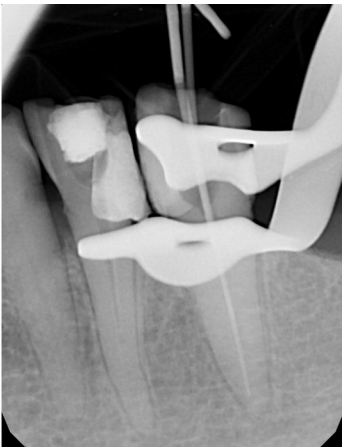**C. Encontrar conducto radicular.**



**D. RXconductometría. E. Instrumentación hasta Lima maestra. F. Medicación intraconducto**



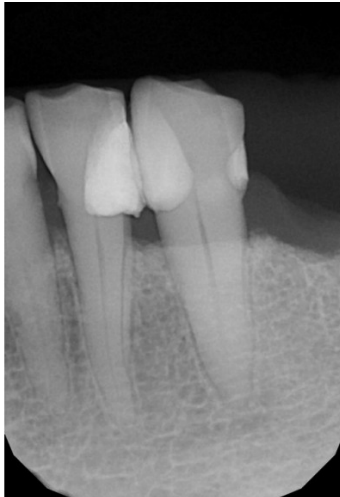**G. Rx con gutapercha. H. Rx gutapercha condensada. I. Gutapercha condensada. J. Obt A2.**



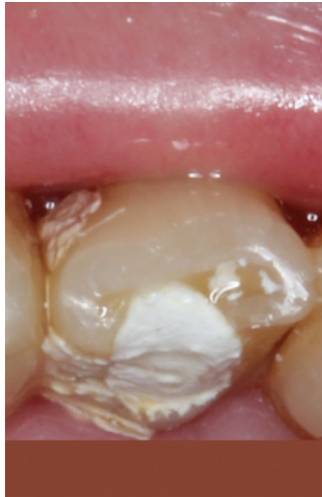

**Fig. 8. Tratamiento conductos del 32.**

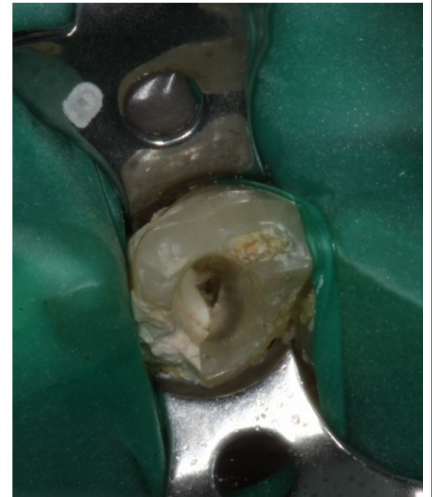**A. Rx inicio.**



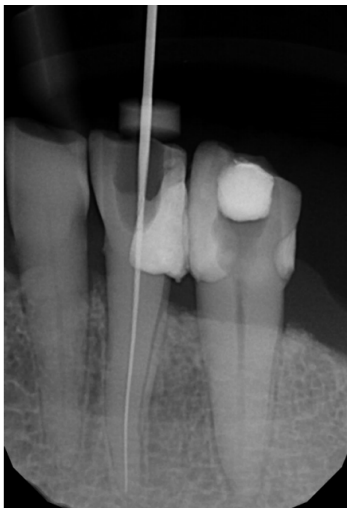**B. Diente de inicio**



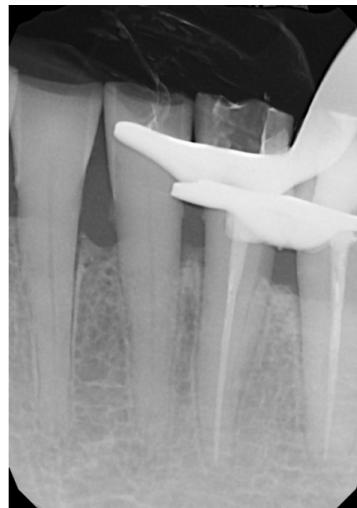**C. Apertura cámara y localización**



**D. Rx conductometría**



**E. Rx conducto obturado.**



**F. Obturación final en A2.**

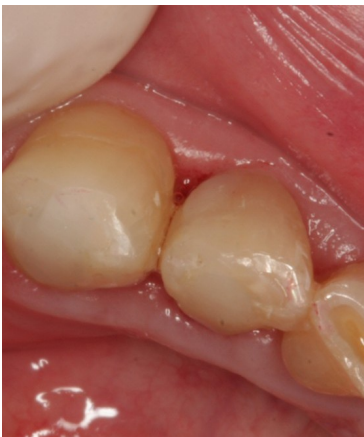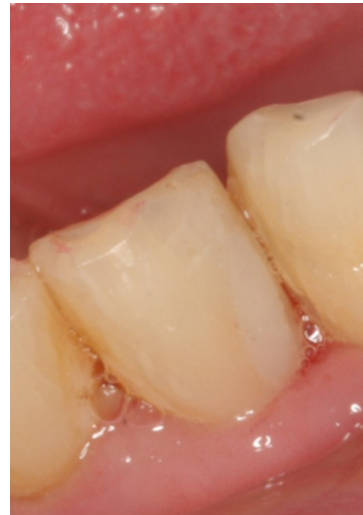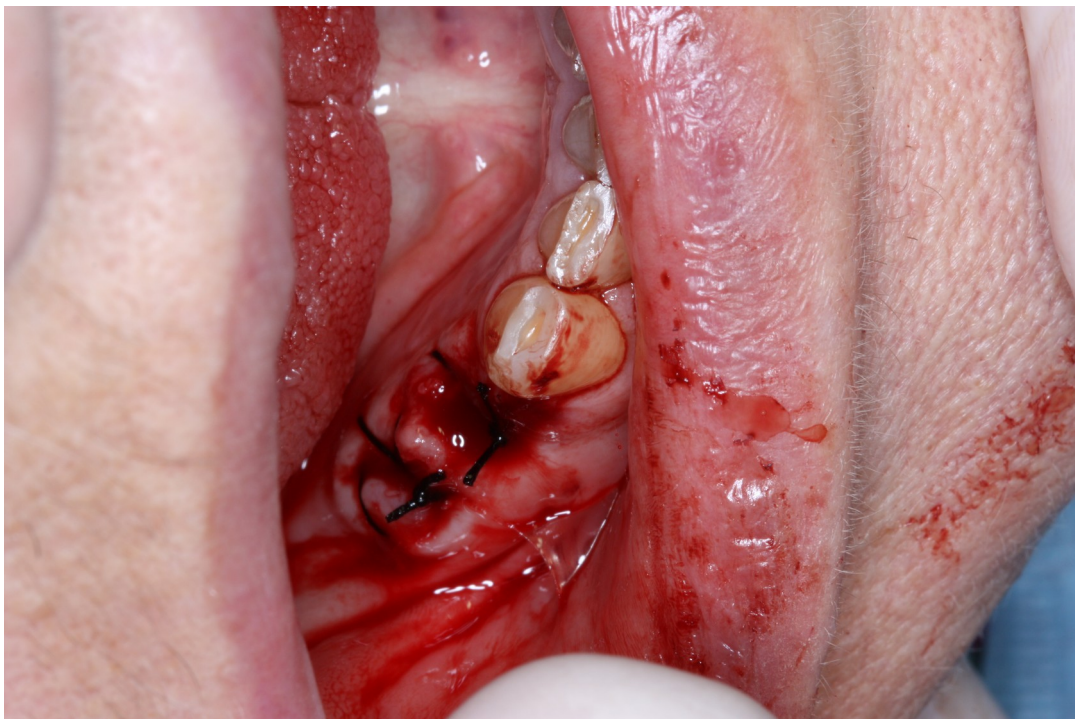


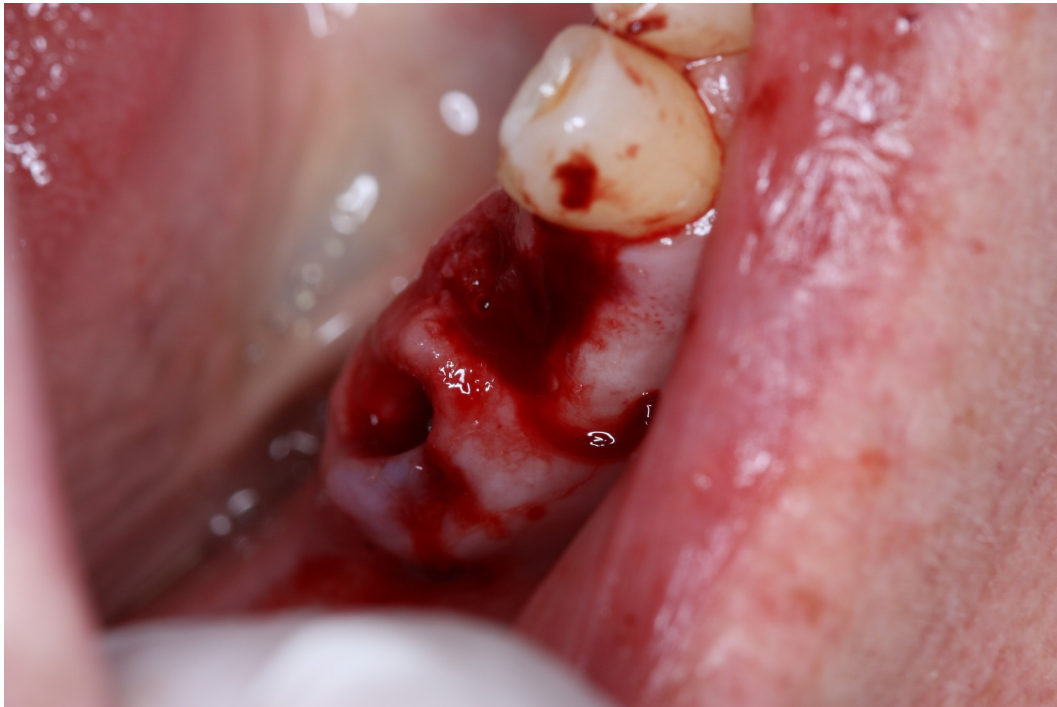Fig. 9. Periodontograma Reevaluación

SUPERIOR																		
	1.8	1.7	1.6	1.5	1.4	1.3	1.2	1.1	2.1	2.2	2.3	2.4	2.5	2.6	2.7	2.8		
Implante																		
Movilidad	0	0					0	0	0		0		0		0			
Pronóstico individual																		
Furca																		
Sangrado / Supuración																		
Placa																		
Anchura encía																		
Margen gingival	0 0 0	2 2 2					0 0 0	0 0 0	0 0 0		0 0 0		0 0 0		0 0 0			
Profundidad de sondaje	1 2 2	2 1 2					1 1 3	1 1 2	1 2 3		4 1 2		3 2 4		3 2 4			
Vestibular																		
Palatino																		
Profundidad de sondaje	2 2 3	3 4 3					1 2 2	1 1 3	2 2 3		3 3 3		3 3 2		3 3 3			
Margen gingival	0 0 0	0 0 0					0 0 0	0 0 0	0 0 0		0 0 0		0 0 0		0 0 0			
Placa																		
Sangrado / Supuración																		
Furca																		
Nota																		
INFERIOR																		
Nota																		
Furca																		
Sangrado / Supuración																		
Placa																		
Margen gingival							0 0 0	0 0 0	0 0 0		0 0 0		0 0 0		0 0 0			
Profundidad de sondaje							2 1 1	2 1 3	2 2 2		2 2 2		3 2 3					
Lingual																		
Vestibular																		
Profundidad de sondaje							2 2 2	2 2 3	2 2 3		1 1 2		2 2 2		3 2 3			
Margen gingival							0 0 0	0 0 0	0 0 0		0 0 0		0 0 0		0 0 0			
Anchura encía																		
Placa																		
Sangrado / Supuración																		
Furca																		
Pronóstico individual																		
Movilidad							0	0	0		0		0					
Implante																		
	4.8	4.7	4.6	4.5	4.4		4.3	4.2	4.1		3.1	3.2	3.3	3.4	3.5	3.6	3.7	3.8

Media de prof. de sondaje= 4.38 mm      Media de nivel de inserción= 4.52mm      0% Placa      15% Sangrado al sondaje

**Fig 10. Fase quirúrgica. Exodoncia estratégica del 45 y del RR 44**

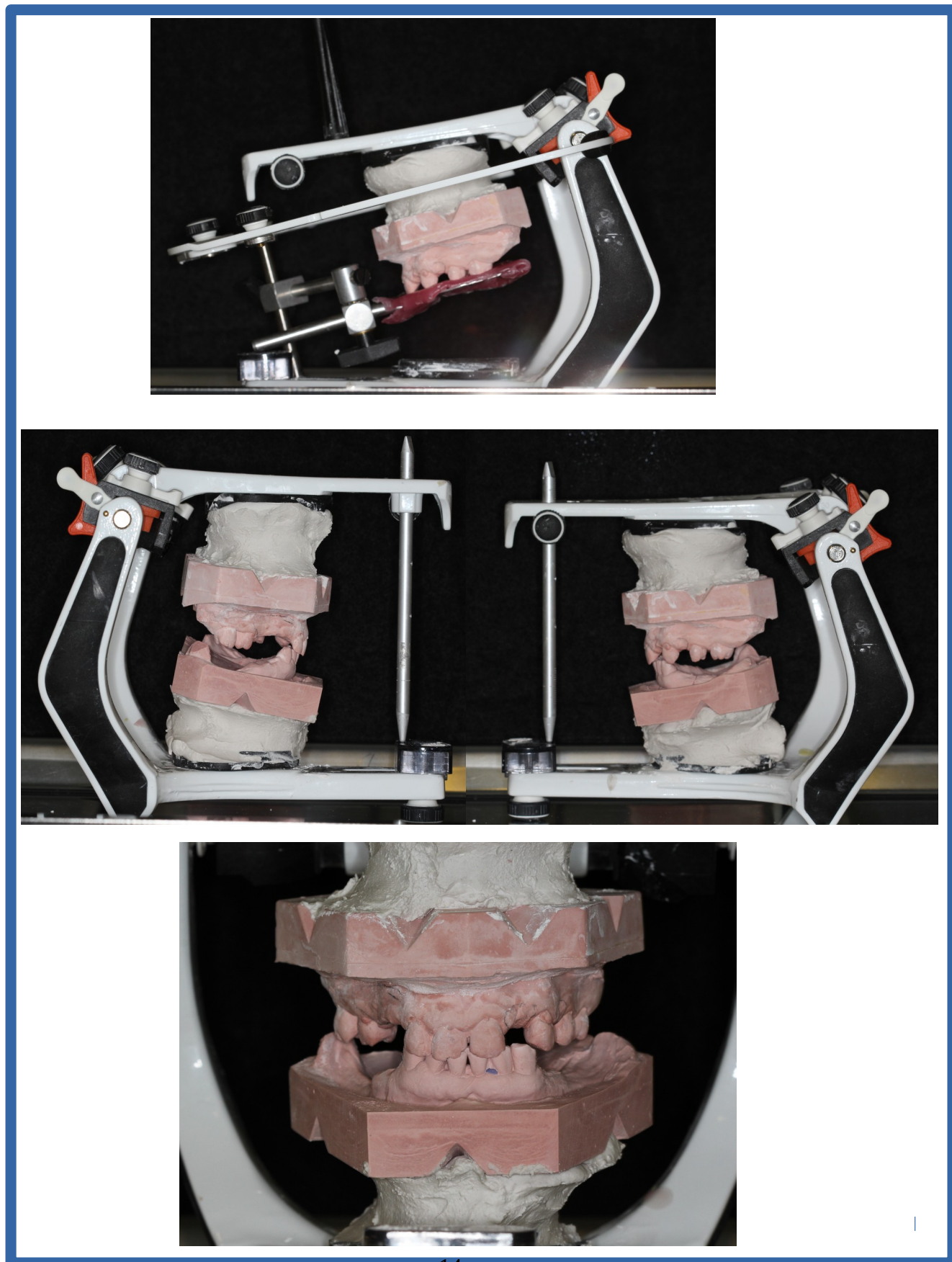




**Fig. 11. Toma del arco facial.**

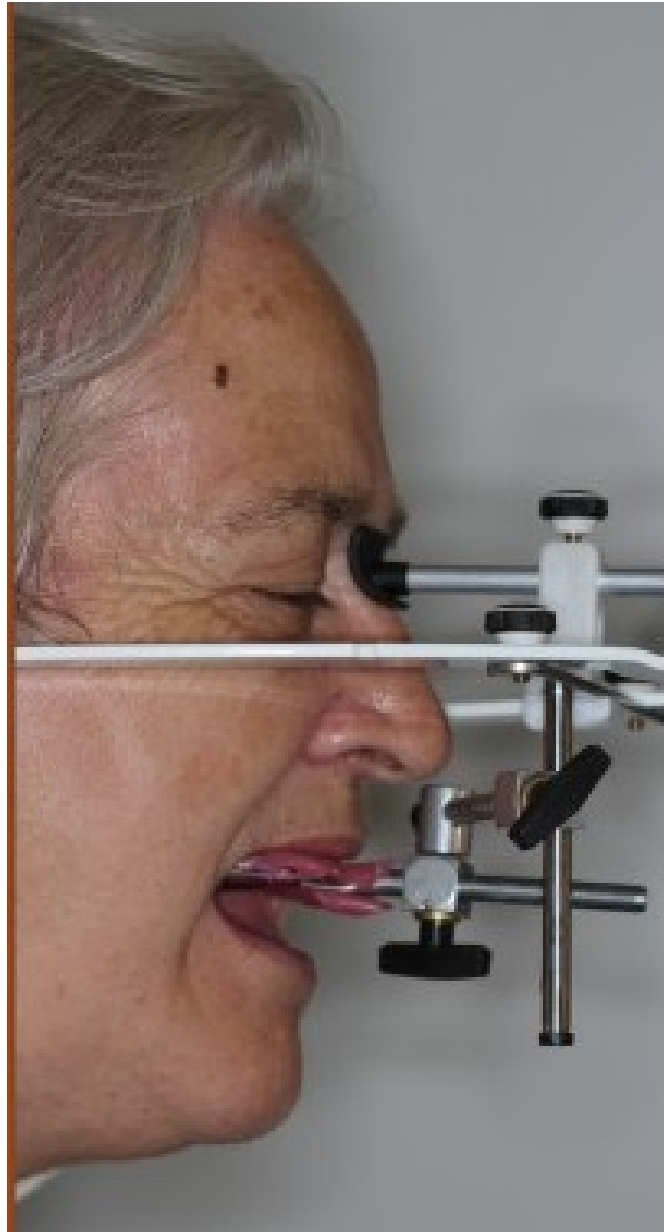

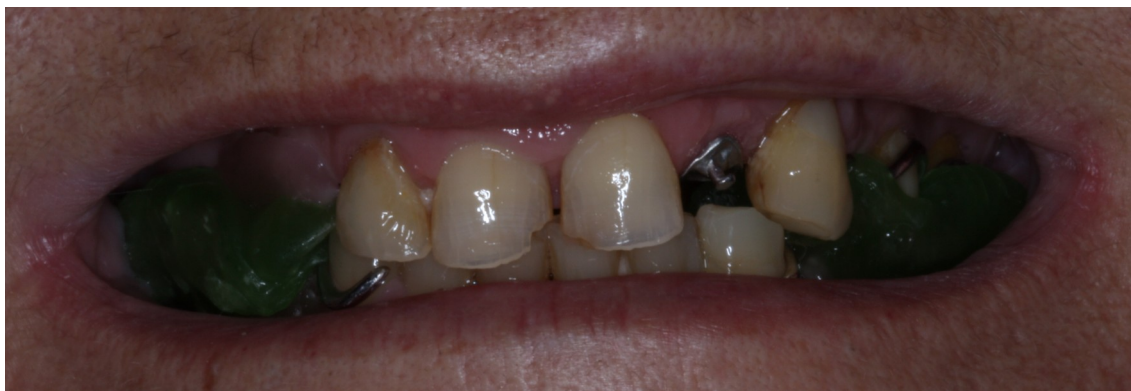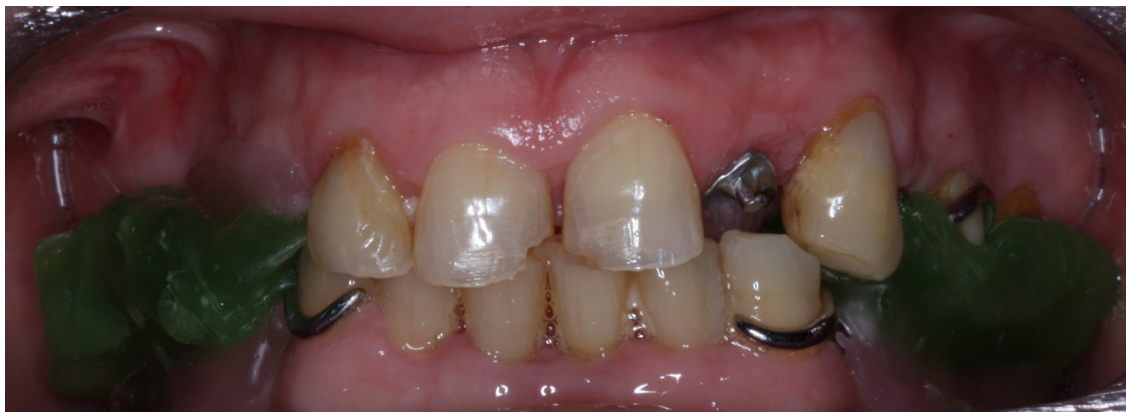Fig. 12. Montaje de modelos en el articulador.



**Fig. 13 Prueba rodetes sobre silla metálica en paciente.**



**Fig. 14. Prueba de rodetes en articulador.**






Fig. 15. Montaje de dientes en cera

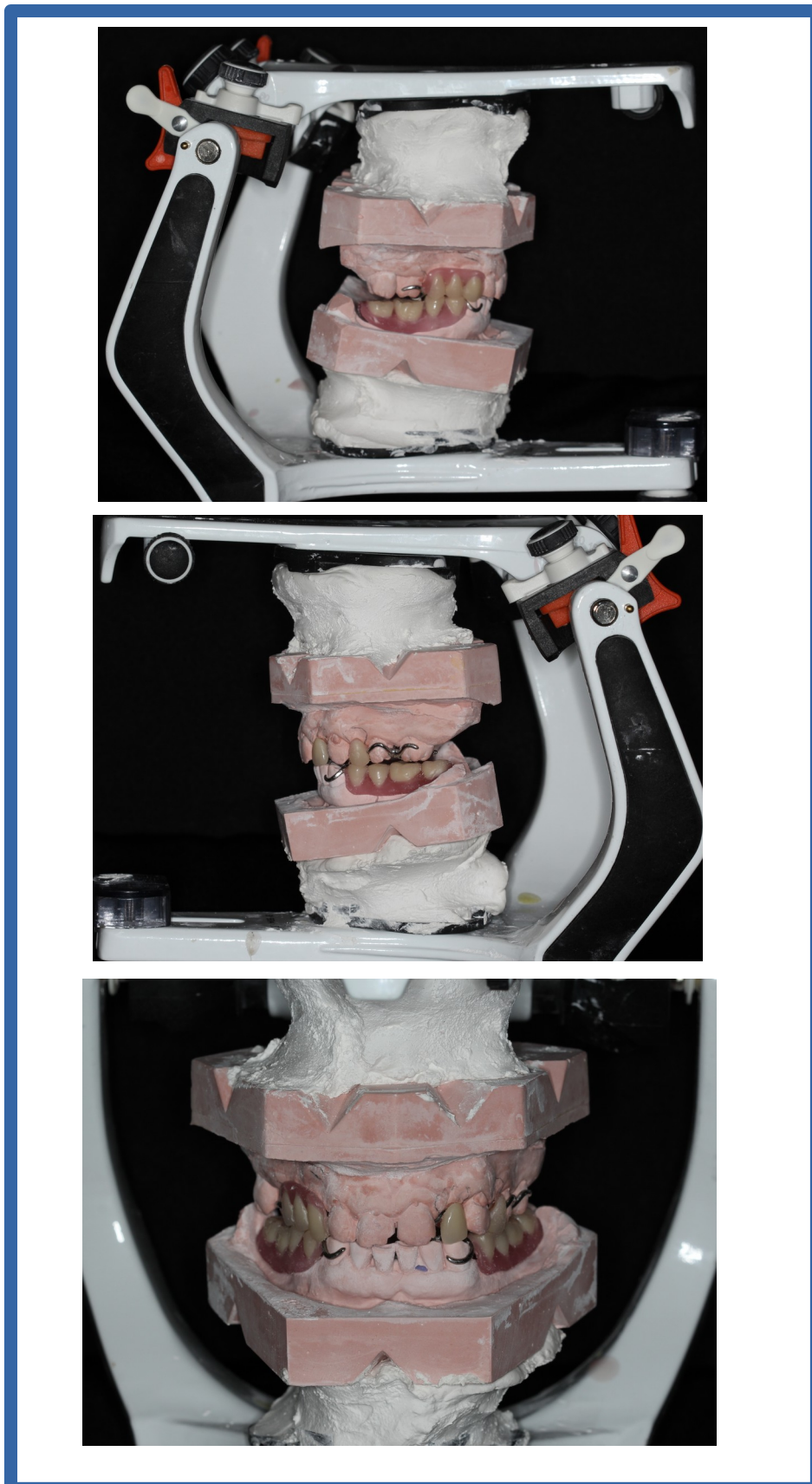
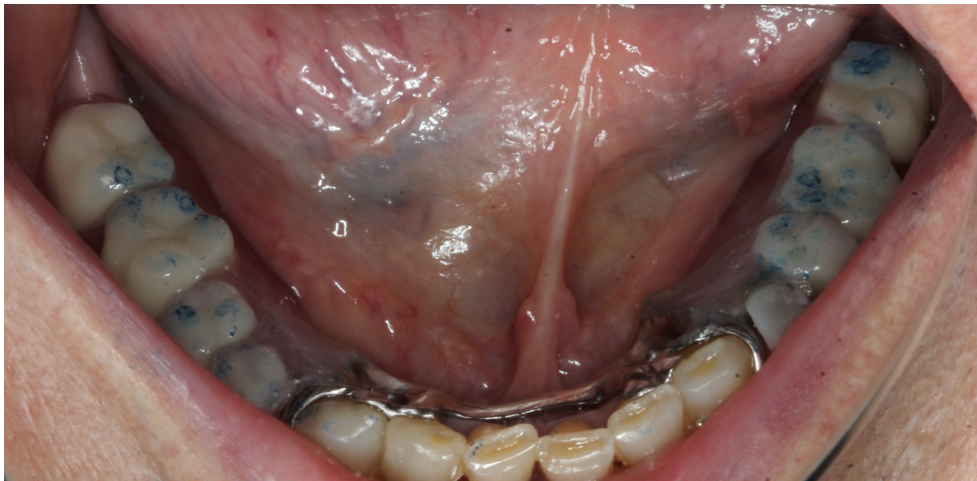
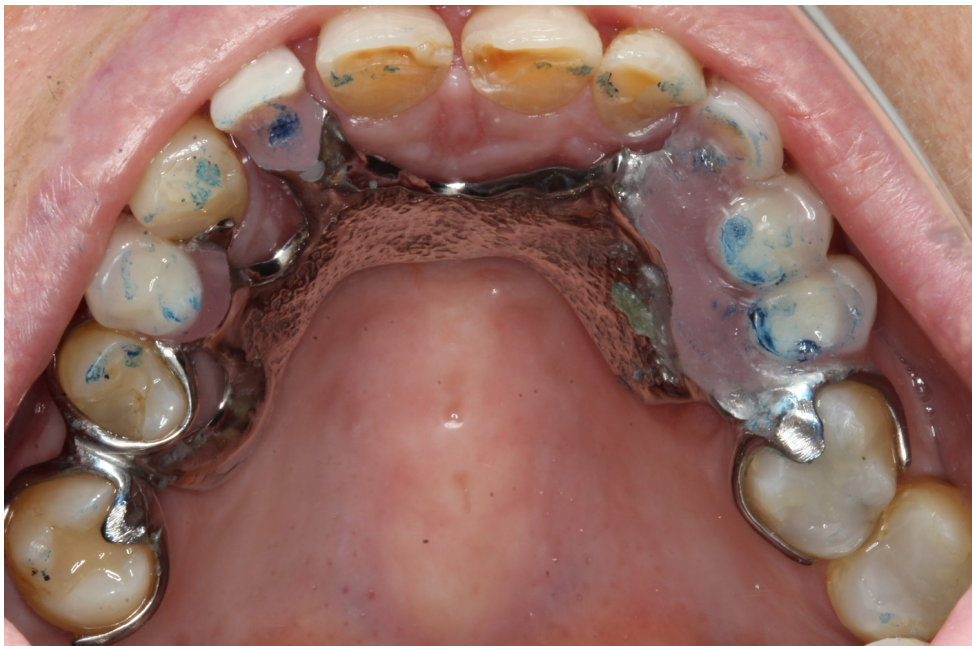
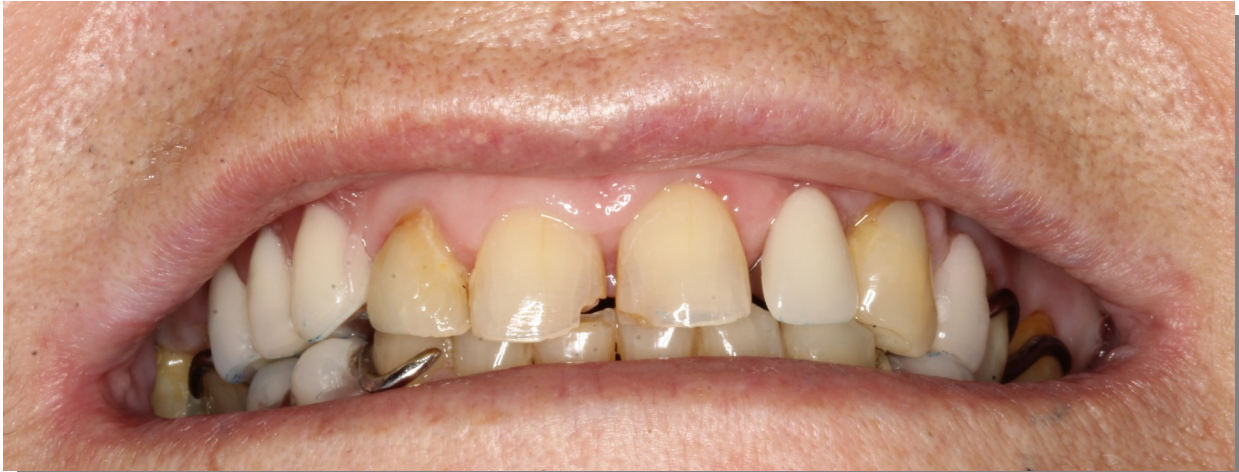

Fig- 16. Prueba de dientes en cera en boca más retoque de la oclusión.



## ANEXO 2: Figuras caso 2.



**Universidad**  
Zaragoza

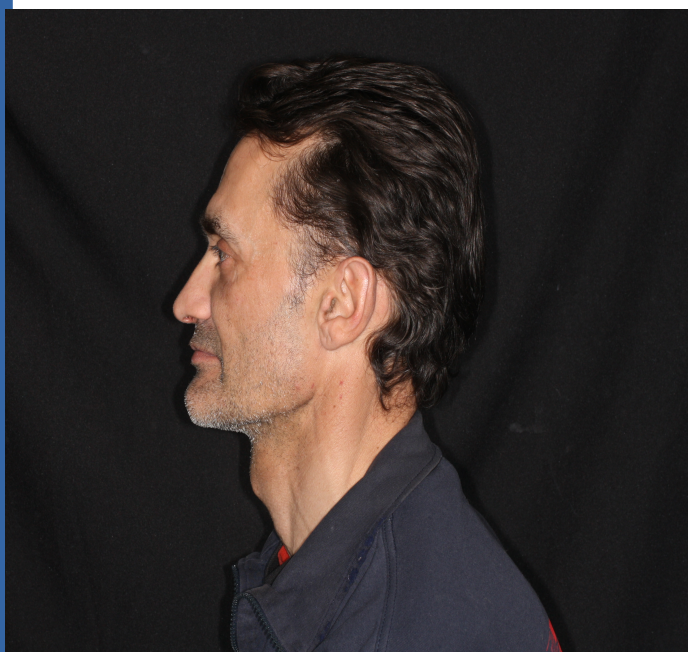

**Fig. 1 Fotos extraorales**

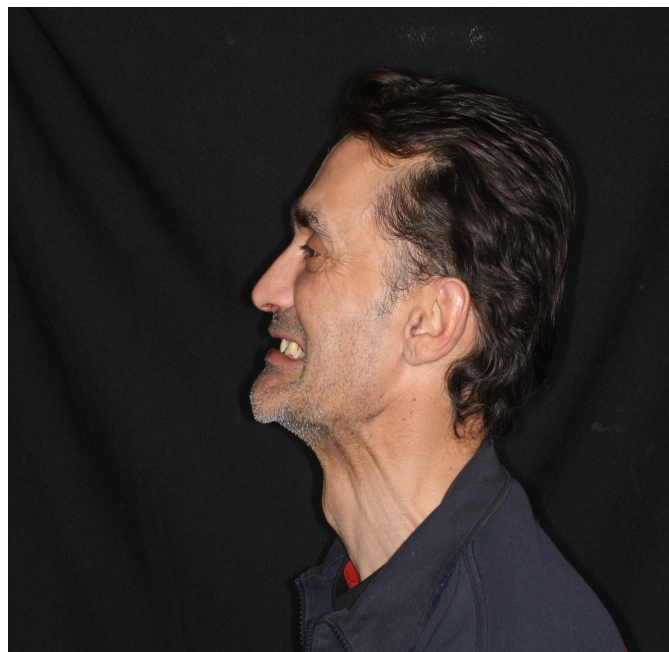**A. Frontal en reposo**



**B. Frontal sonriendo**



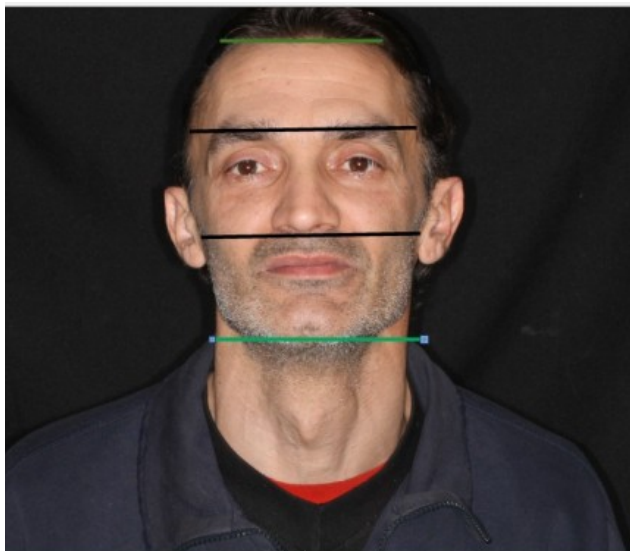**C. Lateral en reposo**



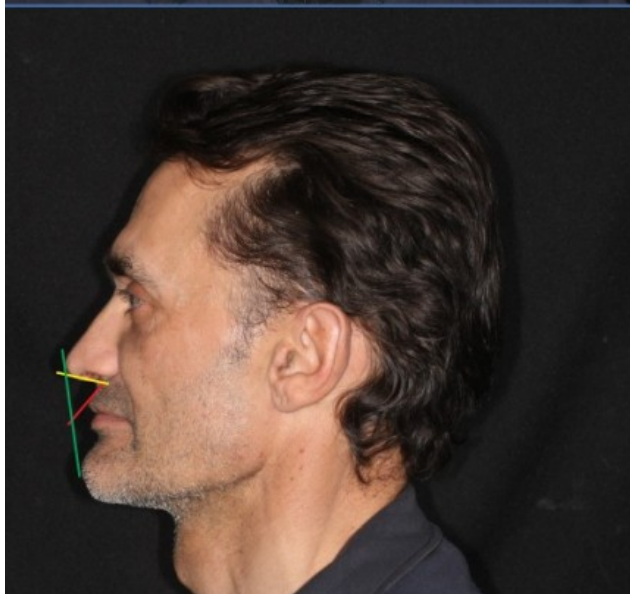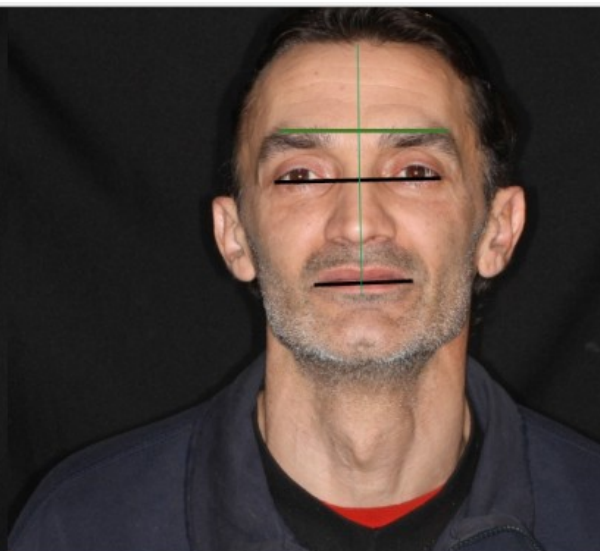
**D. Lateral en sonrisa.**

**Fig. 2. Análisis estético extraoral.**

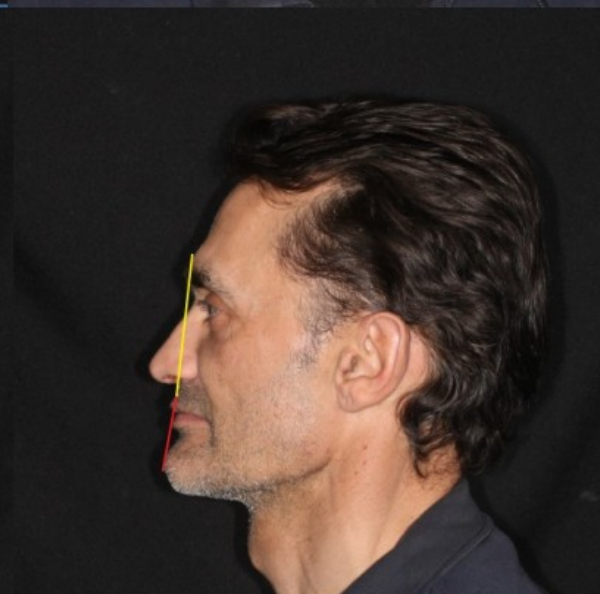**A. Tercios**



**B. Simetría horizontal.**



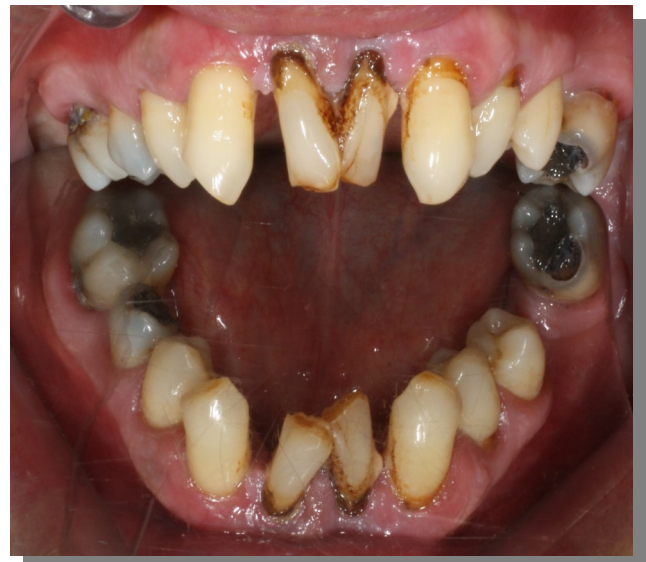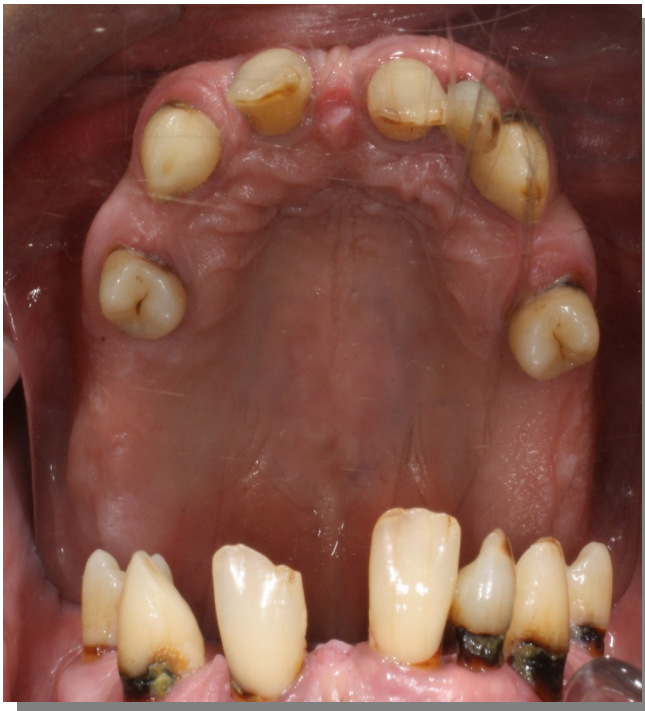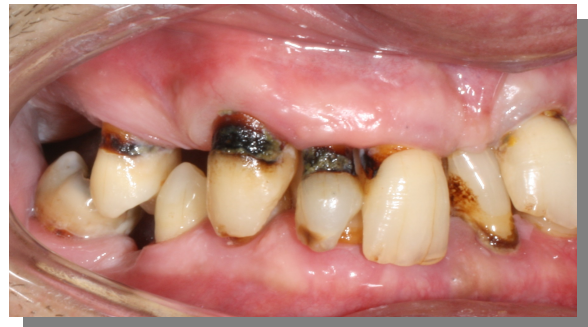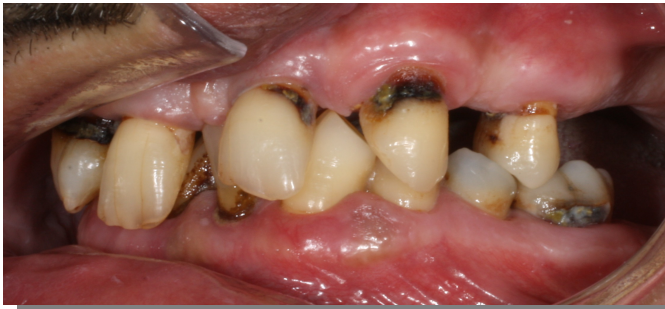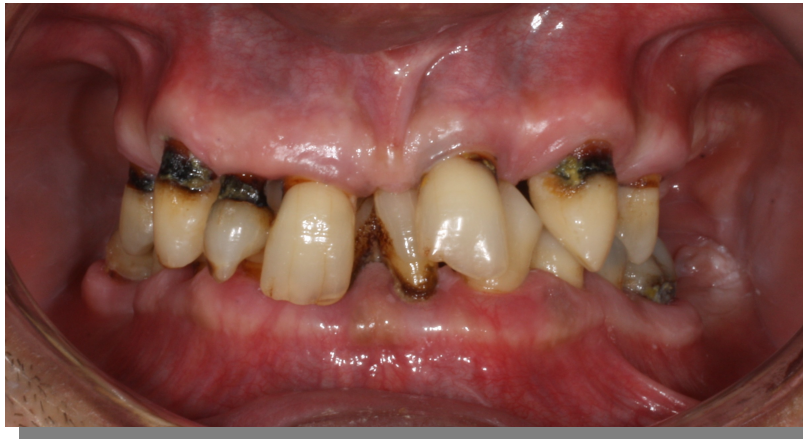**C. Línea E**



**D. Perfil.**



Fig. 3. Fotografía intraoral.

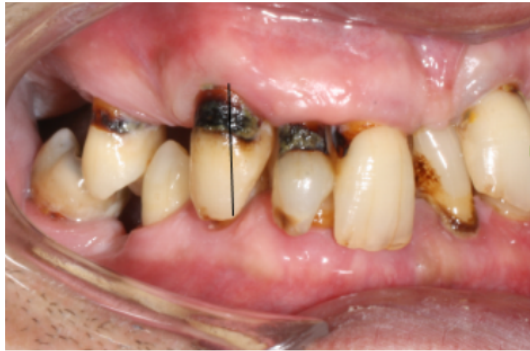
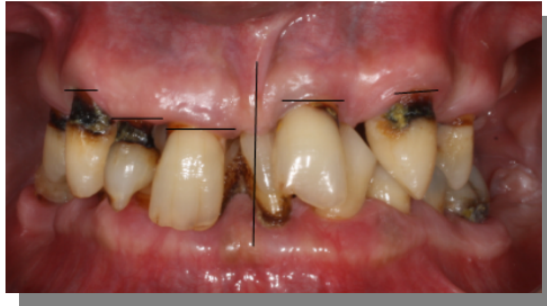


**Fig. 4. Análisis intraoral.**

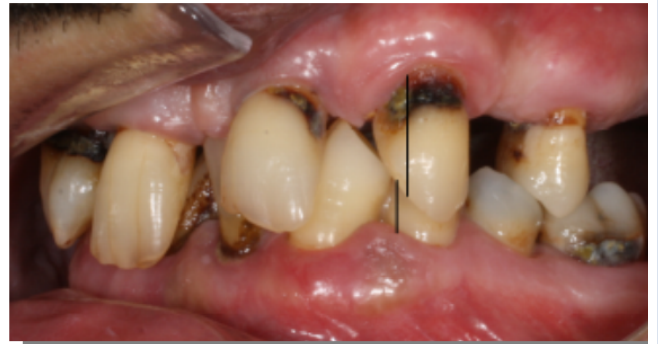**1. Análisis transversal visión frontal.**

1



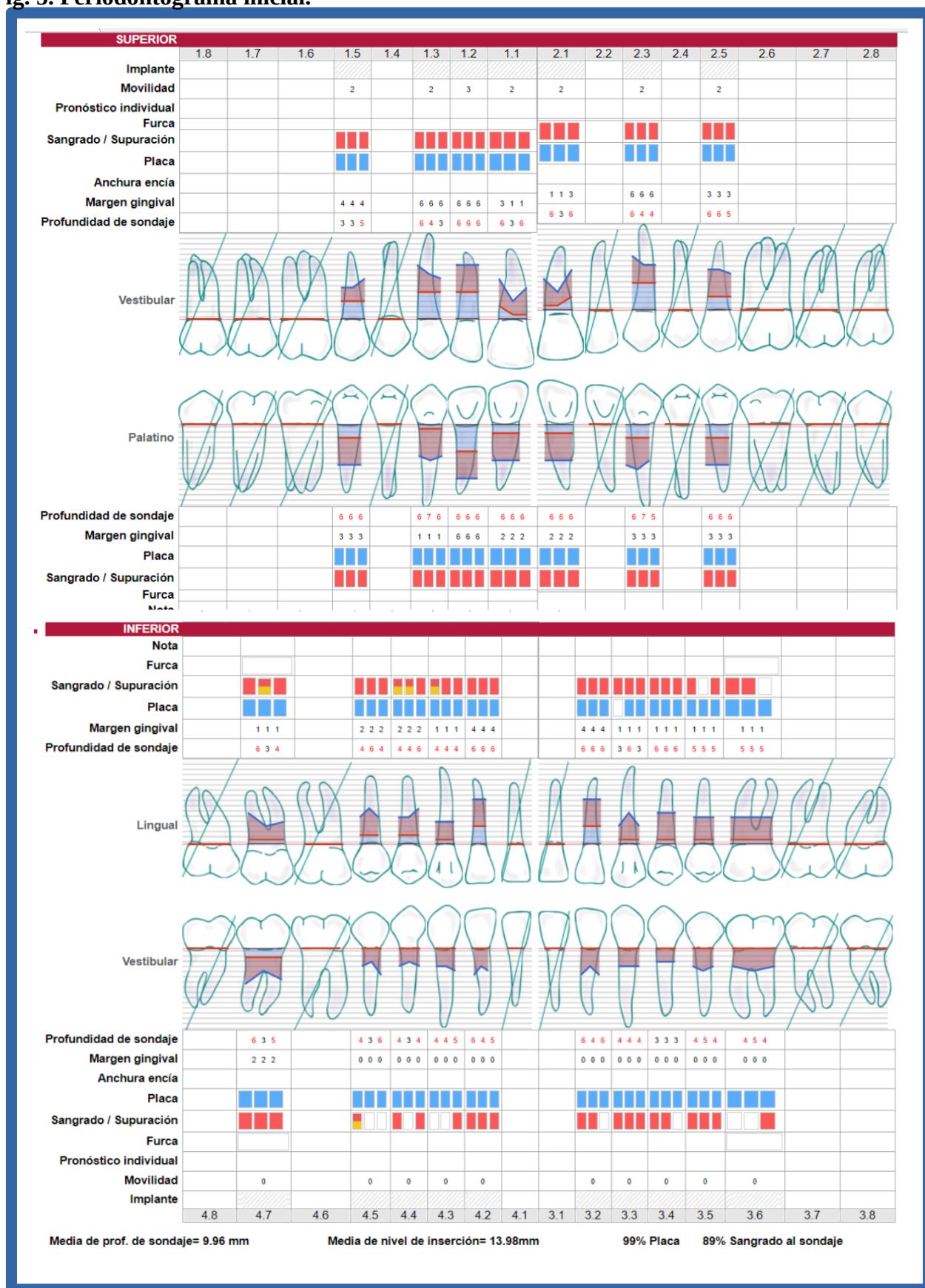
**2. Análisis sagital izquierdo.**

3



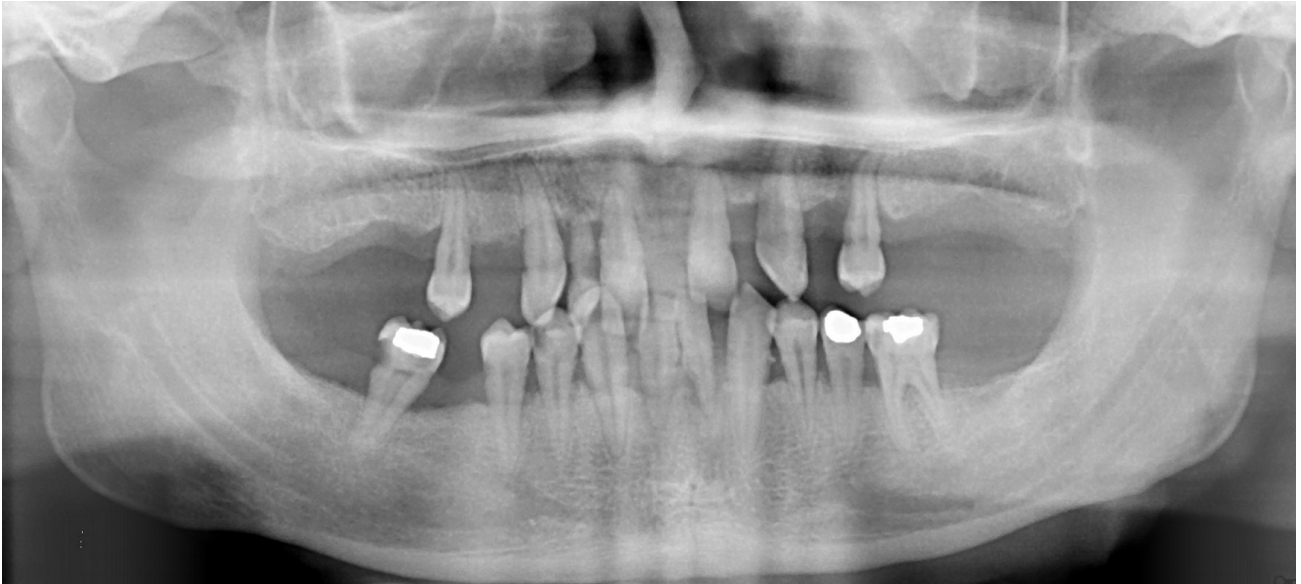**3. Análisis sagital derecho.**

Fig. 5. Periodontograma inicial.

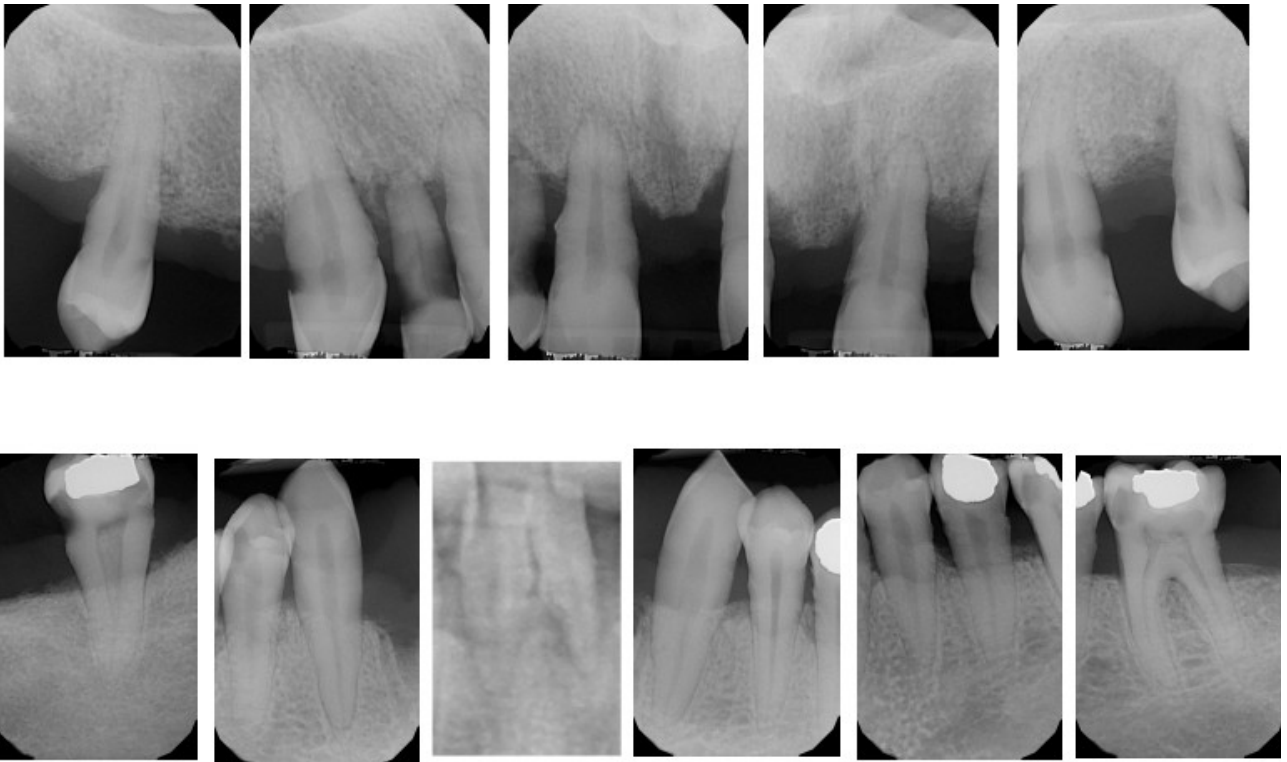


**Fig. 6. Estudio radiográfico.**

**A. Ortopantomografía.**

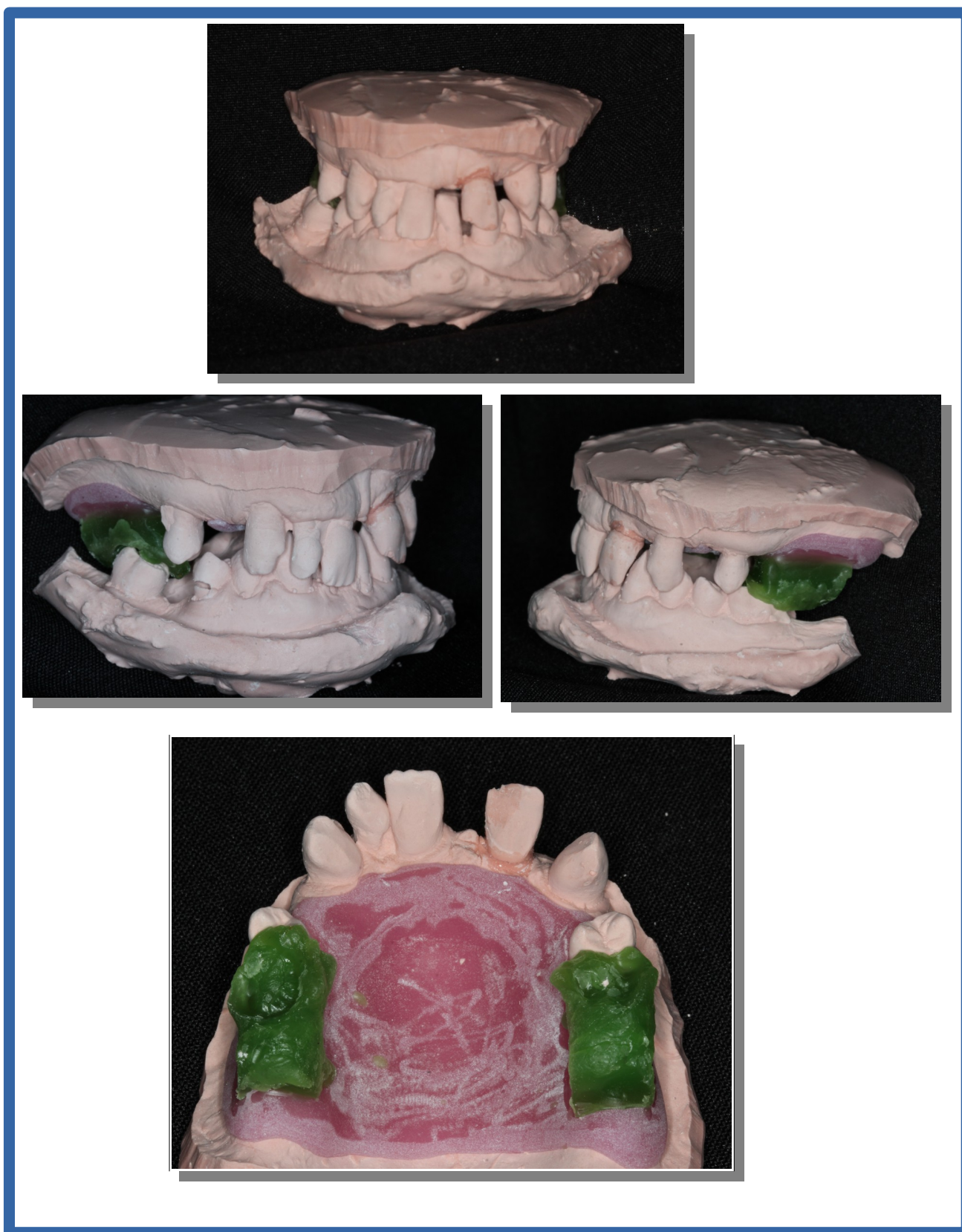


**B. Serie periapical.**



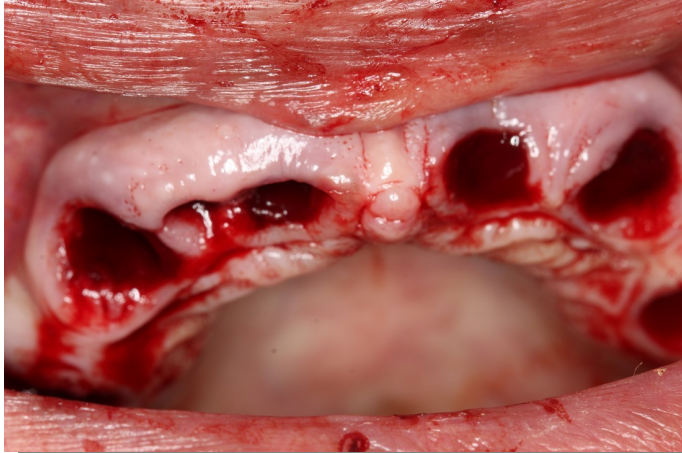


**Fig. 7. Modelos de estudio con rodetes posteriores para confección prótesis inmediata postextracción.**

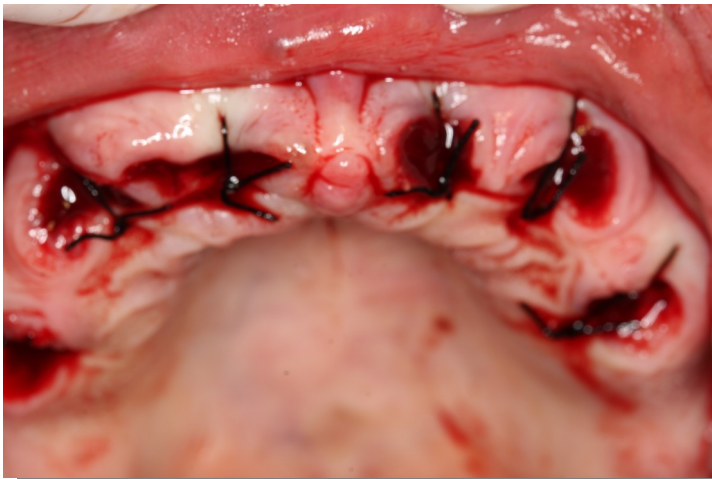

**Fig. 8. Extracción múltiple de dientes de la arcada superior y colocación inmediata de la prótesis completa removible postextracción.**

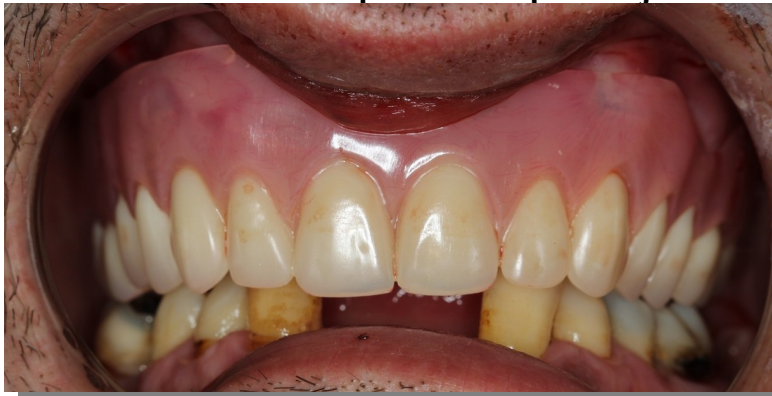**A. Extracción y legrado.**



**B. Suturas**

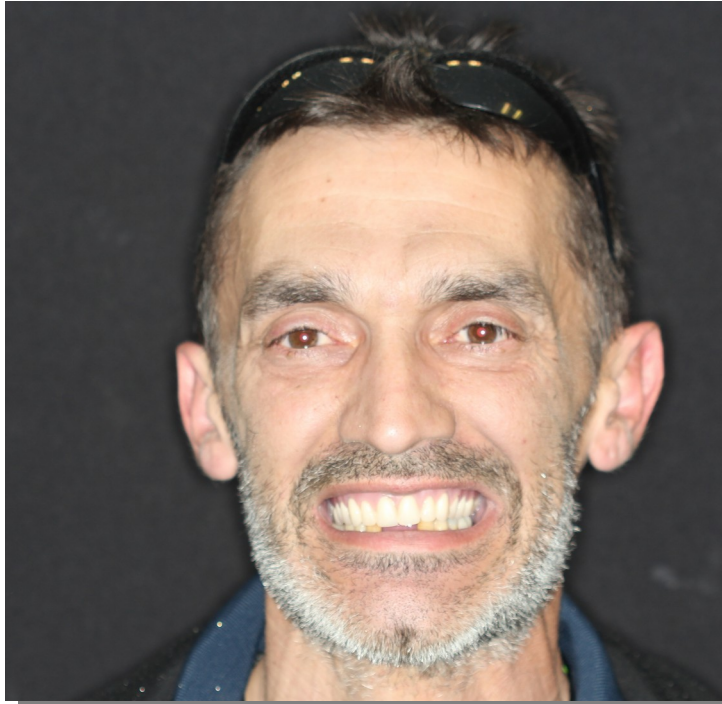

**C. Colocación inmediata prótesis completa+ ajuste oclusal.**

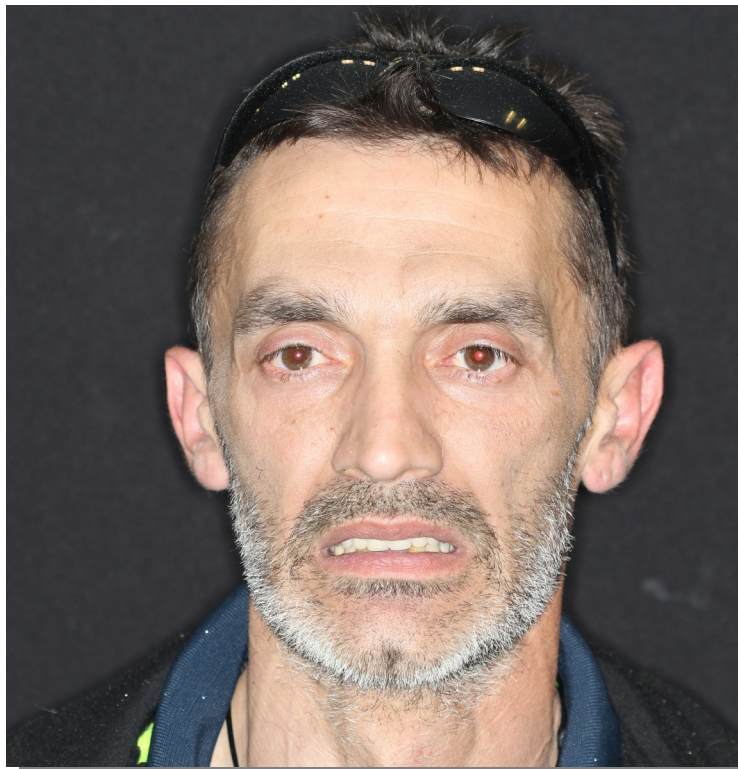



**D. Fotografía en sonrisa .**



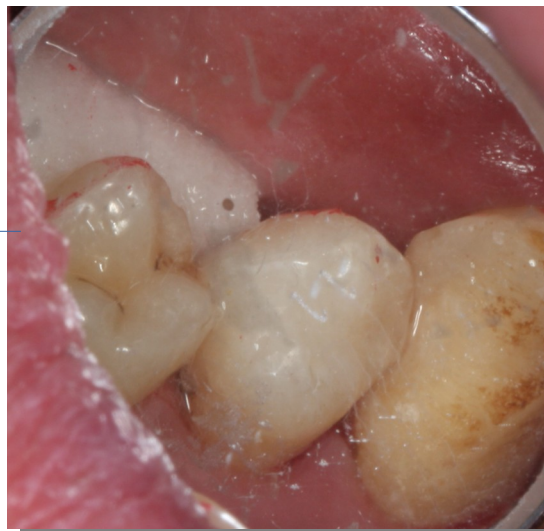
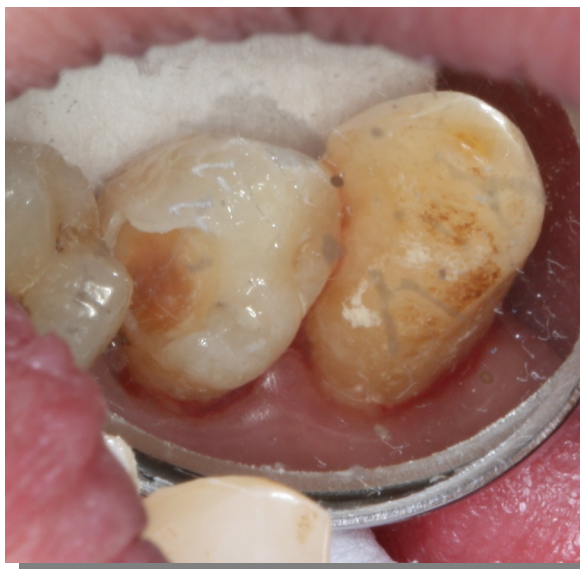**E. Fotografía en reposo**



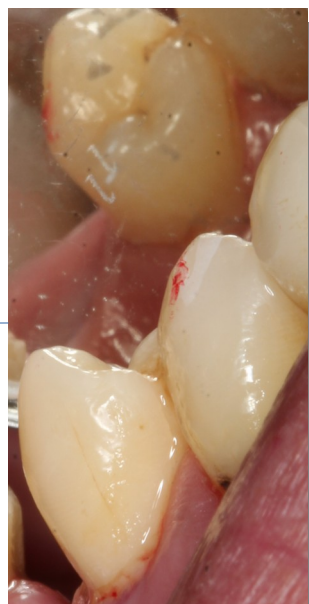
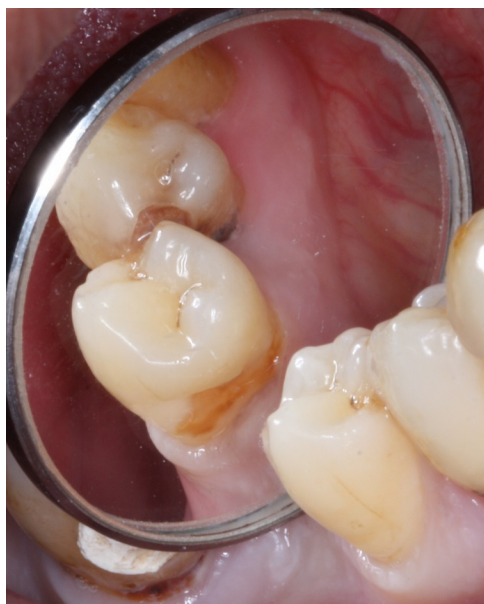
**Fig. 9. Tratamiento restaurador.**

**A. Obturación interproximal del 44 por distal.**

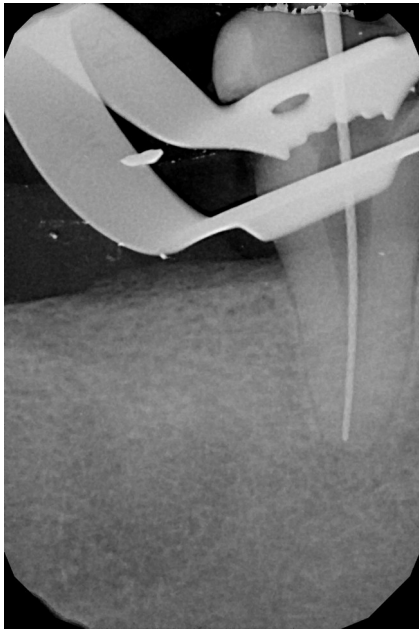


**B. Obturación gingivo-linguo-vestibular-distal del 45.**

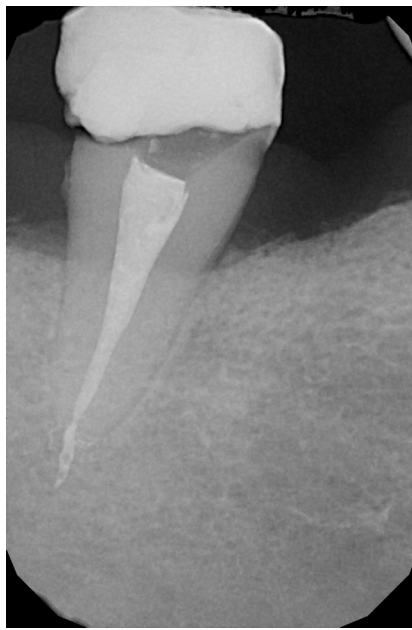

**Fig. 10. Tratamiento de conductos del 47.**

**A. Rx conductometría.**



**B. Rx con gutapercha ya condensada.**



**C. Reconstrucción de composite A3 compleja con perno.**

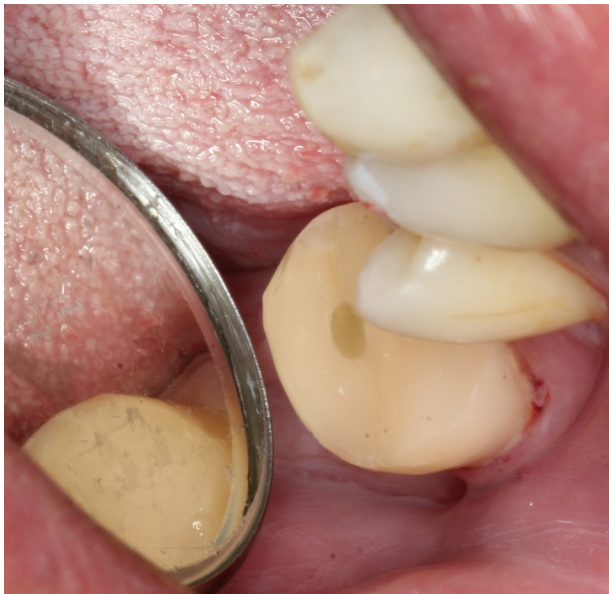

Fig. 11. Periodontograma de reevaluación.

