



# Gastroenterología y Hepatología

[www.elsevier.es/gastroenterologia](http://www.elsevier.es/gastroenterologia)



## REVISIÓN

# Colangitis esclerosante primaria y enfermedad inflamatoria intestinal: interrelación intestino-hígado

Paulina Núñez F. <sup>a,\*</sup>, Rodrigo Quera P. <sup>b,c</sup> y Fernando Gomollón <sup>d</sup>

<sup>a</sup> Fellow Programa Enfermedad Inflamatoria Universidad de Chile-Clinica Las Condes. Servicio de Gastroenterología, Hospital San Juan de Dios, Santiago, Chile

<sup>b</sup> Programa Enfermedad Inflamatoria

<sup>c</sup> Servicio de Gastroenterología, Clínica Las Condes, Santiago, Chile

<sup>d</sup> Servicio de Aparato Digestivo, Hospital Clínico Universitario Lozano Blesa, IIS Aragón, Ciberehd, Zaragoza, España

Recibido el 10 de octubre de 2018; aceptado el 6 de febrero de 2019

### PALABRAS CLAVE

Enfermedad inflamatoria intestinal;  
Enfermedad de Crohn;  
Colitis ulcerosa;  
Colangitis esclerosante primaria

### KEYWORDS

Inflammatory bowel disease;  
Crohn's disease;  
Ulcerative colitis;  
Primary sclerosing cholangitis

**Resumen** La asociación entre enfermedad inflamatoria intestinal y colangitis esclerosante primaria debe ser considerada una entidad distinta. Su asociación involucra alteraciones genéticas, epidemiológicas (mayor frecuencia en varones y sin una clara distribución geográfica) y un cuadro clínico en el que destaca con mayor frecuencia un compromiso inflamatorio subclínico, el predominio de colon derecho (demostrado por endoscopia e histología), la presencia de ileítis por reflujo y la ausencia de compromiso rectal. A su vez, existe un mayor riesgo de cáncer de colon y colangiocarcinoma. El objetivo de esta revisión es mostrar como la enfermedad inflamatoria intestinal influye en su evolución, en los requerimientos de trasplante y en la recurrencia. A su vez, señalar la evidencia actual sobre el uso de la terapia biológica en este grupo de pacientes.

© 2019 Publicado por Elsevier España, S.L.U.

### Primary sclerosing cholangitis and inflammatory bowel disease: Intestine-liver interrelation

**Abstract** The association between inflammatory bowel disease (IBD) and primary sclerosing cholangitis should be considered a distinct clinical entity. This association involves genetic abnormalities, epidemiological factors (more common in men, with no a geographical pattern) and, commonly, subclinical inflammation, predominance of the right colon (endoscopic and histological), backwash ileitis and rectal sparing. Furthermore, there is an increased risk of

\* Autor para correspondencia.

Correo electrónico: [paulinanunez@gmail.com](mailto:paulinanunez@gmail.com) (P. Núñez F.).

colorectal cancer and cholangiocarcinoma. The aim of this review is to show how IBD influences the progression of this entity, transplantation requirements and recurrence. We also discuss the current evidence on the use of biological therapy in this group of patients.

© 2019 Published by Elsevier España, S.L.U.

## Introducción

La colangitis esclerosante primaria (CEP) se define como una enfermedad hepática crónica colestásica caracterizada por lesiones en el conducto biliar intra y/o extrahepático<sup>1</sup>. Presenta síntomas progresivos que incluyen fatiga, dolor en hipocondrio derecho y prurito. Puede presentar colestasis (elevación de fosfatasa alcalinas y gammaglutamiltransferasa) que, si persiste en el tiempo, puede llevar a déficit de vitaminas liposolubles, disfunción autonómica y trastornos del sueño. En la histología podemos observar que esta alteración puede generar estenosis fibroesclerótica y destrucción de los conductos biliares<sup>2</sup>. La progresión conlleva riesgos de cirrosis hepática y desarrollo de colangiocarcinoma (CCA) y/o cáncer colorrectal (CCR)<sup>3</sup>.

Existe una importante asociación con la enfermedad inflamatoria intestinal (EII), y será esta entidad en la que nos enfocaremos. La CEP en la EII se considera una manifestación extraintestinal<sup>4</sup> que incluso puede anteceder al desarrollo de los síntomas gastrointestinales<sup>5</sup>.

## Epidemiología

La CEP tiene una incidencia y prevalencia de 0-1,3 por 100.000 por año y 0-16 por 100.000 en Norteamérica y en países del norte de Europa, respectivamente<sup>6</sup>. Tiende a ser más frecuente en hombres. A nivel mundial, el 50-80% de los pacientes con CEP tienen en forma concomitante una EII<sup>7</sup>, siendo más común la colitis ulcerosa (CU) que la enfermedad de Crohn (EC) o la EII no clasificable<sup>8</sup>. Este porcentaje puede variar según los criterios del estudio: si se realiza el diagnóstico en base a síntomas o por resultados de colonoscopias y biopsias<sup>9</sup>. Por otro lado, del total de pacientes con EII, el 0,8-8% de los pacientes con CU y el 0,4-9% de los que presentaban EC desarrollarán una CEP. En una cohorte chilena de 716 pacientes<sup>10</sup> solo el 1,4% presentaron CEP, siendo el 2% para CU, el 1% en EC, y no hubo reporte de casos con EII no clasificable (fig. 1).

En un estudio retrospectivo<sup>11</sup> que incluyó 8.231 pacientes con EII se encontraron 222 pacientes con CEP y EII (2,7%). El 40% tenían compromiso de los conductos biliares intrahepáticos y el 58%, compromiso intra y extrahepático. El 8% de los pacientes tenían un compromiso de ducto pequeño (definido por los hallazgos de la biopsia) y menos del 2% tenían un compromiso extrahepático aislado. La CEP se clasifica según como se afecten los conductos biliares (tabla 1).

Miard et al.<sup>12</sup> incluyeron 390 pacientes con EII sometidos a cirugía intraabdominal relacionada con la enfermedad. Doscientos cincuenta y cinco se sometieron a biopsia

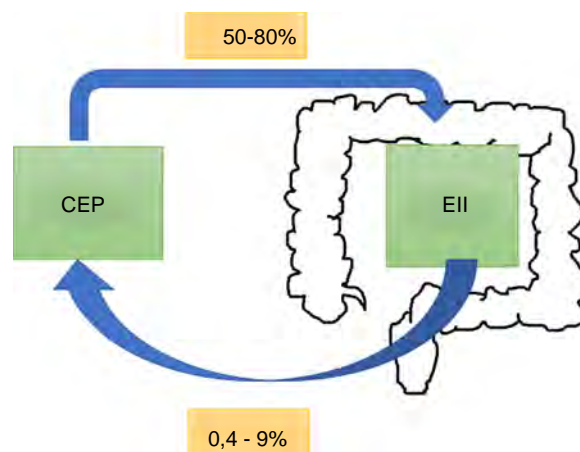


Figura 1 Prevalencia de la colangitis esclerosante primaria (CEP) y de la enfermedad inflamatoria intestinal (EII).

hepática, encontrándose 43 casos de CEP. De ellos, el 75,9% (29) tenían alteraciones en el perfil hepático al momento de la cirugía. En el grupo donde no se realizó biopsia (135 pacientes), la CEP se demostró por imágenes en 4 pacientes. Es decir, los que se sometieron a biopsia: la prevalencia de CEP fue del 16,7% vs. el 2,9% del grupo que no se sometió a este procedimiento ( $p < 0,001$ ), porcentaje que es mayor a lo descrito en la literatura.

Probablemente la prevalencia de CEP puede aumentar al usar técnicas con mayor sensibilidad diagnóstica. Es así como Lunder et al.<sup>13</sup> encontraron 3 veces más CEP realizando colangiorresonancia a todos los pacientes con EII en control, siendo del 7,5% vs el 2,2% detectado previamente en base al cuadro clínico o la alteración de las pruebas hepáticas. Belle et al.<sup>14</sup> mostraron que 1 de cada 10 pacientes con alteraciones de las pruebas hepáticas tendrían CEP. Es decir, el diagnóstico de CEP en EII aumentaría al buscarlo en forma más dirigida<sup>7</sup>.

## Patogenia

Se han identificado más de 22 loci relacionados, la mayoría de ellos ligados a la respuesta inmune, especialmente en el sistema HLA. Los genes HLA B8, DR3 (HLADRB1\*0301) y DRw52a<sup>15</sup> proporcionarían un riesgo mayor de CEP, mientras otros estarían asociados a un peor pronóstico (DR2 y DR3) o serían protectores (HLA-DR4)<sup>16</sup>. En relación con la sobreposición genética entre CEP y EII, esta es menor a lo esperado: solo un 5% de los 200 loci identificados en EII se asocian a CEP<sup>17</sup>. Por otro lado, se ha visto que la asociación

**Tabla 1** Clasificación de la colangitis esclerosante primaria (CEP)

Subtipos	Hallazgos colangiográficos	Hallazgos histológicos
CEP clásica	Estenosis multifocal intra y extrahepática	Cambios típicos: colangitis no supurativa, fibrosis periductal, reacción ductular y ductopenia
CEP intrahepática	Estenosis multifocal intrahepática, dilatación ductal segmentada	Cambios típicos
CEP extrahepática	Solo estenosis extrahepática y dilatación ductular proximal	No específico en estadios precoces de la enfermedad
CEP de ducto pequeño	Normal	Cambios típicos

genética puede ser distinta según el tipo de EII (siendo en CU y EC  $r=0,29$  y  $r=0,04$ , respectivamente), lo que difiere de la correlación entre ambas EII ( $r=0,56$ ), planteando que la asociación CEP y EII sería una enfermedad distinta<sup>18</sup>.

Recientemente, un estudio que incluyó 3.402 pacientes con CEP logró identificar una variante genética rs853974 que se asociaría a sobrevida libre de trasplante<sup>19</sup>. Este gen se expresó tanto en colangiocitos murinos como en células hepáticas estrelladas humanas, actuando en vías que provocarían fibrosis. A pesar de estos hallazgos, los factores genéticos conocidos solo explicarían cerca del 10% de la enfermedad, por lo que existirían factores ambientales de riesgo que explicarían esta fracción desconocida<sup>18</sup>.

La potencial patogenia inmunomediada se basa en la presencia de varios autoanticuerpos: pANCA en el 30-80%, hipergammaglobulinemia en el 30%, IgM elevada en el 40-50%<sup>19</sup>. Sin embargo, este factor ha sido cuestionado, dado que existe mayor prevalencia de CEP en varones (al contrario de la mayoría de las enfermedades inmunomediadas), así como por la poca efectividad que tienen los fármacos inmunosupresores y por la falta de un autoanticuerpo específico<sup>16</sup>.

Dada la asociación que existe con la EII, se han propuesto diferentes hipótesis respecto a la interacción entre hígado e intestino:

1. **Aumento de permeabilidad intestinal**<sup>20</sup>. Los componentes centrales de la barrera intestinal son los enterocitos que se encuentran ligados estrechamente por desmosomas y moléculas de adhesión. Esta barrera restringe el movimiento de microorganismos y sustancias desde la luz intestinal y actúa como una línea de defensa. Cuando se compromete por inflamación crónica, habría un aumento de la translocación bacteriana o de los productos bacterianos que irían directamente al sistema portal<sup>21</sup>, contribuyendo a la respuesta inflamatoria exagerada del colangiocito, generando finalmente que esta inflamación se traduzca en fibrosis o anillos concéntricos conocido como «piel o capas de cebolla»<sup>22</sup>.
2. **Interacción microbioma - ácidos biliares (AB)**. El hígado se comunica con el intestino mediante una conexión bidireccional y se liberan AB y mediadores bioactivos desde el conducto biliar a la circulación sistémica<sup>20</sup>. Los AB son moléculas sintetizadas a partir del colesterol en los hepatocitos centrales, son liberados al tracto biliar como glicina o taurina y llegan al duodeno, donde permiten la emulsificación y la absorción de las grasas provenientes

de la dieta. Alrededor del 95% son reabsorbidos activamente en el íleon terminal y transportados nuevamente al hígado. El 5% no conjugado es transformado por la microbiota colónica, pasando en forma pasiva a la circulación portal. A su vez, a nivel intestinal se producen metabolitos que irán a la circulación portal; de esta forma el intestino puede influir en la función hepática.

3. Los AB y la microbiota interactúan estrechamente: los primeros ejercen un control directo de la microbiota. La unión a FXR (receptor X farsenoide o NR1H4) lleva a la producción de péptidos antimicrobianos que de forma directa inhiben el sobrecrecimiento bacteriano. Se han detectado AB alterados secundarios a colestasis que generan una disrupción de la actividad enzimática, lo que lleva a una alteración de la microbiota/disbiosis<sup>23</sup>.
4. Existen genes que generarían una mayor susceptibilidad al daño inducido por el ácido biliar<sup>1</sup>, destacando los genes que codifican para el receptor de sales biliares a nivel apical TGR5 (también conocido como GPBAR1) y los genes que codifican la enzima fucosiltransferasa 2 (FUT2), que genera la estabilización del glicocáliz (que protege a los colangiocitos expuestos a estas sales con una concentración 10.000 veces mayor que en otras células). Alteraciones en esos genes podrían relacionarse con una mayor predisposición al daño inducido por AB.
5. **Quimiocinas y moléculas de adhesión comunes al intestino e hígado**. Linfocitos activados a nivel de la mucosa intestinal inflamada podrían entrar a la circulación enterohepática, que mediante quimiocinas y moléculas de adhesión propias del intestino facilitarían su permanencia a ese nivel. Estas actuarían como células de memoria perpetuando la inflamación<sup>18</sup>. Hay estudios que sugieren que la vía de la IL-2 se activaría en el desarrollo de la CEP<sup>17</sup> mediante el receptor de esta interleucina, promoviendo la cascada inflamatoria mediada de células T, la que se evidencia en hígado y colon.

## Alteraciones en la microbiota

A la fecha, existen varios estudios que han intentado demostrar la contribución de la microbiota en CEP<sup>24</sup>. Se han encontrado receptores de microorganismos en el colangiocito y la posibilidad de bacteriemia, bacteremia en el sistema portal, respuesta promisorias con el uso de antibióticos<sup>25</sup>, incluso respuesta favorable a vancomicina oral en un número pequeño de pacientes refractarios a terapia biológica que tenían CEP y EII<sup>26</sup>.

El rol de la microbiota en el CEP, ha sido avalado por estudios experimentales en murinos libres de microorganismos Mdr2(-/-) que, aplicando un modelo de toxicidad ácida en la vía biliar, demostraron que habría una mayor agresividad de la enfermedad biliar<sup>27</sup>. A su vez, se ha evidenciado que la microbiota en pacientes con CEP presenta una menor diversidad<sup>28,29</sup>. Habría un aumento de algunos subtipos, como *Veillonella* *genus*, 4,8 veces más frecuente en la CEP vs. individuos sanos y 7,8 veces en comparación con la CU. Es decir, la condición del microbioma de estos pacientes tiene que ver con la enfermedad hepática más que con la enfermedad inflamatoria<sup>30</sup>. Bajer et al.<sup>31</sup> han demostrado recientemente que la CEP y la CU se asociaban a disbiosis y se caracterizaban por una reducción de la diversidad bacteriana, con cambio en su composición. Es así como *Rothia*, *Enterococcus*, *Streptococcus* y *Veillonella* aumentaban en todos los pacientes con CEP independientemente de si tenían o no EII, con disminución de *Adlercreutzia equolifaciens* y *Prevotella copri*. La disminución de *Phascolarctobacterium* se asoció a inflamación colónica independiente del subtipo de EII.

Los cambios en la microbiota parecen ser diferentes según los subtipos de EII. Sin embargo, hay que ser precavidos en la interpretación de estos datos, puesto que los estudios incluyen números limitados de pacientes y se dispone de datos de diagnósticos previamente conocidos, por lo que no sabemos si son cambios primarios o no.

## Escenarios clínicos

La mayoría de los pacientes con CEP se encuentran asintomáticos al diagnóstico y tienen posteriormente un curso progresivo<sup>32</sup>. En caso de síntomas, la astenia y el prurito son los más frecuentes. Durante el curso de la enfermedad el 10-15% de los pacientes pueden desarrollar un cuadro de colangitis<sup>33</sup>. Dentro del laboratorio destaca la elevación persistente de las fosfatasas alcalinas y de la gammaglutamiltranspeptidasa.

La colangiorresonancia es casi tan sensible como la colangiografía retrógrada endoscópica (ERCP) y conlleva menor riesgo, por lo que sería la primera prueba indicada si se sospecha una CEP. La ERCP puede ser necesaria para valorar estenosis en la búsqueda de un posible CCA, permitiendo la toma de muestras de citología. Nuevas técnicas, como el Spyglass<sup>34,35</sup>, pueden ser útiles en pacientes seleccionados. La biopsia hepática no siempre es requerida para el diagnóstico de CEP; una excepción es la sospecha de CEP en el contexto de EII con alteraciones de las pruebas hepáticas con estudio colangiográfico normal. Estos pacientes pueden tener una variante de CEP de conducto pequeño<sup>36</sup>.

Siempre que se diagnostique esta patología debe hacerse una colonoscopia que debe acompañarse de biopsias de íleon y de los diversos segmentos de colon, aunque la mucosa sea macroscópicamente normal.

La presencia de CEP y EII se asocia con un fenotipo de EII distinto<sup>37</sup>. Los pacientes con CU y CEP tienden a presentar cuadros de colitis extensa, backwash ileítis o ileítis por reflujo y preservación de mucosa rectal (sin inflamación) en comparación con pacientes con EII sin CEP<sup>9</sup>. Recientemente, una revisión comparó CU y CEP vs CU extensa sin CEP, mostrando que pacientes con CEP y CU clínicamente

asintomáticos presentaban mayor actividad histológica en el colon derecho y menor en el recto<sup>38</sup>.

La ileítis por reflujo es la inflamación de íleon por una disfunción de la válvula ileocecal, situación que se ve con mayor frecuencia en CU extensa. De Vries et al.<sup>37</sup> reportaron ileítis por reflujo en el 16,7% de los pacientes con CEP y CU vs. el 2,5% en los que solo presentaban EII (fig. 2).

Cuando la CEP se asocia a EC, el curso de la EII tiende a ser más benigno. El fenotipo predominante es el tipo inflamatorio de colon, que puede o no tener compromiso de íleon terminal. Los fenotipos estenosante o fistulizante son menos frecuentes<sup>6</sup>. Sin embargo, esta asociación no debe considerarse inofensiva. En un centro terciario, O'Toole et al.<sup>39</sup> evidenciaron que pacientes con EII menores de 65 años, presentaron una mayor mortalidad comparado con la población general, y se consideró la CEP como un factor independiente de mortalidad tras el análisis multivariado. La mortalidad asociada a CEP fue en 9/58 pacientes (16%), siendo significativa tanto en EC y como en CU ( $p=0,003$  y  $p=0,03$ , respectivamente).

## Colangitis esclerosante primaria y cáncer

La CEP aumenta el riesgo de desarrollar neoplasias. El posibilidad de CCA tras 10 años desde el diagnóstico de CEP es del 9%<sup>40</sup>. Un estudio retrospectivo de la Clínica Mayo<sup>41</sup>, que incluyó 399 pacientes con CEP y EII, mostró que tras 10 años del diagnóstico existe un 33% más de riesgo de desarrollar CCA. Este riesgo no se modifica si el paciente requiere de una colectomía. La mayor estimación de riesgo de cáncer hepatobiliar en CEP proviene de un estudio multicéntrico internacional<sup>37</sup> con un total de 7.121 pacientes en 37 países, donde la prevalencia fue del 10%, siendo el CCA el más prevalente, con 594 casos. Este riesgo es mayor si se asocia a EII<sup>42</sup>. La recomendación de la ECCO<sup>43</sup> es realizar chequeo anual con ecografía abdominal y determinación de CA19-9 en sangre y, si hay sospecha, realizar un estudio más dirigido, con resonancia o tomografía.

Los pacientes con EII tienen un incremento significativo de desarrollar CCR, dado principalmente por el efecto pro-neoplásico secundario a la inflamación crónica intestinal<sup>44</sup>. A su vez, el riesgo relativo de desarrollar CCR está incrementado en pacientes con EII y CEP en comparación con la EII sola (OR 4,79; IC 95%: 3,58-6,41). Este riesgo permanece incluso si el paciente se somete a un trasplante hepático<sup>45</sup>. Miard et al.<sup>12</sup>, mediante un análisis multivariado, demostraron que la CEP incrementa el riesgo de CCR con un OR 2,51 (1,01-5,8), al igual que la colitis extensa, con OR 2,71. En un estudio comparativo<sup>46</sup> de 273 pacientes con CEP (223 CU y 50 EC) se pudo establecer que los pacientes con CU tenían un riesgo un 56% mayor de desarrollar CCR en comparación con la EC.

En una revisión sistemática<sup>45</sup> se estableció que el riesgo de desarrollar CCR era de 3,24 (IC 95%: 2,14-4,90) en pacientes con CEP y EII vs. EII sin CEP. Además de la actividad inflamatoria, la absorción de AB reducida por la colestasis llevaría a un aumento de estos a nivel del colon proximal, provocando inestabilidad genómica por radicales libres, lo que dañaría en forma directa el ADN. Aún no se ha establecido cuál sería el intervalo entre el diagnóstico de EII y el desarrollo de displasia y CCR<sup>37</sup>. Sin embargo, la presencia

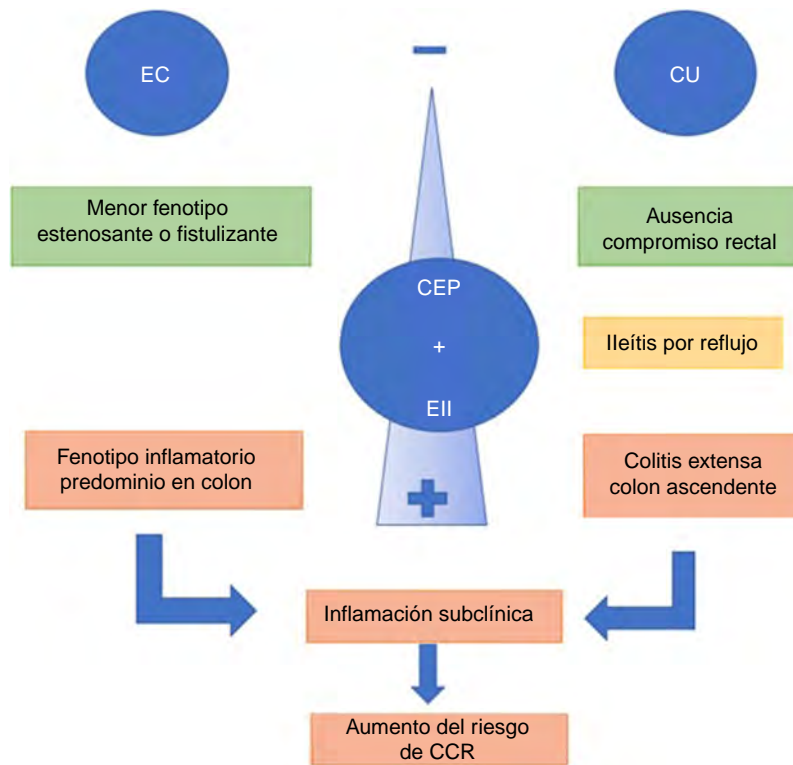


Figura 2 Fenotipos de la colangitis esclerosante primaria (CEP) y enfermedad inflamatoria intestinal (EII).

de displasia<sup>47</sup> de bajo grado en pacientes con CEP y EII se asocia en el plazo de un año a un 30% de probabilidad de desarrollar displasia de alto grado o CCR propiamente tal. Estos pacientes deberían ser vigilados de una manera más estrecha, valorando incluso la opción de colectomía, ya que en la pieza anatómica se ha descrito la presencia de lesiones más avanzadas o multifocales<sup>48</sup>.

En todo paciente con diagnóstico de CEP, dada su alta asociación a CCR y EII, se debe realizar estudio colonoscópico, probablemente con cromoendoscopia<sup>49</sup>, en forma precoz. Si esta es normal, se debe repetir el procedimiento endoscópico según factores de riesgo para CCR<sup>50</sup>, y en 5 años en caso de no presentar EII en ese estudio<sup>37</sup>. Si estas dos enfermedades están presentes, se debe realizar estudio colonoscópico anual idealmente con cromoendoscopia y biopsias aleatorias.

### Impacto de la terapia biológica y de las moléculas pequeñas en la colangitis esclerosante primaria

La terapia biológica ha significado un gran avance en el tratamiento de las EII. La FDA y la EMA han aprobado, para el tratamiento de la EC y CU moderada-grave, infliximab (IFX) y adalimumab (ADA), ambos anticuerpos monoclonales anti-TNF alfa, y vedolizumab (VDZ), anticuerpo monoclonal IgG1 anti-integrina. Otras terapias, en cambio, se han aprobado para tipos específicos de EII; así, en la EC se ha autorizado el uso de certolizumab y ustekinumab, y en el caso de CU, golimumab<sup>51</sup>. Recientemente tofacitinib<sup>52</sup>, una

molécula pequeña oral que inhibe las Jak quinasas, ha mostrado ser efectivo en la inducción y el mantenimiento de la remisión en CU.

Niveles séricos elevados de factor de necrosis tumoral alfa han sido descritos en pacientes con EII y CEP. Sin embargo, los estudios han fracasado en demostrar un efecto de IFX<sup>53,54</sup> o ADA en la inflamación de los conductos biliares, mientras ADA solo disminuiría los niveles de fosfatasa alcalinas<sup>55</sup>. Esta disminución se relacionaría con una producción no hepática (ósea), ya que algunos estudios han mostrado que el factor de necrosis tumoral puede aumentar los niveles de fosfatasa alcalinas en condrocitos humanos<sup>56</sup>.

Como hemos mencionado anteriormente, la patogénesis de la CEP no está aún completamente aclarada, y una de las hipótesis planteadas es el rol de la migración de linfocitos activados de la mucosa intestinal hacia el hígado, provocando la fibrosis y la inflamación focal en los conductos biliares<sup>57</sup>. Vedolizumab, mediante la inhibición de la integrina  $\alpha 4\beta 7$ , podría tener un rol en la evolución de la CEP en pacientes con EII. Sin embargo, los estudios han demostrado que este fármaco no tiene mayor incidencia en la evolución de la fibrosis y la estenosis a nivel de los conductos biliares<sup>53,58</sup>.

Aunque no existe contraindicación para el uso de golimumab, ustekinumab y tofacitinib en pacientes con EII y CEP, faltan estudios que confirmen su efectividad en la evolución de la CEP.

Uno de los aspectos que preocupa es el posible aumento de infecciones que conllevaría la asociación de inmunosupresión postrasplante con la terapia biológica.

Recientemente, una revisión sistemática<sup>59</sup> que incluyó pacientes en terapia biológica que se sometieron a trasplante vs. no trasplantados demostró que no hubo diferencia significativa entre los dos grupos ( $p=0,886$ ). A la fecha no hay ensayos clínicos aleatorizados que evalúen la inmunosupresión propia del trasplante asociada al tratamiento biológico.

### Colectomía en la colangitis esclerosante primaria y enfermedad inflamatoria intestinal

Las indicaciones de colectomía son variadas, siendo la actividad grave no controlada por terapia farmacológica o la presencia de una neoplasia las causas más frecuentes. En una revisión retrospectiva de 100 pacientes con CEP y EII sometidos a proctocolectomía con IPAA no se encontró ningún factor de riesgo de mortalidad, incluyendo el tipo de inmunosupresión utilizado<sup>53</sup>. Si bien la morbilidad a 30 días fue cercana al 50%, menos del 20% requirieron reintervención, siendo el único factor de riesgo el antecedente de cirugía previa ( $p=0,03$ ). Por otra parte, una revisión sistemática<sup>43</sup> evidenció que la colectomía pre o peritrasplante tendría un rol protector de CEP. Otros han demostrado que pacientes con reservorio tendrían una mayor probabilidad de pérdida del injerto en comparación con quienes tuvieron una ileostomía terminal (2,8 vs. 0,4 por 100 pacientes año,  $p=0,005$ )<sup>60</sup>. Las principales causas de pérdida del injerto serían la trombosis de la arteria hepática y el desarrollo de estenosis biliares. Sin embargo, se requieren estudios de mayor calidad para poder recomendar una colectomía en forma rutinaria a pacientes con EII y CEP que necesiten trasplante hepático.

#### ¿Mejora la colectomía la evolución de la colangitis esclerosante primaria?

En un estudio retrospectivo que incluyó 2.594 pacientes con CEP y EII se evidenció que pacientes con EII sometidos a colectomía previo al diagnóstico de CEP tuvieron una disminución del riesgo en un 29% de fallecer o requerir trasplante hepático por CEP<sup>53</sup>. En el análisis multivariado la incidencia de trasplante hepático en pacientes sin colectomía tras 10 años de seguimiento fue del 33% vs. el 25% en los que tienen colectomía previa ( $p=0,01$ ).

### Reservorio en colangitis esclerosante primaria y enfermedad inflamatoria intestinal

Este sería un grupo con un fenotipo diferente al compararlo con pacientes con EII sin CEP. Estos pacientes presentarían un mayor riesgo de reservoritis crónica y de inflamación a nivel del asa de íleon aferente y del cuerpo del reservorio<sup>61</sup>. Dado el mayor riesgo de neoplasia a nivel del reservorio, estos pacientes requieren ingresar en un programa de vigilancia endoscópica. En este grupo de pacientes la reservorioscopia debería ser realizada cada 1 a 3 años<sup>62</sup>.

### Colangitis esclerosante primaria y enfermedad inflamatoria intestinal: ¿cuándo se requerirá un trasplante hepático?

Un estudio que incluyó 96 pacientes con CEP-CU<sup>63</sup> mostró que los que requerían trasplante con mayor frecuencia tenían una EII silente, con menor número de crisis y necesidad de inmunosupresores. En contraste, los que no necesitaron trasplante presentaron una mayor necesidad de cirugía intestinal y mayor incidencia de CCR. Estos datos sugieren que la severidad de la CEP podría tener un efecto protector en la actividad de la CU.

En pacientes con EII y CEP la indicación de trasplante hepático se basa en la presencia de insuficiencia hepática, episodios de colangitis recurrente, prurito intratable o CCA (en casos muy seleccionados)<sup>64,65</sup>.

### Colangitis esclerosante primaria y enfermedad inflamatoria intestinal postrasplante hepático

Hay evidencias contradictorias respecto a la actividad de la EII postrasplante. Algunos estudios señalan que al menos en el 30% de estos pacientes la actividad inflamatoria intestinal empeoraría, con un aumento en la actividad endoscópica e histológica<sup>66,67</sup>. Otros, por otra parte, han demostrado que la EII podría incluso regresar. Fattahi et al.<sup>68</sup> evidenciaron que en 152 pacientes con CEP y EII que se sometieron a trasplante hepático hubo 24 (15,8%) en que la actividad inflamatoria no cambió, en 119 (78,3%) disminuyó y en 9 (5,9%) se incrementó. Al realizar el análisis multivariado encontraron que el uso de ciclosporina (OR 0,14; IC 95%: 0,015-0,79) y el peso del paciente pretrasplante (OR 0,81; IC 95%: 0,71-0,93) tendrían un efecto protector.

A su vez, la EII *de novo* (la que se desarrolla postrasplante) es 10 veces más frecuente en pacientes trasplantados por CEP vs. la población general, teniendo un riesgo del 10-11% a los 5 años y del 14-30% a los 10 años. La EII *de novo* no solo se asocia a trasplantados post-CEP, sino que también se han descrito casos postrasplantes renales, cardíacos o de células hematopoyéticas<sup>69</sup>. Las teorías que podrían explicar este riesgo son la pérdida del efecto protector de las sales biliares o secundario a la inmunosupresión, en especial por uso de tacrolimus<sup>70</sup>.

Sin embargo, la búsqueda de un diagnóstico diferencial al cuadro diarreico es fundamental<sup>71</sup>, considerando infecciones, fármacos (micofenolato) y sobrecrecimiento bacteriano. Dentro del estudio se debe realizar PCR para enteropatógenos (que incluye bacterias, virus y parásitos), incluyendo *Clostridium difficile*, parámetros inflamatorios como hemograma y PCR, asociado a un estudio colonoscópico con biopsias.

#### ¿Qué pasa con la terapia inmunosupresora?

Inicialmente la inmunosupresión de preferencia era azatioprina<sup>72</sup> asociada con otro inmunosupresor. Sin embargo, en la actualidad los inmunosupresores más utilizados son tacrolimus (que ejerce una fuerte supresión de las células T productoras de IL-2 impidiendo la respuesta regulatoria por esa vía<sup>45</sup>) y ciclosporina A<sup>73</sup>. En relación a

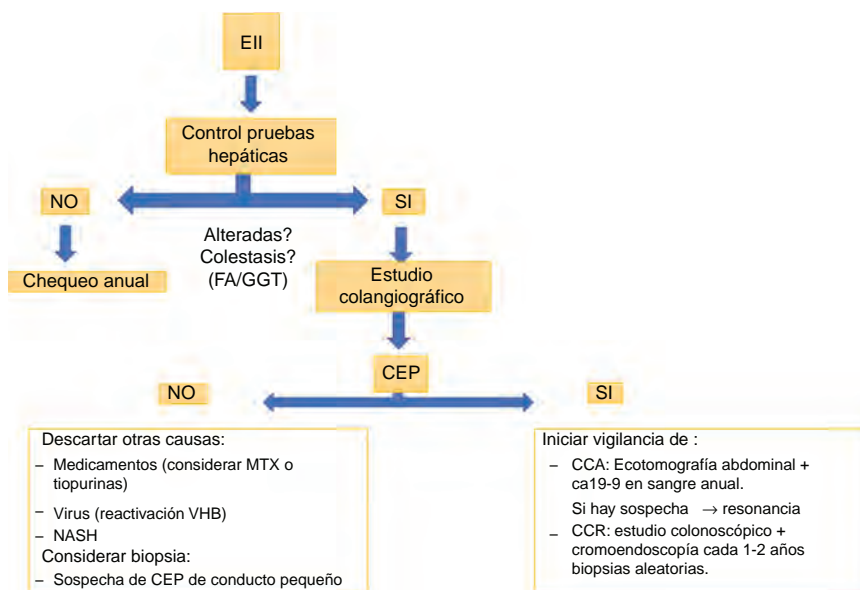


Figura 3 Enfermedad inflamatoria intestinal (EII).

este último fármaco, se ha sugerido que la ciclosporina A tendría dos veces más riesgo de recurrencia, aunque esto no fue concluyente en el análisis multivariado<sup>74</sup>.

### Rechazo postrasplante

El manejo de la EII en los pacientes con trasplante hepático representa un desafío terapéutico debido a los brotes intercurrentes o por eventuales comorbilidades asociadas (especialmente infecciones) y efectos contradictorios entre terapia inmunomoduladora dirigida al rechazo y otras dirigidas a la prevención de la actividad de la EII<sup>64</sup>.

Los pacientes con CEP y EII tienen un mayor riesgo de presentar rechazo celular agudo tras el trasplante<sup>23</sup>. Se ha establecido que la inmunosupresión llevaría a una disminución de la inmunovigilancia y el riesgo sería mayor si al momento del trasplante la EII se encuentra activa, existe un corto intervalo desde los síntomas de EII hasta el trasplante, la presencia de CMV en el órgano donante, infección aguda por CMV o tabaquismo activo<sup>75</sup>. Sin embargo, se debe considerar que los resultados provienen de reporte de casos y estudios de caso-control, siendo necesarios estudios de mayor calidad para poder establecer este riesgo.

### Recurrencia de colangitis esclerosante primaria postrasplante

Se ha establecido que tras 10 años del trasplante la CEP puede recurrir en el 30-50% de los pacientes<sup>76</sup>, siendo mayor en los que presentan una EII asociada<sup>67</sup>. Este riesgo sería mayor en pacientes que presentan una actividad inflamatoria intestinal, poniendo en evidencia la necesidad de lograr objetivos de curación endoscópica. Recientemente, Lindstrom et al.<sup>77</sup> establecieron que la realización de una colectomía pre o peri-trasplante disminuiría en aproximadamente un 20% el riesgo de recurrencia de CEP.

### Conclusión

La CEP se asocia a EII en un 50-80%. Estas dos entidades comparten cierta susceptibilidad genética, algunos autoanticuerpos y vías bidireccionales mediante el eje intestino-hígado, que perpetuaría la inflamación.

La búsqueda de EII en pacientes con CEP debe hacerse de manera rutinaria. Cuando estamos frente a pacientes con EII la pesquisa de CEP debería hacerse al menos cuando existen alteraciones en las pruebas de función hepática (fig. 3) Las implicaciones clínicas se relacionan con el hallazgo endoscópico/fenotipo con una extensión de la enfermedad de predominio de colon derecho, ileítis por reflujo y una preservación del recto, con una presentación clínica menos sintomática. Sin embargo, la histología evidenciaría una mayor actividad a la reportada por la clínica, condicionando un mayor riesgo de CCR.

Resulta fundamental poder evaluar si con la supresión de la inflamación colónica a través de la optimización de la terapia de la EII se podrá cambiar el curso natural de la CEP, teniendo en consideración que la CEP puede recurrir incluso postrasplante, haciendo que esta enfermedad no tenga un tratamiento curativo. A su vez, si este mismo control de la inflamación permitirá disminuir los casos de CCR asociados. Sin duda, se requieren más estudios para generar una recomendación.

### Financiación

Ninguna.

### Conflicto de intereses

Los autores declaran no tener ningún conflicto de intereses.

## Bibliografía

1. Dyson J, Bevers U, Jones DJ, Lohse A, Hudson M. Primary sclerosing cholangitis. *Lancet*. 2018;391:2547–59.
2. Fousekis F, Theopistos V, Katsanos K, Tsianos E, Christodoulou D. Hepatobiliary manifestations and complications in inflammatory bowel disease: A review. *Gastroenterol Res*. 2018;11:83–94.
3. Torres J, Pineton de Chambrun G, Itzkowitz S, Sachar DB, Colombel JF. Review article: Colorectal neoplasia in patients with primary sclerosing cholangitis and inflammatory bowel disease. *Aliment Pharmacol Ther*. 2011;34:497–508.
4. Trikudanathan G, Venkatesh PG, Navaneethan U. Diagnosis and therapeutic management of extra-intestinal manifestations of inflammatory bowel disease. *Drugs*. 2012;72:2333–49.
5. Brown S, Coviello L. Extraintestinal manifestations associated with inflammatory bowel disease. *Surg Clin North Am*. 2015;95:1245–59.
6. Ricciuto A, Kamath B, Griffiths A. The IBD and PSC phenotypes of PSC-IBD. *Curr Gastroenterol Rep*. 2018;20:16.
7. Weersma RK, Lindor KD. Shifting paradigms: What is the true prevalence and clinical course of primary sclerosing cholangitis? *Gastroenterology*. 2016;151:590–3.
8. Fevery J, van Steenberghe W, Pelt J, Laleman J, Hoffman I, Geobes K, et al. Patients with large-duct primary sclerosing cholangitis and Crohn's disease have a better outcome than those with ulcerative colitis, or without IBD. *Aliment Pharmacol Ther*. 2016;43:612–20.
9. De Vries AB, Janse M, Blokzijl H, Weersma RK. Distinctive inflammatory bowel disease phenotype in primary sclerosing cholangitis. *World J Gastroenterol*. 2015;21:1956–71.
10. Simian D, Fluxá D, Flores L, Lubascher J, Ibáñez P, Figueroa C. Inflammatory bowel disease: A descriptive study of 716 local Chilean patients. *World J Gastroenterol*. 2016;22:5267–75.
11. Sorensen JO, Nielsen OH, Andersson M, Ainsworth MA, Ytting H, Belard E, et al. Inflammatory bowel disease with primary sclerosing cholangitis: A Danish population-based cohort study 1977-2011. *Liver Int*. 2018;38:532–41.
12. Miard C, Desfourneaux V, Houssel-Debry P, Harnoy Y, Laurent S, Bouguen G. Usefulness of systematic liver biopsy during a surgery for inflammatory bowel disease for the diagnosis of primary sclerosing cholangitis. *Gastroenterology*. 2018;154:S-20.
13. Lunder A, Hoy JR, Borthne A, Gledisch J, Johannesen G, Tveit K, et al. Prevalence of sclerosing cholangitis detected by magnetic resonance cholangiography in patients with long-term inflammatory bowel disease. *Gastroenterology*. 2016;151:660–9.
14. Belle A, Laurent V, Pouillon L, Baumann C, Orry X, Lopez A, et al. Tract systematic screening for primary sclerosing cholangitis with magnetic resonance cholangiography in inflammatory bowel disease. *Dig Liver Dis*. 2018;50:1012–8.
15. Karlsen TH, Schrumph E, Boberg KM. Genetic epidemiology of primary sclerosing cholangitis. *World J Gastroenterol*. 2007;13:5421–31.
16. Parés A. Colangitis esclerosante primaria: diagnóstico y tratamiento. *Gastroenterol Hepatol (NY)*. 2011;34:41–52.
17. Jiang X, Karlsen TH. Genetics of primary sclerosing cholangitis and pathophysiological implications. *Nat Rev Gastroenterol Hepatol*. 2017;14:279–95.
18. Ji SG, Juran BD, Mucha S, Folseraas T, Jostins L, Melum E. Genome-wide association study of primary sclerosing cholangitis identifies new risk loci and quantifies the genetic relationship with inflammatory bowel disease. *Nat Genet*. 2017;49:269–73.
19. Sirpal S, Chandok N. Primary sclerosing cholangitis: Diagnostic and management challenges. *Clin Exp Gastroenterol*. 2017;10:265–73.
20. Lazaridis K, la Russo N. Primary sclerosing cholangitis. *N Engl Med*. 2016;375:1161–70.
21. Tripathi A, Debelius J, Brenner D, Karin M, Loomba R, Schnabl B, et al. The gut-liver axis and the intersection with the microbiome. *Nat Rev Gastroenterol Hepatol*. 2018;15:397–411.
22. Tabibian J, Ali A, Lindor K. Primary sclerosing cholangitis, Part 1: Epidemiology, etiopathogenesis, clinical features, and treatment. *Gastroenterol Hepatol (NY)*. 2018;14:293–304.
23. Palmela C, Peerani F, Castaneda D, Torres J, Itzkowitz S. Inflammatory bowel disease and primary sclerosing cholangitis: A review of the phenotype and associated specific features. *Gut Liver*. 2018;12:17–29.
24. O'Hara S, Karlsen T, LaRusso N. Cholangiocytes and the environment in primary sclerosing cholangitis: Where is the link? *Gut*. 2017;66:1873–7.
25. Elfaki DA, Lindor KD. Antibiotics for the treatment of primary sclerosing cholangitis. *Am J Ther*. 2011;18:261–5.
26. De Chambrun GP, Machury M, Funakoshi N, Gerard R, Bismuth M, Valats JC, et al. Oral vancomycin induces sustained deep remission in adult patients with ulcerative colitis and primary sclerosing cholangitis. *Eur J Gastroenterol Hepatol*. 2018;30:1247–52.
27. Tabbian JH, O'Hara SP, Trussoni CE, Tietz PS, Splinter PL, Mounajjed T, et al. Absence of the intestinal microbiota exacerbates hepatobiliary disease in a murine model of primary sclerosing cholangitis. *Hepatology*. 2016;63:185–96.
28. Kummen M, Holm K, Anmarkrud J, Nygard S, Vesterhus M, Hovik M, et al. The gut microbial profile in patients with primary sclerosing cholangitis is distinct from patients with ulcerative colitis without biliary disease and healthy controls. *Gut*. 2017;66:611–9.
29. Quraishi M, Sergeant M, Kay G, Iqbal T, Chan J, Constantinidou C, et al. The gut-adherent microbiota of PSC-IBD is distinct to that of IBD. *Gut*. 2017;66:386–8.
30. Sabino J, Vieira-Silva S, Machiels K, Joossens M, Falony G, Ballet, et al. Primary sclerosing cholangitis is characterized by intestinal dysbiosis independent from IBD. *Gut*. 2016;65:1681–9.
31. Bajzer L, Kverka M, Kstovcik M, Macinga P, Dvorak J, Stehlikova Z, et al. Distinct gut microbiota profiles in patients with primary sclerosing cholangitis and ulcerative colitis. *World J Gastroenterol*. 2017;23:4548–58.
32. Adike A, Carey EJ, Lindor KD. Primary sclerosing cholangitis in children versus adults: Lessons for the clinic. *Expert Rev Gastroenterol Hepatol*. 2018;10:1–8.
33. Isayama H, Tazuma S, Kokudo N, Tanaka A, Tsuyuguchi T, Nakazawa T, et al. Clinical guidelines for primary sclerosing cholangitis 2017. *J Gastroenterol*. 2018;53:1006–34.
34. Siiki A, Rinta-Kikka I, Koivisto T, Vasama K, Vasama K, Sand J. Spyglass single-operator peroral cholangioscopy seems promising in the evaluation of primary sclerosing cholangitis — related biliary strictures. *Scand J Gastroenterol*. 2014;49:1385–90.
35. Rey JW, Hansen T, Dümcke S, Tresch A, Kramer K, Galle PR, et al. Efficacy of SpyGlass™-directed biopsy compared to brush cytology in obtaining adequate tissue for diagnosis in patients with biliary strictures. *World J Gastrointest Endosc*. 2014;6:137–43.
36. Gossard A, Gores G. Primary sclerosing cholangitis: What the gastroenterologist and hepatologist needs to know. *Clin Liver Dis*. 2017;21:725–37.
37. Weismüller T, Trivedi P, Bergquist A, Imam M, Lenzen H, Posionen C, et al. Patient age, sex, and inflammatory bowel disease phenotype associate with course of primary sclerosing cholangitis. *Gastroenterology*. 2017;152:1975–84.
38. Cleveland N, Rubin D, Hart J, Weber C, Meckel K, Tran A, et al. Patients with ulcerative colitis and primary sclerosing cholangitis frequently have subclinical inflammation in the proximal colon. *Clin Gastroenterol Hepatol*. 2018;16:68–74.



39. O'Toole A, Walsh P, Keegan D, Byrne K, Doherty G, O'Donogue D, et al. Mortality in inflammatory bowel disease patients under 65 years of age. *Scand J Gastroenterol.* 2014;49:814-9.
40. Gidwaney NG, Pawa S, Das KM. Pathogenesis and clinical spectrum of primary sclerosing cholangitis. *World J Gastroenterol.* 2017;23:2459-69.
41. Gulamhusein AF, Eaton JE, Tabibian JH, Atkinson EJ, Juran BD, Lazaridis KN. Duration of inflammatory bowel disease is associated with increased risk of cholangiocarcinoma in patients with primary sclerosing cholangitis and IBD. *Am J Gastroenterol.* 2016;111:705-11.
42. Tabibian J, Ali A, Lindor K. Primary sclerosing cholangitis. Part 2: Cancer risk, prevention and surveillance. *Gastroenterol Hepatol (NY).* 2018;14:427-32.
43. Harbord M, Annese V, Vavricka SR, Allez M, Barreiro-de Acosta M, Boberg KM. The first European evidence-based consensus on extra-intestinal manifestations in inflammatory bowel disease. *J Crohns Colitis.* 2016;10:239-54.
44. Stidham R, Higgins P. Colorectal cancer in inflammatory bowel disease. *Clin Colon Rectal Surg.* 2018;31:168-78.
45. Wang R, Leong RW. Primary sclerosing cholangitis as an independent risk factor for colorectal cancer in the context of inflammatory bowel disease: A review of the literature. *World J Gastroenterol.* 2014;20:8783-9.
46. Navaneethan U, Venkatesh PG, Jegadeesan R, Lourdasamy V, Hammel JO, Kiran RP, et al. Comparison of outcomes for patients with primary sclerosing cholangitis associated with ulcerative colitis and Crohn's disease. *Gastroenterol Rep (Oxf).* 2016;4:43-9.
47. Venkatesh PG, Jegadeesan R, Gutierrez NG, Sanaka MR, Navaneethan U. Natural history of low grade dysplasia in patients with primary sclerosing cholangitis and ulcerative colitis. *J Crohns Colitis.* 2013;7:968-73.
48. Coviello LC, Stein SL. Surgical management of nonpolypoid colorectal lesions and strictures in colonic inflammatory bowel disease. *Gastrointest Endosc Clin N Am.* 2014;24:447-54.
49. Lindor K, Kowdley K, Harrison E. ACG clinical guideline: Primary sclerosing cholangitis. *Am J Gastroenterol.* 2015;110:646-59.
50. Annese V, Daperno M, Rutter M, Amiot A, Bossuyt P, East J, et al. European evidence based consensus for endoscopy in inflammatory bowel disease. *J Crohns Colitis.* 2013;7:982-1018.
51. Yamamoto-Furosho J. Inflammatory bowel disease therapy: Blockade of cytokines and cytokine signaling pathways. *Curr Opin Gastroenterol.* 2018;34:187-93.
52. Sandborn WJ, Su C, Sands BE, D'Haens GR, Vermeire S, Schreiber S, et al. Tofacitinib as induction and maintenance therapy for ulcerative colitis. *N Engl J Med.* 2017;376:1723-36.
53. Cardile S, Candusso M, Papadatou B, Bracci F, Knafelz D, Torre G. Lack of efficacy of infliximab in the treatment of primary sclerosing. *Eur J Gastroenterol Hepatol.* 2017;29:736.
54. Hommes DW, Erkelens W, Ponsioen C, Stokkers P, Rauws E, van der Spek M, et al. A double-blind, placebo-controlled, randomized study of infliximab in primary sclerosing cholangitis. *J Clin Gastroenterol.* 2008;42:522-6.
55. Tse CS, Loftus EV, Raffals LE, Gossard AA, Lightner AL. Effects of vedolizumab, adalimumab and infliximab on biliary inflammation in individuals with primary sclerosing cholangitis and inflammatory bowel disease. *Aliment Pharmacol Ther.* 2018;48:190-5.
56. Lencel P, Delplace S, Hardouin P, Magne D. TNF-alpha stimulates alkaline phosphatase and mineralization through PPARgamma inhibition in human osteoblasts. *Bone.* 2011;48:242-9.
57. Grant AJ, Lalor PF, Hubscher SG, Briskin M, Adams DH. MAdCAM-1 expressed in chronic inflammatory liver disease supports mucosal lymphocyte adhesion to hepatic endothelium (MAdCAM-1 in chronic inflammatory liver disease). *Hepatology.* 2001;33:1065-72.
58. Christensen B, Micic D, Gibson PR, Yarur A, Bellaguarda E, Corsello P. Vedolizumab in patients with concurrent primary sclerosing cholangitis and inflammatory bowel disease does not improve liver biochemistry but is safe and effective for the bowel disease. *Aliment Pharmacol Ther.* 2018;47:753-62.
59. Westerou van Meeteren M, Hayee B, Inderson A, van der Meulen A, Altwegg R, van Hoek B, et al. Safety of anti-TNF treatment in liver transplant recipients — a systematic review and meta-analysis. *J Crohns Colitis.* 2017;11:1146-51.
60. Trivedi P, Reece J, Laing R, Slaney E, Cooney R, Gunson B, et al. The impact of ileal pouch-anal anastomosis on graft survival following liver transplantation for primary sclerosing cholangitis. *Aliment Pharmacol Ther.* 2018;48:322-32.
61. Shen B, Bennett AE, Navaneethan U, Lian L, Shao Z, Kiran RP, et al. Primary sclerosing cholangitis is associated with endoscopic and histologic inflammation of the distal afferent limb in patients with ileal pouch-anal anastomosis. *Inflamm Bowel Dis.* 2011;17:1890-900.
62. Pavlides M, Cleland J, Rahman M, Christian A, Doyle J, Gaunt R, et al. Comes after ileal pouch anal anastomosis in patients with primary sclerosing cholangitis. *J Crohns Colitis.* 2014;8:662-70.
63. Marelli L, Xirouchakis E, Kalambokis G, Cholongitas E, Hamilton MI, Burroughs AK. Does the severity of primary sclerosing cholangitis influence the clinical course of associated ulcerative colitis? *Gut.* 2011;60:1224-8.
64. Kanizaj T, Mijic M. Inflammatory bowel disease in liver transplanted patients. *World J Gastroenterol.* 2017 14;23:3214-27.
65. Liu K, Strasser S, Koorey D, Leong R, Solomon M, Mc Caughan G. Interactions between primary sclerosing cholangitis and inflammatory bowel disease: Implications in the adult liver transplant setting. *Expert Rev Gastroenterol Hepatol.* 2017;11:949-60.
66. Verdonk RC, Dijkstra G, Haagsman EB, Shostrom VK, Van den Berg AP, Kleibeuker JH, et al. Inflammatory bowel disease after liver transplantation: Risk factors for recurrence and de novo disease. *Am J Transplant.* 2006;6:1422-9.
67. Moncrief KJ, Savu A, Ma MM, Bain VG, Wong WW, Tandon P. The natural history of inflammatory bowel disease and primary sclerosing cholangitis after liver transplantation: A single-centre experience. *Can J Gastroenterol.* 2010;24:40-6.
68. Fattahi MR, Malek-Hosseini SA, Sivandzadeh GR, Safarpour AR, Bagheri Lankarani K, Taghavi AR, et al. Clinical course of ulcerative colitis after liver transplantation in patients with concomitant primary sclerosing cholangitis and ulcerative colitis. *Inflamm Bowel Dis.* 2017;23:1160-7.
69. Nannegari V, Saenz R, Rubin D, Quera R. A review of inflammatory bowel disease in the setting of liver transplantation. *Gastroenterol Hepatol (NY).* 2014;10:626-30.
70. Singh S, Loftus EV, Talwalkar JA. Inflammatory bowel disease after liver transplantation for primary sclerosing cholangitis. *Am J Gastroenterol.* 2013;108:1417-25.
71. Chacsa D, Vargas H. The Gastroenterologist's guide to management of the post liver transplant patient. *Am J Gastroenterol.* 2018;113:819-28.
72. Jorgensen KK, Lindstrom L, Cvancarova M, Karlsen TH, Castedal M, Friman S, et al. Immunosuppression after liver transplantation for primary sclerosing cholangitis influences activity of inflammatory bowel disease. *Clin Gastroenterol Hepatol.* 2013;11:517-23.
73. Buchholz B, Lykoudis P, Ravikumar R, Pollok J, Fusai K. Role of colectomy in preventing recurrent primary sclerosing cholangitis in liver transplant recipients. *World J Gastroenterol.* 2018;24:3171-80.

74. Ravikumar R, Tsochatzis E, Jose S, Allison M, Athale A, Creamer F, et al. Risk factors for recurrent primary sclerosing cholangitis after liver transplantation. *J Hepatol.* 2015;63:1139–46.
75. Joshi D, Bjarnason I, Belgaumkar A, O’Grady J, Suddle A, Heneghan MA, et al. The impact of inflammatory bowel disease post-liver transplantation for primary sclerosing cholangitis. *Liver Int.* 2013;33:53–61.
76. Martin EF, Levy C. Timing, management, and outcomes of liver transplantation in primary sclerosing cholangitis. *Semin Liver Dis.* 2017;37:305–13.
77. Lindstrom L, Jorgensen KK, Boberg KM, Castedal M, Rasmussen A, Rostved AA, et al. Risk factors and prognosis for recurrent primary sclerosing cholangitis after liver transplantation: A Nordic multicentre study. *Scand J Gastroenterol.* 2018;53:297–304.