Facultad de Veterinaria
Universidad Zaragoza

Trabajo Fin de Grado en Veterinaria

Actualización de aspectos críticos en el manejo del conducto arterioso persistente en el perro.

Updating of critical aspects in the management of the patent ductus arteriosus (PDA) in dog.

Autor/es

Isabel Gascón Mateo

Director/es

Faustino Manuel Gascón Pérez y Carolina Serrano Casorrán

Facultad de Veterinaria

2020

ÍNDICE

RESUMEN/SUMMARY **1**

INTRODUCCIÓN **2**

JUSTIFICACIÓN Y OBJETIVOS **2**

METODOLOGÍA **3**

RESULTADOS Y DISCUSIÓN **3**

DIAGNÓSTICO ---------- **6**
ANÁMNESIS 6
EXPLORACIÓN CLÍNICA 6
PRUEBAS COMPLEMENTARIAS 9
DIAGNÓSTICO POR IMAGEN 10
ANGIOGRAFÍA Y ECOCARDIOGRAFÍA 11

TRATAMIENTO ---------- **14**
TRATAMIENTO MÉDICO 14
TRATAMIENTO QUIRÚRGICO 15

SEGUIMIENTO ---------- **22**

CASOS CLÍNICOS ---------- **23**
CASO CLÍNICO: CAP REVERTIDO 23
INTERVENCIÓN POR CATETERISMO DE CAP COMÚN 26

CONCLUSIONES/CONCLUSIONS **28**

PROTOCOLO DE ACTUACIÓN PROPUESTO ---------- **30**

VALORACIÓN PERSONAL **31**

BIBLIOGRAFÍA **32**

RESUMEN/SUMMARY

El Conducto Arterioso Persistente (CAP) es una patología cardíaca, congénita y hereditaria de común aparición en el perro. Se produce por un fallo en el cierre del conducto arterioso que une la arteria pulmonar y la aorta descendente, obteniendo una estructura abierta que mantiene la comunicación presente entre dichos vasos durante la etapa fetal y derivando en un desequilibrio hemodinámico. El conducto tiene forma de embudo generalmente, aunque puede presentar morfologías variadas, dando cada una distintos grados de afectación cardíaca y/o pulmonar, provocando síntomas en el animal afectado. El diagnóstico se basará en la identificación de los principales síntomas y signos asociados y en la búsqueda de información sobre el tamaño y forma del CAP de cara al tratamiento. Cuando la comunicación es izquierda-derecha el tratamiento es principalmente quirúrgico y busca la oclusión del conducto, mediante técnicas invasivas (ligadura quirúrgica) o mínimamente invasivas (cierre transvascular). En comunicación derecha-izquierda el tratamiento recomendado es farmacológico. El pronóstico del animal tras el tratamiento quirúrgico es bastante bueno, aumentando su calidad y esperanza de vida notablemente.

En el presente Trabajo de Fin de Grado se realiza una revisión bibliográfica sobre el Conducto Arterioso Persistente en el perro, siendo el principal objetivo reunir la información pertinente sobre su manejo, con la finalidad de obtener un protocolo actualizado de actuación.

The Patent Ductus Arteriosus (PDA) is a congenital and hereditary cardiac pathology of common appearance in the dog. It is produced by a failure in the closure of the ductus arteriosus that connects the pulmonary artery and the descending aorta, obtaining an open structure that mantains the communication between these vessels during the fetal stage and resulting in a hemodynamic imbalance. The ductus is generally funnel-shaped, but may have varying morphologies, each one giving rise to different degrees of cardiac and/or pulmonary involvment, causing symptoms in the affected animal. The diagnosis will be based on the recognition of main symptoms and associated signs, and on the search for information on the size and shape of the PDA for the purpose of treatment. When the communication is left to right, the treatment is mainly surgical and seeks the ductus occlusion, using invasive techniques (surgical ligation) or minimally invasive techniques (transvascular occlusion). In right to left communication the recommended treatment is pharmalogical. The animal's prognosis after surgical treatment is quite good, incresing its quality and life expectancy notably.

In the present essay, a bibliographic review is made out about the Patent Ductus Arteriosus in the dog, being the main goal to gather the pertinent information about its management, with the purpose of obtaining an updated protocol of action.

INTRODUCCIÓN

El Conducto arterioso persistente (CAP) es una patología congénita en la que se observa un mantenimiento al nacimiento de la comunicación fetal entre la aorta descendente y la arteria pulmonar. Aparece por un fallo en el cierre del conducto arterioso o *Ductus botalli*, provocando habitualmente problemas cardíacos.(Den Toom et al., 2016) El CAP es el defecto cardíaco congénito más prevalente en la especie canina, seguido de la estenosis aórtica y la estenosis pulmonar.(Fernandez del Palacio et al., 1996) En el gato raramente se presenta (Bascuñán, et al., 2016). Varios estudios han demostrado que el conducto arterioso presenta un rasgo multigénico en ciertas razas (Bezold & Del Valle, 2014), observándose con mayor frecuencia en: Bichón Frisé, Bichón Maltés, Caniche Toy y Miniatura, Cocker Spaniel, Chihuahua, Collie, Corgi, Keeshond, Kerry Blue Terrier, Labrador Retriever, Pastor Alemán, Pastor de Shetland, Pomerania, Springer Spaniel Inglés, Terranova y Yorkshire Terrier. (Nelson & Couto, 2013) La raza no es el único factor predisponente, ya que el sexo juega un papel importante en la presentación de este defecto. Las hembras se ven más afectadas que los machos, obteniendo una proporción de 2,49 frente a 1,45 cada 1000 casos. (Oyama et al., 2008) El mecanismo de herencia de estos genes en la presentación del conducto arterioso persistente en el perro ha sido estudiado, llegándose a la conclusión definitiva de que no sigue un curso típicamente mendeliano. (Den Toom et al.,2016)

JUSTIFICACIÓN Y OBJETIVOS

Este trabajo busca realizar una síntesis actualizada del manejo del CAP en el perro, y obtener un protocolo general de trabajo para utilizarlo en el enfoque clínico en pacientes con esta patología. Los objetivos de este trabajo son:

- Realizar una revisión bibliográfica actualizada sobre el conducto arterioso persistente en el perro.
- Establecer un protocolo actualizado para determinar cuáles son las mejores pautas para un diagnóstico precoz, los métodos de tratamiento (médico y quirúrgico) y el pronóstico del paciente que presenta esta patología.

METODOLOGÍA

Para la elaboración de este trabajo se ha realizado una búsqueda de bibliografía científica publicada en un rango entre 2000-2020 y relacionada con el conducto arterioso persistente. Para ello se han utilizado distintas plataformas, entre las que destacan "Pubmed", "Elsevier", "Science Direct", ""Google Académico". En la revisión, además de tenerse en cuenta artículos científicos se han utilizado libros y revistas sobre el tema. También se han incluido casos clínicos reales de pacientes con conducto arterioso persistente tratados en el Hospital Veterinario de la Universidad de Zaragoza.

RESULTADOS Y DISCUSIÓN

El conducto arterioso deriva del sexto arco aórtico embrionario, (De Monte & Staffieri, 2017) y tiene una función fundamental durante la vida fetal: es el encargado de transportar la sangre desde la arteria pulmonar hasta la aorta descendente con la finalidad de evitar que los pulmones se llenen de líquido, ya que son afuncionales y están colapsados durante el crecimiento del feto. (Broaddus & Tillson, 2010) Por otro lado, en la placenta se sintetizan prostaglandinas E2 que se encargan de mantener la permeabilidad del conducto arterioso produciendo la relajación del músculo liso que lo forma y manteniéndolo abierto durante la gestación. (Den Toom et al.,2016)

(Oyama et al., 2008) Al nacer, los pulmones del neonato se expanden y provocan una sucesión de cambios en el organismo: las arteriolas pulmonares se dilatan produciendo una disminución de la resistencia vascular pulmonar en comparación con la resistencia vascular sistémica. Por otro lado, aumenta la tensión de oxígeno en la circulación sistémica y la concentración de prostaglandinas circulantes disminuye debido al metabolismo pulmonar, por lo que se promueve la contracción del conducto. Al llegar al mes de vida el ductus acaba por cerrarse, obteniéndose finalmente el ligamento arterioso, una estructura de tejido elástico derivada de las células musculares del conducto, tal y como se observa en la Figura 1. (Broaddus & Tillson, 2010). En animales sanos el conducto suele cerrarse completamente entre los 7-10 días de vida.

Por el contrario, en los animales con CAP el conducto no se contrae y por tanto, no se cierra. Distintos estudios han demostrado que influye fuertemente la herencia y que comprende cierta influencia de la raza y del sexo. Buchanan y Patterson (2003) realizaron un estudio histológico en 8 sujetos de razas predisponentes, en los que buscaban una relación entre la endogamia genética y la consiguiente aparición de esta patología. Los principales hallazgos que obtuvieron con este estudio determinaron que la mayor diferencia en los animales afectados se debía al acortamiento del conducto y a la hipoplasia muscular presente en su pared. Se trata de un conducto hipoplásico y asimétrico, con mayor proporción de tejido elástico no contráctil que un conducto normal. Se observó una distribución constante, con una zona elástica próxima a la aorta y una zona muscular adyacente a la arteria pulmonar. (Buchanan & Patterson, 2003); (Broaddus & Tillson, 2010) Se presentó como causa fundamental de este defecto la hipoplasia muscular de la pared y su menor tamaño. La principal conclusión establecida fue que existe una relación directa genética en la que a mayor proporción de genes defectuosos heredados, mayor será el grado del CAP y más grave. (Broaddus & Tillson, 2010)

Figura 1. Corte histológico transversal donde se observa la aorta (A), la arteria pulmonar (P) y el conducto arterioso (D) cerrado en un perro de 3 días sin conducto arterioso persistente. Extraída de: (Broaddus y Tillson,2010)

La Figura 2 es un claro ejemplo de un corte histológico de conducto arterioso persistente. El músculo ductal es asimétrico y presenta dos zonas: una zona más delgada (zona elástica), con fibras elásticas más gruesas y células pequeñas y adyacente a la aorta, y otra zona más gruesa (zona muscular) y cercana a la arteria pulmonar, cuyas fibras están contraídas y degeneradas, puesto que tiene mayor proporción de músculo liso.

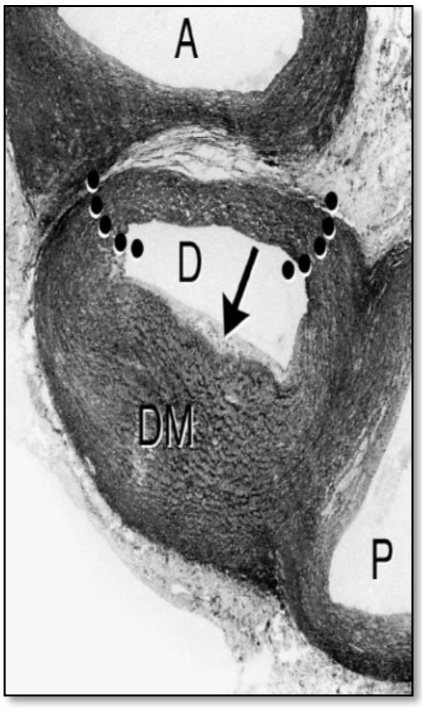

Figura 2. Corte histológico transversal de un conducto arterioso persistente y las estructuras adyacentes (aorta y arteria pulmonar) en un perro de 11 días. A: aorta. P: Arteria pulmonar. D: Zona elástica. DM: Zona muscular. Extraída de: Buchanan y Patterson, 2013.

Buchanan (2001) elaboró un sistema de clasificación histológica del CAP (Figura 3). Se distribuye en 6 grados, teniendo en cuenta la distribución de tejido elástico no contráctil en la pared. (Broaddus & Tillson, 2010) El área sombreada indica la zona formada por tejido elástico, siendo el grado 1 el más leve y el grado 6 el más grave. Un animal con un grado 6 presenta un conducto totalmente abierto, pudiendo revertir al CAP derecha-izquierda.

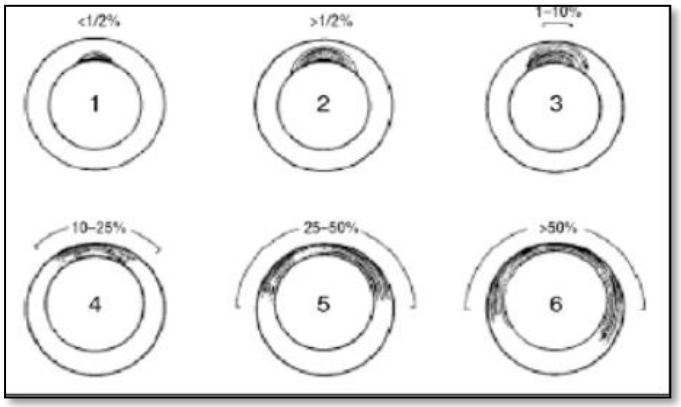

Fig. 3. Sistema de clasificación histológica basada en la presencia de tejido elástico no contráctil en la pared muscular del conducto arterioso persistente. Extraída de: (Buchanan, 2001)

El conducto arterioso persistente supone un mecanismo fallido en la circulación general, provocando un flujo anómalo y continuo durante todo el ciclo entre la aorta descendente y la arteria pulmonar, permitiendo que la sangre pase desde la circulación sistémica hasta la circulación pulmonar. (Broaddus & Tillson, 2010) El conducto suele tener forma de embudo, donde la parte más estrecha está cerca de la arteria pulmonar y la más amplia cerca de la aorta. Esta disposición hace que parte de la sangre retorne al ventrículo izquierdo. El flujo extra que llega a la circulación pulmonar supone una sobrecarga para este sistema, dando como principal consecuencia la dilatación de diversas estructuras: venas, arterias pulmonares y el corazón, siendo el lado izquierdo el gran perjudicado (aurícula y ventrículo). De esta forma, el sistema está compensado durante un tiempo, pero en la mayoría de las ocasiones deriva en problemas secundarios como edema pulmonar o insuficiencia cardíaca. (Oyama et al., 2008)

Por otro lado, algunos animales presentan CAP invertido, una patología menos común. En cuanto a prevalencia, los datos difieren según el autor, variando entre el 5,5% (Oyama et al., 2008) y el 15%. (Nelson & Couto, 2013) En este caso, el flujo de sangre se dirige desde la arteria pulmonar a la aorta. Pueden darse dos casos distintos: animales que nacen con este defecto y animales que lo desarrollan a partir del CAP común. Los individuos que lo presentan desde el nacimiento tienen un conducto arterioso persistente sin forma de embudo, provocando que el conducto permanezca completamente abierto y no haya una diferencia de presiones entre la circulación sistémica y la pulmonar. Las consecuencias derivadas de este problema se basan en que las presiones entre la aorta y la arteria pulmonar se equilibran, afectando gravemente al

ventrículo derecho que desarrolla una hipertrofia concéntrica muy marcada, pudiendo provocar hipertensión pulmonar. Por otra parte, se encuentran aquellos animales con un CAP moderado-grave que acaba revirtiendo a CAP invertido tras varios meses o incluso años, aunque es más raro encontrarlo. En este caso, el CAP tiene forma de embudo, predominando en un principio la fuerza del ventrículo izquierdo hasta el momento en el que la presión de las arterias pulmonares aumenta, provocando hipertensión pulmonar e invirtiendo el flujo. Para terminar, una diferencia notable entre los dos casos es que en el último ambos ventrículos están afectados, siendo el izquierdo el más perjudicado. (Oyama et al., 2008)

DIAGNÓSTICO

El conducto arterioso persistente es un defecto congénito, por lo que es de suma importancia su detección temprana para actuar cuanto antes y evitar el desarrollo de complicaciones. Su diagnóstico puede ser difícil en animales jóvenes, por lo que no es raro que pase desapercibido hasta que aparecen complicaciones (insuficiencia cardíaca congestiva, regurgitación mitral, edema pulmonar, arritmias, etc.) (Tobias y Stauthatmmer, 2010) Sin embargo, hay ciertas pautas que conviene saber, sobre todo si se sospecha que esta patología ha sido transmitida en la herencia.

ANÁMNESIS

Para comenzar con el diagnóstico, se sigue un proceso básico cuyo primer paso es obtener una anamnesis completa sobre el paciente. Interesa obtener un historial completo del animal: edad, sexo, raza (ya que juega un papel importante en la presentación del defecto) y si se conoce, el historial de los parientes más cercanos a nuestro paciente que puedan indicar que es una patología familiar. Hay que centrarse en la presencia de síntomas indicativos de esta enfermedad.

En ocasiones, el propietario no suele advertir problemas hasta que el defecto ha evolucionado notablemente derivando en problemas secundarios. Por ello, es importante la exploración en los primeros meses de vida, ya que en algunos casos pueden detectarse indicios de patología cardíaca prematura como el soplo. (Oyama et al., 2008)

EXPLORACIÓN CLÍNICA

La exploración clínica es un paso fundamental y debe ser exhaustiva. Uno de los puntos clave en la exploración será la auscultación, puesto que el soplo en maquinaria es patognómico del CAP. Los síntomas que suelen presentar los pacientes con CAP son (Oyama et al., 2008):

- Soplo continuo en maquinaria, que se escucha con mayor intensidad en la base izquierda del corazón. Puede escucharse en la base derecha y en la entrada del tórax, pero con menor intensidad. En ocasiones, solamente se escucha un soplo sistólico cerca de la válvula mitral. (Nelson & Couto, 2013) En cachorros, es importante diferenciarlo de un soplo benigno, frecuente en esas edades.
- Pulsos arteriales hipercinéticos/saltantes que se palpan con facilidad. (Nelson & Couto, 2013)
- Mucosas normales de color rosáceo si no hay complicaciones secundarias como una insuficiencia cardíaca.
- "Thrill" precordial más intenso y difuso que en animales sanos. Se debe a la dilatación ventricular del lado izquierdo del corazón.

Hay algunos animales que manifiestan el denominado "CAP invertido". Esta situación aparece como consecuencia de una hipertensión pulmonar, provocando que el flujo de sangre cambie de dirección. Es una complicación difícilmente reversible y que dificulta tanto el tratamiento como el pronóstico de vida del animal. En estos casos, los signos y síntomas difieren del CAP común (Oyama et al., 2008) y conviene señalar que no es frecuente observar en todos los pacientes los mismos síntomas:

- Soplo ausente o muy débil en la base cardíaca durante la sístole. Es probable auscultar un segundo tono cardíaco acentuado y desdoblado. El soplo no se escuchará si hay policitemia, si las presiones están equilibradas y si no pasa apenas flujo por el conducto. (MacPhail, 2013)
- Cianosis diferencial: mucosas cianóticas en la parte caudal del cuerpo (pene, ano, vagina), pero rosadas en la parte craneal. La sangre hipoxémica solo llega a la parte caudal, ya que las ramas proximales de la aorta no contactan con el CAP, llegando la sangre oxigenada a la parte craneal.
- Policitemia secundaria.
- Intolerancia al ejercicio, fatiga.
- Debilidad intermitente en las extremidades posteriores, generalmente observada después del ejercicio.
- Síncopes y convulsiones (raramente).

En un estudio realizado por Van Israel et al. (2002), se aprecia una alta variación en el diagnóstico de cada paciente. Los resultados de la exploración clínica revelan que la mayoría (69%) no mostraron síntomas. Sin embargo, si se pudo escuchar un soplo continuo (en la base

del corazón izquierdo) en casi la mitad de los casos cuando recibieron la primera vacuna (alrededor de las 8 semanas de vida). De éstos, el defecto de mayor prevalencia es el retardo en el crecimiento (26%), seguido de tos, disnea e intolerancia al ejercicio. La práctica totalidad de los animales con síntomas eran más mayores (alrededor de 2 años). Los síntomas con mayor frecuencia de aparición fueron: soplo continuo en la base del corazón izquierdo (90%), detección por palpación del "thrill" (80%) y el pulso interrumpido (75%).

Además, James W. Buchanan (2001), presentó un sistema de clasificación clínica del CAP, dividido en 5 tipos según los valores de la exploración, las radiografía y el electrocardiograma:

- Tipo I o Conducto arterioso persistente pequeño: en este caso no hay sintomatología. Se aprecia un soplo de alta frecuencia y continuo (en maquinaria) en la base del corazón izquierdo. El "thrill" o frémito precordial" se nota débil. A su vez, las radiografías y el ECG no presentan alteraciones. Se recomienda, aunque no se considera un procedimiento urgente en este caso.
- Tipo II o Conducto arterioso persistente mediano: tampoco se presenta sintomatología. El pulso puede verse ligeramente interrumpido y se advierte un soplo fuerte y continuo en la base del corazón que también puede oírse levemente en el vértice izquierdo. Thrill palpable y continuo en la base del corazón izquierdo. En las radiografías se observa agrandamiento del corazón izquierdo y un aumento de los vasos pulmonares en pacientes de menos de 1 año. Se puede presentar un aneurisma en el conducto, de tamaño variable entre pequeño y mediano. En el ECG de derivación II hay un aumento de la onda R que puede llegar a exceder los 3 mv, indicando hipertrofia ventricular izquierda. En este caso se recomienda no posponer la cirugía más que unas semanas.
- Tipo IIIa o Conducto arterioso persistente previo a la insuficiencia cardíaca congestiva: presentan reducida la tolerancia al ejercicio y el pulso es intermitente. Se puede auscultar un soplo sistólico, intenso y continuo, normalmente en el ápex izquierdo. El thrill se ha extendido y se aprecia por la mayor parte del tórax izquierdo. El aneurisma es más grande que en el caso anterior (mediano a grande). Las radiografías muestran agrandamiento del corazón izquierdo e incremento de las marcas vasculares pulmonares antes de los 6 meses de edad. En el ECG la onda R llega hasta más de 5 mv. La cirugía está recomendada.
- Tipo IIIb o Conducto arterioso persistente grande con fallo cardíaco: se presentan los mismos signos que en el tipo IIIa, a los que hay que sumarles la aparición de disnea debida a un edema pulmonar, caquexia en una gran mayoría de casos y fibrilación atrial en el estudio del ECG.

- Tipo IV o Conducto arterioso persistente grande con hipertensión pulmonar: el flujo se ha revertido a derecha-izquierda (CAP revertido). A esta patología se le denomina síndrome de Eisenmenger, en el que existe un defecto congénito cardíaco que provoca hipertensión pulmonar grave, desarrollándose una comunicación invertida. (Ware, 2010) El ápex derecho late más fuerte que el izquierdo. En estos pacientes la cirugía está contraindicada, por lo que se requiere la implantación de un tratamiento médico.

PRUEBAS COMPLEMENTARIAS

El hemograma y el perfil bioquímico no suelen mostrar grandes diferencias en comparación con un animal sano, salvo en el caso del CAP revertido, donde es común la aparición de policitemia secundaria como consecuencia directa de un aumento en la síntesis de eritropoyetina derivada de la hipoxemia. (MacPhail, 2013)

El péptido natriurético es un biomarcador funcional, que se utiliza para evaluar la presencia y el pronóstico de la insuficiencia cardíaca. Un estudio reciente realizado por Hariu et. al. (2013) demostró que el péptido natriurético cerebral (BNP) y la porción N-terminal del pro-péptido natriurético cerebral (NT- proBNP) son marcadores distintivos de la presencia de CAP tanto en humana como en el perro. En animales afectados se encuentran niveles elevados en plasma de estas moléculas, por lo que puede utilizarse como un método de diagnóstico no invasivo junto con otras pruebas. Una alta concentración de esta molécula sería a su vez indicativa de un mal pronóstico. Además, se observó que es útil en el seguimiento del animal puesto que, una vez corregido el defecto, los niveles en descienden alrededor de los 90 días siguientes. (Ware, 2010)

En un electrocardiograma de un animal con CAP (Figura 4) es común observar ondas R más altas a consecuencia de la dilatación ventricular izquierda y ondas P más ensanchadas, signo indicativo de dilatación auricular izquierda. En ocasiones también se verán ondas Q más anchas de lo normal. (Oyama et al., 2008) En general, el complejo QRS aparece con una amplitud mayor. (Scansen, 2017) También pueden darse casos que presenten arritmia sinusal. (Van Israel, et al., 2002) No obstante, en algunos casos el electrocardiograma puede aparecer completamente normal. (Nelson & Couto, 2013)

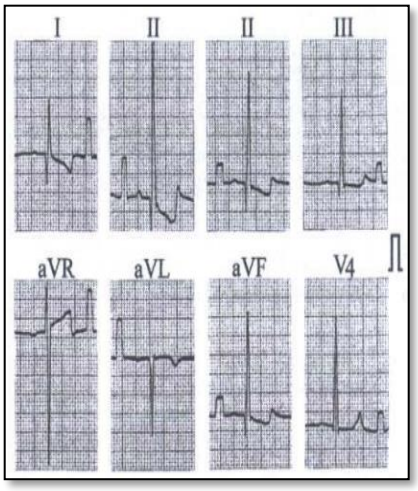

Figura 4. ECG de un perro con CAP izquierda-derecha en el que se observan complejos QRS más amplios que en un animal sano. Extraída de: Scansen, 2017

En el caso del CAP revertido se obtiene un ECG distinto donde se observa el eje eléctrico desviado hacia la derecha, con ondas S profundas y patrón de bloqueo de rama derecha, signos indicativos de cardiomegalia derecha. (Ettinger & Feldman, 2008)

DIAGNÓSTICO POR IMAGEN

Conviene ultimar el examen con el estudio por imagen mediante radiografía, ecocardiografía, angiografía o una combinación de éstas. En diversos estudios se ha utilizado la tomografía computarizada (Henjes, Nolte y Wefstaedt, 2011) pero no es una técnica que se utilice en el día a día por su elevado coste y por la falta de accesibilidad en muchos de los casos. En el estudio radiográfico se deben realizar mínimo 2 proyecciones radiográficas (laterolateral y dorsoventral). En un animal con CAP, se apreciarán los siguientes cambios:

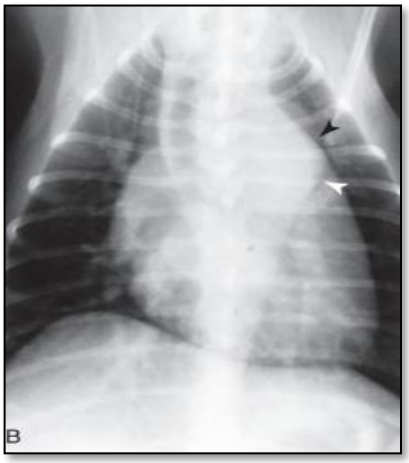

Figura 5. Proyección dorsoventral de un perro con CAP común. Las flechas indican dilatación auricular izquierda y un bulto marcado en la aorta descendente. Además se aprecia la dilatación del V.I. Extraída de: Nelson y Couto, 2013

En la proyección dorsoventral (Figura 5): dilatación cardíaca del ventrículo izquierdo, de aurícula izquierda y de atrio izquierdo (Nelson & Couto, 2013), dándose un desplazamiento del eje cardíaco hacia la derecha. El hallazgo más característico es un bulto en la aorta descendente, al que se le denomina "dilatación ductal". (Ettinger & Feldman, 2008) También puede verse en la arteria pulmonar principal o en ambas. Teniendo en cuenta el patrón de reloj, entre la 1 y las 3 y siguiendo el sentido de las agujas del reloj, puede observarse: "bulto" en la arteria pulmonar, dilatación ductal en la aorta, y dilatación atrial. (Nelson & Couto, 2013)

En la proyección laterolateral (Figura 6): dilatación del corazón izquierdo en CAP común. En CAP revertido se aprecia dilatación del corazón derecho o incluso dilatación generalizada si se agrave. En esos casos suele aparecer edema pulmonar a consecuencia de la hipertensión pulmonar provocada por el cambio en la dirección del flujo. (Ettinger & Feldman, 2008) Por último, puede observarse hiper vascularización de los vasos pulmonares, notándose más dilatados. (Nelson & Couto, 2013)

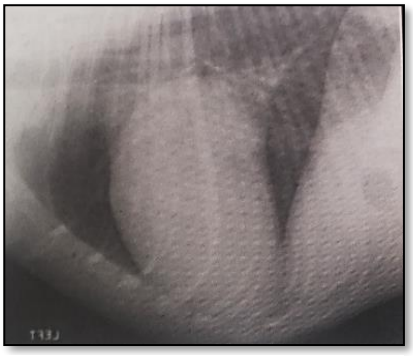

Figura 6. Proyección laterolateral. Se observa dilatación de la aurícula izquierda y vasos pulmonares marcados en la zona craneal. Extraída de: Oyama et al., 2008

ANGIOGRAFÍA Y ECOCARDIOGRAFÍA

La angiografía es una técnica invasiva que consiste en la toma de imágenes fluoroscópicas mediante la inyección de contraste intravascular a través de un catéter diagnóstico que se introduce desde un acceso vascular periférico. Es una técnica que permite la valoración certera de las medidas ductales, que son necesarias en la elección del dispositivo más adecuado para el cierre endovascular del ductus. Se requiere una evaluación precisa de la morfología y el tamaño del conducto previa a la intervención, siendo el diámetro mínimo ductal[1] y la medición de la ampolla los parámetros más interesantes. (Doocy et al., 2018) Miller et al. (2006) plantearon una clasificación angiográfica[2] en función de su morfología (Figura 7):

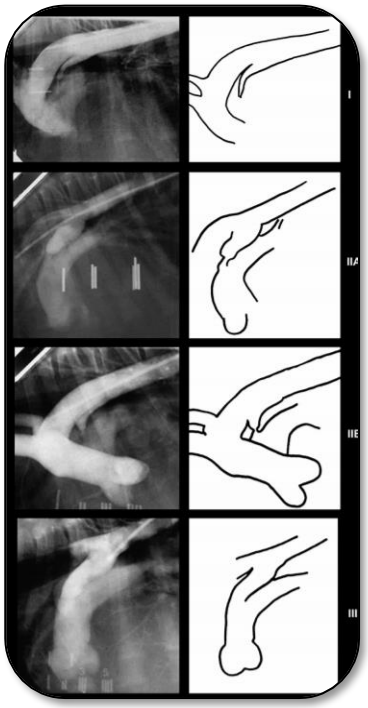

- Tipo I: el diámetro del ductus se reduce gradualmente desde la aorta a la arteria pulmonar.
- Tipo IIA: las paredes paralelas se estrechan abruptamente al llegar al ostium pulmonar. Es el más común, junto al IIB. (Tobias & Stauthammer, 2010)
- Tipo IIB: su diámetro se reduce marcadamente desde la aorta hasta la arteria pulmonar. Tiene forma cónica.
- Tipo III: tiene forma tubular y el diámetro apenas cambia durante su recorrido. Es el más raro en aparición. (Tobias & Stauthammer, 2010)

Figura 7. Clasificación angiográfica de los tipos de conducto arterioso persistente y su representación gráfica. (Miller et. al, 2006).

Por otro lado, la ecocardiografía es una técnica no invasiva, rápida y útil, que debe realizarse siempre para asegurar el diagnóstico y descartar la presencia de otras alteraciones cardíacas congénitas. (Ettinger & Feldman, 2008) A pesar de ser una técnica accesible, de bajo coste y no invasiva, presenta ciertos inconvenientes en comparación con otras técnicas de diagnóstico, puesto que es operador dependiente y se ha demostrado que no es la manera más certera para conseguir las mediciones del CAP. (Henjes, Nolte y Wefstaedt, 2011)

[1] Diámetro mínimo ductal: DDM o MMD(en inglés)
[2] El estudio realizado solo tuvo en cuenta el angiograma mediante vista lateral.

En la ecocardiografía diagnóstica del CAP pueden utilizarse dos técnicas: ecocardiografía transtorácica (TTE, en inglés "transthoracic echocardiography") o ecocardiografía transesofágica (TEE, en inglés "transesophageal echocardiography").

La TTE permite confirmar el diagnóstico utilizando la imagen bidimensional típica (Figura 8) y el modo M. El conducto arterioso persistente puede ser difícil de encontrar, puesto que está localizado en una zona conflictiva entre la aorta y la arteria pulmonar. Se recomienda realizar un corte craneal paraesternal desde el lado izquierdo (Nelson & Couto, 2013), aunque también es posible distinguirlo con un corte en eje corto paraesternal derecho. A nivel del corazón, las alteraciones que se pueden observar serán (Ettinger & Feldman, 2008):

- Hipertrofia excéntrica del ventrículo izquierdo y dilatación de la aurícula izquierda, con las dimensiones cardíacas aumentadas (sobre todo el ventrículo izquierdo)
- Dilatación de la aorta descendente y de la arteria pulmonar.
- Fracción de acortamiento reducida por una contractibilidad disminuida.
- En los casos de CAP invertido, podrá apreciarse hipertrofia concéntrica del ventrículo derecho y dilatación de la arteria pulmonar. (Piantedosi et al, 2019). Para confirmar su presencia se puede realizar una ecocardiografía de contraste en la que se inyecta una solución salina con microburbujas, dando como resultado positivo la presencia de estas microburbujas en la aorta descendente. (MacPhail, 2013)

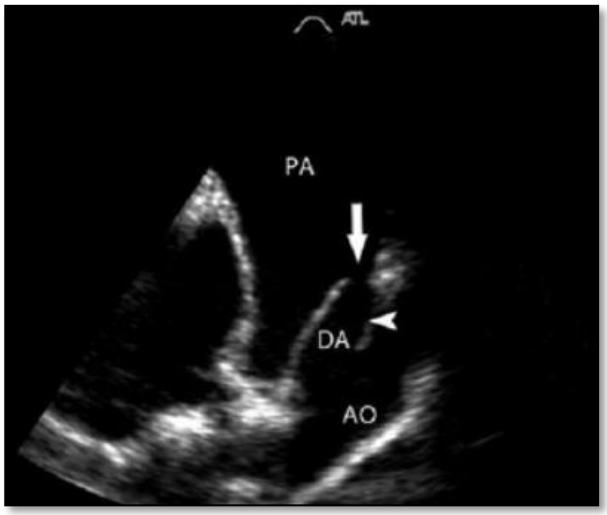

Figura 8. Ecocardiografía en corte paraesternal izquierdo que muestra la comunicación a través del ductus arterioso (DA) entre la arteria pulmonar (PA) y la aorta(AO). La parte que une el CAP a la arteria pulmonar es el ostium pulmonar y la que lo une a la aorta es la ampolla del ductus. Extraída de: Stauthammer, 2015b

El modo Doppler color es útil para la detección del CAP, ya que un signo patognómico es la aparición de un flujo continuo y turbulento coloreado, proveniente de la aorta y dirigido hacia la arteria pulmonar principal (Figura 9). También se utiliza para asegurar la ausencia del flujo tras la operación. Por otro lado, con el Doppler espectral se podrían visualizar velocidades inferiores a 4 m/s en el caso de afectación del ventrículo izquierdo, implicando un gasto cardíaco deficiente. (Durham,Jr., 2017). En la imagen se aprecia la mezcla de colores: el rojo es sangre proveniente de la aorta que se dirige hacia la arteria pulmonar y hacia la sonda; el azul es el flujo de la arteria pulmonar que se aleja de la sonda y la flecha indica el lugar donde se mezclan estos flujos (*aliasing*), lo que indica el flujo aberrante entre estas estructuras. (Durham, Jr., 2017)

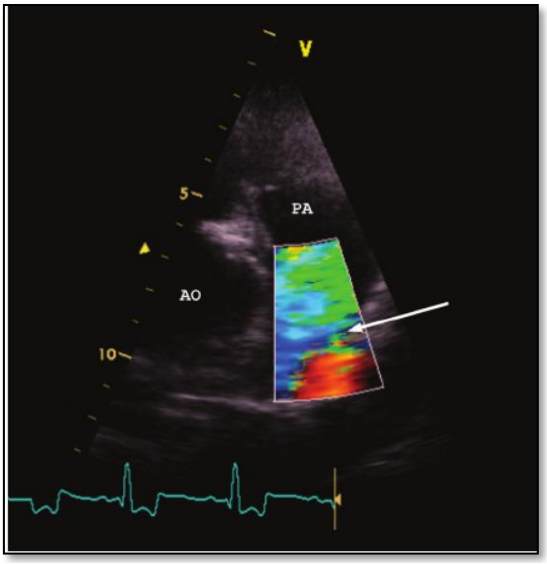

Figura 9. Ecocardiografía del conducto arterioso persistente (corte cardíaco de eje corto) utilizando el modo Doppler Color . Extraída de: Durham,JR., 2017

La TEE consiste en la introducción de un endoscopio con una sonda ecográfica en uno de sus extremos a través del esófago. El animal debe estar anestesiado, por lo que no se suele utilizar como método diagnóstico. Acostumbra a utilizarse durante la cirugía, ya que permite determinar el tamaño y la disposición del conducto, así como monitorizar en 2D-3D en tiempo real. (Ware, 2010); (Saunders, Doocy y Birch, 2019); (Doocy, Nelson y Saunders, 2017) La mayor ventaja que se logra con esta técnica es una imagen de mayor calidad, ya que no hay interferencias con otras estructuras (pulmones, costillas). La TEE en 3D se considera una técnica que no puede compararse a otras en cuanto a la obtención de una imagen global del conducto. (Doocy et al., 2018)

En un estudio reciente realizado por Doocy et al. (2019) descubrieron que las mediciones ductales varían considerablemente según la técnica utilizada: la angiografía lateral no asegura que la imagen sea certera al ser realizada en un plano único; la TTE suele sobrestimar tanto el tamaño del conducto como las mediciones realizadas por angiografía y TEE; con TEE-2D las medidas se asemejan más a la realidad puesto que permite visualizar las paredes del conducto desde la aorta hasta el ostium pulmonar y con TEE-3D se obtiene la vista más precisa y detallada del PDA. Es importante elegir una técnica adecuada para el paciente.

La angiografía es un procedimiento prescindible a la hora de diagnosticar el CAP, ya que con la ecocardiografía y el modo Doppler se obtienen valores semejantes y de manera no invasiva. No obstante, como complemento en el tratamiento quirúrgico por cateterismo sí que tiene utilidad, ya que permite evaluar la estructura que se va a intervenir. (Nelson & Couto, 2010). Por otro lado, a pesar de que la TEE es una técnica novedosa, con mínimas complicaciones y con la que se obtienen imágenes de calidad del CAP, sigue siendo una técnica no comúnmente practicada en la clínica veterinaria (Domenech y Oliveira, 2013) , ya que se requiere anestesia general, las sondas son caras (Ware, 2010) y está supeditada al tamaño del animal. (Singh, et al., 2011). En conclusión la TTE utilizada juntamente con Doppler, es normalmente la técnica de elección para el diagnóstico del CAP, ya que es accesible, de bajo coste, eficaz y no invasiva.

TRATAMIENTO

El tratamiento implantado variará según el individuo. Un 64% de los pacientes con CAP mueren al año después de haber sido diagnosticados si no se tratan adecuadamente, por lo que es de vital importancia instaurar un tratamiento adecuado y precoz, sobre todo en aquellos que presenten complicaciones secundarias. (Henrich et al., 2010)

TRATAMIENTO MÉDICO

Los animales con CAP izquierda-derecha raramente necesitan el tratamiento médico, ya que lo más común es abordar el problema mediante cirugía. Cierto es, que en algunos casos se deben tomar medidas previas para que no haya complicaciones en la intervención. Numerosos animales presentan insuficiencia cardíaca congestiva asociada al CAP, por lo que requerirán un tratamiento farmacológico que constará de furosemida, IECAS, reposo y dieta baja en sodio. Si se presenta edema pulmonar el tratamiento de elección será la furosemida 24-48 horas antes de la intervención. (Ettinger y Feldman, 2008); (Ware, 2010) (MacPhail, 2013)

En los casos de CAP invertido el tratamiento quirúrgico está contraindicado, ya que se ha observado que en un alto porcentaje de casos conduce a una insuficiencia cardíaca derecha grave que acaba con la muerte del animal. Por ello, el abordaje en estos animales es el tratamiento médico y sintomático, ya que presentan una enfermedad pulmonar, vascular, crónica e irreversible. Es recomendable reducir el ejercicio físico y evitar en medida de lo posible el estrés. (Ettinger & Feldman, 2008) Para tratarlos, normalmente se considera:

- **Flebotomías periódicas** (Ettinger & Feldman, 2008), como tratamiento sintomático y a largo plazo de la policitemia secundaria y los síntomas derivados.

Debe ajustarse al paciente, teniendo en cuenta su PCV[3]. Se debe monitorizar el posible descenso de la presión arterial durante y tras su realización. En el caso de hipovolemia, se recomienda la administración de cristaloides. (Côté y Ettinger, 2001).

- **Hidroxiurea**: fármaco que inhibe transitoriamente la actividad de la médula ósea. Presenta una toxicidad elevada provocando efectos secundarios como alopecia, anorexia, vómitos, hipoplasia de medula ósea, citopenia, etc. (Moore y Stepien, 2001).
- **Sildenafilo**: inhibidor de la fosfodiesterasa que actúa como vasodilatador de las arterias pulmonares al incrementar las concentraciones de guanosin monofosfato cíclico (cGMP) circulante, aumentando el óxido nítrico endógeno y promoviendo la vasodilatación. (Jaffey et al., 2019); (Kellum y Stepien, 2007) Se utiliza como control/tratamiento de la hipertensión pulmonar. Brown, Davison y Sleeper (2010) aseguran que su uso mejora la calidad de vida del animal, así como la tolerancia al ejercicio y el tiempo de supervivencia.
- **Aspirina a dosis bajas**: Ware (2010) mencionan la falta de estudios referentes al uso de este fármaco en hipertensión pulmonar con comunicación invertida, pero indicando su posible utilidad como tratamiento.

TRATAMIENTO QUIRÚRGICO

El tratamiento quirúrgico temprano es fundamental en el abordaje del CAP, ya que se ha descubierto que menos del 40% de los perros que la presentan sobreviven al año de vida si no se realiza. (Stanley, Luis-Fuentes y Darke, 2003). El enfoque quirúrgico busca la oclusión o cierre del conducto arterioso persistente. En la actualidad hay distintas técnicas y dispositivos, cuya elección dependerá de las preferencias del cirujano y de las características particulares del paciente, ya que no todas las opciones son aptas para todas las razas y tamaños. (Singh et al., 2011) Gracias a la cirugía, la esperanza de vida para estos animales se sitúa en más de 11-12 años si no existen otras complicaciones. (Stauthammer, 2015b) El pronóstico en general es muy bueno pero se complica en algunos casos: animales mayores, razas de gran tamaño, obesidad, presencia de otras enfermedades congénitas cardíacas o regurgitación mitral. (Scansen, 2017)

La **ligadura quirúrgica** es una técnica invasiva, que requiere una toracotomía lateral a través del cuarto espacio intercostal izquierdo para acceder al CAP. Dentro de este procedimiento hay variantes: disección estándar, ligado circunferencial, uso de hemoclips, técnica de Jackson-Henderson y técnica de disección intrapericárdica. (Ranganathan et al., 2018) La disección estándar es la técnica más conocida y no es muy complicada.

[3] PCV: Hematocrito o “Packed Cell Volume”

Comienza con la toracotomía anteriormente mencionada. Una vez abierto el tórax, se busca la aorta y la arteria pulmonar. Entre ellas ha de encontrarse el conducto arterioso persistente, sobre el cual suele aparecer el nervio vago. Es importante evitar esta estructura mientras se realiza la disección ya que su lesión puede dar lugar a complicaciones, por lo que conviene separarla o retraerla mediante suturas. Cuando el acceso al conducto es claro, se aísla mediante disección roma y se pasa un fórceps de ángulo recto por debajo del mismo, con sumo cuidado ya que hay riesgo de rotura tanto del CAP como de la arteria pulmonar. Una vez disecado el CAP, se pasa por debajo de éste un hilo de sutura no absorbible y lo suficientemente fuerte para ligarlo (generalmente de tamaño 0 o 1). Se realizan dos ligaduras lo más alejadas posible, siendo la primera cercana a la aorta (ya que el flujo es mayor en esta zona, y la segunda cercana a la arteria pulmonar. Se deben ajustar de forma suave pero firme en el conducto para conseguir su oclusión completa y evitar el reflujo. (Orton, 2003)

En la actualidad, ha sido reemplazada por la técnica de **oclusión mediante cateterismo**, excepto en animales demasiado pequeños (<2,5 kilos) o en los que presentan morfologías incompatibles con estos dispositivos, donde sigue siendo la técnica de elección. Los resultados que ofrece la ligadura quirúrgica son bastante buenos, incluyendo una tasa de éxito[4] mayor de 90% y un bajo porcentaje de casos con reflujo. La tasa de mortalidad ligada a este procedimiento es baja (0-7%) y el tiempo de realización es menor en comparación con otras técnicas. Sin embargo, la mayor complicación que aparece en esta técnica son la ruptura del conducto o las hemorragias intraoperatorias debido a la ruptura de grandes vasos. No son muy frecuentes (6-10%), pero si fatales en un alto porcentaje de casos. Otras complicaciones comunes son la presentación de flujo residual (21-53 % de prevalencia), la recanalización y el efecto Branham[5]. La recanalización aparece en 1-2% de los casos y se cree que puede deberse a la inadecuada disección del PDA que deriva en la incorporación de los vasos colindantes a la ligadura. Se generan adherencias y se puede confundir con la aparición de flujo residual. El efecto Branham es un efecto fisiológico que no suele tardar en resolverse por sí solo. De todos modos, conviene prestar atención a la monitorización de los signos vitales durante y tras la intervención, para poder controlar la posible bradicardia. (Selmic et al., 2013); (Hunt et al., 2001); (Gordon et al., 2010); (Stanley,Luis-Fuentes y Darke, 2003).

[4] La tasa de éxito se refiere a la supervivencia de los pacientes tras la operación y el alta médica, y sin necesidad de requerir otro procedimiento. (Ranganathan et.al., 2018)

[5] Efecto Branhman: este efecto se refiere a la aparición repentina de bradicardia en un paciente a consecuencia del cierre de una arteria que entra en una fístula arterio-venosa o en este caso, al cierre del CAP. (Sealy, 1985)

Por otro lado se encuentran las técnicas basadas en **el cierre mediante cateterismo transvascular** (arterial o venoso). Son técnicas mínimamente invasivas que consisten en el cierre del ductus mediante la colocación de un dispositivo a través de un catéter introducido por una vía arterial o venosa (Ranganathan et al., 2018). Se han convertido en el procedimiento de elección entre los veterinarios, salvo en ciertas excepciones (Singh et al., 2011) como en animales muy pequeños o en morfologías tubulares. Con el desarrollo de estas técnicas, se busca disminuir la mortalidad, el reflujo tras la intervención y las complicaciones que se presentan con la ligadura quirúrgica. (Stauthammer, 2015b) Se pueden utilizar distintos dispositivos, entre los cuales se encuentran: coils embolizantes, plugs vasculares y oclusores caninos ductales, entre los que destaca el denominado ACDO (Oclusor Ductal Canino Amplatz). Para colocar el dispositivo de oclusión se utiliza una vía de acceso que suele ser una arteria periférica, generalmente la arteria femoral. Desde ella se puede llegar hasta la aorta y alcanzar el CAP para liberar el dispositivo. No obstante, el diámetro de la arteria es un factor limitante en el uso de estos dispositivos, puesto que el calibre del vaso debe ser suficiente para que avance el material y el dispositivo, pudiendo ser inaccesible en animales muy pequeños. Conviene señalar un estudio realizado por Blossom, Bright y Griffiths (2010), en el cual prueban la validez del acceso transvenoso. Obtuvieron resultados muy buenos, en los que mediante esta vía pudieron utilizar una amplia variedad de dispositivos sin ningún problema (coils desmontables, plug vascular Amplatzer y ACDO) en animales de distinto tamaño. El acceso mediante la vena femoral supone una vía más grande y distensible que la arteria femoral, permitiendo el acceso de vainas más grandes incluso en animales muy pequeños (< 2,5 kilos). Los datos resultantes del estudio presentan un índice más bajo en cuanto a mortalidad y complicaciones de gravedad.

Con el paso de los años, las técnicas y los dispositivos se han ido adecuando y mejorando para conseguir una adaptación específica al conducto arterioso persistente en el perro. Los dispositivos más utilizados en la clínica de pequeños animales en el tratamiento de esta patología son:

Figura 10. Coils trombogénicos de distintos tamaños. Extraída de: Gordon & Miller, 2005

Coils trombogénicos: son estructuras metálicas (de acero inoxidable o platino) con forma de espiral helicoidal y rodeadas por fibras de Dacron (Figura 10), cuya función será promover la formación de trombos que conseguirán el cierre del conducto. El método de aplicación es similar al del ACDO, aunque en este caso se pueden utilizar uno o varios coils a la vez. (Ettinger & Feldman,2008).

La elección del coil se basará en el diámetro mínimo ductal, de manera que el diámetro del coil sea el doble que el DMD. (Scansen, 2017) El número de coils que pueden utilizarse en el mismo animal es 2-3, siendo el segundo y tercero del mismo tamaño que el primero o 2 milímetros menor. (Gordon & Miller, 2005) La ventaja que suponen estos dispositivos es que pueden utilizarse en animales de pequeño tamaño (<2,5 kilos) en los que el uso del ACDO no es posible (Stauthammer,2015b) Sus inconvenientes son: alto porcentaje de migración y embolización a otras estructuras (generalmente la arteria pulmonar o la aorta) durante la intervención o tras ella (aparece mayormente en CAP tipo III) (Broaddus y Tillson, 2010) , fallos en la estabilización del coil en el conducto y persistencia del flujo tras la colocación, entre otros. (Campbell et al., 2006) La tasa de éxito ronda el 80 %. (Blossom, Bright y Griffiths, 2010) Los resultados no siempre se obtienen al final de la intervención, sino que en ocasiones el conducto puede tardar hasta 90 días en cerrarse por completo. (Broaddus & Tillson,2010) En comparación con la ligadura quirúrgica, los coils presentan menor riesgo de complicaciones intraoperatorias, pero también peor tasa de éxito en la oclusión total del conducto. (Ranganathan et al.,2018)

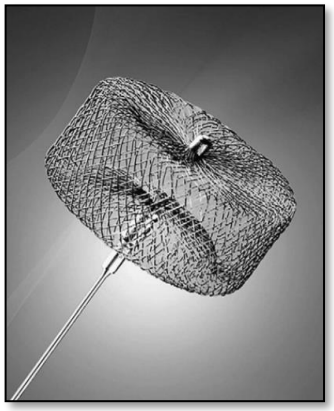

Figura 11. Amplatzer Vascular Plug. Extraída de: Tobias y Stauthammer, 2010

El **Amplatzer Vascular Plug (AVP) o tapón vascular Amplatzer** (Figura 11) : es un dispositivo auto-expandible similar al ACDO, pero que difiere levemente en su forma, ya que se trata de un solo disco de malla de nitinol unido a un cable de entrega. En la actualidad hay 4 modelos diferentes que varían en su forma y tamaño, pensados para ajustarse a las distintas formas anatómicas y situaciones hemodinámicas de cada paciente. (Wang et al.,2012); (Lopera, 2015) Presenta los mismos beneficios que el ACDO, ya que permite una fácil liberación y su recaptación en caso de que sea necesario. (Smith & Martin, 2007)

ACDO (Figura 12): es un tapón vascular auto expandible diseñado específicamente en base a la anatomía del CAP canino. Está compuesto por múltiples mallas de nitinol y formado por dos discos y un puente que los une. Es importante elegir el tamaño adecuado para cada paciente, ya que para que se quede anclado perfectamente tiene que ser lo suficientemente grande para no desplazarse (sin invadir estructuras adyacentes ni romper el conducto) pero no demasiado pequeño como para migrar a otras estructuras.

Figura 12. Amplatz Canine Ductal Occluder o ACDO, unido a un cable de entrega. Extraída de: Tobias y Stauthammer, 2010

Para ello deben tomarse como referencia las medidas del conducto, su tamaño y morfología y elegir un dispositivo cuyo diámetro de cintura (zona que atraviesa el ductus) se ajuste a estos valores (Nguyenba & Tobias, 2007). Su uso es relativamente nuevo (aproximadamente desde el 2007), pero bastante popular hoy en día, ya que diversos estudios han demostrado múltiples beneficios frente a otras técnicas: el despliegue es más fácil que con otros dispositivos (coils trombogénicos) permitiendo el reposicionamiento o la extracción del mismo (Achen et al.,2008), disponen de una gran gama de tamaños entre los que elegir (3 mm-14 mm), se consigue la oclusión total del conducto en un alto porcentaje de ocasiones, las complicaciones intraoperatorias y postoperatorias son infrecuentes y la mortalidad es menor (Singh et.al.,2011); (Nguyenba & Tobias, 2007); (Stauthammer, 2015b)

Las complicaciones comúnmente asociadas a este procedimiento son la rotura de la arteria femoral, la infección a causa del dispositivo y la embolización a otras estructuras. En orden de gravedad de mayor a menor irían: endocarditis infecciosa, rotura arterial y embolización. Para evitar la infección, bastaría con seguir unas pautas asépticas estrictas durante la intervención, utilizar únicamente material estéril y realizar un seguimiento para asegurar que no aparece posteriormente. La profilaxis antibiótica no se considera imprescindible.(Szatmári,2017) Tres meses después de la intervención, la posibilidad de infección a causa del dispositivo desaparece. La rotura es más común en animales pequeños, ya que la vía de entrada es más estrecha. Por ende, convendría tener especial cuidado en ellos a la hora de introducir los materiales de cateterización. Por último, la embolización no es muy grave, ya que además de ser muy poco frecuente no supone daños importantes en el animal si el aparato se emboliza a los vasos pulmonares. (Stauthammer,2015b)

Otro gran inconveniente es que no es viable en animales con pesos menores de 3 kilos , ya que depende del tamaño de los dispositivos de entrega disponibles en el mercado y de la viabilidad de la arteria femoral. Cabe mencionar que hace unos años Stauthammer et al. (2015a) desarrollaron un dispositivo ACDO apto para perros de tamaño pequeño y que pudiese introducirse en vainas de 4 French. Este prototipo (Figura 13) presenta la misma estructura que un ACDO normal, pero con una densidad más ligera y mayor contractibilidad. Lo probaron en un estudio con 21 perros de raza miniatura y con DDM de entre 0,4-3,4 mm, con resultados muy satisfactorios que pusieron de manifiesto la efectividad y seguridad que proporciona el uso de este prototipo.



Figura 13. Prototipo de bajo perfil, apto para animales más pequeños (<2,5 kilos). Extraída de: Stauthammer et al.,2015a.

La implantación del ACDO se realiza mediante anestesia general, en decúbito lateral derecho e incidiendo a través de la arteria (o vena) femoral derecha vía percutánea. Es importante aislar bien la zona por la que se va a incidir y elegir los materiales adecuados que se ajusten al diámetro de la arteria y permitan el paso del ACDO elegido. Generalmente, el procedimiento se lleva con apoyo de la fluoroscopia, la cual ayuda al cirujano a guiarse en la introducción del dispositivo.

Tamaño del dispositivo (Cintura central en mm)	**Diámetro mínimo interno del sistema liberador (mm)**	**Tamaño de vaina recomendada (French)**
3	1.42	4
4,5,6	1.52	5
7,8	1.85	5
9	2.18	6
10,12,14	2.51	7

Tabla 1. Información referente sobre los tamaños adecuados del dispositivo ACDO y los correspondientes materiales auxiliares.(Scansen, 2017, p.480)

En ocasiones se puede complementar o emplear únicamente la ecocardiografía TTE o TEE (pero es menos común), que también se utilizan en ciertos casos para las medidas ductales. Se introduce un catéter pigtail hasta la aorta descendente (en la zona craneal o caudal a la ampolla) para administrar el contraste[6] y obtener la imagen angiográfica del conducto. (Porciello et al., 2014); (Gordon et al., 2010); (Nguyenba & Tobias,2007). Es un paso decisivo, ya que para evitar embolizaciones del dispositivo debe ajustarse correctamente al CAP del paciente, viéndose en la Tabla 1 las medidas necesarias del material requerido para su colocación. El diámetro de la cintura del ACDO será aproximadamente el doble (1,5-2) que el diámetro ductal mínimo (medido a partir del diámetro del ostium pulmonar). Una vez elegido el dispositivo, se introduce un catéter de punta angulada hasta el ductus. A través de este, se pasará una guía hasta la arteria pulmonar. Después, se retira ese catéter y sobre la guía se avanza otro catéter a través del cual se introducirá el ACDO unido a su sistema liberador (el dispositivo va unido a un sistema liberador que permite que sea exteriorizado alcanzando su morfología pero no liberado totalmente si no se desea). Este sistema permite la recolocación y reajuste del dispositivo en caso de que se haya situado mal o no esté correctamente anclado.

[6] Se administra aproximadamente 1 ml/kg. (Singh et.al, 2011), a una velocidad de 20 ml/s (Stauthammer,2015b)

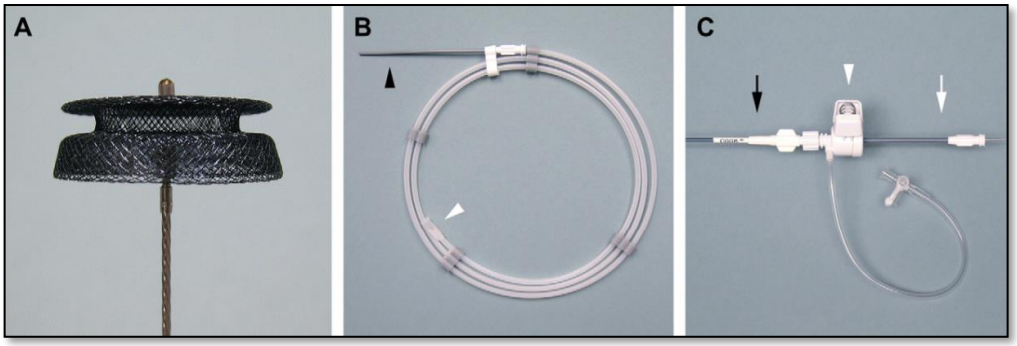

Figura 14. Material necesario para el cierre del conducto arterioso A) ACDO unido a un sistema liberador. B) La flecha negra indica la zona donde va comprimido el ACDO. La flecha blanca indica la zona por donde se introduce la solución salina heparinizada. C) La flecha blanca del medio indica la válvula de hemostasia, que está conectada a dos partes: la flecha negra señala al catéter guía mientras que la flecha blanca de la derecha señala un cable dispensador que sirve para ayudar en el avance del ACDO. Extraída de: Nguyenba y Tobias, 2007

Mientras avanza por el catéter, va totalmente estirado y solo al ser exteriorizado a través de la punta de la guía, es cuando alcanza su morfología. Una vez situado correctamente, la vaina y la parte del ACDO que sigue unida a ella irán retirándose lentamente, para conseguir que el disco proximal se ajuste a la aorta, siempre con la ayuda del sistema liberador. De esta forma, el disco plano distal queda insertado en la arteria pulmonar mientras que el disco ahuecado proximal se inserta en la aorta, pasando el puente por el propio conducto y cerrándolo. Se introduce nuevamente contraste para asegurar que el posicionamiento del dispositivo es correcto y se termina de liberar el ACDO. Se retiran todos los materiales empleados y se sutura la zona de acceso vascular. Por último, se mantiene al animal en observación (Stauthammer,2015b).

En resumen, los enfoques quirúrgicos de los que se disponen para tratar esta patología son la ligadura quirúrgica o el uso de dispositivos oclusores. En comparativa, la ligadura quirúrgica es un procedimiento más rápido y que puede realizarse en animales de todos los tamaños y sin la influencia que supone la morfología del CAP. Sin embargo, comparado con la oclusión por dispositivos como el ACDO, tiene una menor tasa de éxito y mayor riesgo de complicaciones intraoperatorias graves, aumentando el porcentaje de mortalidad. El ACDO o el Amplatzer son dispositivos seguros que se ajustan adecuadamente al conducto, con una tasa de éxito muy alta, que tienen bajo riesgo de embolización y de complicaciones durante la cirugía, pero que en ocasiones no pueden utilizarse ya sea porque el acceso vascular no se lo permite (en animales muy pequeños) o porque el dispositivo no se adapta completamente a la forma del ductus (forma tubular). (Nguyenba & Tobias, 2008) El uso de cualquiera de las dos dependerá de las necesidades del paciente y de la decisión experimentada del cirujano en base a la búsqueda de un mejor pronóstico.

SEGUIMIENTO

Tras la intervención es fundamental comprobar la correcta oclusión del conducto. Para asegurar que el cierre es completo, debe valorarse la ausencia de soplo mediante la auscultación y la ausencia de flujo residual con la angiografía o la ecocardiografía (Doppler color incluido). (Blossom, Bright y Griffiths, 2010) Con estas técnicas se evaluará el grado de reflujo observable, tomando como ejemplo la clasificación que se utiliza en medicina humana (Tabla 2):

	Angiografía	**Doppler Color**
Grado 0	No se observa flujo residual	Ídem.
Grado 1	Leve. No se observa claramente la entrada del contraste en la arteria pulmonar	Trivial. El flujo es visible en la unión entre el CAP y la arteria pulmonar.
Grado 2	Moderado. Se observa más opacidad en la arteria pulmonar que en aorta.	Leve. Poca cantidad de flujo, que entra en la arteria pulmonar sin llegar a la válvula pulmonar.
Grado 3	Severo. Misma opacidad observada en arteria pulmonar que en aorta.	Moderado o severo. Flujo turbulento que llega hasta la válvula pulmonar.

Tabla 2. Clasificación angiográfica y Doppler color de los grados de flujo residual del CAP tras el cierre quirúrgico (Blossom, Bright y Griffiths, 210, p. 79)

Si tras la cirugía se ausculta soplo y el flujo residual continúa, el animal debe reintervenirse para conseguir el cierre completo del conducto. Cabe mencionar que es común observar un aumento de la presión arterial sistólica y diastólica tras la implantación del dispositivo. (Blossom, Bright y Griffiths, 2010)

Es recomendable plantear un seguimiento para vigilar la recuperación del paciente. Se debe realizar una ecocardiografía al día siguiente de la cirugía, a los 3 meses y al año, para valorar si el cierre del conducto es total, si hay o no reflujo sanguíneo y si se produce remodelación de las cámaras cardiacas. Al año no será necesario si el seguimiento a los 3 meses indica que todo está bien. (Stauthammer, 2015b)

Los cambios ecográficos más reseñables que aparecen en las cámaras cardíacas a las 24 horas tras la intervención son la disminución de la precarga en el ventrículo izquierdo y de la fracción de acortamiento, provocando disfunción sistólica en el ventrículo izquierdo, aumentando la poscarga y disminuyendo el tamaño de la cámara en comparación con los datos obtenidos a priori. (Hamabe et al., 2015); (Piantedosi et al.,2019) Se ha demostrado que este problema aparece frecuentemente en animales cuyo CAP es de mayor tamaño (razas grandes), y que a los meses suele resolverse (no en todos los animales). En estos casos está indicado el uso de IECAS para reducir la poscarga. (Galal et al., 2005) (Stauthammer et al., 2013) En animales

sin complicaciones las dimensiones de las cámaras cardíacas se normalizan en torno al año. El pronóstico puede acortarse en aquellos animales que presentan fibrilación atrial, arritmias ventriculares o insuficiencia cardíaca congestiva. (Stauthammer, 2015b)

Adicionalmente, en el cierre con coils se recomienda realizar una radiografía del tórax al día siguiente de la intervención, para asegurar su correcta localización en el CAP y la ausencia de desplazamientos. Si pasados 6 meses no se ausculta soplo, indicará que el conducto está completamente cerrado y no se requiere seguimiento ecográfico. (Campbell et. al., 2006)

CASOS CLÍNICOS

A continuación se van a presentar dos casos clínicos reales tratados en el Hospital Veterinario de la Universidad de Zaragoza.

CASO CLÍNICO: CAP REVERTIDO

Hembra, de 11 meses y con 25 kilos de peso, Doberman. Tratada de conducto arterioso persistente revertido.

La historia clínica presenta una primera consulta por un problema de cojera grave (no apoyo) en la extremidad anterior izquierda. Se le hizo una exploración completa y se percibió dolor en la extremidad del hombro izquierdo. Además se hicieron radiografías tanto de la extremidad anterior izquierda como de la cadera y no se observó nada reseñable. Se trató con antiinflamatorios.

La sospecha de patología cardíaca apareció cuando en la realización de una radiografía, se le sedó y al despertar, tuvo un síncope, auscultándose un soplo bastante fuerte. A partir de ese momento se realizaron pruebas complementarias con las que se intentó llegar al diagnóstico definitivo:

- Análisis sanguíneo: los resultados (Figura 15) presentaban una alteración marcada en el hemograma. Los parámetros alterados son: hematocrito (72,8%), hemoglobina (21,6 g/dL), Hemoglobina Corpuscular Media (18,3 pg), Concentración de Hemoglobina Corpuscular Media (29 g/dL) y el Recuento de Glóbulos Rojos (11,8 M/µL) . Estos resultados son comunes en los casos de CAP revertido. Se produce una policitemia secundaria causada porque la sangre que llega al riñón es hipoxémica, promoviendo la creación de eritropoyetina en exceso que genera mayor número de glóbulos rojos. (Ettinger y Feldman, 2008)

Pruebas		Resultado		Rango referencia	BAJO	NORMAL	ALTO
LC Hematológico							
%MONO	=	* 15,5	%				
HCT	=	72,8	%	(37.0-55.0)			
HGB	=	21,6	g/dL	(12.0-18.0)			
MCV	=	61,7	fL	(60.0-77.0)			
MCH	=	18,3	pg	(18.5-30.0)			
MCHC	=	29,7	g/dL	(30.0-37.5)			
RDW	=	16,8	%	(14.7-17.9)			
%RETIC	=	0,8	%				
RETIC	=	89,5	K/µL	(10.0-110.0)			
WBC	=	* 14,73	K/µL	(5.50-16.90)			
RBC	=	11,80	M/µL	(5.50-8.50)			

Figura 15. Resultados del hemograma. Datos obtenidos del Hospital Veterinario de la Universidad de Zaragoza.

- Radiografías de tórax dorsoventral y laterolateral : en la Figura 16 se aprecian signos característicos del CAP revertido (Nelson y Couto, 2010):
    - Agrandamiento de corazón derecho (forma de D característica)
    - Hipertensión pulmonar con los vasos pulmonares marcados.

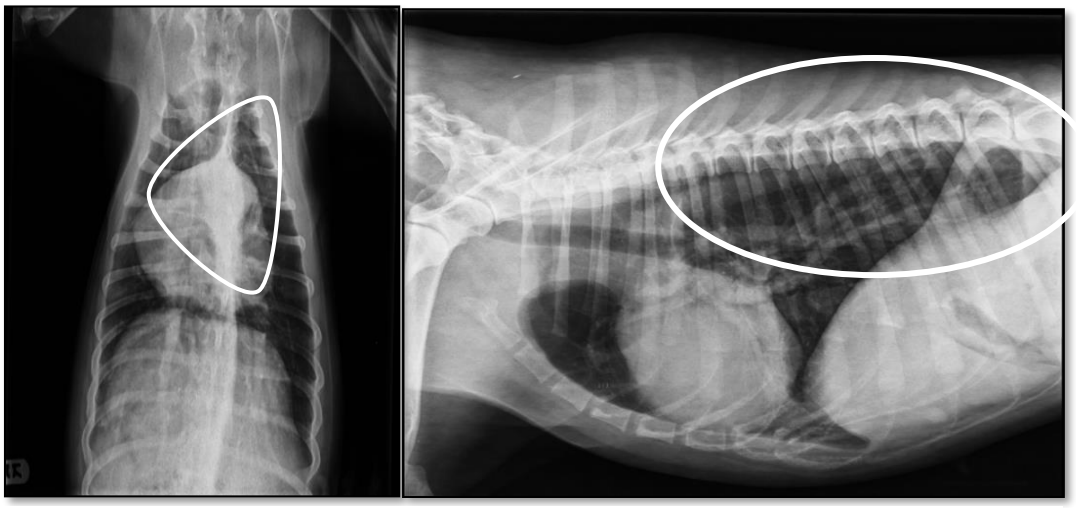

Figura 16. **A:** Radiografía dorsoventral de tórax en la que se observa hipertrofia excentrica de corazón derecho e hipertensión pulmonar. **B**: Radiografía laterolateral de tórax en la que aparece una marcada hipervascularización de los vasos pulmonares (círculo blanco). Imágenes cedida por el Hospital Veterinario de la Universidad de Zaragoza.

- Ecocardiografía: en un principio el diagnóstico se centraba en una insuficiencia de la válvula tricúspide, con taquicardia, aumento del diámetro de la arteria pulmonar, hipertrofia y dilatación del ventrículo derecho. Conforme avanzaba el proceso, se presentó la posibilidad de que se tratase de un CAP revertido, por lo que se realizó la búsqueda ecocardiográfica del mismo y se encontró finalmente (aunque con dificultades).

Los tratamientos que se implantaron durante el proceso y en orden de aparición son:

- Vetmedin 5 mg/kg (pimobendan): inotropo y vasodilatador positivo.
- Hydrapress 25 mg/kg (hidrocloruro de hidrazalina): para disminuir la presión arterial.
- Carvedilol 6,25 mg/kg: para disminuir la presión arterial y como vasodilatador.

  - Posología: un comprimido cada doce horas durante 5 meses. El paciente no presentaba mejoría, por lo que se cambió el tratamiento a Vetmedin como único fármaco prescrito.
- Flebotomía: se extrajeron unos 300 ml de sangre y se consiguió una reducción limitada del hematocrito.
- Hidroxiurea 40 mg/kg : se utilizó para reducir la policitemia. Una dosis cada 48 horas. No se obtuvieron resultados favorables.
- Sildenafilo 50 miligramos/día: es el tratamiento definitivo, utilizado para tratar la hipertensión pulmonar mediante la vasodilatación de los vasos pulmonares.

Durante el proceso diagnóstico el paciente iba empeorando, mostrando tales como tropiezos, caídas, convulsiones e incluso ceguera aguda en ciertos momentos. Las caídas y tropiezos podían ser un síntoma indicativo de debilidad del tercio posterior, un proceso común en animales con CAP revertido (Nelson y Couto, 2010). Posteriormente y en vista de la evolución no favorable del cuadro, se reevaluó el caso con una nueva ecografía Doppler, con la que se confirmó la situación de CAP revertido con hipertensión pulmonar, de manera que se decidió introducir el sildenafilo a dosis de 50 mgs./día. Finalmente, el CAP consiguió revertirse a un CAP izquierda-derecha gracias al tratamiento con Sildenafilo. Una vez revertido, se propuso a los propietarios intentar abordarlo mediante cirugía. Los mismos rechazaron la intervención a pesar de ser la mejor opción para alargar la esperanza de vida del paciente. Actualmente no se conoce el estado del animal, ya que no se obtuvo contacto nuevamente con los propietarios.

Este caso pone de manifiesto la notable dificultad diagnóstica del CAP revertido, ya que se trata de una patología poco común que hace probable la obtención de diagnósticos fallidos. En un principio, el caso no se orientó adecuadamente debido a los síntomas inespecíficos encontrados en el paciente: soplo en el que no se distinguía su carácter continuo y sintomatología de cojera “al esfuerzo” tras el ejercicio. Conforme avanzaron las pruebas, aparecieron indicadores que podían encaminar el diagnóstico hacia el CAP revertido: policitemia secundaria e hipertensión pulmonar observable en la radiografía de tórax. En cuanto al tratamiento, se puso de manifiesto la efectividad del sildenafilo en casos como éste. Los fármacos vasodilatadores utilizados en un principio no fueron eficaces en la resolución sintomática, pudiendo deberse a sus efectos sistémicos que pueden empeorar el estado del paciente. El sildenafilo (vasodilatador pulmonar específico), se podría considerar el tratamiento de elección siendo el único fármaco capaz de revertir una situación en la que los otros vasodilatadores utilizados no consiguieron un efecto favorable.

INTERVENCIÓN POR CATETERISMO DE CAP COMÚN

Hembra de 8 meses , Teckel. Intervención de conducto arterioso persistente con comunicación izquierda-derecha mediante el uso de un Amplatzer Vascular Plug.

El primer paso en el diagnóstico fue la exploración completa en la que cabe destacar la presencia de un soplo continuo de alta intensidad (con el PMI[7] en la base cardíaca entre el 2º y 3º espacio intercostal) y un soplo sistólico de intensidad moderada. El soplo es un síntoma más característico del CAP. (Tobias y Stauthammer, 2010)

El siguiente paso fue realizar una ecocardiografía completa en la que se encontraron los siguientes hallazgos:

- Aumento de las dimensiones ventriculares cardíacas del lado izquierdo y de la aurícula izquierda
- Dilatación de la aorta y la arteria pulmonar principal, dando a su vez un aumento en la ratio AI/Ao
- Flujo turbulento en la arteria pulmonar principal que llega hasta la válvula pulmonar.
- Flujo positivo continuo con una velocidad sistólica máxima de 4,43 m/s
- Regurgitación mitral moderada

Se concluye como diagnóstico definitivo: CAP hemodinámicamente significativo de izquierda-derecha, con una medida de 8 milímetros de diámetro.

La intervención fue realizada bajo anestesia general, utilizando una combinación de Metadona y Midazolam para la premedicación y Alfaxalona para la inducción. Una vez inducido e intubado, se mantuvo el resto de la cirugía con Isofluorano.

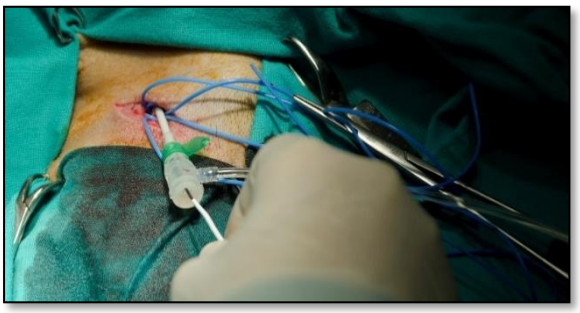

Figura 17. Inserción con el introductor y el cable guía en la arteria femoral. Imágenes cedidas por GITMI.

Se colocó al paciente en decúbito lateral derecho y se accedió al vaso colocando un introductor de 6 Fr en la arteria femoral derecha (Figura 17), mediante la técnica de Seldinger[8].

[7] PMI: Punto de Máxima Intensidad

[8] Técnica de Seldinger: técnica que se utiliza para la cateterización percutánea de vasos sanguíneos. Consiste en la introducción de una guía a través de la cánula o aguja con la que se ha puncionado el vaso. Una vez introducida la guía se retira la cánula y se introduce el catéter, quedando este introducido en el vaso. Se utiliza porque disminuye el sangrado y facilita la introducción de catéteres.

Se comenzó con el avance del introductor a través de la arteria femoral, intercambiándolo por un Flexor R Tuoshy-Borst Side-Arm Introducer 7 Fr, que se utilizó como catéter guía para el sistema liberador del tapón. Con el Flexor R se avanzó hasta la parte distal del CAP y mediante la inyección de contraste se realizó una angiografía (Figura 18) con la que se valoró la forma, disposición y tamaño del conducto. Cabe mencionar que las medidas ductales se habían obtenido previamente mediante ecocardiografía. A través del introductor se avanzó el sistema liberador unido al Amplatzer TM Vascular Plug elegido para el paciente, con unas medidas de 14 mm de ancho y 10 mm de largo. Una vez accedió el sistema liberador al extremo distal del CAP ,se liberó la primera parte del dispositivo, ajustándose a la arteria pulmonar y asegurando su correcta sujeción. Realizado este paso, se continuó desplegando el dispositivo por completo. Para asegurar que estaba colocado adecuadamente se realizó otra angiografía (Figura 14) en la que se pudo ver el dispositivo totalmente desplegado y bien situado. Para terminar se retiraron los materiales empleados y se cerró la arteria femoral mediante una sutura en bolsa de tabaco con hilo monofilamento absorbible 5/0 y aguja redonda. Seguidamente se auscultó el corazón, apreciándose la ausencia del soplo previamente presente.

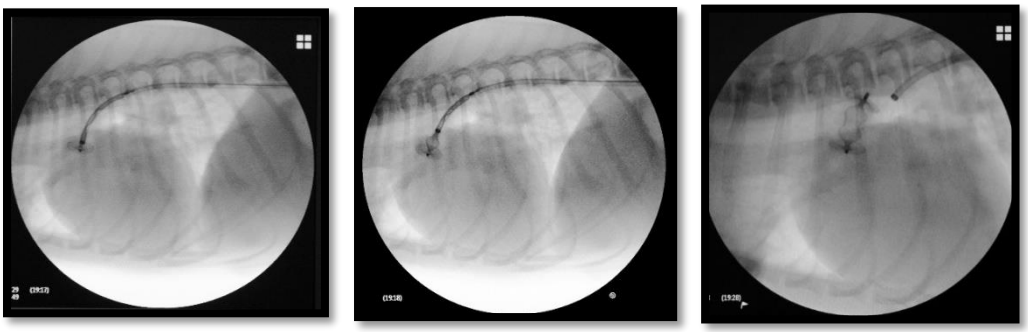

Figura 18. Imágenes angiográficas de la intervención. A) Liberación parcial del dispositivo en el extremo distal del CAP. B) El dispositivo se coloca a lo largo del CAP con la ayuda del material liberador. C) El dispositivo se encuentra perfectamente colocado en el CAP. Imágenes cedidas por GITMI.

Al día siguiente se efectuó una ecocardiografía en la que se observó el dispositivo correctamente colocado y sin presencia de flujo residual. Se detectó persistencia de la remodelación cardíaca izquierda. Como seguimiento se aconsejó a los propietarios realizar otra ecocardiografía al mes y mantener revisiones periódicas cada 6 meses.

Las conclusiones obtenidas de este caso son:

- La edad de tratamiento es la adecuada, ya que es una cirugía precoz que permitirá la recuperación del animal y aumentar su esperanza de vida.
- La ecocardiografía fue un procedimiento decisivo en la confirmación del CAP y en la obtención de las medidas ductales.

- La angiografía es un procedimiento auxiliar con considerable utilidad en la intervención, ya que ayuda al cirujano en la elección del dispositivo. A su vez, la fluoroscopia tiene un valor añadido durante la cirugía, permitiendo una continua visualización del avance del material por las distintas estructuras y la colocación del dispositivo oclusor en el CAP.
- El tamaño del Amplatzer debe ser aproximadamente 1,3 veces más que el diámetro máximo de la ampolla ductal. (Singh et al.,2011) Este parámetro varía según la bibliografía.
- Según los valores recomendados (véase Tabla 1), el Amplatzer Vascular Plug de 14 milímetros de ancho necesita una vaina de 7 French, por lo que las medidas elegidas en la intervención son las adecuadas.
- Se realizaron los parámetros de seguimiento adecuadamente: auscultación de soplo, angiografía tras la intervención y ecocardiografía al día siguiente. (Singh et al., 2011)

CONCLUSIONES/CONCLUSIONS

Se ha realizado una revisión bibliográfica completa, con la finalidad de establecer un protocolo de actuación frente al CAP en el perro. Con dicha revisión se ha llegado a las siguientes conclusiones:

- El conducto arterioso persistente es una patología de común aparición en el perro, siendo predisponentes las hembras y ciertas razas.
- El diagnóstico precoz tiene alto valor puesto que permite realizar el tratamiento lo antes posible, mejorando considerablemente el pronóstico. La ecocardiografía sería el método diagnóstico de elección en la identificación de esta patología.
- Para el manejo del CAP revertido, el sildenafilo, al igual que en otras patologías que cursan con hipertensión pulmonar, vuelve a convertirse hoy por hoy, en el tratamiento de elección , capaz de revertir el CAP, como en el caso que se ha presentado. Merece la pena insistir en la dificultad diagnóstica que conlleva detectar un CAP revertido y en la facilidad para confundirse en su presentación clínica; la ecocardiografía, hematología y radiología deben realizarse e interpretarse de manera conjunta, sin olvidar ninguna de las pruebas.
- El tratamiento es generalmente quirúrgico, destacando entre las posibilidades la cirugía mínimamente invasiva mediante el uso de dispositivos de oclusión. Estos dispositivos se han ido adecuando con los años a las necesidades de los animales, siendo cada vez más

efectivos y seguros. La realización de la cirugía mínimamente invasiva siempre dependerá de las características intrínsecas del paciente, del nivel económico del propietario y de la experiencia del cirujano.

- El seguimiento es imprescindible, valorando la progresión sintomática y el estado de salud con el tratamiento médico, así como la completa recuperación del paciente tras la intervención quirúrgica.

El protocolo propuesto consta de los principales procedimientos que deben realizarse en el manejo de esta patología, siendo el diagnóstico precoz y el tratamiento quirúrgico las principales vías con las que abordarla.

A complete bibliographical review has been done, with the aim of establishing a protocol of action against the PDA in the dog. The following conclusions has been reached from this revision:

- Patent ductus arteriosus is a common pathology in dogs, with females and certain breeds being predisposed.
- Early diagnosis has high value because it facilitates the treatment as soon as posible, considerably improving the prognosis. The echocardiography would be the diagnosis method of choice in the identification of this patology.
- For the management of reversed PDA, sildenafil, as in other pulmonary hypertension pahotologies, is once again the treatment of choice, being able to reverse the PDA as in the present case. It is worth emphasizing the diagnosis difficulty of detecting a reversed PDA and the facility of confusion over its clinical presentation; echocardiography, hematology and radiology must be performed and evaluated together, without forgetting any of these tests.
- Treatment is usually surgical, standing out among the possibilities the minimally invasive surgery through the use of occlusion appliances. This devices have been adapted over the years to the needs of the animals, being increasingly more efective and safe. The realization of mínimum invasive surgery will always rely on the intrinsic characteristics of the patient, the economic level of the owner and the expertise of the surgeon.
- Follow-up is essential, valuing symptomatic progression and health status with medical treatment, as well as the patient’s full recovery after surgery.

The suggested protocol includes the main procedures that must be performed in the management of this patology, being early diagnosis and surgical treatment the main ways to deal with it.

PROTOCOLO DE ACTUACIÓN PROPUESTO

Teniendo en cuenta la bibliografía consultada y la redacción previamente presentada, el protocolo de actuación propuesto constaría de los siguientes pasos:

PROTOCOLO	ESPECIFICACIONES
Anamnesis	Sexo, edad, raza, síntomas (fatiga, cansancio, debilidad del tercio posterior, tos…). Si se puede acceder a información sobre animales con parentesco con el paciente, conviene revisarla.
Examen físico	**Estado general** del animal y signos CAP inverso (debilidad del tercio posterior, fatiga, síncope). **Auscultación** cardíaca: - CAP normal: soplo continuo en maquinaria, thrill precordial - CAP inverso: difícil auscultar el soplo **Mucosas:** - CAP normal: rosadas - CAP inverso: cianóticas en parte caudal
Pruebas complementarias	Hemograma y bioquímica - Péptido natriurético - Policitemia en CAP inverso Electrocardiograma Radiografías: dorsoventral y laterolateral
Ecocardiografía	**Modo M:** estado general del corazón y medición de los valores ductales. **Modo Doppler**: valorar el flujo aberrante, estructura del conducto e hipertensión pulmonar (en CAP revertido).
Tratamiento médico	**CAP común**: tratamiento ICC según estadío. **CAP inverso**: tratamiento de elección. Tratamiento sintomático: flebotomías y/o hidroxiurea + sildenafilo.
Tratamiento quirúrgico	**Ligadura quirúrgica**: de elección en animales pequeños. Alta tasa de éxito y poco reflujo, pero complicaciones graves (hemorragias mortales) **Cierre transvascular o cirugía mínimamente invasiva:** ACDO y Plug Vascular: dispositivos de oclusión. Método de elección. Alta tasa de éxito, baja tasa de mortalidad y mínimas complicaciones. Uso complicado o imposible en animales muy pequeños y en CAP tipo III. Coils trombolizantes: dispositivo de oclusión, menos usado por su mayor porcentaje de complicaciones.
Seguimiento	**Ecocardiografías de seguimiento** tras la intervención: al día siguiente, al mes y a los 3-6 meses.

VALORACIÓN PERSONAL

Este trabajo me ha sido útil en varios aspectos de mi aprendizaje universitario. Creo que un gran beneficio que he obtenido ha sido adquirir conocimientos sobre una patología que apenas conocía y cuya presentación en la clínica de pequeños animales es bastante común. Tras la búsqueda y estudio de los distintos procedimientos necesarios para tratarla, he podido aprender sobre técnicas quirúrgicas que no conocía y entre las que se encuentran las que más me han llamado la atención, que son las técnicas de cirugía mínimamente invasiva. Por último, tras meses de búsqueda, espero haber obtenido la destreza necesaria para poder buscar y utilizar información científica de calidad y contrastada, así como para realizar una bibliografía en condiciones. Me he acostumbrado al uso de fuentes en inglés, lo que creo que también me puede ayudar en un futuro en el ámbito laboral ya que la mayoría de las publicaciones actuales están en este idioma. Me gustaría señalar la influencia de la pandemia mundial en este trabajo, ya que me habría gustado poder acceder a otras intervenciones y consultas, en las que podría haber visualizado en primera persona todos los procedimientos que describo en este trabajo. Además, me habría encantado poder tener las tutorías en persona. De todos modos, estoy contenta y creo que ha sido una experiencia enriquecedora en cuanto a crecimiento personal en el ámbito estudiantil.

Para finalizar, me gustaría agradecer a mis tutores del TFG Faustino Manuel Gascón Pérez y Carolina Serrano Casorrán por su ayuda y colaboración en la elaboración de este Trabajo de Fin de Grado.

BIBLIOGRAFÍA

Achen, S. E., Miller, M. W., Gordon, S. G., Saunders, A. B., Roland, R. M., y Drourr, L. T. (2008). "Transarterial Ductal Occlusion with the Amplatzer Vascular Plug in 31 Dogs." *Journal of Veterinary Internal Medicine*, 22(6), 1348–1352. DOI:10.1111/j.1939-1676.2008.0185.x

Bascuñán, A., Thieman Mankin, K.M., Saunders, A.B., Bright, J.M., Scharf, V., Singh, A., O'Sullivan, L., Brisson, B., Estrada, A.H., Tou, S.P y Ruoff, C. (2016). "Patent ductus arteriosus in cats(Felis catus): 50 cases(2000-2015)". *Journal of Veterinary Cardiology,* 19(1), pp. 35-43. DOI:10.1016 / j.jvc.2016.10.002

Bezold Arnillas, U. y Del Valle Ballón, P.(2014). "Persistencia del conducto arterioso persistente con flujo derecha-izquierda en caninos: discusión de un caso". *Revista de Ciencias,*10, pp. 98-108. Disponible en : https://doi.org/10.31381/revista_ciencias.v10i0.582 [Consultado 20-04-2020]

Blossom, J. E., Bright, J. M., y Griffiths, L. G. (2010). "Transvenous occlusion of patent ductus arteriosus in 56 consecutive dogs." *Journal of Veterinary Cardiology,* 12(2), 75–84. DOI:10.1016/j.jvc.2010.04.002

Broaddus, K. y Tillson, M. (2010). "Patent ductus arteriosus in dogs". *Compedium on Continuing Education for the Practising Veterinarian-North American Editition-,* 32(9). Disponible en: https://www.ncbi.nlm.nih.gov/pubmed/?term=patent+ductus+arteriosus+in+dogs+broaddus [Consultado 14-04-2020]

Brown, A. J., Davison, E., y Sleeper, M. M. (2010). "Clinical Efficacy of Sildenafil in Treatment of Pulmonary Arterial Hypertension in Dogs." *Journal of Veterinary Internal Medicine*, 24(4), 850–854. doi:10.1111/j.1939-1676.2010.0517.x

Buchanan, J. W.(2001)." Patent Ductus Arteriosus: Morphology, Pathogenesis, Types and Treatment". *Journal of Veterinary Cardiology,*3 (1) pp. 7-16. DOI: 10.1016 / S1760-2734 (06) 70010-8.

Buchanan, J. W. y Patterson, D. F.(2003)." Etiology of Patent Ductus Arteriosus in Dogs". *Journal Of Veterinary Internal Medicine ,* 17(2), pp. 167-171. DOI:10.1111 / j.1939-1676.2003.tb02429.x

Campbell, F. E., Thomas, W. P., Miller, S. J., Berger, D., y Kittleson, M. D. (2006). "Immediate and Late Outcomes of Transarterial Coil Occlusion of Patent Ductus Arteriosus in Dogs*". Journal of Veterinary Internal Medicine*, 20(1), 83–96. DOI:10.1111/j.1939-1676.2006.tb02827.x

Côté,E. y Ettinger, S.J. (2001). "Long-term Clinical Management of Right-to-Left ("Reversed") Patent Ductus Arteriosus in 3 Dogs". *Journal of Veterinary Internal Medicine*, , pp.39-42. DOI: 10.1111/j.1939-1676.2001.tb02295.x

De Monte, V.,Staffieri, F., Caivano, D., Nannarone, S., Birettoni, F, Porciello, F., Di meo, A. y Bufalari, A. (2017). "Heart rate and blood pressure variations after transvascular patent ductus arteriosus occlusion in dogs". *Research in Veterinary Science,*113, pp. 73-78. DOI: 10.1016/j.rvsc.2017.09.004

Den Toom, L.M., Meiling, A. E., Thomas, R.E., Leegwater, P. AJ. y Heuven, H.C.M. (2016). "Epidemiology, presentation and population genetics of patent ductus arteriosus(PDA) in the Dutch Stabyhoun dog". *BMC Veterinary Research*, 105*(*16*)*. DOI:10.1186 / s12917-016-0720-x

Domenech, O. y Oliveira, P. (2013). "Transeshophageal echocardiography in the dog". *The Veterinary Journal,* 198(2), pp. 329-338. DOI: 10.1016/j.tvjl.2013.08.014

Doocy, K.R, Saunders, A.B., Gordon, S.G. y Jeffery, N.(2018) "Comparative, multidimensional imaging of patent ductus arteriosus and a proposed update to the morphology classification system for dogs". *Journal of Veterinary Internal Medicine",* 32 (2), pp. 648-657. DOI: 10.1111/jvim.15068

Doocy, K.R., Nelson, D.A. y Saunders, A.B.(2017). "Real-time 3D transeshopageal echocardiography-guided closure of a complicated patent ductus arteriosus in a dog". *Journal of Veterinary Cardiology*, 19(3), pp. 287-292. DOI: 10.1016 / j.jvc.2017.04.001

Durham,Jr.,H.E. (Ed) (2017). *Cardiology for Veterinary Technicians and Nurses.* Columbia: Wiley Blackwell. Disponible en: https://www.wiley.com/en-us/Cardiology+for+Veterinary+Technicians+and+Nurses-p-9780813813530[Consultado 5-05-2020]

Fernandez del Palacio, M.J., Bayón, A., Bernal, L.J., Montes y A., Cerón, J. (1996). "Cardiopatías congénitas en el perro: conducto arterioso persistente, estenosis pulmonar y estenosis aórtica" Avepa: Clínica Veterinaria de Pequeños Animales. 16 (1) Disponible en: https://ddd.uab.cat/pub/clivetpeqani/11307064v16n1/11307064v16n1p7.pdf [Consultado 14-04-2020]

Galal, M. O., Amin, M., Hussein, A., Kouatli, A., Al-Ata, J., y Jamjoom, A. (2005)." Left Ventricular Dysfunction after Closure of Large Patent Ductus Arteriosus" *Asian Cardiovascular and Thoracic Annals,* 13(1), 24–29. DOI:10.1177/021849230501300106

Gordon, S. G., y Miller, M. W. (2005). "Transarterial Coil Embolization for Canine Patent Ductus Arteriosus Occlusion." *Clinical Techniques in Small Animal Practice*, 20(3), 196–202. DOI:10.1053/j.ctsap.2005.05.008

Gordon, S. G., Saunders, A. B., Achen, S. E., Roland, R. M., Drourr, L. T., Hariu, C., y Miller, M. W. (2010). "Transarterial ductal occlusion using the Amplatz:registered: Canine Duct Occluder in 40 dogs*". Journal of Veterinary Cardiology*, 12(2), 85–92. DOI:10.1016/j.jvc.2010.04.004

Hamabe, L., Kim, S., Yoshiyuki, R., Fukayama, T., Nakata, T. M., Fukushima, R., y Tanaka, R. (2015)." Echocardiographic Evaluation of Myocardial Changes Observed After Closure of Patent Ductus Arteriosus in Dogs"*Journal of Veterinary Internal Medicine*, 29(1), 126–131. DOI:10.1111/jvim.12517

Hariu,C.D., Saunders, A.B., Gordon, S.G., Norby, B. y Miller, M.W. (2013). "Utility of N-terminal pro-brain natriuretic peptide for assessing hemodynamic significance of patent ductus arteriosus in dogs undergoing ductal repair." *Journal of Veterinary Cardiology*, 15(3), pp.197–204. DOI:10.1016/j.jvc.2013.02.006

Henjes, C.R.; Nolte, I.; Wefstaedt, P.(2011). "Multidetector-row computed tomography of toracic aortic anomalies in dogs and cats: Patent ductus arteriosus and vascular rings". *BMC Veterinary Research*, 7(57), pp. 1-10. DOI: 10.1186/1746-6148-7-57

Henrich, E., Hildebrandt, N., Schneider, C., Hassdenteufel, E., y Schneider, M. (2010). "Transvenous Coil Embolization of Patent Ductus Arteriosus in Small (≤3.0 kg) Dogs*". Journal of Veterinary Internal Medicine*, 25(1), 65–70. DOI:10.1111/j.1939-1676.2010.0637.x

Hunt, G. B., Simpson, D. J., Beck, J. A., Goldsmid, S. E., Lawrence, D., Pearson, M. R. B., y Bellenger, C. R. (2001). "Intraoperative hemorrhage during patent ductus arteriosus ligation in dogs". *Veterinary Surgery,* 30(1), 58–63. DOI:10.1053/jvet.2001.20339

Jaffey, J. A., Leach, S. B., Kong, L. R., Wiggen, K. E., Bender, S. B., y Reinero, C. R. (2019). "Clinical efficacy of tadalafil compared to sildenafil in treatment of moderate to severe canine pulmonary hypertension: a pilot study". *Journal of Veterinary Cardiology.* DOI:10.1016/j.jvc.2019.05.001

Kellum, H. B., y Stepien, R. L. (2007). "Sildenafil Citrate Therapy in 22 Dogs with Pulmonary Hypertension". *Journal of Veterinary Internal Medicine*, 21(6), 1258–1264. DOI:10.1111/j.1939-1676.2007.tb01947.x

Lopera, J. (2015). "The Amplatzer Vascular Plug: Review of Evolution and Current Applications." *Seminars in Interventional Radiology*, 32(04), 356–369. DOI:10.1055/s-0035-1564810

MacPhail, C.M. (2013). "Surgery of the Cardiovascular System" En: Fossum, T.W. (Ed). *Small Animal Surgery.* St.Louis, Missouri: Elsevier, pp. 871-876

Miller,M.W., Gordon,S.G., Saunders, A.B., Arsenalt, W.G., Meurs, K.M., Lehmkuhl, LB, Bonagura, J.D. y Fox, P.R.(2006). "Angiographic classificaction of patent ductus arteriosus morphology in the dog". *Journal of Veterinary Cardiology,* 8(2), pp. 109-114. DOI:10.1016 / j.jvc.2006.07.001

Moore, K.W. y Stepien, R.L. (2001). "Hydroxyurea for Treatment of Polycythemia Secondary to Right-to-Left Shunting Patent Ductus Arteriosus in 4 Dogs". *Journal of Veterinary Internal Medicine*, 15, pp. 418-421. DOI: 10.1111/j.1939-1676.2001.tb02340.x

Nelson, R. W. y Couto, G. C.(2013). *Small Animal Internal Medicine.* St. Louis, Missouri: Elsevier Mosby. Disponible en: https://www.elsevier.com/books/small-animal-internal-medicine/nelson/978-0-323-08682-0. [Consultado 28-04-2020]

Nguyenba, T. P. y Tobias, A. H. (2008). "Minimally Invasive Per-Catheter Patent Ductus Arteriosus Occlusion in Dogs Using a Prototype Duct Occluder". *Journal of Veterinary Internal Medicine*, 22(1), 129–134. DOI:10.1111/j.1939-1676.2007.0009.x

Nguyenba, T. P., y Tobias, A. H. (2007). "The Amplatz registered: canine duct occluder: A novel device for patent ductus arteriosus occlusion". *Journal of Veterinary Cardiology*, 9(2), 109–117. DOI:10.1016/j.jvc.2007.09.002

Orton, C.E. (2003). "Cardiovascular system". En: Douglas Slatter, B. (Coord). *Textbook of Small Animal Surgery.* Philadelphia: Saunders, pp. 956-959

Oyama, M.A., Sisson, D.D., Thomas, W.P. y Bonagura, J.D. (2008) "Cardiopatías congénitas". En: Ettinger, S. J. y Feldman, E. C. (Eds). *Tratado de Medicina Interna Veterinaria.* Madrid: Elsevier Saunders, pp. 972-988

Piantedosi, D., Piscitelli,A., De Rosa, A., Serrano Lopez, B., Claretti, M., Boz, E. Mazzoni, L., Navalon Calvo, I., Ciaramella, P. y Bussadori, C. (2019). "Evaluation of left ventricular dimensión and systolic function by standard transthoracic echocardiography before and 24 hours after percutaneous closure of patent ductus arteriosus in 120 dogs". *PLOS ONE*, 14(10). DOI: 10.1371/journal.pone.0223676

Ranganathan, B., LeBlanc, N. L., Scollan, K. F., Townsend, K. L., Agarwal, D., y Milovancev, M. (2018). "Comparison of major complication and survival rates between surgical ligation and use of a canine ductal occluder device for treatment of dogs with left-to-right shunting patent ductus arteriosus*".Journal of the American Veterinary Medical Association*, 253(8), 1046–1052. DOI:10.2460/javma.253.8.1046

Reinero, C., Visser, L. C., Kellihan, H. B., Masseau, I., Rozanski, E., Clercx, C., Williams, K., Abbott, J., Borgarelli, M. y Scansen, B. A. (2020). "ACVIM consensus statement guidelines for the diagnosis, classification, treatment, and monitoring of pulmonary hypertension in dogs*."* *Journal of Veterinary Internal Medicine.* doi:10.1111/jvim.15725

Sanders, A.B., Doocy, K.R. y Birch, S.A. (2019). "A pictorial view of the three-dimensional representation and comparative twodimensional image orientation derived from computed tomography angiography in a dog with a patent ductus arteriosus". *Journal of Veterinary Cardiology*, 21, pp. 31-40. DOI: 10.1016 / j.jvc.2018.09.004

Scansen, B.A. (2017). "Cardiovascular Interventional Therapies". Ettinger, S.J., Feldman, E.C. y Côté, E. (Eds). *Textbook of Veterinary Internal Medicine*. Missouri: Elsevier, pp. 473-486

Sealy, W.C. (1985)."On the Care and Preservation of Eponyms: The Case of Branham's Sign". *The Annals of Thoracic Surgery,* 40 (3), pp. 311-314. DOI: 10.1016/S0003-4975(10)60052-5

Selmic, L.E., Nelson, D.A., Saunders, A.B., Hobson, P. y Saunders, W.B. (2013). "An Intrapericardical Technique for PDA Ligation: Surgical Description and Clinical Outcome in 35 Dogs". *Journal of the American Animal Hospital Association,* 49 (1), pp. 31-40. DOI: 10.5326/JAAHA-MS-5838)

Singh, M. K., Kittleson, M. D., Kass, P. H., y Griffiths, L. G. (2011). "Occlusion Devices and Approaches in Canine Patent Ductus Arteriosus: Comparison of Outcomes*". Journal of Veterinary Internal Medicine*, 26(1), 85–92. DOI:10.1111/j.1939-1676.2011.00859.x

Smith, P. J., y Martin, M. W. S. (2007). "Transcatheter embolisation of patent ductus arteriosus using an Amplatzer vascular plug in six dogs". *Journal of Small Animal Practice,* 48(2), 80–86. DOI:10.1111/j.1748-5827.2006.00255.x

Stanley, B. J., Luis-Fuentes, V., y Darke, P. G. G. (2003). "Comparison of the incidence of residual shunting between two surgical techniques used for ligation of patent ductus arteriosus in the dog". *Veterinary Surgery*, 32(3), 231–237. DOI:10.1053/jvet.2003.50025

Stauthammer, C.D. (2015). "Chapter fifthy-eight. Patent Ductus Arteriosus". En: Weisse, C. y Berent, A. (eds). *Veterinary Image-Guided Interventions* .Wiley Blackwell, pp.564-574.

Stauthammer, C. D., Olson, J., Leeder, D., Hohnadel, K., Hanson, M., y Tobias, A. H. (2015). "Patent ductus arteriosus occlusion in small dogs utilizing a low profile Amplatz:registered: canine duct occluder prototype". *Journal of Veterinary Cardiology*, 17(3), 203–209. DOI:10.1016/j.jvc.2015.06.002

Stauthammer, C.D., Tobias, A.H.,Leeder, B.D . y Krüger, M.U.(2013)."Structural and functional cardiovascular changes and their consequences following interventional patent ductus arteriosus occlusion in dogs: 24 cases (2000–2006)"*.JAVMA,* 242(12). DOI: 10.2460/javma.242.12.1722.

Szatmári, V. (2017). "Incidence of postoperative implant-related bacterial endocarditis in dogs that underwent trans-catheter embolization of a patent ductus arteriosus without intra- and post-procedural prophylactic antibiotics". *Veterinary Microbiology*, 207, 25–28. DOI:10.1016/j.vetmic.2017.05.023

Tobias, A. H. y Stauthammer, C. D. (2010). "Minimally Invasive Per-Catheter Occlusion and Dilation Procedures for Congenital Cardiovascular Abnormalities in Dogs." *Veterinary Clinics of North America: Small Animal Practice*, 40(4), 581–603. DOI:10.1016/j.cvsm.2010.03.009

Van Israel, N., French, A., Dukes-McEwan, J. y Corcoran, B. (2002). "Review of left-to-right shunting patent ductus arteriosus and short term outcome in 98 dogs". *Journal of Small Animal Practice*, 43(9), pp. 395-400. DOI: 10.1111 / j.1748-5827.2002.tb00090.x

Wang, W., Li, H., Tam, M. D., Zhou, D., Wang, D. X. y Spain, J. (2012). "The Amplatzer Vascular Plug: A Review of the Device and its Clinical Applications." *CardioVascular and Interventional Radiology*, 35(4), 725–740. DOI:10.1007/s00270-012-0387-z

Ware, W.A. (2010) "Alteraciones del sistema cardiovascular, 1" En: Nelson, W.R. y Couto, C.G.(Eds) *Medicina Interna de Pequeños Animales.* Barcelona: Elsevier, p. 49