



ARCHIVOS DE LA SOCIEDAD ESPAÑOLA DE OFTALMOLOGÍA

www.elsevier.es/oftalmologia



Artículo original

Efectos y seguridad del perfluorohexiloctano en la superficie ocular y el endotelio corneal

A.J. Mateo Orobía^{a,b}, A. Blasco-Martínez^{a,b,*}, P. Rodríguez-Ausín^c, L.E. Pablo Júlvez^{a,d}, N. Güemes Villahoz^e, E. del Prado Sanz^{a,b}, M. Satué Palacián^a y J.M. Benítez-del-Castillo^{e,f}

^a Grupo de Investigación Miguel Servet Oftalmología (GIMSO), Instituto de Investigación Sanitaria de Aragón (IIS Aragón), Zaragoza, España

^b Servicio de Oftalmología, Hospital Provincial Nuestra Señora de Gracia, Zaragoza, España

^c Servicio de Oftalmología, Hospital Universitario de Torrejón de Ardoz, Madrid, España

^d Catedrático, Universidad de Zaragoza, Zaragoza, España

^e Departamento de Oftalmología, Hospital Clínico San Carlos, Madrid, España

^f Catedrático, Universidad Complutense de Madrid, Madrid, España

INFORMACIÓN DEL ARTÍCULO

Historia del artículo:

Recibido el 16 de enero de 2020

Aceptado el 19 de mayo de 2020

On-line el xxx

Palabras clave:

Evotears

Perfluorohexiloctano

Endotelio

Enfermedad de ojo seco

Superficie ocular

R E S U M E N

Objetivo: Evaluar los efectos y la seguridad del perfluorohexiloctano (F6H8) tópico en la superficie ocular y el endotelio corneal.

Métodos: Fueron diagnosticados 45 pacientes (90 ojos) de enfermedad de ojo seco, se seleccionaron y se les prescribió tratamiento con F6H8 durante 6 meses. Las variables en la tinción corneal se documentaron usando la escala National Eye Institute/Industry Workshop (NEI), las variables conjuntivales usando la escala Oxford y los parámetros corneales, como el espesor corneal central, la densidad celular, el coeficiente de variación, la hexagonalidad y el área celular promedio, al inicio del estudio, a los 3 meses y a los 6 meses. Se evaluó también el cumplimiento y la satisfacción.

Resultados: El tratamiento con F6H8 redujo la tinción corneal promedio en pacientes cumplidores a una media de $-0,84 \pm 1,95$ a los 3 meses ($p = 0,001$) y a $-1,65 \pm 2,42$ a los 6 meses ($p < 0,001$). La tinción conjuntival a los 6 meses mostró una disminución promedio de $-0,13$ ($p = 0,319$). Los parámetros endoteliales no mostraron diferencia significativa, excepto el espesor corneal central, que mostró una disminución estadísticamente significativa (era de $545,30 \pm 32,25 \mu\text{m}$ al comienzo del estudio y $538,40 \pm 31,36 \mu\text{m}$ tras 6 meses, $p = 0,009$). Al final del estudio, el 46% de los pacientes informaron sentirse subjetivamente mejor, el 40,5% no sintió cambios y el 13,5% se sintió subjetivamente peor.

Conclusiones: El tratamiento tópico con F6H8 para la enfermedad de ojo seco no alteró las variables medidas del endotelio corneal, aunque sí mostró mejoría en la tinción corneal y en la satisfacción.

© 2020 Publicado por Elsevier España, S.L.U. en nombre de Sociedad Española de Oftalmología.

* Autor para correspondencia.

Correo electrónico: ablascom@salud.aragon.es (A. Blasco-Martínez).

<https://doi.org/10.1016/j.oftal.2020.05.016>

0365-6691/© 2020 Publicado por Elsevier España, S.L.U. en nombre de Sociedad Española de Oftalmología.

Effects and safety of perfluorohexyloctane on the eye surface and corneal endothelium

A B S T R A C T

Keywords:
EvoTears®
Perfluorohexyloctane
Endothelium
Dry eye disease
Ocular surface

Objective: To evaluate the effects and safety of topical drops of perfluorohexyloctane (F6H8) on the ocular surface and the corneal endothelium.

Methods: Forty-five patients (90 eyes) diagnosed with dry eye disease were recruited and prescribed treatment with F6H8 as part of a six-month prospective multicentre study. Variables in corneal staining were documented using the National Eye Institute/Industry Workshop scale. The conjunctival variables included using the Oxford scale, as well as corneal parameters, such as central corneal thickness, cell density, coefficient of variation, hexagonality, and mean cell area, at the start of the study, and at 3 months and 6 months. Compliance and satisfaction with the treatment were measured.

Results: F6H8 drops reduced mean corneal staining based on the NEI scale in compliant patients to a mean of -0.84 ± 1.95 at 3 months ($P=.001$) and to -1.65 ± 2.42 at 6 months ($P<.001$). Conjunctival staining at 6 months showed a mean decrease of -0.13 ($P=.319$). The endothelial parameters did not show a significant difference, in contrast to the central corneal thickness that showed a statistically significant decrease (545.30 ± 32.25 at the start of the study to 538.40 ± 31.36 after 6 months, $P=.009$). At the end of the study, 46% of patients reported feeling subjectively better, 40.5% felt the same, and 13.5% felt subjectively worse.

Conclusions: Topical treatment with F6H8 for dried eye disease did not alter the measured variables of the corneal endothelium, but showed improvement in corneal staining and satisfaction.

© 2020 Published by Elsevier España, S.L.U. on behalf of Sociedad Española de Oftalmología.

Introducción

Los perfluorocarbonos líquidos (PFCL) eran ampliamente usados en cirugía vitreoretiniana como tamponamiento para que la retina vuelva a su posición anatómica normal de la manera menos traumática posible. Algunos autores han mostrado la toxicidad de los PFCL en este tipo de cirugía en cuanto a daños celulares, reacciones inflamatorias, como compresión y destrucción de su arquitectura normal, su desorganización, alteraciones degenerativas de los fotorreceptores, activación de macrófagos y reducción en el número de células, aunque aún no queda claro si esto se debe a daños tóxicos o mecánicos, si bien se ha observado un efecto progresivo proporcional al tiempo de contacto a esta sustancia¹⁻⁶. En un intento de evitar estos efectos, se desarrollaron los alcanos semifluorados (ASF), que combinan un perfluorocarbono con un segmento de hidrocarburo, lo que disminuye la parte fluorada en la cadena molecular y da como resultado una menor densidad y viscosidad. Uno de estos ASF es el perfluorohexiloctano (F6H8), que, debido a su menor gravedad específica, se ha utilizado ampliamente en la cirugía vitreoretiniana como un sustituto de los PFCL⁷. Estudios en conejos como reemplazo del vítreo no mostraron alteraciones retinianas importantes en microscopía óptica y electrónica, pero la experiencia clínica ofrece distintos resultados según los estudios^{1-3,8,9}.

Un problema común cuando se inyectaban PFCL en cirugía vitreoretiniana se daba en ojos afáquicos, ya que esta sustancia se podía desplazar a la cámara anterior. Moreira et al.¹⁰ estudiaron el efecto del F6H8 en la cámara anterior de ojos de conejos y observaron edema corneal, neovascularización,

inflamación conjuntival y pequeñas burbujas en la córnea, posiblemente debido a la toxicidad en el endotelio corneal^{10,11}.

El F6H8 se ha utilizado recientemente como un compuesto impermeabilizante de la superficie ocular en condiciones como la enfermedad de ojo seco (EOS), debido a su baja viscosidad, tensión superficial y su capacidad para detener la evaporación del fluido que entra en contacto con él^{12,13}. El objetivo del tratamiento para EOS es restaurar la película lagrimal y la homeostasis de la superficie ocular, guiados por la etiología y el tipo predominante de EOS, además de requerir un manejo adecuado de la inflamación que ocurre con la enfermedad. No obstante, la intolerancia al agente estabilizante o a los conservantes puede provocar inflamación, deterioro de la estabilidad de la película lagrimal y la interrupción del tratamiento^{12,15}. El tratamiento con F6H8 no necesita combinarse con un conservante, ya que es un líquido no acuoso y, por lo tanto, el crecimiento microbiano no es posible. Al mismo tiempo, el F6H8 demuestra características significativas de difusión que reducen las fuerzas de cizalla entre las superficies y disuelve los lípidos debido a su naturaleza anfífila, sin la necesidad de formar suspensiones de agua-aceite.

En estudios previos, se ha demostrado que F6H8 es seguro en términos de agudeza visual y presión intraocular, y solo muestra una respuesta de hipersensibilidad entre leve y moderada^{12,13,18}. Sin embargo, los posibles efectos tóxicos y la seguridad del endotelio corneal, en cuanto al daño celular cuando se usa como tratamiento para la EOS, siguen sin estar claros. En este estudio hemos analizado los posibles efectos tóxicos en la córnea y su endotelio, así como la mejora en los parámetros de la superficie ocular y los síntomas.

Métodos

Según un estudio preliminar realizado por nuestro grupo, calculamos el tamaño de la muestra necesaria para detectar diferencias de al menos 0,5 puntos en las escalas de tinción, 5 μm en el espesor corneal central (ECC) y 10% en los parámetros del endotelio, aplicando una prueba bilateral con riesgo α del 5% y riesgo β del 10% (es decir, con una potencia del 90%).

Con estos datos se concluyó que serían necesarios al menos 82 ojos (41 pacientes).

Incluimos en el estudio a 45 pacientes (90 ojos) de $60,84 \pm 12,21$ años de edad (entre 33 y 80 años), el 91,5% eran mujeres y el 8,5% hombres, siguiendo las pautas del segundo informe de la *Tear Film and Ocular Surface Society* (TFOS), el *Dry Eye Workshop* (DEWS II)¹⁶. Las diferentes etiologías y su proporción en nuestro estudio para EOS fueron las siguientes: ojo seco evaporativo (OSE) 51,35%, ojo seco mixto 25,78, posfacoemulsificación 8,67%, post-Lasik 8,5% y postinfección 5,7%.

Los criterios de inclusión fueron: pacientes mayores de 18 años, diagnosticados de cualquier etiología de EOS sintomática, con una tinción corneal de al menos grado 1 (escala Oxford) y solo lágrimas artificiales como tratamiento previo. Se especificó OSE y ojo seco mixto.

Los criterios de exclusión fueron: tratamientos oculares previos distintos a lágrimas artificiales, diagnóstico previo de blefaritis, glaucoma y cualquier otra enfermedad ocular, usar lentes de contacto, cirugía ocular previa, tratamientos sistémicos que puedan afectar la superficie ocular o a la EOS (como benzodiacepinas, antidepresivos o tratamiento hormonal), dificultad para comprender el tratamiento e incapacidad para asistir a las visitas.

Todos los pacientes comenzaron el tratamiento con 4 gotas al día de F6H8 (EvoTears[®], Brill-Pharma, Barcelona, España) en estudio multicéntrico prospectivo longitudinal de 6 meses. Todos los pacientes fueron reclutados en la consulta de superficie ocular correspondiente (Hospital Universitario de Torrejón de Ardoz, Hospital Clínico San Carlos de Madrid y Hospital Universitario Miguel Servet de Zaragoza), con un consentimiento informado para participar en el estudio. Se programaron 3 visitas: basal (D0), a los 3 meses (M3) y a los 6 meses (M6) de tratamiento. Todos los procedimientos se adhirieron a los principios de la Declaración de Helsinki, y el comité de ética local aprobó la viabilidad del estudio (Comité de Ética para la Investigación Científica en Aragón).

En todas las visitas de este estudio, se recolectaron las siguientes variables clínicas en el siguiente orden: 5 μl con micropipeta, esperando un minuto para tomar las mediciones de la tinción corneal con fluoresceína (20 mg/ml) utilizando la escala *National Eye Institute/Industry Workshop* (NEI, entre 0 y 15 puntos). Variables conjuntivales con verde de lisamina al 0,5% usando la escala Oxford (entre 0 y 4 puntos) con la misma micropipeta, y parámetros corneales y endoteliales como el espesor corneal central (ECC), densidad celular, coeficiente de variación, hexagonalidad (HEX) y área celular promedio utilizando el microscopio especular Topcon SP-1P (Topcon Positioning Systems Inc., Tokio, Japón). Todas las mediciones se tomaron en la misma sala de cada centro, por el mismo investigador, con una temperatura ambiente entre 21 y 25 °C

y una humedad entre 37 y 46%. Las variables endoteliales se analizaron utilizando una imagen automatizada y un mínimo de 20 células proporcionadas por el software del microscopio especular. El cumplimiento se evaluó en cada visita y la satisfacción con el tratamiento se midió al final del estudio. La distinción entre cumplimiento e incumplimiento se evaluó mediante un autoinforme en el que se preguntó a los pacientes si administraban 4 gotas al día del tratamiento (clasificados como «cumplidores») o si no las administraban correctamente (clasificados como «no cumplidores»). Los pacientes no cumplidores no se incluyeron en el análisis estadístico de las visitas M3 y M6.

Los pacientes se dividieron en 2 grupos diferentes, según su tinción corneal en D0 (grupo NEI ≤ 3 y grupo NEI > 3) para determinar si había diferencias en la toxicidad endotelial según el grado de permeabilidad de la barrera epitelial. Para el análisis estadístico, se consideraron ambos ojos como ojos independientes en cuanto a la tinción corneal.

Todos los datos se documentaron en una hoja de cálculo Excel y se analizaron con el programa IBM[®] SPSS[®] Statistics 23.0 (IBM, Nueva York, EE. UU.), utilizando la prueba t de Student para determinar diferencias promedio en muestras relacionadas. Para correlacionar el cumplimiento del tratamiento con la evaluación subjetiva final, utilizamos la prueba de χ^2 de Pearson. Los valores $p < 0,05$ se consideraron estadísticamente significativos.

Resultados

La **tabla 1** muestra los datos descriptivos de las variables estudiadas en la visita de selección (D0), teniendo en cuenta la distinción entre pacientes cumplidores y no cumplidores, que se evaluó en las 2 visitas siguientes. De los 45 pacientes que comenzaron el estudio, 32 se clasificaron como cumplidores (71,1%) y 13 como no cumplidores (28,9%). Se observaron diferencias estadísticamente significativas en ambos grupos en términos de coeficiente de variación, HEX y ECC. También hubo diferencias significativas entre el tipo de EOS y la tinción corneal ($1,54 \pm 2,13$ en OSE y $4,13 \pm 4,43$ en otros tipos, $p = 0,002$), entre EOS y HEX ($66,33 \pm 14,70\%$ en OSE y $44,49 \pm 15,91\%$ en otros tipos, $p < 0,001$) y entre EOS y ECC ($554,83 \pm 28,33 \mu\text{m}$ en OSE y $529,07 \pm 43,64 \mu\text{m}$ en otros tipos, $p = 0,004$).

Al comparar las diferencias pareadas entre variables en la tinción corneal y conjuntival en pacientes cumplidores (**fig. 1**), observamos una disminución estadísticamente significativa de $0,84 \pm 1,95$ puntos en la escala NEI en M3 ($p = 0,001$) y de $1,65 \pm 2,42$ puntos a en M6 ($p < 0,001$), en comparación con D0. No hubo diferencias significativas en la tinción conjuntival con verde de lisamina ni en M3 ni en M6 ($p = 0,267$ en M3 y $p = 0,319$ en M6).

Las diferencias pareadas en los parámetros endoteliales entre D0 y M6 no revelaron diferencias estadísticamente significativas (**tabla 2**). Sin embargo, para los parámetros endoteliales, los pacientes con un mayor grado de tinción corneal en D0 (NEI > 3) se analizaron estadísticamente por separado en comparación con aquellos que presentaban una tinción corneal NEI ≤ 3 , comparando D0 con M6. Solo observamos diferencias

Tabla 1 – Datos descriptivos y comparación de medias entre pacientes cumplidores y no cumplidores de tinciones y parámetros endoteliales

		Media ± DE	Intervalo de confianza al 95%		p
			Límite inferior	Límite superior	
NEI (0-15)	Cumplidores	2,79 ± 3,87	1,90	3,86	0,222
	No cumplidores	4,69 ± 4,08	2,71	6,81	
VL (0-4)	Cumplidores	1,34 ± 1,37	1,02	1,69	0,708
	No cumplidores	2,79 ± 3,87	1,00	2,35	
DC (cels/mm ²)	Cumplidores	2296,68 ± 521,07	2157,43	2428,48	0,710
	No cumplidores	2456,75 ± 511,86	2220,23	2722,07	
CV (%)	Cumplidores	30,98 ± 6,66	29,38	32,80	0,024*
	No cumplidores	32,13 ± 5,21	29,77	34,67	
HEX (%)	Cumplidores	55,77 ± 17,42	51,17	60,35	< 0,001*
	No cumplidores	39,88 ± 17,70	32,11	48,20	
AVG (μm ²)	Cumplidores	466,17 ± 139,42	431,49	503,49	0,664
	No cumplidores	425,06 ± 93,34	377,40	470,21	
ECC (μm)	Cumplidores	545,85 ± 40,46	534,54	556,15	0,010*
	No cumplidores	512,13 ± 30,01	497,23	527,06	

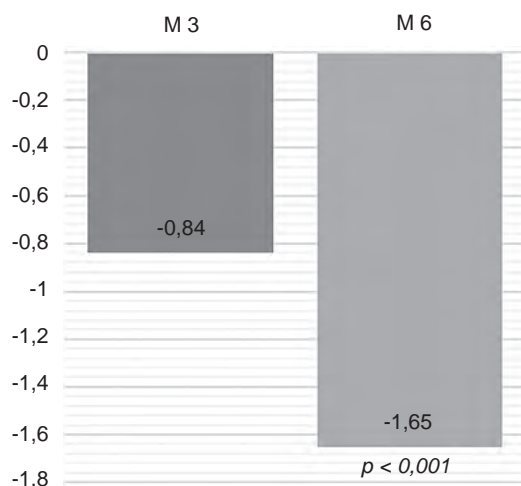
Los asteriscos marcan diferencias estadísticamente significativas.

AVG: área celular promedio; CV: coeficiente de variación; DC: densidad celular endotelial; DE: desviación estándar; ECC: espesor corneal central; HEX: porcentaje de hexagonalidad celular; NEI: *National Eye Institute* (escala usada para la tinción corneal con fluoresceína); VL: verde de lisamina (escala Oxford usada para tinción corneal/conjuntival).

Tabla 2 – Diferencias pareadas en parámetros endoteliales a los 6 meses (pacientes cumplidores)

	Diferencia media ± DE	Valor t	p
DC D0 vs. M6	10,65 ± 297,53	0,209	0,836
CV D0 vs. M6	-1,23 ± 6,65	-1,083	0,287
HEX D0 vs. M6	-2,18 ± 14,37	-0,883	0,384
AVG D0 vs. M6	7,41 ± 77,79	0,556	0,582
ECC D0 vs. M6	3,09 ± 19,04	0,946	0,351

AVG: área celular promedio; CV: coeficiente de variación; D0: día 0; DC: densidad celular endotelial; DE: desviación estándar; ECC: espesor corneal central; HEX: porcentaje de hexagonalidad celular; M6: mes 6.

**Figura 1 – Diferencias pareadas en tinciones corneales. M3: mes 3; M6: mes 6.**

estadísticamente significativas en ECC, que mostró una disminución de $6,90 \pm 6,64 \mu\text{m}$ en pacientes con NEI > 3 ($p = 0,009$).

Al final del estudio, se pasó un cuestionario de satisfacción con el tratamiento entre todos los pacientes (cumplidores y no cumplidores). En la [figura 2](#) se muestran las evaluaciones

subjetivas de estos pacientes de acuerdo con la etiología de su EOS (OSE u otros tipos). No hubo diferencias estadísticamente significativas en el porcentaje de pacientes que informaron sentirse igual o peor y los que informaron sentirse mejor ($p < 0,729$). El cumplimiento del tratamiento se correlacionó significativamente con la evaluación subjetiva final utilizando la prueba de χ^2 de Pearson ($p = 0,002$), de modo que el 57,41% de los pacientes cumplidores informaron sentirse mejor, en comparación con el 12,50% de los pacientes no cumplidores. En la [tabla 3](#) se muestran las diferencias pareadas en los parámetros endoteliales según el grado de tinción corneal.

Discusión

Los ASF son líquidos incoloros física, química y fisiológicamente inertes, con densidades reducidas de forma sustancial (entre $1,1$ y $1,7 \text{ g/cm}^3$) y tensiones superficiales muy bajas. Se pueden usar como disolventes o solubilizantes para medicamentos¹⁴.

Según el informe actual de DEWS II, la clasificación de la EOS incluye una amplia gama de etiologías que se pueden dividir en 2 subtipos: ojo seco acuodeficiente y OSE, pero a menudo se superponen. El algoritmo de clasificación y las decisiones de tratamiento favorecen el OSE más que el ojo seco acuodeficiente, ya que OSE es más común¹⁷. La causa principal de esta afección es la disfunción de las glándulas de Meibomio,

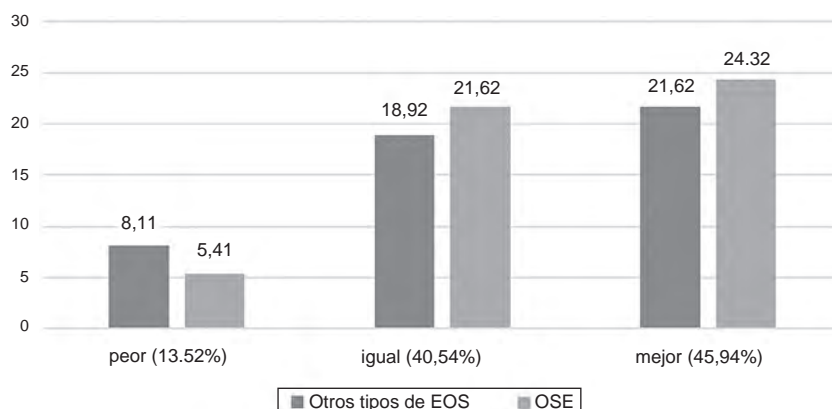


Figura 2 – Evaluaciones subjetivas. EOS: enfermedad de ojo seco; OSE: ojo seco evaporativo.

Tabla 3 – Diferencias pareadas en parámetros endoteliales según grado de tinción corneal

	NEI ≤ 3			NEI > 3		
	Diferencia Media ± DE	Valor T	p	Diferencia Media ± DE	Valor t	p
DC D0 vs. M6	3,36 ± 300,96	0,064	0,949	24,89 ± 295,69	0,437	0,665
CV D0 vs. M6	-1,39 ± 6,66	-1,205	0,237	-0,33 ± 7,65	-0,227	0,823
HEX D0 vs. M6	-2,09 ± 14,58	-0,824	0,416	-0,56 ± 6,78	-0,426	0,674
AVG D0 vs. M6	8,73 ± 78,77	0,636	0,529	-17,07 ± 134,48	-0,660	0,515
ECC D0 vs. M6	2,97 ± 19,64	0,855	0,399	6,90 ± 6,64	3,286	0,009*

Los asteriscos marcan diferencias estadísticamente significativas.

AVG: área celular promedio; CV: coeficiente de variación; D0: día 0; DC: densidad celular endotelial; DE: desviación estándar; ECC: espesor corneal central; HEX: porcentaje de hexagonalidad celular; M6: mes 6.

aunque también hay otras anomalías que pueden causarla, como la deficiencia de mucina, el uso de lentes de contacto o cambios relacionados con el parpadeo¹⁵.

El objetivo principal de este estudio fue evaluar la seguridad y eficacia de F6H8 en la superficie ocular y el endotelio corneal en pacientes diagnosticados con EOS de diversas etiologías. Hasta la fecha, no se han llevado a cabo estudios de seguridad en el endotelio de pacientes tratados con ASF tópicos. De los 45 pacientes que comenzaron el estudio, 32 se clasificaron como cumplidores (71,1%) y 13 como no cumplidores (28,9%). En algunos casos, esto se debió al hecho de que no podían pagar el tratamiento. Al comienzo del estudio, el grupo de no cumplidores tenía peores valores endoteliales en términos de coeficiente de variación, HEX y ECC y no se observaron cambios en el nivel promedio de tinción corneal, aunque aparentemente esto también parecía peor.

A lo largo del estudio, se observó una mejora estadísticamente significativa en la tinción corneal a partir de M3, que fue aún más evidente en M6, lo que indica que este compuesto es eficaz para tratar la queratitis causada por EOS. Sin embargo, no se observó una mejora estadísticamente significativa en la tinción conjuntival. Esto puede deberse a que F6H8 tiene una naturaleza bioadhesiva diferente en el epitelio corneal dañado y en el epitelio conjuntival dañado, además de una peor cobertura en esta área y una recuperación de células conjuntivales más lenta.

Por otro lado, según investigaciones previas^{10,11}, si F6H8 hubiera causado toxicidad en el endotelio corneal, debería haberse observado un aumento en el grosor corneal o alguna

alteración en el endotelio como signo de disfunción endotelial. Los resultados de este estudio muestran que F6H8, independientemente de la penetración corneal, no causa toxicidad en el endotelio corneal, ya que no hubo cambios significativos en las variables recogidas después de 6 meses de tratamiento. Además, los efectos beneficiosos en la recuperación de la barrera epitelial corneal (mostrados por la reducción en la tinción corneal) parecen causar una disminución significativa en el ECC de los pacientes con un mayor grado de tinción corneal en D0, en contraste con los pacientes que no tenían un alto grado de tinción corneal, para quienes el ECC no mostró cambios significativos. Esto también puede indicar la existencia de edema corneal subclínico en condiciones como EOS, que se presenta con queratitis y que mejora cuando se trata la superficie ocular. Menos probable, pero otra posibilidad, es que Evotears® (Brill Pharma SL, Barcelona, España) tenga un efecto positivo o protector sobre la función endotelial, pero se necesitarían otros estudios para investigar esto.

Por otro lado, al final del estudio, el 86,48% de los pacientes informaron sentirse igual (40,54%) o mejor (45,94%) después del tratamiento, en comparación con el 13,52% que informaron sentirse peor. Dadas las capacidades de impermeabilización de F6H8 y su capacidad para retener agua, esperamos encontrar diferencias en la mejora de la superficie ocular, el grado de satisfacción y cumplimiento de acuerdo con la etiología de EOS, si bien es más efectivo para OSE. Sin embargo, el tratamiento mejoró OSE y otros tipos de EOS. Sin embargo, la figura 2 muestra una ligera tendencia a una

mejoría subjetiva mayor (no estadísticamente significativa) en pacientes con OSE.

En nuestro estudio, todos los pacientes diagnosticados con OSE presentaron disfunción de las glándulas de Meibomio, por lo que es posible que la eficacia del tratamiento en este caso se deba a las propiedades dispersantes de F6H8, causadas por su tensión superficial baja (19,65 mN/m), lo que estabiliza una película lagrimal que carece de una capa lipídica óptima¹². Los lípidos que taponan los conductos podrían, potencialmente, disolverse con F6H8, lo que les permite volver a abrirse. Se necesitan más estudios para probar estas hipótesis.

En este estudio no diferenciamos en el análisis los tipos y etiologías de EOS, debido a que nos enfocamos en un nuevo tratamiento genérico y las consecuencias para todos los EOS sintomáticos, solo distinguiendo OSE y otros. Sin embargo, se necesitan más estudios que diferencien la efectividad de este tratamiento según esas variables.

En última instancia, en nuestro estudio, la eficacia y la seguridad mostradas por F6H8 han demostrado que es una opción de tratamiento útil para pacientes con EOS, dado que el tratamiento no cambió las variables del endotelio medidas y hubo una mejora significativa en la tinción corneal, así como una disminución de un posible edema corneal subclínico por EOS.

Financiación

Los autores no recibieron apoyo financiero para la investigación y autoría de este artículo.

Conflicto de intereses

Ninguno

BIBLIOGRAFÍA

- Estacia P, Santos AR, Genari SC. Avaliação do possível efeito tóxico de um alcano semifluorado de uso oftalmológico sobre cultura de células Vero. *Arq Bras Oftalmol.* 2004;67:905-10.
- Stappler T, Heimann H, Wong D, Gibran SK, Groenewald C, Pearce IA, et al. Heavy tamponade 2 Densiron 68[®] in routine clinical practice: Anatomical and functional outcomes of a consecutive case series. *Eye.* 2008;22:1360-5.
- Hiscott P, Magee RM, Colthurst M, Lois N, Wong D. Clinicopathological correlation of epiretinal membranes and posterior lens opacification following perfluorohexyloctane tamponade. *Br J Ophthalmol.* 2001;85:179-83.
- Schatz B, El-Shabrawi Y, Haas A, Langmann G. Adverse side effects with perfluorohexyloctane as a long-term tamponade agent in complicated vitreoretinal surgery. *Retina.* 2004;24:567-73.
- Velikay M, Wedrich A, Stolba U, Datlinger P, Li Y, Binder S. Experimental long-term vitreous replacement with purified and nonpurified perfluorodecalin. *Am J Ophthalmol.* 1993;116:565-70.
- Eckardt C, Nicolai U, Winter M, Knop E. Experimental intraocular tolerance to liquid perfluorooctane and perfluoropolyether. [Internet]. *Retina (Philadelphia, Pa.).* 1991;11:375-84. Disponible en: <http://www.ncbi.nlm.nih.gov/pubmed/1813952>. Consultado el 14 de enero de 2020.
- Blinder KJ, Peyman GA, Desai UR, Nelson NC, Alturki W, Paris CL. Vitreolysis, a short-term vitreoretinal tamponade. *Br J Ophthalmol.* 1992;76:525-8.
- Hernández-da Mota SEH, Garduño-Vieyra J, Díaz-Rubio JL. Polidimetilsiloxano-perfluorohexiloxano (Densiron-68[®]) en vitreorretinopatía proliferativa. Serie de casos. *Rev Mex Oftalmol.* 2010;84:218-23.
- Wong D, van Meurs JC, Stappler T, Groenewald C, Pearce IA, McGalliard JN, et al. A pilot study on the use of a perfluorohexyloctane/silicone oil solution as a heavier than water internal tamponade agent. *Br J Ophthalmol.* 2005;89:662-5.
- Moreira H, Queiroz JM, Liggett PE, McDonnell PJ. Corneal toxicity study of two perfluorocarbon liquids in rabbit eyes. *Cornea.* 1992;11:376-9.
- Kramer SG, Hwang D, Peyman GA. Perfluorocarbon liquids in ophthalmology. *Surv Ophthalmol.* 1995;39:375-95.
- Steven P, Scherer D, Krösser S, Beckert M, Cursiefen C, Kaercher T. Semifluorinated alkane eye drops for treatment of dry eye disease: A prospective multicenter noninterventional study. *J Ocul Pharmacol Ther.* 2015;31:498-503.
- Kegel S, Chacon-Caldera J, Tzagogiorgas C, Theisinger B, Glatting G, Schad LR. 19F Oximetry with semifluorinated alkanes. *Artif Cells Nanomed Biotechnol.* 2016;44:1861-6.
- Meinert H, Roy T. Semifluorinated alkanes - A new class of compounds with outstanding properties for use in ophthalmology. *Eur J Ophthalmol.* 2000;10:189-97.
- Gomes JAP, Azar DT, Baudouin C, Efron N, Hirayama M, Horwath-Winter J, et al. TFOS DEWS II Iatrogenic report. *Ocul Surf.* 2017;15:511-38.
- Craig JP, Nichols KK, Akpek EK, Caffery B, Dua HS, Joo CK, et al. TFOS DEWS II definition and classification report. *Ocul Surf.* 2017;15:276-83.
- Stapleton F, Alves M, Bunya VY, Jalbert I, Lekhanont K, Malet F, et al. TFOS DEWS II epidemiology report. *Ocul Surf.* 2017;15:334-65.
- Steven P, Augustin AJ, Geerling G, Kaercher T, Kretz F, Kunert K, et al. Semifluorinated alkane eye drops for treatment of dry eye disease due to Meibomian gland disease. *J Ocul Pharmacol Ther.* 2017;33:678-85.