




# NEUROLOGÍA

[www.elsevier.es/neurologia](http://www.elsevier.es/neurologia)



## CARTA AL EDITOR

### Camptocormia como principal manifestación de mutación en el gen *POLG*

#### Camptocormia as the main manifestation of a mutation in the *POLG* gene

Sr. Editor:

El término camptocormia hace referencia a la flexión marcada de la columna toraco-lumbar que desaparece en posición supina, sin existencia de deformidad fija<sup>1</sup>. Su presencia se ha asociado con diversas etiologías como síndromes parkinsonianos, miopatías paraespinales, distonías, enfermedades de neurona motora y trastornos funcionales<sup>1-3</sup>. De un modo excepcional puede verse asociada a mutaciones del gen *POLG*.

Varón de 52 años, con antecedente de retraso psicomotor leve desde la infancia e historia familiar de padre con enfermedad de Parkinson de inicio tardío y madre con temblor esencial. Tiene dos hermanos mayores asintomáticos. Fue remitido por un cuadro de cuatro años de evolución de antero-flexión progresiva del tronco, que le dificulta a la marcha, asociado a torpeza y lentitud de movimientos de predominio en extremidades derechas, llegando a ser muy incapacitante. No presentaba disautonomía, salvo estreñimiento.

La exploración neurológica mostró hipomimia facial, bradicinesia moderada bilateral de predominio en extremidades derechas y un temblor de reposo derecho de baja amplitud. No se objetivó restricción en los movimientos oculares. En bipedestación, el paciente adoptaba postura de antero-flexión forzada del tronco de unos 70° sobre la cintura (fig. 1). En decúbito, era capaz de corregir la postura quedando plano sobre la camilla.

Un análisis sanguíneo completo con metabolismo del cobre, enzimas musculares y lactato fueron normales, así como las serologías de lúes y VIH. La resonancia magnética cerebral no aportó datos de interés. Un DaTSCAN reveló ausencia de actividad del transportador dopaminérgico en ambos putámenes e hipocaptación en el núcleo caudado izquierdo.

Ante dichos hallazgos, se inició tratamiento con levodopa en dosis crecientes hasta 250 mg cada seis horas, con respuesta subóptima, presentando tras carga de 350 mg de

levodopa una mejoría de la exploración motora UPDRS III superior al 30% respecto a la basal, con mejoría y estabilización de la postura, desapareciendo la postura extrema de antero-flexión de tronco (fig. 1) y permitiendo la deambulación cautelosa de unos 20 metros sin ayuda.

Dado el antecedente de retraso psicomotor y el cuadro de parkinsonismo atípico, se solicitó una secuenciación de exoma que mostró mutación en heterocigosis con cambio de sentido en el exón 20 del cromosoma 15 del gen *POLG* (C.3218c >T; p (Pro1073Leu)), previamente registrada en las bases de datos ClinVar y HGMD como una variante patogénica. Además, estudios funcionales han demostrado que esta variante afecta a la replicación del ADN mitocondrial<sup>4</sup>.

Tras el diagnóstico, a pesar de la ausencia de sintomatología evidente, se completó el estudio con un electroneuromiograma que fue normal y con una valoración multidisciplinar que reveló catarata bilateral leve e hipoacusia mixta de predominio neurosensorial bilateral.

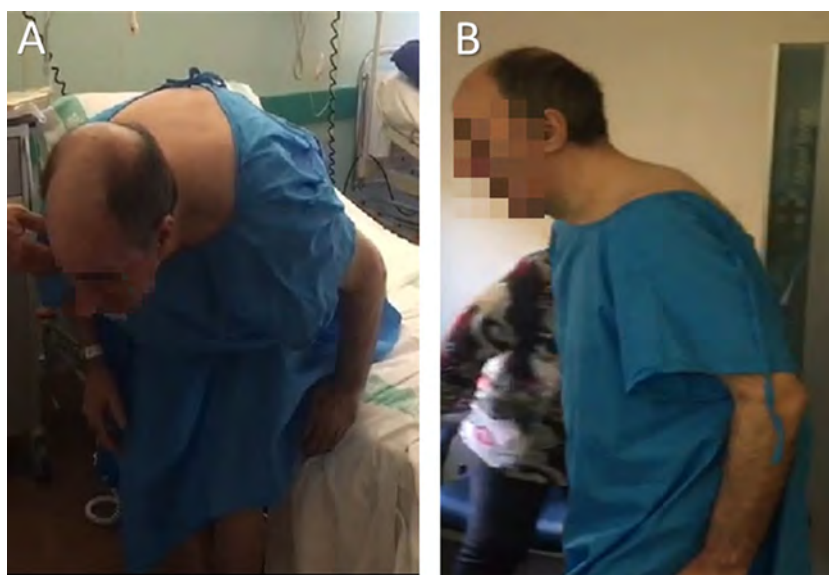El gen *POLG* codifica la subunidad catalítica del ADN polimerasa gamma, responsable de la replicación del genoma mitocondrial<sup>5</sup>. Las mutaciones en el mismo se asocian a un amplio continuo de síndromes neurológicos, tanto de inicio en la infancia como en la adultez, entre los que destacan la epilepsia, trastornos psiquiátricos, polineuropatía, miopatía, ataxia y oftalmoplejia externa progresiva, variablemente asociados a otras enfermedades no neurológicas como cataratas, sordera neurosensorial o fallo ovárico precoz<sup>5,6</sup>.

Más infrecuentemente, las mutaciones del gen *POLG* pueden asociarse a parkinsonismo<sup>7</sup>, normalmente precedido en varios años de fenotipos clásicos, fundamentalmente oftalmoplejia externa progresiva (PEO)<sup>8</sup> y, menos frecuentemente, neuropatía atáxica sensitiva, disartria y oftalmoparesia (SANDO)<sup>9</sup>. En estos pacientes, además, el parkinsonismo suele ser asimétrico, de inicio sobre los 40 años y con buena respuesta a la levodopa<sup>8,10</sup>. Nuestro paciente desarrolló un síndrome parkinsoniano atípico, sin evidencia de otras características neurológicas asociadas a las mutaciones del gen *POLG*, con una camptocormia prominente como síntoma más llamativo. Una ampliación del estudio tras el diagnóstico mostró cataratas bilaterales y sordera neurosensorial leve, hallazgos asociados a la mutación. Esta forma de presentación, en la que el síndrome parkinsoniano no se precede de oftalmoparesia, es excepcional, y ha sido únicamente descrita previamente en dos pacientes, asociada a neuropatía periférica<sup>11</sup>, y en un

<https://doi.org/10.1016/j.nrl.2020.07.008>

0213-4853/© 2020 Sociedad Española de Neurología. Publicado por Elsevier España, S.L.U. Este es un artículo Open Access bajo la licencia CC BY-NC-ND (<http://creativecommons.org/licenses/by-nc-nd/4.0/>).

Cómo citar este artículo: Sancho Saldaña A, et al. Camptocormia como principal manifestación de mutación en el gen *POLG*. Neurología. 2020. <https://doi.org/10.1016/j.nrl.2020.07.008>



**Figura 1** Paciente con camptocormia antes (A) y tras una hora de sobrecarga con 350 mg de levodopa (B), en la que se muestra una evidente mejoría en la antero-flexión del tronco.

paciente con otra co-mutación patogénica en el gen de la glucocerebrosidasa<sup>12</sup>. En nuestro caso, consideramos que la naturaleza de la camptocormia era el propio parkinsonismo, ya que el paciente mostró una severa flexión anterior del tronco en ausencia de posturas anormales de cabeza y cuello (como se describe en las camptocormias distónicas) y presentó mejoría (aunque subóptima) de la postura con levodopa. Además, el electromiograma no mostró hallazgos miopáticos.

En definitiva, describimos un fenotipo único en las mutaciones del gen *POLG* con camptocormia secundaria a parkinsonismo atípico no precedido de PEO o SANDO, hecho escasamente descrito en la literatura<sup>13</sup>. Las mutaciones del gen *POLG* deben incluirse en el diagnóstico diferencial del parkinsonismo atípico, incluso en ausencia de oftalmoparesia o polineuropatía.

## Conflicto de intereses

Los autores declaran no tener ningún conflicto de intereses.

## Bibliografía

1. Ali F, Matsumoto JY, Hassan A. Camptocormia: Etiology, diagnosis, and treatment response. *Neurol Clin Pract*. 2018;8:240–8.
2. Gómez-Puerta JA, Peris P, Grau JM, Martínez MA, Guañabens N. Camptocormia as a clinical manifestation of mitochondrial myopathy. *Clin Rheumatol*. 2007;26:1017–9.
3. Skidmore F, Mikolenko I, Weiss H, Weiner W. Camptocormia in a patient with multiple system atrophy. *Mov Disord*. 2005;20:1063–4.
4. Qian Y, Ziehr JL, Johnson KA. Alpers disease mutations in human DNA polymerase gamma cause catalytic defects in mitochondrial DNA replication by distinct mechanisms. *Front Genet*. 2015;6:1–11.

5. Rahman S, Copeland WC. *POLG*-related disorders and their neurological manifestations. *Nat Rev Neurol* [Internet]. 2019;15:40–52, doi: 10.1038/s41582-018-0101-0.
6. Stumpf JD, Saneto RP, Copeland WC. Clinical and molecular features of *POLG*-related mitochondrial disease. *Cold Spring Harb Perspect Biol*. 2013;5:1–17.
7. Dolhun R, Present EM, Hedera P. Novel polymerase gamma (*POLG1*) gene mutation in the linker domain associated with parkinsonism. *BMC Neurol*. 2013;13:2–5.
8. Miguel R, Gago MF, Martins J, Barros P, Vale J, Rosas MJ. *POLG1*-related levodopa-responsive parkinsonism. *Clin Neurol Neurosurg* [Internet]. 2014;126:47–54, <http://dx.doi.org/10.1016/j.clineuro.2014.08.020>.
9. Batla A, Erro R, Ganos C, Stamelou M, Bhatia KP. Levodopa-Responsive Parkinsonism with Prominent Freezing and Abnormal Dopamine Transporter Scan Associated with SANDO Syndrome. *Mov Disord Clin Pract*. 2015;2:304–7.
10. Synofzik M, Asmus F, Reimold M, Schöls L, Berg D. Sustained dopaminergic response of parkinsonism and depression in *POLG*-associated parkinsonism. *Mov Disord*. 2010;25:243–5.
11. Davidzon G, Greene P, Mancuso M, Klos KJ, Ahlskog JE, Hirano M, et al. Early-onset familial parkinsonism due to *POLG* mutations. *Ann Neurol*. 2006;59:859–62.
12. Hsieh PC, Wang CC, Tsai CL, Yeh YM, Lee YS, Wu YR. *POLG* R964C and *GBA* L444P mutations in familial Parkinson's disease: Case report and literature review. *Brain Behav*. 2019;9:1–7.
13. Lehman Urban D, Motlagh Scholle L, Alt K, Ludolph AC, Rosenbohm A. Camptocormia as a novel phenotype in a heterozygous *POLG2* mutation. *Diagnostics*. 2020;10:8–11.

A. Sancho Saldaña\*, A. Lázaro Romero, J.L. Capablo Liesa y R. Alarcia Alejos

*Servicio de Neurología. Hospital Universitario Miguel Servet, Zaragoza, España*

\* Autor para correspondencia.

*Correo electrónico: agustinsanchosaldana@gmail.com (A. Sancho Saldaña).*