

ANEXO 1

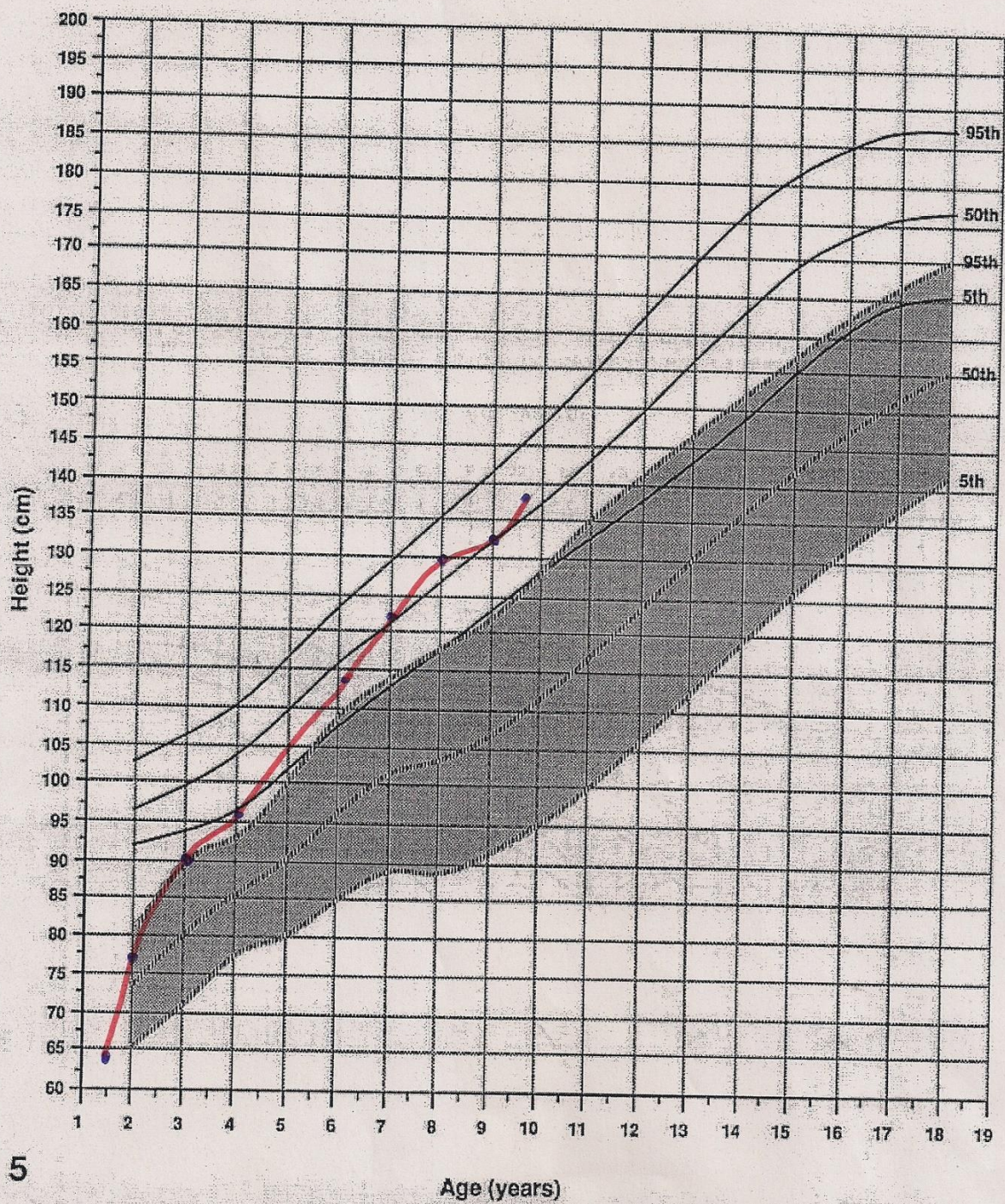


Fig. 5. Height (mean ± 1.645 S.D., dashed lines) in males with BDLS from 2 to 18 years compared with normal males (solid lines).

Anexo I.-Gráfica evolutiva y percentilada de la altura de nuestro paciente.

ANEXO 2

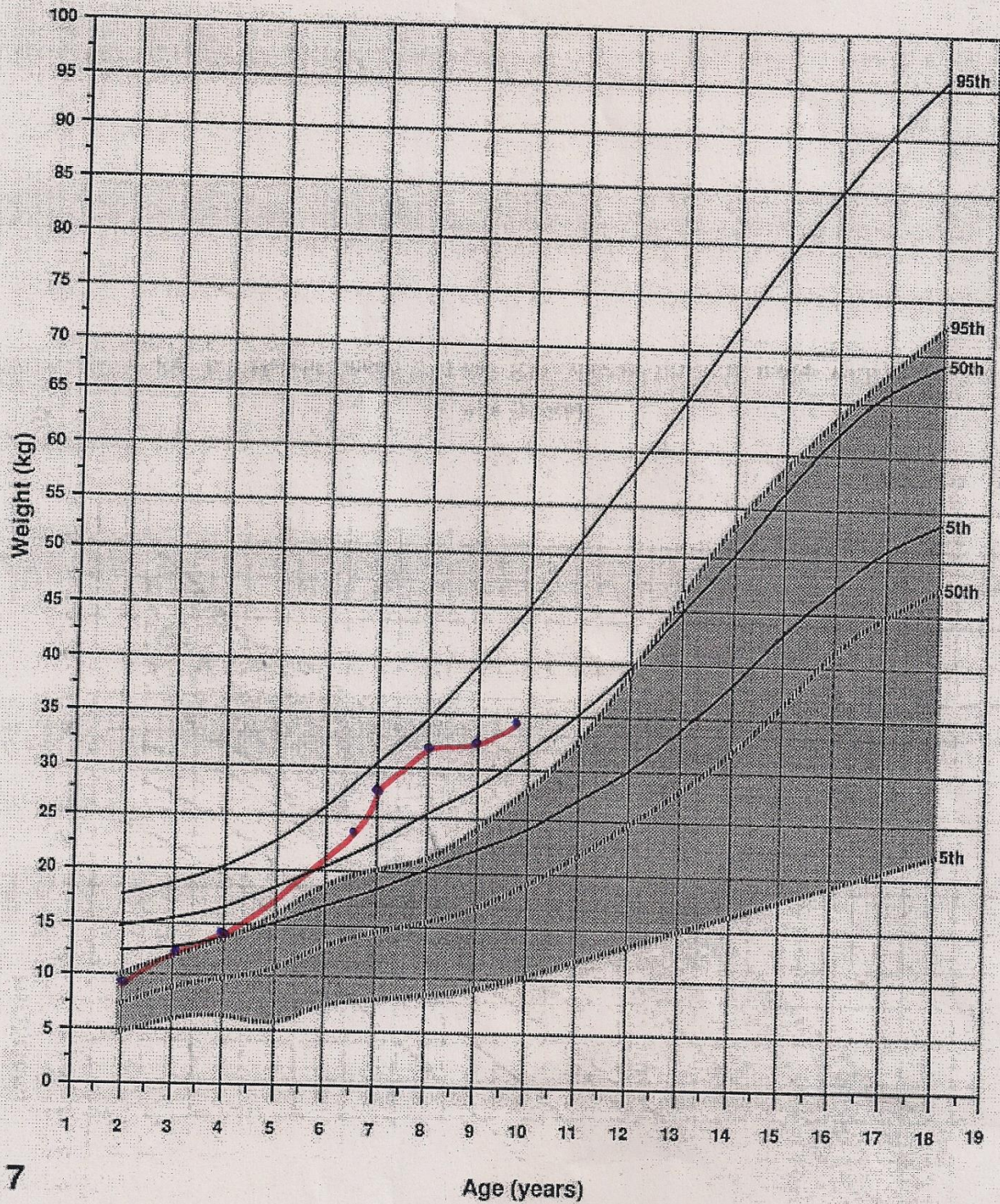


Fig. 7. Weight (mean \pm 1.645 S.D., dashed lines) in males with BDLs from 2 to 18 years compared with normal males (solid lines).

Anexo 2.-Gráfica evolutiva y percentilada del peso de nuestro paciente.

ANEXO 3

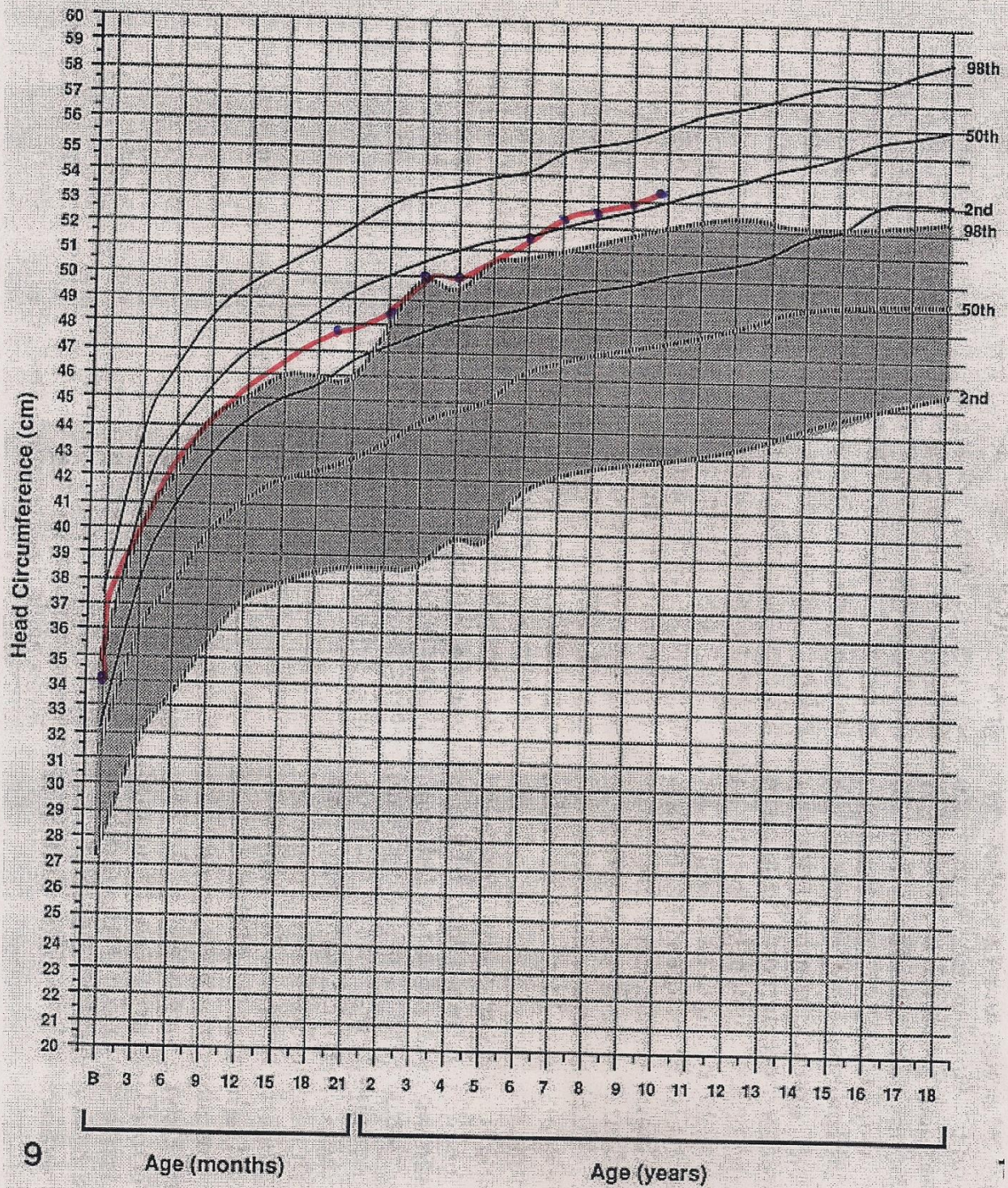
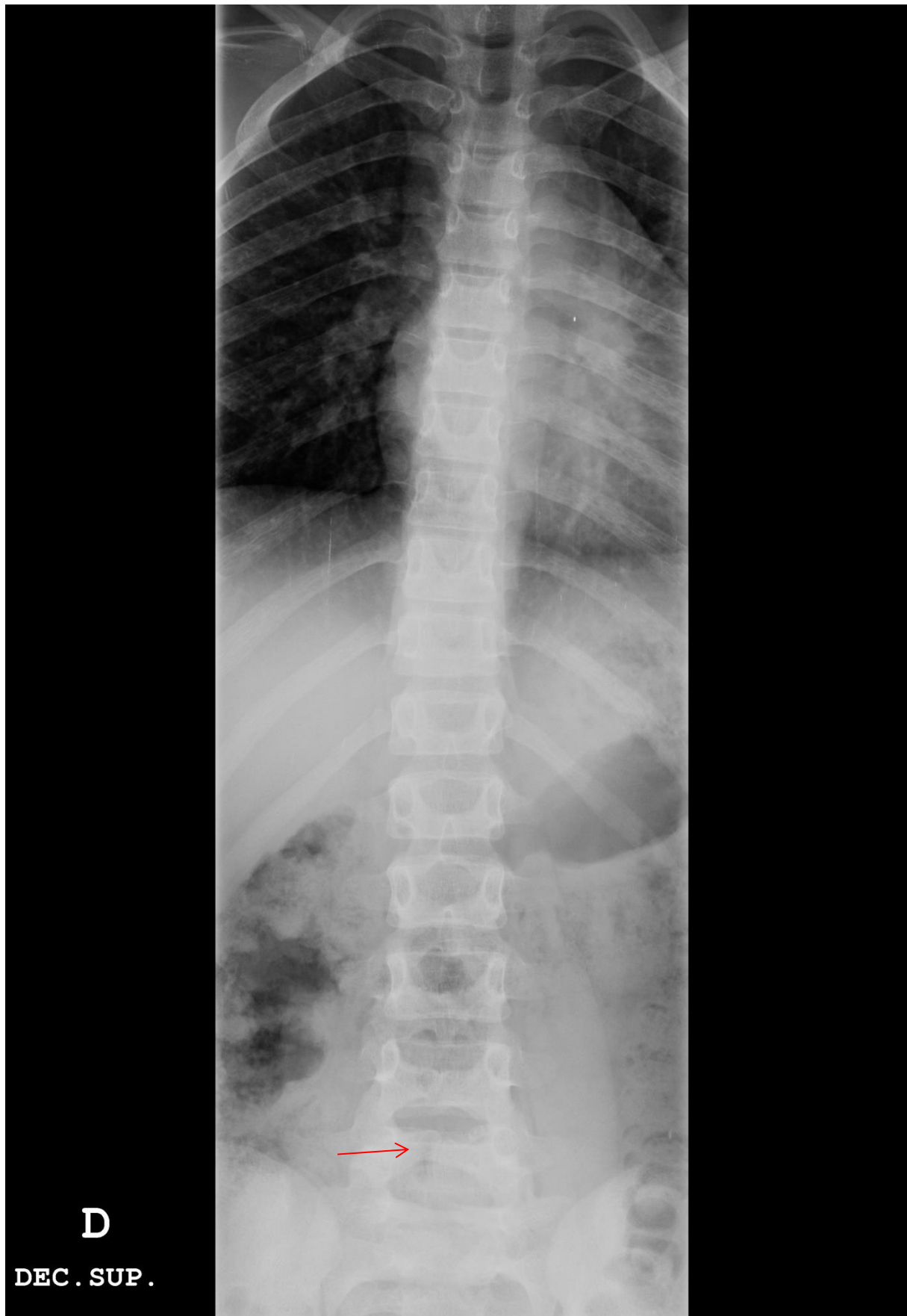

Fig. 9. Head circumference (mean \pm 2.05 S.D., dashed lines) in males with BDLs from birth to 18 years, compared with normal males (solid lines).

Anexo 3.-Gráfica evolutiva y percentilada del Perímetro Cefálico de nuestro paciente.

ANEXO 4



***Anexo 4.-**Radiografía de columna realizada a nuestro paciente, en la que se puede ver el defecto de fusión vertebral a nivel de L5.*

ANEXO 5

Signo/ Síntoma	Tardivo et al. (2p)(30)	Kumar et al. (8p)(31)	Biljsma et al. (24p)(22)	Fernández et al. (3p)(26)	Schinawi et al. (16p)(3)	Schaaf et al. (2p)(25)	Gerundino et al. (1p)(23)	Steinman et al. (136p)(6)	Paciente
Anomalías de lenguaje	Sí 1/2	Sí 6/7	Sí 19/20	Sí 1/3	Sí 14/14	Sí 2/2	Sí	Sí 93/117	<u>No</u>
Discapacidad intelectual	Sí 2/2	Sí 5/5	Sí 19/24	Sí 2/3	Sí	Sí 1/2	No	NR	<u>No</u>
Retraso de pautas motoras	No	NR	NR	Sí 2/3	Sí 8/16	Sí 1/2	Sí	NR	<u>Sí</u>
Trastorno del espectro autista	No	Sí 6/6	Sí 11/23	Sí 3/3	Sí 3/11	Sí 1/2	Sí	NR	<u>No</u>
Convulsiones	No	Sí 1/8	Sí 5/22	Sí 1/3	Sí 5/16	No	No	Sí 18/82	<u>Sí</u>
Anomalías del SNC	Sí 1/2	NR	Sí	NR	Sí 7/10	Sí 2/2	No	Sí 11/43	<u>NR</u>
Anomalías cardiovasculares	No	NR	NR	NR	Sí	NR	NR	NR	<u>Sí</u>
Anomalías visuales	No	NR	NR	NR	Sí 3/16	NR	NR	Sí	<u>Sí</u>
Macrocefalia	Sí 1/2	NR	Sí, relativa	Sí 1/3	Sí 5/15 absoluta, 6/15 relativa	Sí 1/2	No	Sí 14/81	<u>No</u>
Sobrepeso	Sí 1/2	NR	Sí 9/21	Sí 1/2	NR	Sí 1/2	No	NR	<u>No</u>
Frente amplia	Sí 2/2	NR	Sí 6/14	Sí 1/2	Sí 15/15	Sí 1/2	Sí	NR	<u>No</u>
Hipertelorismo	No	NR	Sí 1/14	Sí 1/2	Sí	NR	No	NR	<u>No</u>
Micrognatia/retrognatia	No	NR	Sí 4/14	NR	Sí	NR	Sí	NR	<u>Sí</u>
Perfil aplanado	Sí 1/2	NR	Sí 2/14	Sí 1/3	Sí 15/15	NR	No	NR	<u>No</u>
Nariz corta con puente nasal ancho	Sí 2/2	NR	Sí 2/14	Sí 1/3	NR	Sí 1/2	Sí	NR	<u>No</u>
Clinodactilia del 5º dedo	Sí 2/2	NR	Sí 3/14	NR	NR	Sí 2/2	Sí	NR	<u>No</u>
Mentón cuadrado.	Sí 2/2	NR	NR	NR	NR	Sí 1/2	NR	NR	<u>No</u>

Anexo 5.-Adaptación de la tabla de Tardivo et al(30), completada con la información de nuestro paciente. Tabla adaptada