Facultad de Veterinaria
Universidad Zaragoza

Trabajo fin de grado en veterinaria

Comparación de distintos métodos de diagnóstico del Maedi-Visna

A comparison of different diagnostic methods of Maedi-Visna

Autor/es

Pedro Mendívil Gutiérrez

Director/es

Lluís Luján Lerma

Estela Pérez Rodríguez

Ricardo de Miguel Moral

Facultad de veterinaria

Año 2022

ÍNDICE

1. INTRODUCCIÓN……1

1.1. HISTORIA, ORÍGENES Y EVOLUCIÓN DE LA ENFERMEDAD DE MAEDI-VISNA……1

1.2. ETIOLOGÍA……2

1.3. PATOGENIA……4

1.3.1 MÉTODOS DE TRANSMISIÓN……4

1.3.2 CICLO DEL VIRUS, FACTORES DE VIRULENCIA Y TROPISMO……5

1.3.3 INTERACCIÓN ENTRE LOS SRLV, EL HOSPEDADOR Y EL SISTEMA INMUNE……6

1.4. SIGNOS CLÍNICOS Y PATOLOGÍA……7

1.4.1. SÍNDROME RESPIRATORIO……7

1.4.2. SÍNDROME ARTICULAR……8

1.4.3. SÍNDROME NERVIOSO……9

1.4.4. SÍNDROME MAMARIO……9

1.5. DIAGNÓSTICO……10

1.5.1. DIAGNÓSTICO CLÍNICO……10

1.5.2. DIAGNÓSTICO ANATOMOPATOLÓGICO……10

1.5.3. DIAGNÓSTICO MOLECULAR……10

1.5.4. DIAGNÓSTICO SEROLÓGICO……11

1.5.5. OTROS MÉTODOS DIAGNÓSTICOS……11

1.6. EPIDEMIOLOGÍA Y CONTROL DEL MAEDI-VISNA……11

1.6.1. EPIDEMIOLOGÍA DEL VIRUS……11

1.6.2. ESTRATEGIAS DE CONTROL……12

1.6.3. TRATAMIENTOS Y VACUNAS……13

1.6.4. DIFICULTADES EN EL CONTROL DEBIDAS A LIMITACIONES DEL DIAGNÓSTICO……14

2. JUSTIFICACIÓN Y OBJETIVOS……15

3. MATERIALES Y MÉTODOS……16

3.1. ANIMALES……16

3.2. PRUEBAS LABORATORIALES……16

3.3. ESTUDIO HISTOPATOLÓGICO……17

3.3.1. PULMÓN……17

3.3.2. GLÁNDULA MAMARIA……17

3.4. ANÁLISIS ESTADÍSTICO Y REPRESENTACIÓN DE DATOS……21

4. RESULTADOS……22

4.1. DETERMINACIÓN PRUEBAS LABORATORIALES……22

4.2. ESTUDIO HISTOPATOLÓGICO COMPARADO……24

4.2.1. ESTUDIO HISTOPATÓLOGICO PULMONAR……24

4.2.2. ESTUDIO HISTOPATÓLOGICO MAMARIO……25

5. DISCUSIÓN……26

5.1. PRUEBAS LABORATORIALES……26

5.2. ESTUDIO HISTOPATOLÓGICO……26

6. CONCLUSIONES……29

7. VALORACIÓN PERSONAL……30

8. BIBLIOGRAFÍA……31

RESUMEN

Los lentivirus de los pequeños rumiantes, del inglés “Small Ruminant Lentivirus” (SRLV), provocan una enfermedad viral incurable con un periodo de incubación muy largo que puede dar lugar a infecciones persistentes. Esta enfermedad tiene cuatro formas clínicas: pulmonar, mamaria, articular y nerviosa. La mayor problemática de esta enfermedad es su diagnóstico temprano. Esto es debido a su naturaleza crónica e incipiente y su largo período de seroconversión

El objetivo del presente trabajo es intentar relacionar hallazgos histopatológicos representativos de la forma pulmonar y mamaria de SRLV con diferentes métodos de laboratorio (PCR y ELISA) para relacionar así los diferentes test diagnósticos con las lesiones orgánicas. Tras el análisis se concluyó que, tanto en pulmón como en mama, la PCR es capaz de detectar el daño orgánico con una seguridad de más del 99,99%. ELISA, en cambio, es un método que parece no relacionarse con las lesiones provocadas por el virus. El uso combinado de ambas técnicas parece ser de bastante utilidad para el diagnóstico del virus, esto es debido a que ELISA es capaz de detectar la respuesta humoral frente al virus de forma precoz y PCR es de gran utilidad en animales con la enfermedad muy avanzada que sufren depleción linfoide.

SUMMARY

Small ruminant lentiviruses (SRLV) are responsible of an incurable viral disease with a very long incubation period that can lead to persistent infections. This disease has four clinical forms: pulmonary, mammary, articular and nervous. The major problem with this disease is its early diagnosis. This is due to its chronic and incipient nature and its long seroconversion period.

The aim of the present work is to try to relate histopathological findings representative of the pulmonary and mammary form of SRLV with different laboratory methods (PCR and ELISA) in order to relate the different diagnostic tests to the organic lesions. After the analysis it was concluded that, in both lung and mammary gland, PCR is able to detect organic damage with a certainty of more than 99.99%. ELISA, on the other hand, is a method that does not seem to be related to lesions caused by the virus. The combined use of both techniques seems to be quite useful for the diagnosis of the virus, this is because ELISA is able to detect the humoral response against the virus early and PCR is very useful in animals with very advanced disease suffering from lymphoid depletion.

1. INTRODUCCIÓN

1.1 HISTORIA, ORÍGENES Y EVOLUCIÓN DE LA ENFERMEDAD MAEDI VISNA

La denominada enfermedad de Maedi-visna (MV) fue descrita por primera vez por el científico islandés Sigurdsson en 1954 (Sigurdsson, Pálsson y Tryggvadóttir, 1953). Sigurdsson fue el primer científico en categorizar un nuevo tipo de enfermedades, a las que se refirió como *infecciones lentas*. Este nuevo tipo de patologías se caracterizaban por periodos de latencia prolongados y asintomáticos durante las fases de viremia (Straub, 2004). La sintomatología respiratoria provocada por esta condición tiene mucho que ver con su etimología islandesa *purra maedi*, que significa *disnea seca.* Además, el término *visna*, en español *contracciones*, hace referencia a los signos neurológicos provocados por esta misma patología (Sigurdsson, Pálsson y Tryggvadóttir, 1953).

Se sabe que la enfermedad llegó a Islandia debido a un grupo de moruecos de raza Karakul importada desde Alemania en el año 1933 con el objetivo de mejorar la raza ovina islandesa. De forma paralela, este movimiento pecuario introdujo en Islandia tres enfermedades muy graves en el ganado ovino: la enfermedad de MV, la adenomatosis pulmonar ovina y la paratuberculosis. Los machos de raza Karakul no desarrollaron sintomatología, actuando como reservorio del virus para la raza nativa, que se vio altamente afectada (Straub, 2004). La enfermedad de MV diezmó muy severamente a la población ovina de Islandia debido a una susceptibilidad genética intrínseca sumada a un excesivo hacinamiento que sufrían estos animales durante el duro invierno islandés (Varea *et al.*, 2001)

Más tarde, esta enfermedad se ha detectado en otros países, donde ha recibido diferentes denominaciones. Se ha descrito en Estados Unidos (*Ovine Progressive pneumonia*), Holanda (*Zwoegerziekte*) o Francia (*La Bouhite*) (Straub, 2004).

Por tanto, aunque la terminología más adecuada para referirnos a este virus ovino sea dentro del grupo de virus conocidos como los virus de los pequeños rumiantes (SRLV), aún se conserva para el ovino el término virus del Maedi-visna (VMV) en honor al gran trabajo científico de Sigurdsson y el resto de científicos islandeses (Varea *et al.*, 2001).

En la actualidad, esta infección está ampliamente distribuida por toda la geografía mundial, siendo endémica en muchos países. Por el momento, los únicos países declarados libres de la

enfermedad son Australia, Nueva Zelanda e Islandia, donde fue erradicada totalmente en 1965 (Gomez-Lucia, Barquero and Domenech, 2018).

1.2 ETIOLOGÍA

Los SRLV pertenecen a la familia *Retroviridae*, subfamilia *Orthoretrovirinae,* Género *Lentivirus*. Esta familia de virus es capaz de transcribir su ARN viral a ADN gracias a la enzima retrotranscriptasa inversa, incorporando el DNA al genoma del hospedador e induciendo las características infecciones persistentes con períodos subclínicos prolongados (Minguijón *et al.*, 2015). En lo que respecta a su tropismo celular, los lentivirus pueden dividirse en dos grupos principales (Painter and Collins, 2019):

- Virus con tropismo por linfocitos e histiocitos. Afectan a los linfocitos T CD4+ y provocan así un síndrome de inmunodeficiencia adquirida. A este grupo pertenece el virus de la inmunodeficiencia humana 1 y 2 (VIH-1 y VIH-2), el virus de la inmunodeficiencia de los simios (VIS) y el virus de la inmunodeficiencia felina (FIV).
- Virus con tropismo por histiocitos. No infectan linfocitos, y se replican principalmente en macrófagos que se diseminan por vía sanguínea generando una enfermedad crónica multiorgánica. A este grupo pertenecen los SRLV, la anemia infecciosa equina (EIAV) y el virus de la inmunodeficiencia bovina (BIV).

Los SRLV están formados estructuralmente por un virión de 80-100 nm que contiene un genoma compuesto por dos hebras de ARN monocatenario positivo en el que se encuentran 3 genes estructurales que codifican para las proteínas que lo conforman. Desde el interior hacia el exterior, el genoma y las enzimas víricas codificadas por el gen *pol* (la transcriptasa inversa, la integrasa y la proteasa) están envueltos por una nucleocápside, y ésta, por una matriz y una cápside (*Figura 1*). Estos componentes están codificados por el gen estructural *gag*. La cápside está tapizada por glicoproteínas superficiales y de transmembrana codificadas por el gen *env* (Minguijón *et al.*, 2015).

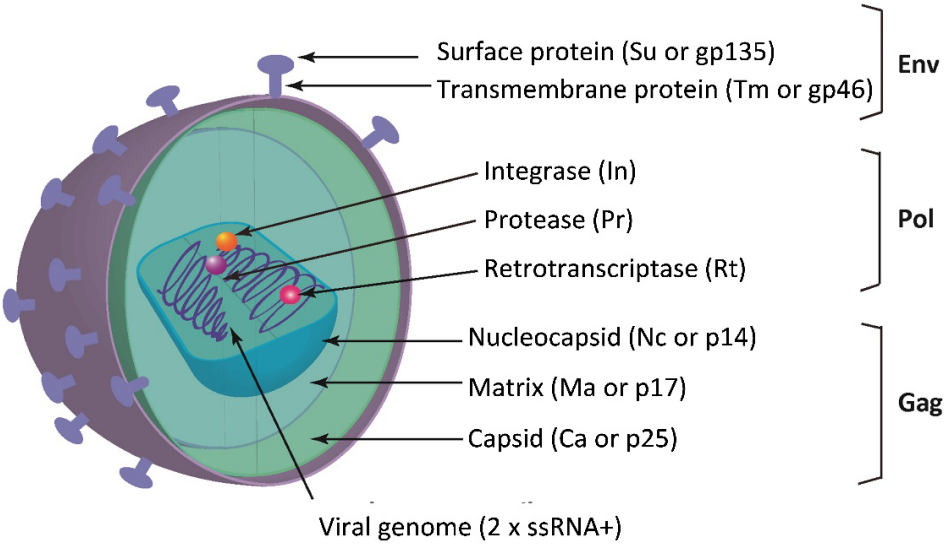

Figura 1. Organización estructural y del material genómico del virión de SRLV (extraído de *De Miguel R.2022*)

Además de los nombrados genes estructurales (*gag*, *pol* y *env*), y al igual que otros lentivirus, posee genes accesorios: *rev*, que permite exportar RNA viral incompleto, *tat*, que parece estar relacionado con la integración del virus y *vif*, responsable de mayores tasas de mutación (Blacklaws, 2012)**.** En lo que respecta a las mutaciones de este virus, su mecanismo de retrotranscripción es propenso a cometer errores y, por lo tanto, la replicación del lentivirus suele resultar en mutaciones puntuales (0,1-2 mutaciones por genoma y ciclo), responsables de la alta variabilidad genética de este virus (Murphy *et al.*, 2006).

Dicha variabilidad es la responsable de la formación de diferentes quasispecies. Este término fue acuñado por primera vez por el científico Manfred Eigen (Eigen, 1971) y se define como el conjunto de virus presentes en un individuo infectado (Ojosnegros *et al.*, 2011). Constantemente aparecen nuevas quasispecies en los individuos infectados (de Andrés *et al.*, 2013)**,** lo que dificulta el diagnóstico y control de la enfermedad.

Ancestros de las cepas actuales de SRLV han sido localizados en Turquía, por lo que la migración de ovejas desde Oriente Medio a Europa hace miles de años pudo contribuir en la posterior diversificación del virus (Muz *et al.*, 2013)**.**

Hasta la fecha se han identificado 5 grupos de SRLV que difieren entre sí en un 25-37% de sus secuencias genéticas: el grupo A con sus 15 subtipos, responsable de la enfermedad de MV, el grupo B con 3 subtipos, responsable de AEC, el grupo C, únicamente aislado en Noruega, el grupo D, aislado en España y Suiza y el grupo E, aislado en Italia (Kalogianni *et al.*, 2020).

1.3 PATOGENIA

1.3.1 Métodos de transmisión

Los mecanismos y la importancia de la transmisión horizontal y vertical del VMV han sido descritos, pero no queda claro el alcance de sus consecuencias. Esta información es fundamental para la creación de protocolos de control, especialmente en el ovino intensivo de leche (Kalogianni *et al.*, 2020).

La transmisión vertical de SRLV consiste en la transmisión del agente de la oveja al cordero durante la gestación (transplacentaria) o durante la lactancia. A la vía lactógena derivada de la ingestión de calostro y leche de madres infectadas, se le asocia el papel más importante en la transmisión (Peterhans , Greenland *et al.*, 2004). Esto se debe al aparente éxito de programas de control basados en la separación del cordero recién nacido de la madre y su alimentación a base de calostro bovino (Peterhans , Greenland *et al.*, 2004). Algunos autores consideran que experiencias como las mencionadas resultan exitosas debido a que la separación temprana de los animales previene de una posterior transmisión horizontal (Broughton-Neiswanger *et al.*, 2010). Ello se debe al tropismo que tiene este virus hacia las células epiteliales de la glándula mamaria y los macrófagos, en los cuales se replica, y a lo que se le suma la ventana temporal de 24 horas en las que el tracto digestivo de los neonatos presenta una mayor permeabilidad (Bolea *et al.*, 2006)

En lo que respecta a la transmisión horizontal del virus, tiene lugar a través de varias vías, como las secreciones respiratorias y esputos, los cuales juegan un papel muy importante como vehículo de transmisión. Estas secreciones respiratorias contienen abundantes macrófagos, monocitos y células dendríticas, por las que el virus muestra especial tropismo (Blacklaws *et al.*, 2004). Por ende, un hacinamiento excesivo de los animales y una ventilación pobre, favorece la diseminación del VMV en el rebaño (Minguijón *et al.*, 2015).

1.3.2 Tropismo

Tras la infección, el VMV invade a los macrófagos y a las células dendríticas de las mucosas. Posteriormente, las células dendríticas migran hacia los linfonodos. Más tarde los macrófagos infectados entran a la médula ósea, donde infectan a células precursoras de la línea monocito-macrófago, las cuales diseminan el virus a todo el organismo (Costa *et al.*, 2005; McNeilly *et al.*, 2008).

Los SRLV presentan mayor tropismo hacia la línea histiocítica como los monocitos/macrófagos y células dendríticas (Barbara A. Blacklaws, 2012). Sin embargo, el virus es capaz de compartimentalizarse en otros tipos de células que actúan como reservorio del virus. Estos tipos celulares incluyen a las células epiteliales de la glándula mamaria, que son una importante fuente de células infectadas y de virus libres para la transmisión de SRLV (Peluso *et al.*, 1985) o a las células endoteliales y de la microglía en sistema nervioso central (SNC) (Blacklaws *et al.*, 2004).

Otros tipos celulares susceptibles a la infección por SRLV son las células dendríticas (Eriksson *et al.*, 1999), células epiteliales de pulmón (Carrozza *et al.*, 2003), glándula mamaria (Bolea *et al.*, 2006), tercer párpado (Capucchio *et al.*, 2003), riñón (Angelopoulou, Brellou and Vlemmas, 2006), útero y epidídimo (Lamara *et al.*, 2013), endotelio y células musculares de la musculatura lisa (Carrozza *et al.*, 2003), células de la granulosa (Lamara et al., 2001) y células del parénquima hepático o cardíaco (Brellou *et al.*, 2007).

Los receptores celulares que utilizan los SRLV no han sido identificados todavía, no obstante, se sospecha que el VMV y el virus de la artritis encefalitis caprina (VAEC) no utilizan los mismos receptores (Blacklaws, 2012). Los monocitos pueden infectarse, aunque el ratio de transcripción del virus que presenta es muy reducido. Cuando estas células maduran y evolucionan a macrófagos, su metabolismo aumenta y, con ello, su transcripción (Blacklaws, 2012). Por ello se dice que los monocitos vehiculizan el virus como auténticos *caballos de troya*, infiltrándose en tejidos sin ser detectados por el sistema inmune, en los cuales se lleva a cabo la maduración monocitaria y cuyos mecanismos celulares son empleados por el virus en favor de la multiplicación viral (Blacklaws, 2012). Como consecuencia, los niveles de viremia circulantes en plasma son muy bajos y el SRLV no suele ser detectado. Por ello, es el reclutamiento continuo de monocitos en los tejidos lo que permite una progresión crónica de la enfermedad (Peluso *et al.*, 1985).

Actualmente los métodos diagnósticos de SRLV se basan en tests serológicos que detectan anticuerpos frente al virus (principalmente el ensayo inmunoenzimático o ELISA). Como consecuencia, únicamente se consideran positivos y se eliminan aquellos animales que tengan anticuerpos frente al agente. Debido a su largo periodo de seroconversión, muchos de los animales considerados negativos, son portadores del virus y capaces de transmitirlo a otros individuos (Hüttner, Seelmann and Feldhusen, 2010).

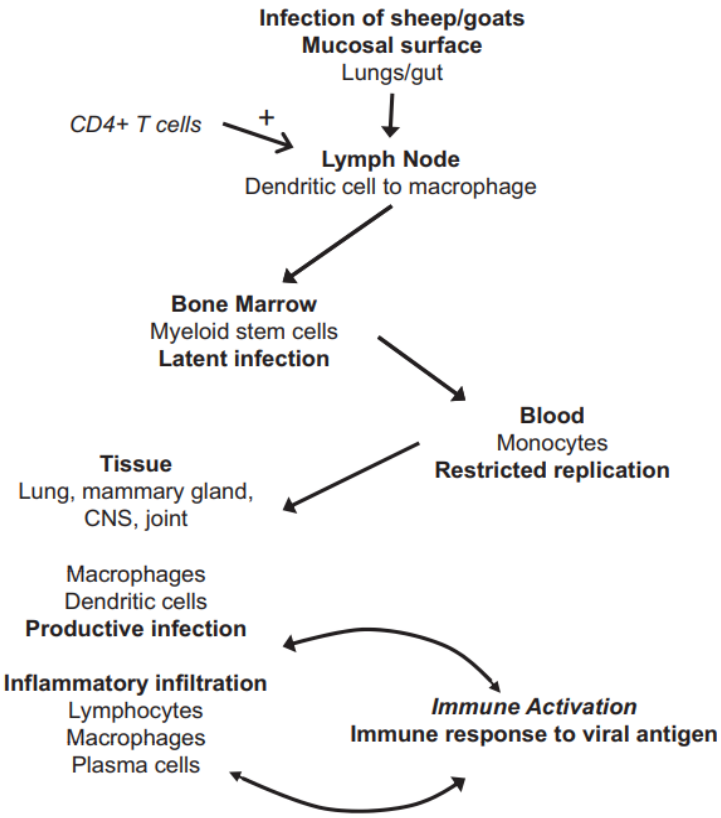

Figura 2. Esquema de la vía de transmisión de SRLV. Adaptado de (Barbara A. Blacklaws, 2012)

1.3.3 Interacción entre los SRLV, el hospedador y el sistema inmune

Los macrófagos infectados por el virus generan citoquinas que atraen a otras a células inmunitarias (linfocitos, macrófagos y células plasmáticas), provocando así una inflamación linfoplasmocitaria e histiocítica en el órgano diana. Uno de los principales mediadores del sistema inmune contra el virus es el interferón tipo 1 (IFN-1) producido por los linfocitos T. El IFN-1 se encarga de reducir la replicación del virus (Blacklaws, 2012).

La infección induce la producción de anticuerpos frente a todas las proteínas víricas, no obstante, los anticuerpos frente al gen *env* son capaces de inhibir la transcripción de esta proteína y neutralizar el virus (Blacklaws, 2012). Independientemente de su eficacia, estos anticuerpos neutralizantes no suelen ser una amenaza para el progreso de la infección, debido al bajo número de virus libre en el organismo (L'Homme *et al.*, 2011). De hecho, la infección realmente persiste en su presencia, lo que implica que dichos anticuerpos neutralizantes son realmente inefectivos. Existen varias teorías sobre la falta de eficacia neutralizadora (Amorena B. et al. 2001):

- Nuevas variantes antigénicas del virus producidas durante la infección que hacen cambiar la especificidad del epítopo neutralizante,
- Una transmisión por contacto intercelular y evasora del efecto de anticuerpos sobre el virus.
- Una afinidad del virus por los macrófagos que excede a la de los anticuerpos.
- Un posible efecto de secuestro de los epítopos de neutralización.

En cualquiera de los casos, el virus induce una respuesta humoral constituida fundamentalmente por IgMs e IgGs (en ovino se han detectado únicamente IgG1) (Bird *et al.*, 1995). En lo que respecta a la respuesta celular, ésta se basa principalmente en la producción de linfocitos T citotóxicos que no protegen al animal de la infección y se sospecha que incluso son fundamentales para el establecimiento de la infección (Eriksson *et al.*, 1999).

1.4 SIGNOS CLÍNICOS Y PATOLOGÍA

Los signos de la enfermedad pueden presentarse de acuerdo a cuatro de las formas clínicas descritas (Luján *et al.*, 2019), donde más de una forma puede darse conjuntamente. De esta manera se describen el síndrome respiratorio, articular, nervioso y el mamario.

1.4.1 Síndrome respiratorio

Esta forma es la más frecuente. Tradicionalmente denominada *maedi*, se describe tanto en ovejas como en cabras, siendo más frecuente y severo en la especie ovina. Suele afectar a animales de más de 2 años, aunque se ha descrito en animales de menor edad. En las primeras fases de MV, la infección es subclínica, inespecífica y no aparente. El primer signo que se observa en los animales afectados es la incapacidad de realizar esfuerzos físicos, lo cual se va agravando con el tiempo. Posteriormente se observa una leve disnea respiratoria inspiratoria

que evoluciona a mixta acompañada de una sintomatología respiratoria típica de vías bajas: golpe de ijar y posición ortopneica para facilitar la respiración, aumento de frecuencia respiratoria y dilatación de ollares. Con el tiempo, el animal empieza a perder peso, evolucionando el cuadro hacia la caquexia (Kalogianni *et al.*, 2020).

En lo que respecta a la patología macroscópica del cuadro, los pulmones de animales afectados por SRLV se presentan notablemente pesados, con un color gris pálido, y no colapsan a la apertura de tórax. Las lesiones tienen una distribución difusa, pero son más evidentes en los lóbulos caudales. El órgano posee una textura firme y gomosa con múltiples focos grises, distribuidos con un patrón multifocal a coalescente. Se presenta linfadenomegalia en linfonodos mediastínicos y bronquiales los cuales se presentan aclarados y edematosos (Minguijón *et al.*, 2015).

Las lesiones histopatológicas son compatibles con una neumonía intersticial, cuyo infiltrado se compone de linfocitos, células plasmáticas y macrófagos. Estas células engrosan los tabiques alveolares y forman infiltrados perivasculares y alrededor de vías respiratorias. El agente induce mecanismos linfoproliferativos en el tejido linfoide asociado a vías respiratorias, llevando a la conformación de agregados o folículos linfoides multifocales, lo cual constituye en ocasiones el cambio más llamativo en las lesiones pulmonares inducidas por el virus. Además, los tabiques alveolares se encuentran engrosados por la hipertrofia del músculo liso y por una leve fibrosis intersticial. La hiperplasia de los neumocitos de tipo II no es prominente, en contraste con otras patologías como la adenomatosis pulmonar ovina y la AEC (Gayo *et al.*, 2018).

1.4.2 Síndrome articular

Este síndrome es el menos frecuente en España y en el resto del mundo (Luján L.et al, 2001). No obstante, es más común en cabras y se corresponde con AEC. Afecta generalmente a animales de 2 a 3 años, en los cuales induce una artritis múltiple, siendo las articulaciones de carpos y tarsos las más frecuentemente afectadas en pequeños rumiantes. Estas articulaciones carpales se ven severamente aumentadas de tamaño, resultando en dificultades en la locomoción (Blacklaws, 2012).

El síndrome articular consta de una artritis multifocal. En la especie caprina, existe cierta predisposición por la articulación carpal y en el ovino, por la articulación carpiana y la metacarpiana. El animal muestra un incremento del diámetro articular en las articulaciones afectadas, producto de una sinovitis proliferativa crónica y una fibrosis de la cápsula articular con destrucción del cartílago en fases avanzadas del proceso (Minguijón *et al.*, 2015).

El examen histopatológico muestra un proceso inflamatorio subsinovial grave infiltrado por linfocitos, células plasmáticas y macrófagos, una fibrosis difusa y una reacción proliferativa de la membrana sinovial. (Blacklaws, 2012).

1.4.3 Síndrome nervioso

También conocida como *visna*, esta forma consiste principalmente en signos nerviosos como ataxia progresiva, debilidad del tercio posterior, incoordinación y finalmente postración y parálisis. No obstante, el animal permanece alerta (Minguijón *et al.*, 2015). En cabritos provoca una tetraplejia progresiva (Brodie *et al.*, 1995).

El encéfalo presenta lesiones inflamatorias no purulentas crónicas y desmielinizantes (Benavides *et al.*, 2009) y la médula espinal presenta una leucomielitis. Esta inflamación se compone de un infiltrado linfocítico y/o histiocítico, acompañado de manguitos perivasculares, gliosis, malacia y meningitis, donde el infiltrado mononuclear puede llegar a constituir folículos linfoides en plexos coroideos (Craig *et al.*, 1997).

1.4.4 Síndrome mamario

La afección mamaria se describió a principios de los años noventa y parece ser tan importante como el síndrome neumónico, al menos en algunas zonas geográficas (Luján *et al.*, 1991). Suele afectar a animales entre 3 y 5 años, pero se ha descrito en animales de 1 año. Afecta a la raza caprina y a la ovina por igual y tiene importantes repercusiones económicas indirectas debido a una disminución de la producción lechera y del peso de los corderos. Esto es debido a que las ubres, aumentadas de tamaño, presentan un endurecimiento no doloroso con severa pérdida del parénquima glandular (Bolea *et al.*, 2006).

Esta firmeza aumentada presenta una distribución difusa, así como cierta palidez externa que se corresponde con una mastitis intersticial crónica y abudante reemplazo fibrótico del tejido. Esto se ve reflejado en la falta de producción de leche como principal signo clínico, que además se detecta indirectamente por un crecimiento deficiente del cordero (Bolea *et al.*, 2006).

Las lesiones histológicas incluyen infiltrado periacinar de linfocitos, células plasmáticas y macrófagos en el intersticio mamario. Además, inducen en este tejido una linfoproliferación y formación de folículos linfoides asociados especialmente a ductos mamarios principales, así como a una fibrosis e hiperplasia del tejido conjuntivo (Bolea *et al.*, 2006).

1.5 DIAGNÓSTICO

Un diagnóstico precoz y eficiente del virus es fundamental para el control y erradicación de la enfermedad en los rebaños. No existe un *gold standard* para la detección de este virus, por lo que una combinación de varios métodos puede ser útil para la identificación del agente (de Andrés *et al.*, 2013)

1.5.1 Diagnóstico clínico

La forma más sencilla y económica de aproximación inicial al diagnóstico es la exploración clínica. En cuanto al aparato respiratorio, deben considerarse todos los aspectos relacionados con la enfermedad. Entre ellos, la tos de tipo seco, la disnea espiratoria o mixta, la postura ortopneica y/o los ollares excesivamente abiertos. Existe un número considerable de procesos capaces de producir este conjunto de signos clínicos, pero pocos lo hacen con un patrón de presentación de rebaño. Se trata de signos de carácter inespecífico que presentándose de forma crónica en ovejas, puede hacer sospechar al veterinario de la presencia de esta condición en la explotación (Minguijón *et al.*, 2015).

1.5.2 Diagnóstico anatomopatológico

Un estudio post-mortem sistemático de las vísceras puede arrojar importantes pistas sobre el diagóstico, especialmente tras realizar el estudio de las lesiones en los órganos diana del virus. Tras la observación macroscópica de los órganos conviene realizar un estudio histopatológico, que confirmen las lesiones microscópicas características comentadas. No obstante, el estudio anatomopatológico completo puede verse dificultado por la sobreposición de otras lesiones asociadas a infecciones bacterianas concomitantes propias del complejo respiratorio ovino (CRO) (Lacasta *et al.*, 2019) o neumonías verminosas (Luján *et al.*, 2019).

1.5.3 Diagnóstico molecular

Los métodos moleculares son una gran herramienta para el diagnóstico de este virus a nivel de rebaño. Entre los más destacados, están aquellos basados en técnicas amplificadoras y de detección del DNA viral, como la *polymerase chain reaction* (PCR). Otras técnicas como western blotting también se pueden utilizar, pero son mucho más caras y laboriosas.

La PCR es el método directo de detección del virus por excelencia y es capaz de reconocer el ADN viral en fluidos y tejidos del animal. La ventaja más significativa de esta prueba es la capacidad para detectar la infección antes de la seroconversión. Sin embargo, la PCR no es capaz de ofrecer una gran especificidad debido a la falta de cebadores fiables para todos SRLV.

Por ello, muchos autores sugieren que una combinación de la PCR con pruebas serológicas ofrecería un diagnóstico más preciso e inequívoco (Pérez *et al.*, 2010).

1.5.4 Diagnóstico serológico

La organización mundial de sanidad animal (OIE) recomienda la inmunodifusión en gel de agar (IDGA) como prueba de referencia para la detección de anticuerpos debido a su sencillez y su aceptable sensibilidad. No obstante, estudios recientes han demostrado que son hasta un 30% menos sensibles que un ELISA (Varea *et al.*, 2001). Las técnicas de Western blotting (WB) y el ensayo de radioinmunoprecipitación (RIPA) son las pruebas de laboratorio de confirmación de referencia para detectar anticuerpos en el suero. En general, son más sensibles que los ELISA, pero más engorrosos y caros. La reactividad cruzada con proteínas celulares no específicas también es un problema en el caso del WB. La técnica ELISA es, por tanto, el método de elección para el diagnóstico indirecto de esta enfermedad. Esto es debido a que es capaz de detectar los anticuerpos con una sensibilidad y especificidad satisfactorias sin ser un método especialmente caro (Reina *et al.*, 2009). No obstante, la heterogeneidad genética de las diversas cepas de SRLV puede reducir la sensibilidad de este método diagnóstico (Rachid *et al.*, 2013). Además, el título de anticuerpos es muy variable durante las diversas etapas de la enfermedad, llegando a ser muchas veces indetectable mediante ELISA (Minguijón *et al.*, 2015; Gayo *et al.*, 2018; Gomez-Lucia, Barquero and Domenech, 2018).

1.5.5 Otros métodos diagnósticos

Estudios recientes confirman que la inmunohistoquímica (IHC) es la técnica más sensible, con un 100% de positividad en un grupo de animales con el virus inoculado. La histopatología sin embargo, detectó un 92,1% de animales infectados, en contraste con el test de ELISA, el cual detectó un 85,5% de animales positivos (Gayo *et al.*, 2019).

Independientemente de su certeza diagnóstica, la IHC es una técnica muy laboriosa, cara y que solo se puede realizar en muestras de tejidos de animales sacrificados (Gayo *et al.*, 2019).

1.6 EPIDEMIOLOGÍA Y CONTROL DE MAEDI-VISNA

1.6.1 Epidemiología del virus

El periodo de tiempo entre la infección y la presencia detectable de anticuerpos contra el virus en la sangre es conocido como periodo de seroconversión. En MV la seroconversión de un

animal no se completa hasta pasada varios meses. Además, existe cierta variabilidad de dicho periodo entre la infección inducida en laboratorio y la provocada en experimentos de campo (Blacklaws, 2012). Algunos de estos experimentos han demostrado que el retraso medio de la seroconversión se redujo notablemente en las ovejas con mala condición corporal (1,5 frente a 8,3 meses), debido a una mala nutrición y a una infestación parasitaria (M. Herrmann-Hoesing *et al.*,2012). La mala condición corporal de los animales provocó una deficiencia inmunitaria del huésped contra el virus, permitiéndole a éste replicarse más rápidamente (Niesalla *et al.*, 2008). Esto podría indicar que tanto una reducción de la carga inoculada como una depleción del sistema inmune pueden acelerar el periodo de seroconversión.

Puede darse también un retraso en la transmisión, provocando que los animales recién infectados no sean capaces de infectar a sus congéneres hasta pasados años desde la inoculación del virus (Sihvonen, 1984). Una posible explicación, teniendo en cuenta algunos de los trabajos publicados, pudiera ser que el virus tiene que evadir la respuesta inmune en el animal anfitrión por medio de mutaciones para infectar a otros animales (Torsteinsdóttir *et al.*, 2003). Todo ello podría indicar que el virus necesite de un conjunto de mutaciones previas que le permitan evadir el sistema inmune del anfitrión y así inducir enfermedad. Además, SRLV deben estar presentes y en cantidad suficiente en una forma fácilmente transmisible. Para ello, deben existir fases clínicas de la enfermedad bien desarrolladas en algunos animales, lo que claramente implica un retraso desde el momento de la infección (Illius *et al.*, 2020).

1.6.2 Estrategias de control

Existen múltiples estrategias de erradicación de MV que han adoptado los diferentes países (Minguijón *et al.*, 2015). Entre las más adaptadas actualmente destacan:

- Sacrificio del rebaño y reemplazo por un rebaño seronegativo: es la alternativa más efectiva y a su vez la más drástica. Solamente es viable en rebaños con mucha prevalencia y de pequeño tamaño debido a que supone una pérdida económica sustanciosa (Lujan *et al.*, 1993). Además, es necesario tener acceso a muchos animales libres del virus. Esta técnica se realiza en países como Bélgica, Islandia, Polonia o Suiza (Minguijón *et al.*, 2015).
- Eliminación selectiva de animales infectados y su progenie: método útil en rebaños con poca prevalencia debido a que es capaz de mantener controlado el progreso de diseminación. Además, las pérdidas por eliminación son menores y están separadas en

el tiempo (Konishi *et al.*, 2004). Esta estrategia se aplica en Canadá, Japón o Reino Unido (Minguijón *et al.*, 2015).

- Separación de animales seropositivos y seronegativos: opción adecuada en rebaños con una seroprevalencia moderada. Esta metodología es económica y no requiere de la introducción de animales de otros rebaños libres del virus. Los mayores inconvenientes son la mayor mano de obra ganadera que requiere, así como la necesidad de reestructuración de las explotaciones frente a la necesidad de dividir su ganado en grupos (de Andrés *et al.*, 2013). Esta estrategia se sigue en España y USA (Minguijón *et al.*, 2015).
- Sustitución por corderos seronegativos: no representa ningún cambio en la producción y se produce una selección genética indirecta hacia animales resistentes (Berriatua *et al.*, 2003). No obstante, se deben encontrar rebaños acreditados que comercialicen estos corderos. Países como España o Finlandia a veces realizan estas prácticas (Minguijón *et al.*, 2015).
- Lactancia artificial de los corderos con calostro bovino: alternativa aplicable en rebaños con seroprevalencias altas para evitar una reducción masiva de las cabezas del rebaño. Aumenta bastante la mano de obra necesaria y puede desembocar en una pérdida de inmunidad de los corderos (Konishi *et al.*, 2004). Esta metodología es aplicada en países como Japón, Canadá y España (Minguijón *et al.*, 2015).

Existen otras muchas prácticas que ayudan al control e impiden la diseminación del virus como el muestreo serológico anual de los animales, la limpieza y desinfección regular del equipamiento y las instalaciones, o la disminución de la densidad de animales (aumento del espacio o reducción del número de animales) (Kalogianni *et al.*, 2020). En explotaciones de naturaleza lechera conviene que primero se ordeñe a los animales seronegativos y posteriormente a los seropositivos. Además, una selección genética enfocada a la resistencia frente a SRLV es una opción cada vez más pausible (Gomez-Lucia, Barquero and Domenech, 2018).

1.6.3 Tratamiento y vacunas

En la actualidad no existen ni tratamiento ni vacunas eficaces disponibles frente a SRLV. No obstante, existen vacunas contra lentivirus causantes de otras enfermedades que han

funcionado parcialmente. Este es el caso de una vacuna de origen chino frente al EIAV y una vacuna estadounidense frente al FIV (Blacklaws *et al.*, 2004).

Son varias las razones que podrían explicar las causas de que no exista una vacuna efectiva contra esta enfermedad (Blacklaws, 2012):

- El VMV provoca un periodo de latencia muy prolongado en el que el virus no es detectado por el sistema inmune y, por tanto, la vacuna no es eficaz.
- La estructura del gen *env* tiene un patrón de glicosilación muy variable, lo que dificulta la fusión del virus con un anticuerpo neutralizante.
- El alto potencial mutagénico del virus.
- La infección ocurre en la superficie de las mucosas y mantener un nivel elevado de anticuerpos y linfocitos T en esa zona implicaría la aplicación de múltiples vacunaciones en poco tiempo para asegurar su efectividad.
- El virus infecta células del sistema inmune, por lo que la estimulación del mismo por parte de la vacuna podría terminar agravando la infección.

1.6.4 Dificultades en el control del virus debidas a limitaciones en el diagnóstico

El MV tiene distribución mundial, es endémica en Europa, y en España se han registrado seroprevalencias de rebaño muy elevadas (de Miguel et al, 2021). Como consecuencia, el ganado ovino español ha sufrido importantes pérdidas económicas de carácter indolente, progresivo y crónico (Minguijón *et al.*, 2015). Esto es especialmente importante en Aragón, donde se reportan las prevalencias más altas y dónde el sector ovino tiene una importante relevancia económica (Pérez *et al.*, 2010), Por ello es indispensable establecer un protocolo de diagnóstico eficaz, con alta sensibilidad y especificidad, que se base en la combinación de diferentes métodos laboratoriales de diagnóstico (Illius *et al.*, 2020). La combinación de diferentes técnicas, no obstante, se relaciona con resultados contradictorios producto de varias circunstancias (Echeverría *et al.*, 2020):

1. Periodos de seroconversión prolongados.
2. Depleción linfoide en sangre de animales en una fase avanzada de la enfermedad.
3. Ausencia de sintomatología en fases iniciales de la infección.
4. Alta variabilidad genética del virus.
5. Diferentes susceptibilidades interespecie, interraza e interindividual al virus.

2. JUSTIFICACIÓN Y OBJETIVOS

Actualmente, apenas existen estudios que apliquen todos los métodos diagnósticos al mismo tiempo y en un número elevado de animales. Una comparación conjunta de todos ellos y su correlación puede ayudar a detectar tendencias que permitan explicar los diferentes resultados arrojados en función de las distintas fases de la enfermedad. Estas correlaciones podrían facilitar el diagnóstico ayudando a elegir la técnica más adecuada en cada momento y favorecer el control de la enfermedad, la cual no dispone de vacunas ni tratamiento. Incluso podría aportar información sobre los mecanismos de interacción del virus con el sistema inmune del hospedador en el tiempo y la relación de esto con la evolución de las lesiones.

Basándonos en estas hipótesis, el objetivo principal de este trabajo ha sido detectar correlaciones estadísticas entre los resultados diagnósticos de MV en ovino usando estudios histopatológicos, PCR y ELISA.

Para ello se establecieron los siguientes objetivos particulares:

1. Diagnóstico histopatológico de MV en pulmones con o sin lesiones y análisis de la severidad de las lesiones compatibles con MV.
2. Diagnóstico histopatológico de MV en glándulas mamarias con o sin lesiones y análisis de la severidad de las lesiones compatibles con MV.
3. Estudio y análisis de los resultados de PCR y ELISA disponibles para los animales analizados mediante estudio histopatológico.

3. MATERIALES Y MÉTODOS

3.1 ANIMALES

En este estudio se han incluido los datos de 170 ovejas de desvieje asistidas por el Servicio Clínico de Rumiantes del Hospital veterinario de la Universidad de Zaragoza (SCRUM), y remitidas desde diversas explotaciones de la Comunidad de Aragón durante los cursos académicos 2018-2019, 2019-2020 y 2020-2021. Estos animales son generalmente enviados a este servicio universitario con propósito didáctico y de diagnóstico.

Los animales incluidos en el presente estudio fueron eutanasiados de forma humanitaria o murieron de forma natural debido a variados procesos de enfermedad (incluyendo la lentivirosis) o por senilidad. Las necropsias, el procesado de las muestras y su tinción con hematoxilina/eosina fue llevado a cabo por el Servicio de Anatomía Patológica de la Facultad de Veterinaria de la Universidad de Zaragoza,

En la sala de necropsias, se registró todo lo referente a la información y descripción macroscópica del parénquima pulmonar y del resto de órganos, y se realizaron de las lesiones más destacadas.

La toma de muestras del tejido pulmonar consistió en una porción de parénquima pulmonar del lóbulo caudal derecho, que fue almacenada a -20ºC y sobre las que se aplicaron técnicas de PCR. Paralelamente, se tomaron varias secciones de los diferentes lóbulos pulmonares y de tejido mamario en formol al 10% para su estudio histopatológico.

En total, se obtuvieron 156 muestras de pulmón y 82 de mama destinadas a histología.

3.2 PRUEBAS LABORATORIALES

Para la realización de este trabajo se emplearon resultados almacenados en la base de datos del SCRUM. Éstos incluían los resultados de PCR realizados en sangre, lavado traqueobronquial y/o pulmón para los animales objeto de estudio, así como los resultados de serología mediante ELISA realizados previamente en el animal. Solo fueron seleccionados para el estudio los animales que presentaban resultados para ambas pruebas diagnósticas y disponían de preparaciones histológicas con tejido pulmonar y/o glándulas mamarias para su estudio histopatológico. Algunos animales negativos para todas las pruebas y que disponían de cortes

histológicos de los mismos órganos, fueron incluidos como controles negativos del estudio (n=50).

3.3 ESTUDIO HISTOPATOLÓGICO

3.3.1 Pulmón

El estudio microscópico del pulmón se basó en la detección de 2 de las lesiones histopatológicas más comunes asociadas a la forma pulmonar del MV: el engrosamiento del tabique alveolar (ETA) y la hiperplasia linfoide (HL) peribronquial y peribronquiolar.

En este trabajo se definió una escala de graduación semicuantitativa para la valoración de la severidad del ETA y de HL (Tabla 1).

Tabla 1. Categorías de valoración de las lesiones pulmonares evaluadas

Lesión histopatológica	Categoría	Descripción de la categoría	Figura
Hiperplasia linfoide (HL)	0	Ausencia	Figura 1.A1
	1	Leve	Figura 1.A2
	2	Moderado	Figura 1.A3
	3	Marcado	Figura 1.A4
Engrosamiento del tabique alveolar (ETA)	0	Ausencia	Figura 1.B1
	1	Leve	Figura 1.B2
	2	Moderado	Figura 1.B3
	3	Marcado	Figura 1.B4

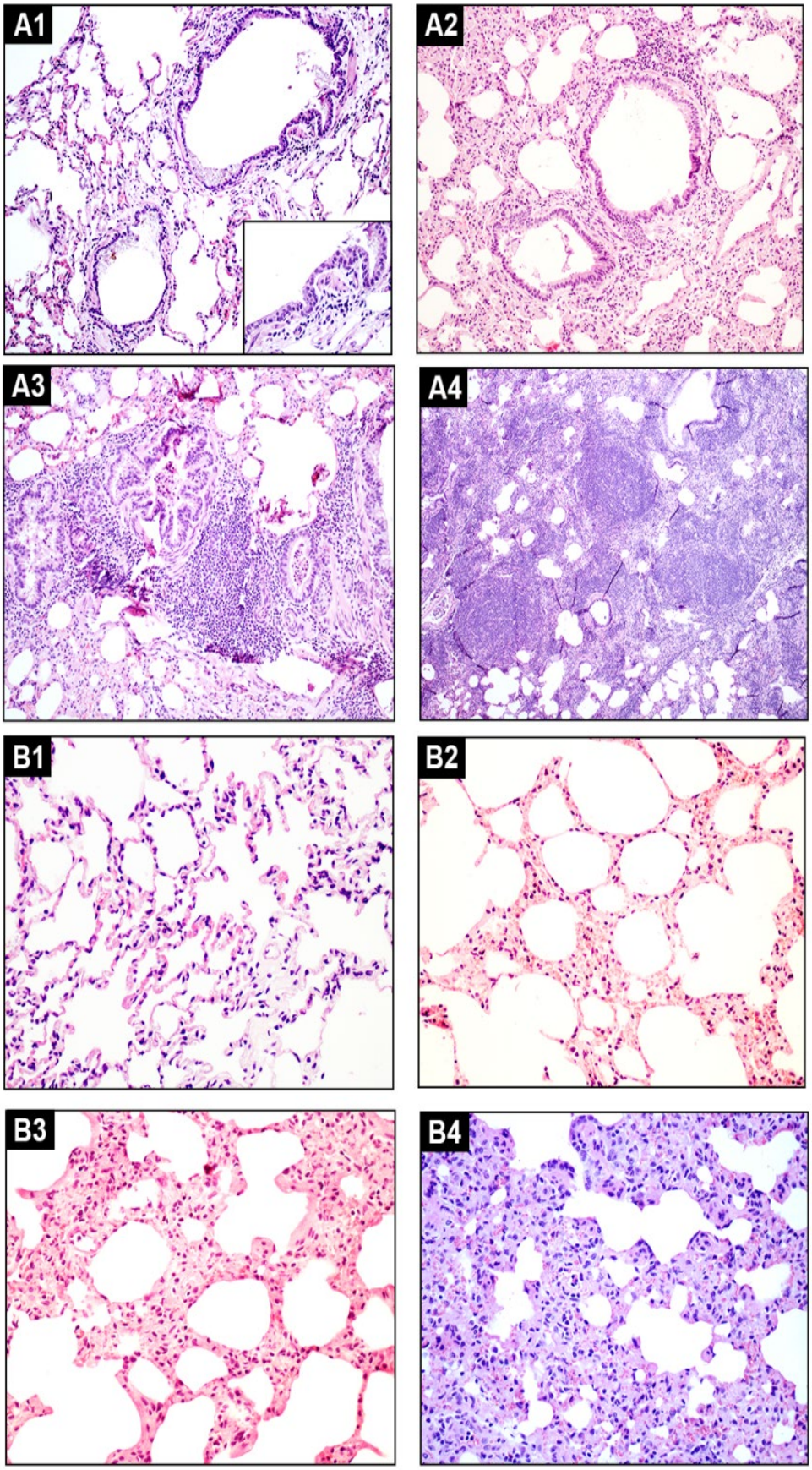

Figura 1. **A**: Grados de valoración para la Hiperplasia Linfoide (HL) **A1)** 0: ausencia; **A2)** 1: Leve; **A3)** 2: moderado; **A4)** 3: marcado **B**: Grados de valoración para el Engrosamiento del tabique alveolar (ETA); **B1)** ausencia; **B2)** leve; **B3)** moderado; **B4)** marcado.

A la hora de aplicar estos criterios, se tuvieron en cuenta la presencia concomitante en el pulmón de otras condiciones como las neumonías parasitarias y/o bacterianas o la presencia del adenocarcinoma pulmonar ovino (APO).

3.3.2 Glándula mamaria

El análisis microscópico de la glándula mamaria se basó en la valoración de tres de las lesiones histopatológicas más comunes asociadas al síndrome mamario del MV: infiltrado linfoplasmocitario (IL) intersticial periacinar, fibrosis intersticial (FI) con reemplazo de tejido glandular, e hiperplasia linfoide (HL) del tejido asociado a ductos mamarios.

Al igual que en el caso del pulmón, se definió una escala de graduación semicuantitativa para la valoración de la severidad del IL, FI e HL (Tabla 2)

También en este caso, para la valoración de estos 3 parámetros se diseñó una escala de severidad (Tabla 2).

Tabla 2. Categorías de valoración de las lesiones mamarias evaluadas

Lesión histopatológica	Categoría	Descripción de la categoría	Figura
HL	0	Ausencia	Figura 2.C1
	1	Leve	Figura 2.C2
	2	Moderado	Figura 2.C3
	3	Marcado	Figura 2.C4
IL	0	Ausencia	Figura 3.D1
	1	Leve	Figura 3.D2
	2	Moderado	Figura 3.D3
	3	Marcado	Figura 3.D4
FI	1	Ausencia	Figura 4.E1
	2	Leve	Figura 4.E2
	3	Moderado	Figura 4.E3
	4	Marcado	Figura 4.E4

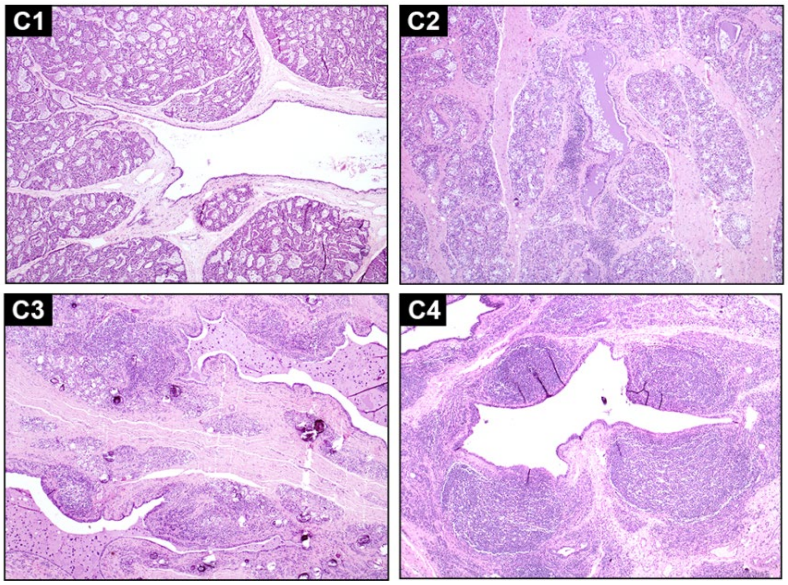

Figura 2: **C**: Grados de valoración para la Hiperplasia Linfoide (HL); **C1)** 0: ausencia; **C2)** 1: Leve; **C3)** 2: moderado; **C4)** 3: marcado.

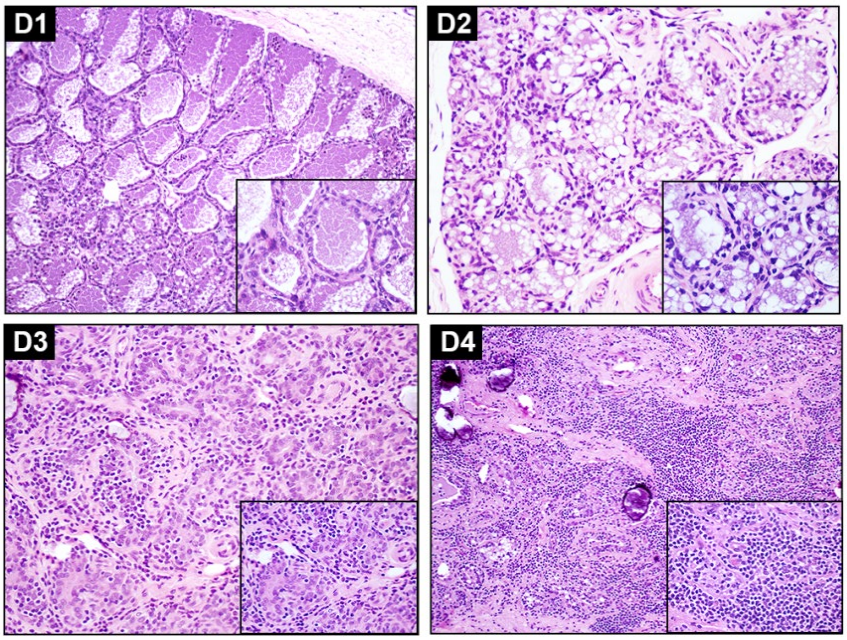

Figura 3: **Figuras D**. Grados de valoración para el Infiltrado Linfoplasmocitario (IL): **D1)** ausencia; **D2)** leve; **D3)** moderado; **D4)** marcado.

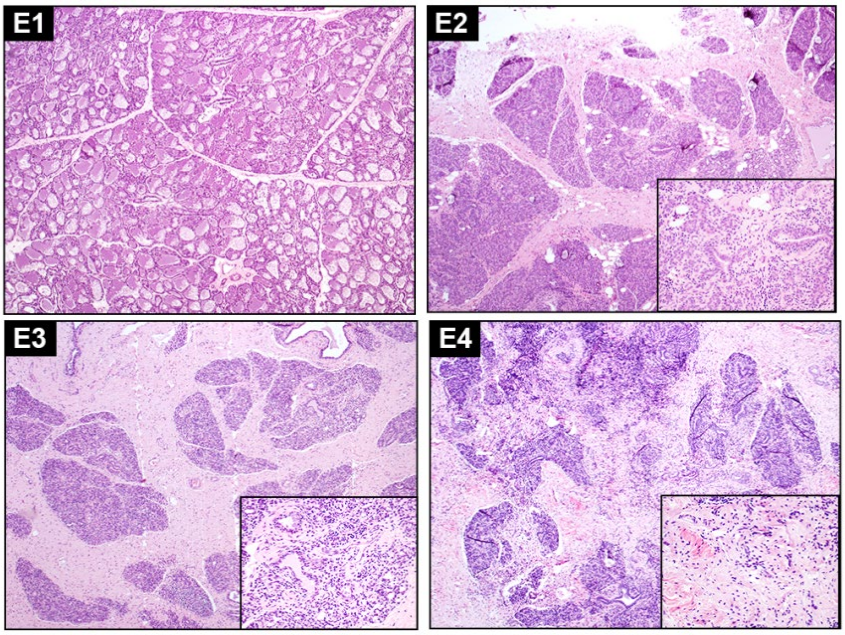

Figura 4. **Figuras E.** Grados de valoración para la Fibrosis (FI); **E1)** ausencia; **E2)** leve; **E3)** moderado; **E4)** marcado.

3.4 ANÁLISIS ESTADÍSTICO Y REPRESENTACIÓN DE DATOS

El análisis estadístico de los resultados se realizó con el software IBM SPSS 19.0 de Windows (IBM Corp., Armonk, NY, USA). Las variables del análisis histopatológico en pulmón (HL y ETA) y en glándula mamaria (HL, IL Y FI), se consideraron variables cualitativas discretas y, por ende, se analizaron mediante test no paramétricos. Los métodos de diagnóstico molecular (PCR y ELISA) se consideraron variables cualitativas dicotómicas (Positivo o Negativo).

El análisis de los hallazgos histopatológicos (variable cualitativa discreta) en base al resultado de la técnica diagnóstica (variable cualitativa con 2 categorías) se realizó mediante el modelo estadístico U de Mann-Whitney. En este estudio, los parámetros cuyo valor *p* fue igual o menor a 0,05 fueron considerados significativos, es decir se trabajó con un nivel de confianza del 95%.

La representación de los datos se realizó mediante la aplicación GraphPad Prism version 8.0. Representamos las medias de las puntuaciones histopatológicas relativas a las lesiones microscópicas junto a su error estándar.

4.RESULTADOS

4.1. ANÁLISIS DE RESULTADOS DE LAS PRUEBAS LABORATORIALES

Pulmón: El análisis se llevó a cabo con la información de PCR de lavado broncoalveolar, PCR de tejido pulmonar, PCR de sangre y ELISA de 156 animales. Además se plantearon 2 parámetros nuevos: "positivo a alguna una PCR" y "positivo a alguna prueba". Se obtuvieron los siguientes resultados: La PCR del lavado broncoalveolar detectó únicamente un 14,38% (*Tabla 3*) de animales positivos, cifra muy similar a la obtenida en la PCR de la sangre donde se obtuvo un 15,38% (*Tabla 3*) de animales positivos. La PCR de tejido pulmonar, en cambio, calificó un 26,97% (*Tabla 3*) de los animales como positivos. Un resultado positivo en alguno de los test anteriores implica un resultado positivo en "positivo a alguna una PCR", en el que un 30,13% (*Tabla 3*) de los animales resultaron positivos. El ELISA fue capaz de detectar a un 39,72% (*Tabla 3*) de positivos. El parámetro "positivo a alguna prueba" determinó que un 56,49% (*Tabla 3*) de animales resultaron positivos a al menos un test.

Tabla 3. Porcentaje de animales positivos y negativos de las técnicas laboratoriales aplicadas a pulmón y sangre

Nº de animales (%)	PCR Lavado	PCR Pulmon	PCR Sangre	Positivo a alguna PCR	ELISA	Positivo a alguna prueba
Negativos	85.62	73.03	84.62	69.87	60.28	43.51
Positivos	14.38	26.97	15.38	30.13	39.72	56.49

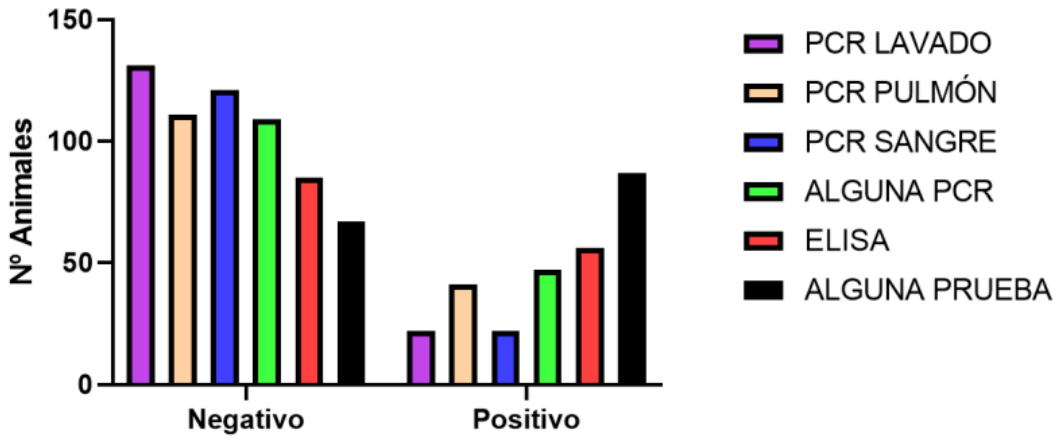

Figura 5: *Comparativa de métodos diagnósticos en pulmón*

Glándula mamaria: El análisis se llevó a cabo con la información de PCR de tejido mamario y ELISA de 86 animales. Además, se planteó un parámetro adicional: "positivo a alguna prueba". El análisis concluyó lo siguiente: Tanto ELISA como PCR de mama presentan un porcentaje de animales positivos bastante similar (39,72% y 39,6% respectivamente) (*Tabla 4*). Además, estas pruebas se complementan, ya que cada una de ellas es capaz de detectar un porcentaje de animales que la otra no ha sido capaz de detectar, como se puede observar en la *Figura 6*

Tabla 4. Porcentaje de animales positivos y negativos de las técnicas laboratoriales aplicadas a mama y sangre

Nº animales (%)	PCR Mama	ELISA	Positivo a alguna prueba
Negativo	60,4	60.28	43.51
Positivo	39,6	39.72	56.49

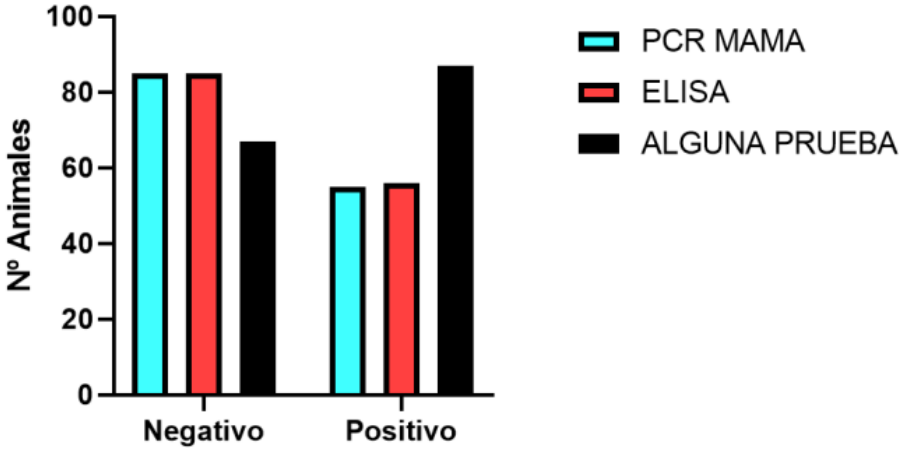

Figura 6*: Comparativa de métodos diagnósticos en mama*

4.2 ESTUDIO ESTADÍSTICO COMPARATIVO ENTRE LESIONES HISTOPATOLÓGICAS Y PRUEBAS LABORATORIALES

Tras el análisis de los resultados de PCR en las diferentes localizaciones, se optó por clasificar los animales como positivos o negativos en base al resultado de dicha prueba en el órgano diana. Es decir, para el análisis de los hallazgos histopatológicos en pulmón se clasificó a los animales como positivos o negativos o la infección por SRLV en base al resultado de la PCR en tejido pulmonar. Del mismo modo, para el análisis de los hallazgos histopatológicos en tejido mamario se clasificó a los animales como positivos o negativos a la infección por SRLV en base al resultado de la PCR en tejido mamario.

4.2.1 ESTUDIO HISTOPATÓLOGICO PULMONAR

El análisis microscópico del pulmón reveló mayor grado de severidad de hiperplasia linfoide en animales PCR positivos a SRLV en tejido pulmonar en comparación con animales con PCR negativa en este órgano. Esta diferencia fue estadísticamente muy significativa ($p<0,001$). Por el contrario, el grado de severidad del engrosamiento de tabiques alveolares fue similar en animales positivos a PCR y en animales negativos *(Figura 7).*

Cuando los animales se clasificaron como positivos o negativos en base al resultado del ELISA en suero, no se encontraron diferencias estadísticamente significativas en hiperplasia linfoide ni en engrosamiento de los tabiques alveolares *(Figura 7).*

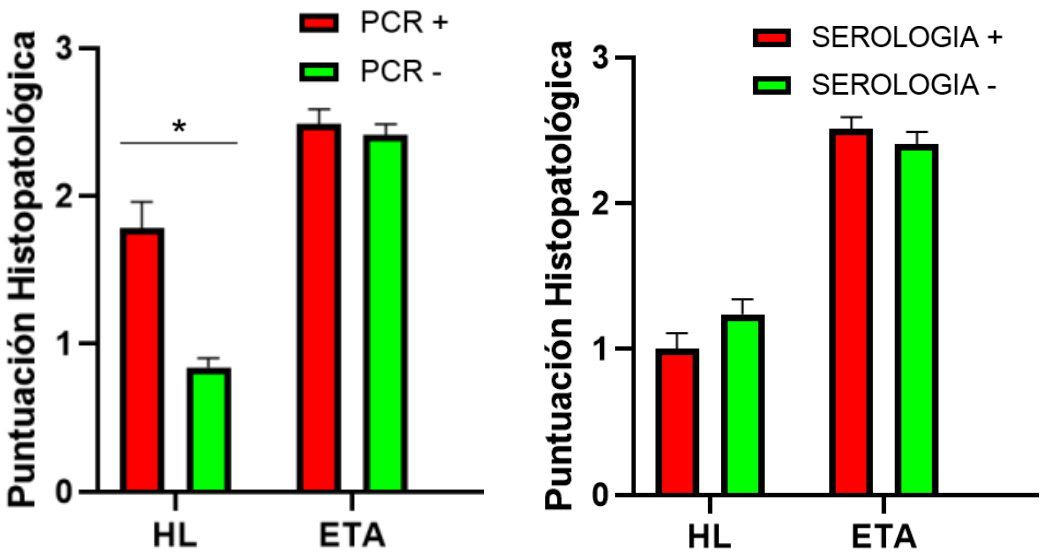

Figura 7: *Estudio Histopatológico pulmón (PCR y ELISA); "*" indica significancia estadística*

4.2.2 ESTUDIO HISTOPATÓLOGICO MAMARIO

El análisis microscópico de la glándula mamaria reveló mayor grado de severidad de hiperplasia linfoide y de infiltrado linfoplasmocitario en animales PCR positivos a SRLV en tejido mamario en comparación con animales con PCR negativa. Esta diferencia fue estadísticamente muy significativa (p<0,001). Por el contrario, el grado de severidad de la fibrosis mamaria fue similar en animales positivos a PCR y en animales negativos *(Figura 7).*

Un resultado positivo o negativo en ELISA no implica diferencias estadísticamente significativas en hiperplasia linfoide, en el infiltrado linfoplasmocitario ni en la fibrosis *(Figura 7).*

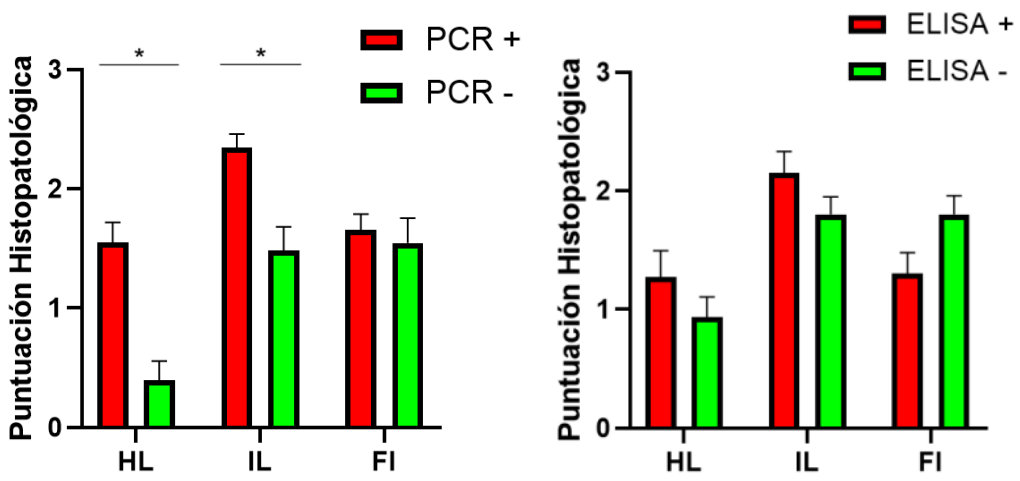

Figura 8: *Estudio Histopatológico glándula mamaria (PCR y ELISA); "*" indica significancia estadística*

5. DISCUSIÓN

5.1. PRUEBAS LABORATORIALES

Tras la evaluación estadística de los datos y su posterior representación gráfica, podemos concluir que:

1. Respecto a las pruebas en pulmón, el mejor método para la detección de animales positivos sería, el ELISA, y, dentro de las PCR, la más fiable es la PCR de parénquima pulmonar. Esto coincide con lo descrito previamente por otros autores que califican el ELISA como la prueba diagnóstica más eficaz (de Andrés *et al.*, 2013).
2. En este experimento, las pruebas aplicadas en la mama parecen demostrar una eficacia similar, siendo ligeramente superior el ELISA.
3. Idealmente podríamos analizar la variable: "Alguna prueba positiva", no obstante, es inviable económicamente realizar esa cantidad de análisis a tantos animales y, por tanto, no sería reproducible a nivel de campo (Illius *et al.*, 2020).

5.2. ESTUDIO HISTOPATOLÓGICO

En el tejido pulmonar, la presencia de HL está significativamente ligada a un resultado positivo en la PCR. Esto podría deberse a que en estos agregados se está constantemente multiplicando el virus en los monocitos/macrófagos y, por ello, el DNA viral se encuentra en abundancia y la prueba podría detectar esa abundancia viral (Blacklaws, 2012). No obstante, el engrosamiento de los tabiques alveolares (ETA) no presenta diferencia significativa entre los positivos y negativos. Esto podría tener varias explicaciones:

1. Cuando se produce el ETA causada por MVV, los linfocitos son reclutados hasta el intersticio pulmonar, no obstante, en ellos no existe ningún antígeno viral (Blacklaws, 2012). La neumonía intersticial es una consecuencia de la infección de MVV, pero no de la presencia del virus en el tejido. (Blacklaws, 2012).
2. El ETA es un hallazgo microscópico compatible con otras patologías y muy ligado a la edad del animal (Gayo *et al.*, 2019; Luján *et al.*, 2019).
3. La toma de muestras pulmonar se realizó sin introducir formol intratraqueal. Es decir, las muestras fueron fijadas en formol tras el colapso pulmonar, lo que pudo dificultar el análisis del ETA. En este sentido, merece la pena remarcar que el grado de severidad del ETA fue muy elevado tanto en animales positivos como negativos.

Respecto a la ELISA en el pulmón, un resultado positivo o negativo no guarda relación con los cambios histopatológicos, lo que podría estar debido a:

1. Las pruebas serológicas como ELISA no sean indicadoras de lesión, de hecho, su objetivo es la detección de anticuerpos frente al virus. Como se ha comentado previamente, el periodo desde el cual ocurre la seroconversión hasta que el animal presenta lesiones compatibles es muy prolongado, pudiendo llegar a durar años (Illius *et al.*, 2020). Con el ELISA, se podrían estar detectando a los animales subclínicos que están infectados, pero aún no han desarrollado lesiones.
2. La especificidad de los grupos de SRLV . Cada subtipo está más relacionada, generalmente, a una única forma clínica de las cuatro descritas anteriormente (Kalogianni et al., 2020). Por ello puede que un virus que provoque sintomatología mamaria obtenga un resultado positivo en la ELISA mientras que no provoque alteración pulmonar alguna (Gayo *et al.*, 2018).
3. La gran variabilidad del virus. La tasa de mutagenicidad de este virus es muy elevada, por lo que, de lugar a cepas no detectables por nuestras pruebas diagnósticas (Blacklaws, 2012).

En lo que respecta a la glándula mamaria, los resultados obtenidos indicaron que la PCR de mama es significativa para los parámetros HL e IL. Respecto a los agregados linfoides, de forma similar al pulmón, la multiplicación del virus podría ocurrir en los macrófagos que albergan estos nódulos linfoides terciarios y, por ello, el resultado es positivo (Blacklaws, 2012). En contraste con los resultados del estudio pulmonar, en el estudio de mama sí que existe una relación entre el IL y el resultado de PCR. Esto puede ser debido a que, en la forma mamaria de SRLV sí que, aparentemente, se podría encontrar los antígenos virales sin necesidad de la hiperplasia linfoide (Bolea *et al.*, 2006). Existen opiniones variadas respecto a la vinculación de la fibrosis mamaria con la presencia de SRLV, en este estudio, la fibrosis no comporta ninguna diferencia entre los positivos y los negativos, indicando que no parece tener relación alguna con el SRLV (Preziuso *et al.*, 2003). Existe la posibilidad de que la fibrosis valorada varíe mucho debido a que la glándula mamaria es un órgano muy dinámico, que según el ciclo de lactación, puede presentar extensa regresión del parénquima mamario (Gayo *et al.*, 2019).

Respecto al análisis ELISA x HL, ETA y FI, todos los valores p corresponden a un valor > 0,05, por lo que ninguno de los parámetros analizados está relacionado con el resultado del ELISA. Esto es debido a que, como se ha comentado en el análisis pulmonar, el ELISA detecta únicamente

la respuesta inmune del animal o la seroconversión, pero ésta no se relaciona necesariamente con la presencia de hallazgos macroscópicos (Illius *et al.*, 2020).

6. CONCLUSIONES

1. El método de diagnóstico más sensible para la detección de animales infectados es el ELISA en suero y la PCR de tejido mamario.
2. El método de diagnóstico más predictivo de lesión microscópica en un órgano diana de SRLV es la PCR en tejido de ese órgano diana. El ELISA es una técnica diagnóstica poco predictiva de lesión microscópica.
3. En tejido pulmonar, la hiperplasia linfoide es el hallazgo histológico que mejor correlaciona con la presencia de virus en el parénquima pulmonar.
4. En tejido mamario, la hiperplasia linfoide y el infiltrado linfoplasmocitario periductal son los hallazgos histológicos que mejor correlacionan con la presencia de virus en el parénquima mamario.
5. Un aspecto clave para conseguir un protocolo diagnóstico eficaz y repetitivo de SRLV se basa en la combinación de pruebas, más concretamente de ELISA y PCR. Esto es debido a que ambas pruebas se complementan de manera muy efectiva detectando animales positivos que el otro test no ha sido capaz de identificar.

6. CONCLUSIONS

1. The most sensitive diagnostic method for the detection of infected animals are ELISA and mammary tissue PCR.
2. The most predictive diagnostic method of microscopic lesions in SRLV target organs is PCR in tissue from that target organ. ELISA is a diagnostic technique that is not very predictive of microscopic lesion.
3. In lung tissue, lymphoid hyperplasia is the histological finding that best correlates with the presence of virus in the lung parenchyma.
4. In mammary tissue, lymphoid hyperplasia and periductal lymphoplasmacytic infiltrate are the histologic findings that best correlate with the presence of virus in the mammary gland parenchyma.
5. A key aspect to achieve an effective and repeatable diagnostic protocol for SRLV is based on the combination of tests, more specifically ELISA and PCR. This is because both tests complement each other very effectively, detecting positive animals that the other test has not been able to identify.

7. VALORACIÓN PERSONAL

La realización de este trabajo me ha visualizar un gran número de preparaciones histológicas de mama y pulmón. También me ha aportado conocimientos sobre la interpretación de técnicas diagnósticas, estadística básica y representación de datos con softwares especializados. Espero que el tiempo invertido en dichas actividades me ayude en mi futuro profesional.

Me gustaría agradecer a mis tutores por el apoyo y la dedicación a este trabajo. A Lluís, por la dirección y su transmisión de conocimientos sobre anatomía patológica. A Estela, por su compañerismo, apoyo y ayuda, siempre rauda y excelente. A Ricardo, por su orientación y apoyo en la parte estadística, por ser siempre mi faro en la anatomía patológica. Y, por último, a todo el equipo SCRUM, especialmente a Delia por su amabilidad, eterna colaboración y por la cesión de datos.

Este trabajo marca el fin de estos 5 años en el grado, es la guinda del pastel de mi paso por la universidad. No es solo un trabajo, es un punto de inflexión de madurez, conocimiento y vida.

8. BIBLIOGRAFÍA

De Andrés, X. *et al.* (2013) 'An insight into a combination of ELISA strategies to diagnose small ruminant lentivirus infections', *Veterinary Immunology and Immunopathology*, 152(3–4), pp. 277–288. doi: 10.1016/j.vetimm.2012.12.017.

Angelopoulou, K., Brellou, G. D. and Vlemmas, I. (2006) 'Detection of maedi-visna virus in the kidneys of naturally infected sheep.', *Journal of comparative pathology*, 134(4), pp. 329–335. doi: 10.1016/j.jcpa.2006.01.002.

Benavides, J. *et al.* (2009) 'Maedi-Visna: the Meningoencephalitis in Naturally Occurring Cases', *Journal of Comparative Pathology*, 140(1), pp. 1–11. doi: 10.1016/j.jcpa.2008.07.010.

Berriatua, E. *et al.* (2003) 'Transmission and control implications of seroconversion to Maedi-Visna virus in Basque dairy-sheep flocks', *Preventive Veterinary Medicine*, 60(4), pp. 265–279. doi: 10.1016/S0167-5877(03)00163-6.

Bird, P. *et al.* (1995) 'The restricted IgG1 antibody response to maedi visna virus is seen following infection but not following immunization with recombinant gag protein', *Clinical and Experimental Immunology*, 102(2), pp. 274–280. doi: 10.1111/j.1365-2249.1995.tb03777.x.

Blacklaws, B. A. *et al.* (2004) 'Transmission of small ruminant lentiviruses', *Veterinary Microbiology*, 101(3), pp. 199–208. doi: 10.1016/j.vetmic.2004.04.006.

Blacklaws, Barbara A (2012) 'Small ruminant lentiviruses: immunopathogenesis of visna-maedi and caprine arthritis and encephalitis virus.', *Comparative immunology, microbiology and infectious diseases*, 35(3), pp. 259–269. doi: 10.1016/j.cimid.2011.12.003.

Bolea, E. *et al.* (2006) 'Multielement characterization of metal-humic substances complexation by size exclusion chromatography, asymmetrical flow field-flow fractionation, ultrafiltration and inductively coupled plasma-mass spectrometry detection: a comparative approach.', *Journal of chromatography. A*, 1129(2), pp. 236–246. doi: 10.1016/j.chroma.2006.06.097.

Brellou, G. D. *et al.* (2007) 'Detection of maedi-visna virus in the liver and heart of naturally infected sheep.', *Journal of comparative pathology*, 136(1), pp. 27–35. doi: 10.1016/j.jcpa.2006.10.001.

Brodie, S. J. *et al.* (1995) 'Ovine lentivirus expression and disease: Virus replication, but not entry, is restricted to macrophages of specific tissues', *American Journal of Pathology*, 146(1), pp. 250–263.

Broughton-Neiswanger, L. E. *et al.* (2010) 'Non-maternal transmission is the major mode of ovine lentivirus transmission in a ewe flock: A molecular epidemiology study', *Infection, Genetics and Evolution*, 10(7), pp. 998–1007. doi: 10.1016/j.meegid.2010.06.007.

Capucchio, M. T. *et al.* (2003) 'Maedi-visna virus detection in ovine third eyelids.', *Journal of comparative pathology*, 129(1), pp. 37–43. doi: 10.1016/s0021-9975(02)00158-5.

Carrozza, M. L. *et al.* (2003) 'In situ PCR-associated immunohistochemistry identifies cell types harbouring the Maedi-Visna virus genome in tissue sections of sheep infected naturally.', *Journal of virological methods*, 107(2), pp. 121–127. doi: 10.1016/s0166-0934(02)00208-2.

Costa, U. M. *et al.* (2005) 'Establishment and partial characterization of an ovine synovial membrane cell line obtained by transformation with Simian Virus 40 T antigen', *Journal of*

Virological Methods, 128(1–2), pp. 72–78. doi: 10.1016/j.jviromet.2005.03.019.

Craig, L. E. *et al.* (1997) 'Pathogenesis of ovine lentiviral encephalitis: derivation of a neurovirulent strain by in vivo passage.', *Journal of neurovirology*, 3(6), pp. 417–427. doi: 10.3109/13550289709031187.

Echeverría, I. *et al.* (2020) 'Replication of Small Ruminant Lentiviruses in Aluminum Hydroxide-Induced Granulomas in Sheep: a Potential New Factor for Viral Dissemination', *Journal of Virology*, 95(2). doi: 10.1128/jvi.01859-20.

Eigen, M. (1971) 'Selforganization of matter and the evolution of biological macromolecules', *Die Naturwissenschaften*, 58(10), pp. 465–523. doi: 10.1007/BF00623322.

Eriksson, K. *et al.* (1999) 'In vivo depletion of CD8+ cells does not affect primary maedi visna virus infection in sheep', *Veterinary Immunology and Immunopathology*, 70(3–4), pp. 173–187. doi: 10.1016/S0165-2427(99)00061-6.

Gayo, E. *et al.* (2018) 'Inflammatory Lesion Patterns in Target Organs of Visna/Maedi in Sheep and their Significance in the Pathogenesis and Diagnosis of the Infection', *Journal of Comparative Pathology*, 159, pp. 49–56. doi: 10.1016/j.jcpa.2018.01.001.

Gayo, E. *et al.* (2019) 'Characterization of minimal lesions related to the presence of visna/maedi virus in the mammary gland and milk of dairy sheep.', *BMC veterinary research*, 15(1), p. 109. doi: 10.1186/s12917-019-1855-3.

Gomez-Lucia, E., Barquero, N. and Domenech, A. (2018) 'Maedi-Visna virus: current perspectives.', *Veterinary medicine (Auckland, N.Z.)*, 9, pp. 11–21. doi: 10.2147/VMRR.S136705.

Hüttner, K., Seelmann, M. and Feldhusen, F. (2010) 'Prevalence and risk factors for Maedi-Visna in sheep farms in Mecklenburg-Western-Pomerania.', *Berliner und Munchener tierarztliche Wochenschrift*, 123(11–12), pp. 463–467.

Illius, A. W. *et al.* (2020) 'Epidemiology and control of maedi-visna virus: Curing the flock.', *PloS one*, 15(9), p. e0238781. doi: 10.1371/journal.pone.0238781.

Kalogianni, A. I. *et al.* (2020) 'Etiology, Epizootiology and Control of Maedi-Visna in Dairy Sheep: A Review.', *Animals : an open access journal from MDPI*, 10(4). doi: 10.3390/ani10040616.

Konishi, M. *et al.* (2004) 'An epidemic of caprine arthritis encephalitis in Japan: Isolation of the virus', *Journal of Veterinary Medical Science*, 66(8), pp. 911–917. doi: 10.1292/jvms.66.911.

L'Homme, Y. *et al.* (2011) 'Molecular characterization and phylogenetic analysis of small ruminant lentiviruses isolated from Canadian sheep and goats', *Virology Journal*, 8(1), p. 271. doi: 10.1186/1743-422X-8-271.

Lacasta, D. *et al.* (2019) 'Significance of respiratory diseases in the health management of sheep', *Small Ruminant Research*, 181, pp. 99–102. doi: 10.1016/j.smallrumres.2019.03.004.

Lamara, A. *et al.* (2013) 'Caprine arthritis encephalitis virus (CAEV) replicates productively in cultured epididymal cells from goats.', *Comparative immunology, microbiology and infectious diseases*, 36(4), pp. 397–404. doi: 10.1016/j.cimid.2013.02.004.

Lujan, L. *et al.* (1993) 'Phenotypic analysis of cells in bronchoalveolar lavage fluid and peripheral blood of maedi visna-infected sheep', *Clinical and Experimental Immunology*, 91(2), pp. 272–276. doi: 10.1111/j.1365-2249.1993.tb05894.x.

Luján, L. *et al.* (1991) 'Pathological changes in the lungs and mammary glands of sheep and their relationship with maedi-visna infection.', *The Veterinary record*, 129(3), pp. 51–54. doi: 10.1136/vr.129.3.51.

Luján, L. *et al.* (2019) 'Pulmonary lentivirus infection in sheep', *Small Ruminant Research*, 181, pp. 87–90. doi: 10.1016/j.smallrumres.2019.05.006.

M. Herrmann-Hoesing, L. *et al.* (2012) 'Ovine Progressive Pneumonia Virus Is Transmitted More Effectively via Aerosol Nebulization than Oral Administration', *Open Journal of Veterinary Medicine*, 02(03), pp. 113–119. doi: 10.4236/ojvm.2012.23019.

McNeilly, T. N. *et al.* (2008) 'Role of Alveolar Macrophages in Respiratory Transmission of Visna/Maedi Virus', *Journal of Virology*, 82(3), pp. 1526–1536. doi: 10.1128/jvi.02148-07.

Minguijón, E. *et al.* (2015) 'Small ruminant lentivirus infections and diseases', *Veterinary Microbiology*, 181(1–2), pp. 75–89. doi: 10.1016/j.vetmic.2015.08.007.

Murphy, B. G. *et al.* (2006) 'TNFα and GM-CSF-induced activation of the CAEV promoter is independent of AP-1', *Virology*, 352(1), pp. 188–199. doi: 10.1016/j.virol.2006.04.017.

Muz, D. *et al.* (2013) 'First molecular characterization of visna/maedi viruses from naturally infected sheep in Turkey', *Archives of Virology*, 158(3), pp. 559–570. doi: 10.1007/s00705-012-1518-1.

Niesalla, H. *et al.* (2008) 'Experimental infection of sheep with visna/maedi virus via the conjunctival space.', *The Journal of general virology*, 89(Pt 6), pp. 1329–1337. doi: 10.1099/vir.0.2008/000133-0.

Ojosnegros, S. *et al.* (2011) 'Quasispecies as a matter of fact: Viruses and beyond', *Virus Research*, 162(1–2), pp. 203–215. doi: 10.1016/j.virusres.2011.09.018.

Painter, M. M. and Collins, K. L. (2019) 'HIV and retroviruses', *Encyclopedia of Microbiology*, pp. 613–628. doi: 10.1016/B978-0-12-801238-3.66202-5.

Peluso, R. *et al.* (1985) 'A Trojan Horse mechanism for the spread of visna virus in monocytes', *Virology*, 147(1), pp. 231–236. doi: 10.1016/0042-6822(85)90246-6.

Pérez, M. *et al.* (2010) 'Visna/maedi virus serology in sheep: Survey, risk factors and implementation of a successful control programme in Aragón (Spain)', *Veterinary Journal*, 186(2), pp. 221–225. doi: 10.1016/j.tvjl.2009.07.031.

PETERHANS Ernst , Tim GREENLANDb, J. Badiola. *et al.* (2004) 'Review article West Nile virus infection of horses', 35, pp. 467–483. doi: 10.1051/vetres.

Preziuso, S. *et al.* (2003) 'Experimental Maedi Visna Virus Infection in sheep: A morphological, immunohistochemical and PCR study after three years of infection', *European Journal of Histochemistry*, 47(4), pp. 373–378. doi: 10.4081/849.

Rachid, A. *et al.* (2013) 'Diverse host-virus interactions following caprine arthritis-encephalitis virus infection in sheep and goats', *Journal of General Virology*, 94(PART3), pp. 634–642. doi: 10.1099/vir.0.044768-0.

Reina, R. *et al.* (2009) 'Prevention strategies against small ruminant lentiviruses: An update', *Veterinary Journal*, 182(1), pp. 31–37. doi: 10.1016/j.tvjl.2008.05.008.

Sigurdsson, B., Pálsson, P. and Tryggvadóttir, A. (1953) 'Transmission experiments with maedi', *Journal of Infectious Diseases*, 93(2), pp. 166–175. doi: 10.1093/infdis/93.2.166.

Sihvonen, L. (1984) 'Late immune responses in experimental maedi.', *Veterinary microbiology*, 9(3), pp. 205–213. doi: 10.1016/0378-1135(84)90038-5.

Straub, O. C. (2004) 'Maedi - Visna virus infection in sheep. History and present knowledge', *Comparative Immunology, Microbiology and Infectious Diseases*, 27(1), pp. 1–5. doi: 10.1016/S0147-9571(02)00078-4.

Torsteinsdóttir, S. *et al.* (2003) 'Intratracheal inoculation as an efficient route of experimental infection with maedi-visna virus.', *Research in veterinary science*, 75(3), pp. 245–247. doi: 10.1016/s0034-5288(03)00098-5.

Varea, R. *et al.* (2001) 'Early detection of maedi-visna (ovine progressive pneumonia) virus seroconversion in field sheep samples', *Journal of Veterinary Diagnostic Investigation*, 13(4), pp. 301–307. doi: 10.1177/104063870101300404.