Facultad de Veterinaria
Universidad Zaragoza

Trabajo Fin de Grado en Veterinaria

Revisión bibliográfica de las alteraciones de las vías urinarias bajas en la especie canina.

Bibliographic review of lower urinary tract disorders in canine species.

Autor/es

Leticia Dorado Whyte

Director/es

Amaia Unzueta Galarza

Facultad de Veterinaria

2022

ÍNDICE

1. Resumen / Abstract 1

2. Introducción 3

3. Justificación y Objetivos 4

4. Metodología 5

5. Resultados: Revisión de las alteraciones de las vías urinarias bajas 6

5.1 ANATOMÍA Y FISIOLOGÍA DE LA VEJIGA URINARIA Y URETRA 6

5.2 PATOLOGÍAS DEL TRACTO URINARIO INFERIOR 8

5.2.1 Procesos inflamatorios 8

5.2.1.1 Infección tracto urinario 8

5.2.1.2 Otros 10

5.2.2 Urolitiasis 11

5.2.3 Neoplasias 13

5.2.4 Traumatismos 15

5.2.5 Enfermedades congénitas 15

5.3 DIAGNÓSTICO DE LAS PATOLOGÍAS DEL TRACTO URINARIO INFERIOR. 16

5.3.1 Anamnesis y exploración física 16

5.3.2 Examen de orina 17

5.3.3 Técnicas de imagen 19

5.3.3.1 Exploración radiológica 19

5.3.3.2 Exploración ecográfica 22

5.3.3.3 Exploración endoscópica. 23

5.3.3.4 Tomografía computarizada (TC) y Resonancia magnética (RM) 26

5.4 TRATAMIENTO DE LAS PATOLOGÍAS DEL TRACTO URINARIO INFERIOR 26

5.4.1 Tratamiento de la urolitiasis vesical y uretral 26

5.4.1.1 Manejo nutricional genérico 26

5.4.1.2 Tratamiento nutricional específico y farmacológico 27

5.4.1.3 Tratamiento quirúrgico convencional 28

5.4.1.4 Técnicas mínimamente invasivas 29

5.4.1.1.1 Cistoscopia transuretral 29

5.4.1.1.2 Cistoscopia asistida por laparoscopia 31

5.4.1.1.3 Cistolitotomía percutánea (PCCL) 31

5.4.2 Tratamiento de las neoplasias vesicales 32

5.4.2.1 Tratamiento médico 32

5.4.2.2 Tratamiento quirúrgico 32

5.4.3 Tratamiento de las Infecciones urinarias 32

6. Conclusiones / Conclusions 34

7. Valoración personal 36

8. Bibliografía 37

1. Resumen / Abstract

Las alteraciones que afectan a las vías urinarias bajas en la especie canina comprenden diferentes patologías que afectan a la vejiga urinaria y uretra. Las más frecuentes en su presentación son las infecciones urinarias, la formación de cálculos y las neoplasias, mientras que las alteraciones congénitas y los traumatismos son menos habituales.

Los signos clínicos que acompañan a las alteraciones del tracto urinario inferior son inespecíficos e incluyen polaquiuria, disuria, estranguria, hematuria, incontinencia urinaria o una combinación de éstos. Algunos de estos síntomas son difíciles de detectar en la clínica, por lo que inicialmente debe llevarse a cabo un protocolo diagnóstico que incluya una anamnesis exhaustiva y una exploración física completa.

El diagnóstico definitivo precisa un examen completo de orina y técnicas de imagen como la radiología, ecografía o tomografía. La aplicación de técnicas de mínima invasión como la endoscopia, ha adquirido en los últimos años gran relevancia en la exploración de estas patologías, ya que permite evaluar de manera segura el tracto urinario inferior, así como obtener muestras para su posterior estudio que pueden ser adquiridas durante el mismo procedimiento.

Los tratamientos empleados para la resolución de las diferentes patologías son diversos e incluyen el tratamiento médico y dietético, así como las intervenciones quirúrgicas convencionales o la cistouretroscopia terapéutica, de reciente aplicación en la clínica veterinaria.

Abstract

Alterations affecting the lower urinary tract in the canine species include different pathologies that affect the urinary bladder and urethra. The most common ones are urinary tract infections, stone formation and neoplasms, while congenital disorders and trauma are less common.

Clinical signs that accompany lower urinary tract disorders are nonspecific and include pollakiuria, dysuria, strangury, hematuria, urinary incontinence, or a combination of these. Some of these symptoms are difficult to detect in the clinic, so a diagnostic protocol should initially be carried out that includes an exhaustive anamnesis and a complete physical examination.

A precise, definitive diagnosis requires a complete urine test and imaging techniques such as radiology, echography or tomography. In recent years, the use of minimally invasive techniques, such as endoscopy, has acquired great relevance for the exploration of these pathologies, as they allow for a safe evaluation of the lower urinary tract and the recollection of samples for further study during the procedure.

Treatments used for the different pathologies are diverse and include medical and dietary treatment, as well as conventional surgical interventions or therapeutic cystourethroscopy, which has been recently incorporated to veterinary clinic treatments.

2. Introducción

El sistema urinario comprende una serie de órganos, tubos, músculos y nervios que trabajan conjuntamente para producir, almacenar y transportar orina. Los órganos que lo componen son los riñones y uréteres, que conforman las vías urinarias altas o tracto urinario superior (TUS), y la vejiga de la orina y uretra, que conforman las vías urinarias bajas o tracto urinario inferior (TUI) (Aspinall y Cappello, 2015).

El correcto manejo de las enfermedades de las vías urinarias que afectan a la especie canina constituye un reto fundamental en la clínica veterinaria, debido a la elevada frecuencia de presentación de dichas enfermedades, que se han visto marcadamente incrementadas en los últimos años (Barrera y Duque, 2021).

Las alteraciones que afectan a la vejiga y uretra con más frecuencia pueden ser los procesos inflamatorios, originados habitualmente como consecuencia de infecciones urinarias, el desarrollo de urolitos y las neoplasias. Otras causas menos frecuentes que pueden afectar a dichos órganos son las alteraciones congénitas y los traumatismos (Bartges y Callens, 2015; Tabar, 2016; Barrera y Duque, 2021).

El diagnóstico de las patologías urinarias se debe iniciar con una correcta y exhaustiva anamnesis que evidencie síntomas únicos o agrupados sugestivos de enfermedad del tracto urinario, seguido de una exploración física completa que nos justifique el empleo de posteriores pruebas de diagnóstico como un análisis y cultivo de orina, una analítica sanguínea o técnicas de imagen (Tabar, 2016).

El diagnóstico definitivo de las patologías urinarias se obtiene en la mayoría de las ocasiones mediante técnicas de diagnóstico por imagen como la radiología y la ecografía (Barrera y Duque, 2021). La endoscopia es una técnica óptima para la exploración y el diagnóstico del tracto urinario y, en ocasiones, puede resultar definitiva en la resolución de muchas de sus alteraciones (DiBartola y Westropp, 2020; Barrera y Duque, 2021).

Los tratamientos destinados a las alteraciones del TUI son diversos y constan de procedimientos quirúrgicos como la cistotomía, uretrostomía y uretrotomía (Welch, 2019), además de otras técnicas mínimamente invasivas más actuales como la litotricia láser mediante cistoscopia transuretral o la cistoscopia asistida por laparatomía (Cortadellas, 2010; Barrera y Duque, 2021). Además, los tratamientos médicos empleados en algunos casos se basan principalmente en la modificación de la dieta y en la administración de terapia farmacológica (Tabar, 2016).

3. Justificación y Objetivos

La creciente longevidad de la especie canina ha generado un aumento progresivo en la aparición de patologías que afectan al tracto urinario inferior en esta especie, lo que hace necesaria la adquisición de conocimientos actualizados que faciliten la identificación del problema, favorezcan un buen manejo de las distintas técnicas de diagnóstico disponibles, así como la elección del tratamiento más adecuado.

Por tanto, los objetivos fundamentales que se plantean en la realización de este trabajo son:

1. Realizar una revisión de la anatomía y la fisiología del TUI de la especie canina.
2. Conocer las diferentes patologías que se presentan en el TUI de esta especie, su prevalencia y presentación clínica.
3. Conocer las diferentes técnicas que se emplean para el diagnóstico de las diversas patologías, teniendo en cuenta las ventajas e inconvenientes que presentan cada una de ellas.
4. Conocer las opciones terapéuticas que se presentan en la actualidad para la resolución de las alteraciones más frecuentes del TUI en los perros.

4. Metodología

Para la realización de este trabajo de revisión bibliográfica se han usado libros especializados en diagnóstico por imagen veterinario, urología en la clínica canina, cirugía en pequeños animales, manuales clínicos de medicina interna y anatomía y fisiología en la especie canina, la mayoría consultados en la Facultad de Veterinaria de la Universidad de Zaragoza. Además, se ha llevado a cabo una búsqueda exhaustiva de artículos, revistas científicas y trabajos académicos de divulgación científica especializadas en medicina veterinaria, usándose como bases de datos científicos y motores de búsqueda PubMed, IVIS, Scielo, Zaguán, Scopus, Mendeley y Google Scholar. En total se han consultado 66 citas bibliográficas.

Para focalizar la búsqueda se han usado las siguientes palabras clave:

- Tracto urinario inferior / Vías urinarias bajas / Lower urinary tract
- Especie canina / Perro / Canine / Dog
- Alteraciones / Patologías / Disorders / Pathologies
- Radiología / Radiology
- Ecografía / Ultrasonography
- Endoscopia / Endoscopy
- Citoscopia / Cystoscopy
- Urología / Urology
- Laparoscopia / Laparoscopic
- Urolitiasis / Urolithiasis
- Infección Urinaria / Urinary tract infection
- Enfermedades congénitas / Congenital disease
- Traumatismo / Trauma
- Diagnóstico / Diagnosis
- Litotricia / Lithotripsy

5. Resultados: Revisión de las alteraciones de las vías urinarias bajas

5.1 ANATOMÍA Y FISIOLOGÍA DE LA VEJIGA URINARIA Y URETRA

La vejiga urinaria es un órgano hueco musculomembranoso encargado de la recogida y almacenamiento de orina, lo que determina que sea un órgano distensible, que varía en forma, tamaño y posición dependiendo de la cantidad de orina que contiene en su interior, y que no mantiene relaciones constantes (Hermanson, Lahunta y Evans, 2019). Cuando se encuentra vacía, y por lo tanto contraída, adopta un tamaño pequeño de forma esférica, localizándose fundamentalmente en la cavidad pélvica. Sin embargo, cuando se llena de orina, se extiende ampliamente en la cavidad abdominal pudiendo llegar hasta la región umbilical. Esto es posible porque se recubre de epitelio de transición, que favorece la expansión de las paredes mientras sucede el llenado. A medida que se va extendiendo, ciertos pliegues que el órgano dispone en su mucosa se van aplanando, a excepción de los denominados pliegues uretéricos, que discurren desde la desembocadura de los uréteres hasta la salida de la vejiga, situándose en la zona del trígono vesical (Figura 1) (König, Maierl y Liebich, 2011; Aspinall y Cappello, 2015).

Cuando la vejiga se agranda se puede diferenciar un vértice craneal (ápice), cuerpo central y un cuello caudal que se estrecha en el orificio uretral en la unión con la uretra (Dyce y Wensing, 2009).

La vejiga urinaria se va a mantener en su lugar gracias a dos ligamentos laterales y un ligamento mediano. La irrigación sanguínea emana en parte cranealmente desde el ápice a partir de las arterias umbilicales (arteria vesical craneal), que aportan escasa cantidad de sangre ya que, generalmente, se encuentran obliteradas, mientras que la mayor parte del aporte sanguíneo proviene bilateralmente de la arteria vesical caudal. La inervación es autónoma. Las fibras simpáticas funcionan principalmente en el almacenamiento de orina y las fibras parasimpáticas en la evacuación de orina (Köning, Maierl y Liebich, 2011; Hermanson, Lahunta y Evans, 2019).

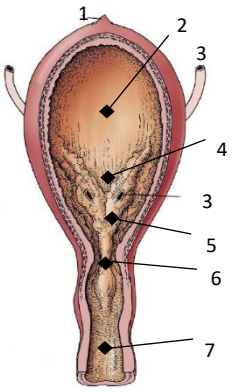

Figura 1. Interior de la vejiga urinaria. 1, cicatriz del uraco; 2, vejiga urinaria; 3, uréter; 3', orificio del uréter; 4, trígono vesical; 5, pliegue uretérico; 6, cresta uretral; 7, uretra (Dyce y Wensing, 2009, p. 184).

La uretra es un tubo rodeado en casi toda su longitud por el músculo uretral estriado, de control voluntario, que recibe inervación motora fundamentalmente por el nervio pudendo. Su pared se compone de una capa interna de fibras longitudinales de músculo liso y, más distalmente, de una capa de fibras transversas de músculo estriado, cuyas contracciones cierran el orificio uretral mediante presión de unas fibras sobre otras. Estructuralmente, está formada por una mucosa, submucosa y el músculo uretral. La submucosa cuenta con un plexo venoso que confiere características eréctiles contribuyendo al mantenimiento de la continencia (Köning, Maierl y Liebich, 2011). La uretra en la hembra pertenece exclusivamente al aparato urinario, mientras que en los machos funciona en su mayor parte como vía urinaria y seminal (Figura 2).

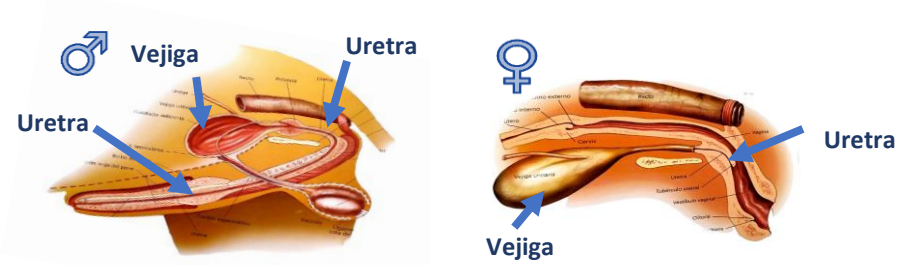

Figura 2. Uretra canina masculina y femenina (McCracken y Kainer, 2016, p. 30-31).

La uretra femenina es un tubo más corto y con más diámetro que la de los machos. Se origina en el cuello de la vejiga y desemboca en la unión de la vagina y el vestíbulo, donde la abertura existente es el orificio uretral externo situado en el tubérculo uretral.

La uretra masculina se subdivide en una parte pélvica, que discurre desde el orificio interno de la uretra en el cuello de la vejiga hasta el arco isquiático, compuesta de una parte preprostática y otra prostática, y una parte peniana, que discurre desde el arco isquiático hasta el glande del pene, dividida a su vez en una parte membranosa y otra esponjosa. La uretra pélvica está irrigada por ramas de la pudenda interna y la peniana por los vasos que irrigan el pene (Köning, Maierl y Liebich, 2011; Aspinall y Cappello, 2015).

Entre la vejiga y la uretra existe una continuidad estructural, ya que la vejiga urinaria se distiende almacenando la orina y junto con la uretra la expulsa. Cuando se estimulan los receptores de estiramiento del músculo liso de la pared vesical, envían impulsos nerviosos a los centros del segmento apropiado de la médula espinal. Posteriormente, a través de los nervios parasimpáticos se envían impulsos nerviosos al músculo detrusor de la vejiga urinaria, iniciando la contracción. Además, estimulan la relajación del esfínter de la vejiga, de manera que la orina es expulsada a través de la uretra relajada (Aspinall y Cappello, 2015; Breshears y Confer, 2017).

5.2 PATOLOGÍAS DEL TRACTO URINARIO INFERIOR

Las patologías que afectan al tracto urinario inferior en la especie canina son: los procesos inflamatorios, la urolitiasis, las neoplasias, los traumatismos y las enfermedades congénitas (Tabar, 2016).

Algunos procesos inflamatorios junto con las urolitiasis y las neoplasias son las alteraciones que se presentan con mayor frecuencia en la clínica veterinaria, afectando todos ellos especialmente a la vejiga de la orina (Barrera y Duque, 2021).

5.2.1 Procesos inflamatorios

Dentro de los procesos inflamatorios que pueden afectar al TUI destaca como causa más frecuente la infección urinaria. La cistitis polipoide, la cistitis hemorrágica estéril y la uretritis proliferativa o granulomatosa constituyen causas menos frecuentes de su presentación (Tabar, 2016).

5.2.1.1 Infección tracto urinario (ITU)

Es la colonización de un agente infeccioso, normalmente bacteriano, de una porción del tracto urinario naturalmente estéril, como son la vejiga y la uretra proximal.

De manera natural, los hospedadores disponen de unos mecanismos de defensa del tracto urinario (Tabla 1) que pueden verse comprometidos por agentes infecciosos, aumentando así la probabilidad de desarrollar una ITU (Chew, Dibartola y Schenck, 2011; Tabar, 2016).

Además de un déficit en estos mecanismos de defensa, se describen otras causas que pueden favorecer el desarrollo de infecciones urinarias, como la presencia de enfermedades metabólicas y endocrinas, causas iatrogénicas, urolitiasis, neoplasias o la administración de quimioterapia (Tabar, 2016; Barrera y Duque, 2021).

Mecanismo de micción	Estructuras anatómicas	Barrera de la mucosa	Propiedades de la orina	Inmuno-competencia sistémica
Arrastra más del 95% de las bacterias con el vaciado de la vejiga.	▪ La longitud de la uretra y secreciones prostáticas (bacteriostáticas/bactericidas) en machos. ▪ La unión vesiculoureteral en machos y hembras dificulta el ascenso de bacterias al tracto urinario superior.	▪ La ocupación de la luz de las mucosas vulvares y prepuciales por flora no patógena ayuda a reducir la colonización. ▪ La flora normal produce bacteriocinas inhibiendo el desarrollo del patógeno.	▪ Contiene características bacteriostáticas y bactericidas. ▪ El bajo pH y la alta concentración de urea también contribuyen.	Producción de respuestas inmunitarias.

Tabla 1. Mecanismos de defensa del hospedador frente a una infección urinaria (Adaptado de Tabar, 2016).

Las bacterias aerobias gram negativas son los bacilos que colonizan el sistema urinario en la mayoría de los casos. Las especies que destacan por su frecuencia de aparición son *Escherichia Coli, Staphylococcus spp, Proteus spp, Klebsiella spp y Pseudomonas spp*, siendo *E. Coli* el uropatógeno más implicado en las infecciones del TUI de la especie canina (Breshears y Confer, 2017). Normalmente, el 75% de las infecciones se producen por un solo organismo bacteriano, y con mucha menos frecuencia por dos o tres (Olin y Bartges, 2015). De manera poco común pueden darse infecciones fúngicas, siendo el hongo que predomina *Candida Albicans*, mientras que las infecciones virales están poco definidas (Barrera y Duque, 2021).

El origen de la infección suele situarse en la uretra distal y desde allí, los patógenos pueden ir ascendiendo hasta la uretra proximal y vejiga de la orina, pudiendo llegar a afectar al tracto urinario superior (Tabar, 2016).

Dentro de la clínica de pequeños animales, afectan más comúnmente a la especie canina; se considera que un 10% de los perros presentados al veterinario por cualquier motivo tiene ITU, y que un 14% padecerá a lo largo de su vida al menos una infección (Chew, Dibartola y Schenck, 2011; Barrera y Duque, 2021).

Las razas más comúnmente afectadas son el Shih Tzu, Akita, Terranova, Golden Retriever y Gran Danés (Teh, 2021).

Sørensen et al., (2019) estudian la posible correlación del sexo, edad y estado de castración con la aparición de ITU, obteniendo como conclusión un aumento de la prevalencia para la ITU en perros mayores de 8 años y en hembras sin vaciar.

La presentación clínica de los perros afectados con una ITU va a depender de la localización de la infección, la virulencia del patógeno, la diseminación de la infección, la duración del proceso, los mecanismos de defensa del paciente y la existencia de patologías concurrentes, de manera que puede presentarse de forma asintomática o sintomática (Tabar, 2016; Barrera y Duque, 2021). Cuando aparecen síntomas, éstos son inespecíficos, por lo que son indistinguibles de otras causas de enfermedad del tracto urinario inferior. Se describen dentro de la clínica signos como polaquiuria, disuria, estranguria, hematuria macroscópica o microscópica, micción irritativa, en algunos casos incontinencia o una combinación de estos (Sørensen et al., 2019; Weese et al., 2019).

Por otro lado, la Sociedad Internacional de Enfermedades Infecciosas de los Animales de Compañía (International Society for Companion Animal Infectious Diseases; ISCAID) actualizó en 2019 (Weese et al., 2019) la clasificación de las infecciones del tracto urinario, con el objeto de

optimizar los tratamientos antibióticos empleados y minimizar de esa manera las resistencias bacterianas a los fármacos, categorizando las ITU en:

- ITU no complicada: Se trata de una infección bacteriana esporádica en un animal sano que presenta el tracto urinario anatómica y funcionalmente normal.
- ITU complicada: Infección que se produce cuando existe una anomalía anatómica o funcional, una comorbilidad asociada o un tratamiento que predispone al animal a una infección persistente, a una infección recurrente o al fracaso de un tratamiento.
- ITU clínica: Existen signos clínicos asociados con la ITU (disuria, polaquiuria, estranguria y hematuria macroscópica).
- ITU subclínica: Ausencia de signos clínicos de infección, pero existe bacteriuria y urocultivo positivo.

Para el diagnóstico y confirmación de la ITU inferior es esencial la recogida y el análisis de orina completo, con determinación de su densidad, análisis químico, evaluación del sedimento, cultivo y antibiograma (Tabar, 2016; Grant, Nappier y Corrigan, 2021).

5.2.1.2 Otros procesos inflamatorios

En general son enfermedades de curso inflamatorio poco frecuentes (Tabar, 2016).

- **Cistitis polipoide:** Enfermedad canina que da lugar a inflamación, proliferación del epitelio y desarrollo de masas polipoides no neoplásicas en la vejiga urinaria. Se estima que se origina de una reacción inflamatoria hiperplásica desarrollada ante la presencia de una irritación crónica de la vejiga por infecciones o urolitiasis recurrentes. Se diferencia de una neoplasia por la localización, ya que los pólipos se sitúan craneoventralmente y la neoplasia más frecuentemente en el trígono vesical (Tabar, 2016; Barrera y Duque, 2021).
- **Cistitis hemorrágica estéril:** Es un efecto adverso al empleo de Ciclofosfamida, un quimioterapéutico utilizado para el tratamiento de enfermedades neoplásicas e inmunomediadas. Se caracteriza por ulceración de la mucosa con hemorragias y edema de la pared (Moreno, 2010; Breshears y Confer, 2017).
- **Uretritis proliferativa o granulomatosa:** Enfermedad infiltrativa canina poco frecuente que cursa con engrosamiento y proliferación de la mucosa uretral. Las alteraciones proliferativas se originan a partir de infecciones bacterianas crónicas o de enfermedades inmunomediadas. Para diferenciarlo de procesos neoplásicos es necesario realizar una biopsia (Tabar, 2016).

5.2.2 Urolitiasis.

La urolitiasis consiste en la formación de sedimentos microscópicos (cristales), con probabilidad de precipitar, que dan lugar a formaciones macroscópicas en las vías urinarias denominadas "urolitos" (Stevenson y Rutgers, 2016).

La mayor parte de los solutos orgánicos e inorgánicos que contiene la orina permanecen en solución, pero por un conjunto de factores familiares, congénitos y/o adquiridos, puede exceder su solubilidad y dar lugar a cristales que a su vez pueden unirse y proliferar formándose cálculos urinarios o urolitos de tamaño variable. Por ello, la urolitiasis no debe considerarse una patología única, sino un trastorno multifactorial que necesitará de un examen cualitativo de los urolitos para ayudar a identificar su etiología (Ackerman, 2016; Barrera y Duque, 2021).

Es un problema frecuente en la especie canina, afectando al 1,5-3% de la población. En la clínica veterinaria supone aproximadamente el 18% de las consultas en caninos con afecciones del TUI (Stevenson y Rutgers, 2016).

La incidencia de urolitiasis y la composición de los urolitos pueden estar influidas por diferentes factores como la raza, la edad, el sexo, anomalías anatómicas, desórdenes metabólicos, estrés, dieta, infecciones urinarias, pH de la orina y tratamientos farmacológicos. La identificación de estos factores de riesgo es fundamental para un tratamiento y una prevención eficaz de la urolitiasis, que suele presentar un alto índice de recurrencias (Barrera y Duque, 2021).

La formación de urolitos tiene lugar normalmente en la vejiga urinaria y la uretra, aunque puede localizarse en cualquier tramo del tracto urinario (Suárez et al., 2013). Se manifiesta principalmente en machos, siendo la localización típica el arco isquiático y el hueso peniano, debido a la poca distensión de la uretra en estas zonas (Stevenson y Rutgers, 2016; Tabar, 2016).

Según un estudio publicado recientemente en el que analizan un total de 10444 urolitos procedentes del tracto urinario de perros, los urolitos más habituales que afectan al TUI de la especie canina son de estruvita (49,8%) y oxalato cálcico (47%), seguidos de manera menos frecuente de urolitos de urato (14,9%), silicato (3,9%), cistina (2,7%), apatita (0,5%) y xantina (0,3%). Cabe destacar que el 55% de los urolitos estudiados presentaron más de un mineral en su composición (Kopecny et al., 2021).

- **Urolitiasis de estruvita**: La estruvita es uno de los minerales más frecuentes en los urolitos. Es necesaria la sobresaturación de la orina con fosfato amónico magnésico para su formación, pero otros factores como una orina alcalina, ITU, alimentación y predisposición genética pueden favorecer su cristalización.

En la especie canina este tipo de urolitiasis está asociada a infecciones bacterianas ureasa positiva. Las bacterias generan ureasa que hidroliza la urea, induciendo un aumento del amonio y provocando una orina alcalina (Tabar, 2016; Barrera y Duque, 2021). Se han descrito urolitos de estruvita estériles, pero en una menor proporción (Bartges y Callens, 2015).

- **Urolitiasis de oxalato cálcico:** Los cristales de oxalato también se encuentran de manera muy frecuente en los urolitos del TUI de los caninos. La formación de estos urolitos se asocia a la sobresaturación de calcio y oxalato en la orina en presencia de una calciuria relativamente elevada (Bartges y Callens, 2015; Barrera y Duque, 2021).
- **Urolitiasis de urato amónico (purinas):** Son el tercer tipo más frecuente de urolitos. Cuando la orina se sobresatura con ácido úrico se forman cristales de urato. Las razas Dálmata y Bulldog inglés presentan predisposición racial a este tipo de urolitiasis, ya que presentan un déficit en uricasa, enzima que metaboliza el ácido úrico en alantoína (muy soluble y excretada por los riñones), lo que incrementa la excreción de ácido úrico en la orina. Hay que tener en cuenta que la conversión natural de ácido úrico a alantoína se produce principalmente en el hígado, por tanto, cualquier alteración hepática grave puede predisponer al desarrollo de urolitos de urato amónico (Tabar, 2016; Barrera y Duque, 2021).
- **Urolitiasis de cistina:** Aparece en perros con cistinuria, una alteración genética caracterizada por una reabsorción tubular renal defectuosa de la cistina y de otros aminoácidos, aunque en la patogenia también podrían intervenir otros factores indeterminados (Barrera y Duque, 2021).
- **Urolitiasis de sílice:** Su desarrollo se relaciona con los animales que consumen dietas que pueden contener una forma absorbible de sílice, como ocurre con el gluten de maíz, la cáscara de soja o el salvado, lo que da lugar a una excreción excesiva de sílice en la orina (Tabar, 2016; Barrera y Duque, 2021).
- **Urolitiasis de xantina:** Se desarrollan en animales que están recibiendo tratamiento farmacológico con alopurinol, sobre todo cuando sus dietas no tienen restringidas las purinas. La xantinuria se origina de los defectos en las enzimas o cofactores catalizadores en la reacción de degradación de las purinas (Barrera y Duque, 2021).

Según Stevenson y Rutgers (2016), tal y como se recoge en la Tabla 2, algunas razas caninas presentan mayor predisposición a padecer determinados urolitos. Los machos presentan predisposición a padecer todos los tipos de cálculos salvo los de estruvita, que tiene mayor incidencia en hembras. Además, en perros más maduros hay más probabilidad de desarrollo de

urolitos, siendo los cristales de oxalato los que se presentan con mayor frecuencia en rangos de edad avanzada.

.

Tipo de urolito	Grupos de edad habitualmente afectados	Razas habitualmente afectadas		Sexo
Estruvita	1 - 8 años Media 6 años	Schnauzer Miniatura Bichon Frisé Shih Tzu Caniche Miniatura Lhasa Apso		Hembras (>80 %)
Oxalato cálcico	6 - 12 años Media 8,5 años	Schnauzer Miniatura Lhassa Apso Cairn Terrier Yorkshire Terrier Cocker Spaniel Bichon Frisé Shih Tzu Caniche Miniatura		Machos (>70 %)
Fosfato cálcico	5 - 13 años	Yorkshire Terrier		Machos (>70 %)
Urato	Sin SPS*: media 3.5 años Con SPS*: media <1 año	Dálmata, Bulldog inglés, Schnauzer Miniatura (SPS*), Yorkshire Terrier (SPS*)		Machos (>85 %)
Cistina	2 - 7 años Media 5 años <1 año en los Terranova	Bulldog Inglés Teckel Terranova		Machos (>90 %)
Sílice	4-9 años	Pastor Alemán Antiguo Pastor Inglés		Machos (>90 %)

*SPS: Shunts Portosistémicos

Tabla 2. Predisposición a un tipo de urolitiasis en el perro en función de la edad, raza y sexo (Stevenson y Rutgers, 2016, p. 306).

Los signos clínicos de la urolitiasis varían en función del número, tipo, forma y localización del urolito, aunque muchos pacientes clínicamente son asintomáticos y el hallazgo del cálculo es accidental (Suárez et al., 2013). Los síntomas se deben principalmente a la irritación de la mucosa del TUI, que provoca signos de cistitis y/o uretritis con signos clínicos de disuria, estranguria, polaquiuria y/o hematuria. En ocasiones, la urolitiasis puede conducir a una obstrucción uretral, que constituye una urgencia médica y quirúrgica (Tabar, 2016; Ackerman, 2016).

La exploración física y analítica sanguínea de los animales con urolitiasis habitualmente resulta normal, a menos que exista una obstrucción uretral (Fromsa y Saini, 2019). Por este motivo, para su diagnóstico es esencial el examen de la orina, así como el empleo de técnicas de imagen como la radiología y la ecografía (Bartges y Callens, 2015, Tabar, 2016).

5.2.3 Neoplasias

Las neoplasias en el TUI en la especie canina son extenuantes y regularmente amenazan la vida del animal. Se desarrollan de manera independiente, aunque está descrita la extensión habitual de éstas a regiones contiguas del tracto urinario inferior (Griffin, Culp y Rebhun, 2018).

- **Neoplasias vesicales**

Los tumores vesicales son poco frecuentes, representando solo el 1-2% de todos los tumores caninos (Fulkerson y Knapp, 2019). La mayoría de los casos se corresponden con tumores malignos de origen epitelial, siendo el más común el carcinoma de células transicionales (CCT) que representa hasta el 75% de los tumores vesicales. Otros tumores vesicales menos

frecuentes son el carcinoma de células escamosas, adenocarcinoma, carcinoma indiferenciado, rabdomiosarcoma, linfoma, hemangiosarcoma, fibroma y otros tumores mesenquimales (Griffin, Culp y Rebhun, 2018; Fulkerson y Knapp, 2019).

El **carcinoma de células de transición** es un tumor notablemente agresivo e invasivo cuando afecta a la vejiga urinaria y con predisposición a localizarse en el trígono vesical (Griffin, Culp y Rebhun, 2018; Barrera y Duque, 2021), si bien en un estudio realizado sobre 102 perros (Knapp y Glickman, 2000), también se presentó en un porcentaje elevado de casos en uretra (56%), y próstata (29%).

La etiología de este tumor es multifactorial. Se han identificado como factores de riesgo la exposición a insecticidas tópicos para control de pulgas y garrapatas, exposición a herbicidas, contaminación atmosférica, obesidad, exposición a ciclofosfamidas, esterilización o castración, sexo hembra, y raza (terriers escoceses) (Knapp et al., 2014; Fulkerson y Knapp, 2015).

El CCT afecta principalmente a perras hembras de edad avanzada, y las razas descritas más afectadas son: Scottish Terrier, Shetland Sheepdog, Beagle, Wire-Haired Fox Terrier y West Highland White Terrier (Cannon y Allstadt, 2015; Heilmann et al., 2017).

Este tumor posee una elevada tasa de metástasis. Se ha descrito en el momento del diagnóstico un porcentaje de metástasis en nódulos linfáticos del 16%, metástasis en localización distal del 14% y en ambas localizaciones del 10%. Sin embargo, a pesar de su elevada incidencia metastásica, el fallecimiento de los animales ocurre en la mayoría de las ocasiones como consecuencia de la obstrucción del tracto urinario que produce el progreso de la neoplasia local (Knapp et al., 2000; Martins et al., 2012; Griffin, Culp y Rebhun, 2018).

La presencia de neoplasia en la vejiga con afectación uretral puede resultar en manifestaciones clínicas asociadas a patología del TUI y obstrucción del tracto urinario como disuria/estranguria, hematuria, polaquiuria e incontinencia urinaria (Martins et al., 2012; Barrera y Duque, 2021).

Para el diagnóstico de la neoplasia vesical es vital el uso de técnicas de imagen que certifiquen la ubicación, la extensión y la viabilidad de su extirpación (Martins et al., 2012). Las técnicas de imagen utilizadas son técnicas de doble contraste radiográfico, ecografía, cistoscopia, tomografía computarizada y resonancia magnética. El origen de la neoplasia se identifica mediante un análisis histopatológico de tejidos obtenidos de forma quirúrgica, por cistoscopia o biopsia con catéter. Los aspirados percutáneos son adecuados para conseguir un diagnóstico, pero hay que extremar la precaución al usarlos ya que pueden aumentar la dispersión del

carcinoma dentro del abdomen o en la pared del cuerpo de la vejiga (Griffin, Culp y Rebhun, 2018; Barrera y Duque, 2021).

- **Neoplasias uretrales**

Las neoplasias originadas en la uretra no son habituales. Generalmente son derivadas de la extensión de CCT de la vejiga, o de carcinomas de células escamosas de la próstata en los machos. Su diagnóstico se lleva a cabo mediante técnicas de imagen como la uretrografía de contraste o la cistoscopia (Barrera y Duque, 2021).

5.2.4 Traumatismos

- **Traumatismos vesicales**

La vejiga urinaria es susceptible de lesionarse y romperse por traumatismos externos o internos, por una localización ectópica de la misma o por neoplasias. La causa más común es el traumatismo externo (Rodríguez, Martínez y Graus, 2007).

Los signos clínicos iniciales son inespecíficos e incluyen letargia, debilidad, vómitos, diarrea, disuria, hematuria o anuria. Cabe destacar que, aunque la hematuria es un signo frecuente, no es específica de rotura vesical (Costello, 2011). La rotura de la vejiga urinaria muchas veces produce uroabdomen/uroperitoneo, que va a producir cambios electrolíticos y metabólicos severos (Stafford y Bartges, 2013).

- **Traumatismos uretrales**

La rotura de la uretra en la especie canina puede ocurrir como consecuencia de traumatismos externos o causas iatrogénicas. El traumatismo ocurre con mayor frecuencia en perros machos, debido a la mayor longitud de su uretra (Colopy y Bjorling, 2015).

Los signos clínicos van a variar en función de la presencia de diversos factores como la ubicación, gravedad y duración de la lesión, presencia y localización de la orina extravasada, presencia de obstrucción al flujo de orina y existencia de infección, que podrán dar lugar a disuria, anuria, hematuria y peritonitis (Colopy y Bjorling, 2015).

5.2.5 Enfermedades congénitas

Las anomalías congénitas en el TUI son poco frecuentes en la especie canina. Bartges y Callens (2015a) diferencian las patologías congénitas que afectan al TUI en:

- Vejiga urinaria: Agenesia e hipoplasia de la vejiga urinaria, vejiga pélvica, extrofia y hernia vesical, anomalías del uraco, duplicación de la vejiga urinaria, fístula colovesical y comunicación útero-vejiga, neoplasia primaria de vejiga urinaria y urocistolitiasis en perro inmaduros.

- Uretra: Aplasia e hipoplasia uretral, uréteres ectópicos, epispadia e hipospadia, malformaciones uretrogenitales, duplicación de la uretra, uretra ectópica, fístula uretro-rectal/vaginal/perineal, divertículo uretral, prolapso uretral, estenosis e hipoplasia uretral e incontinencia urinaria congénita.

Muchos de estos trastornos se asocian con la presencia de incontinencia urinaria, de forma que, si ésta se presenta en animales jóvenes, se debe sospechar de un problema congénito (Tabar, 2016). La causa más frecuente de incontinencia es la incompetencia del esfínter uretral. Afecta principalmente a las hembras adultas castradas de razas grandes y gigantes, que tenderán a presentar una uretra más corta, un tono uretral débil y una vejiga en situación caudal. Puede presentarse de forma constante o intermitente, acentuándose cuando el animal está relajado o dormido (Cortadellas, 2010).

Es importante tener en cuenta que un animal puede tener varios problemas congénitos y concurrentes (Tabar, 2016).

Para aproximar el diagnóstico habrá que tener en cuenta pruebas de laboratorio, como el urianálisis para determinar si existe infección, y técnicas de imagen que ayudarán a confirmar la existencia de retención o incontinencia urinaria y al estudio de sus posibles causas. Las técnicas empleadas son la radiografía, la ecografía, y especialmente, la uretrocistoscopia o la tomografía computarizada (Cortadellas, 2010; Brovida, 2014).

5.3 DIAGNÓSTICO DE LAS PATOLOGÍAS DEL TRACTO URINARIO INFERIOR

El diagnóstico de las patologías del TUI debe comenzar con una anamnesis detallada y un examen físico completo para posteriormente realizar pruebas laboratoriales y técnicas de imagen que en muchas ocasiones resultarán definitivas en el diagnóstico de la enfermedad (Tabar, 2016).

5.3.1 Anamnesis y exploración física

Se debe iniciar la consulta con una anamnesis completa que incluya la edad, raza, sexo, motivo de consulta, inicio de síntomas y su progresión (DiBartola y Westropp, 2020). Es importante además recoger datos concretos referentes a la posible alteración de las vías urinarias como son la ingesta de agua, frecuencia de micción, volumen y color de la orina, molestia o dificultad al miccionar y en caso de incontinencia, desde cuándo y los momentos en los que suele suceder (Tabar, 2016; DiBartola y Westropp, 2020).

Posteriormente, la exploración física debe comenzar con una palpación abdominal cuidadosa donde puede localizarse la vejiga y valorar su grado de distensión. Se realizará un tacto rectal

que permitirá la palpación de la uretra pelviana, evaluando posibles distensiones de la misma, además de un examen de genitales que posibilitará la detección de posibles descargas anormales y una exploración neurológica, que es fundamental para percibir algún fallo en el sistema nervioso periférico que pueda ser origen de la incontinencia urinaria (DiBartola y Westropp, 2020).

5.3.2 Examen de orina

El análisis de orina o urianálisis es una prueba relevante para la detección de trastornos urinarios ya que permite la identificación temprana de numerosas enfermedades urinarias y enfermedades subyacentes, facilitando así su prevención o resolución temprana (Piech y Wycislo, 2019).

Los métodos usualmente utilizados para la recogida de muestra de orina son la micción espontánea, la compresión manual de la vejiga, la cateterización y la cistocentesis. Ésta última se considera la más práctica y precisa ya que elimina la posibilidad de contaminación a partir de la uretra y aparato genital (Parrah et al., 2013; Yadav, 2020).

La realización de un urianálisis completo incluye (Piech y Wycislo, 2019):

- **a.** Evaluación macroscópica de la orina.
- **b.** Medición de su densidad específica.
- **c.** Análisis químico de la orina.
- **d.** Examen microscópico de su sedimento.

a. Evaluación macroscópica de la orina: Se examina su color y claridad. La orina de un perro es de color amarillo por la presencia del pigmento urocromo y de urobilina. Una alteración del color va a ser indicativo de alguna anormalidad que puede tener su origen en el tracto urinario. El color anómalo de orina más común en caninos es el rojo o marrón, que normalmente se relaciona con la presencia de hematuria, hemoglobinuria, mioglobinuria o bilirrubinuria. Una orina de color blanco o lechoso también debe hacer sospechar de afectación del TUI, ya que es compatible con la presencia de cristales de fosfato o piuria. (Suárez et al., 2013; Callens y Bartges, 2015).

La claridad de la orina depende de la concentración de sedimento que contenga, de tal manera que, si existe una alta concentración de leucocitos, cristales, material amorfo y/o microorganismos, habrá un aumento de la turbidez de la orina, y en este caso, un examen del sedimento urinario determinará su origen (Piech y Wycislo, 2019).

b. **Densidad específica:** proporciona información de la capacidad de los túbulos renales para concentrar o diluir orina y se determina con un refractómetro. El intervalo de referencia normal para caninos oscila entre 1.015 a 1.045. Si la densidad que se obtiene es inferior a este intervalo podrá tratarse de isostenuria (1.008 a 1.013) o de hipostenuria (menos de 1.007), que indicará o un problema renal o problema endocrino respectivamente. No obstante, la interpretación dependerá de la presentación clínica del paciente y los resultados del análisis químico (Piech y Wycislo, 2019).
c. **Análisis químico:** Se realiza de manera semicuantitativa a través de tiras reactivas de orina. En veterinaria es un método fiable para la medición de pH, glucosa, cetonas, bilirrubina, sangre oculta y proteínas. El pH de la orina normal en perros es ácido, un pH alcalino podría sugerir la presencia de una ITU con un microbio productor de ureasa. La presencia en orina de glucosa, bilirrubina, cetonas o sangre es patológica y determinará la necesidad de indagar en busca de enfermedades sistémicas. La presencia de proteína en la orina puede indicar inflamación, hemorragia e infección del TUI, y deberá interpretarse conjuntamente con la densidad, el pH y el examen del sedimento (Callens y Bartges, 2015; Piech y Wycislo, 2019).
d. **Examen microscópico del sedimento urinario**: Su determinación puede proporcionar indicios de inflamación, infección o hemorragia mediante la visualización y tipificación de leucocitos, bacterias o eritrocitos o de una posible urolitiasis con la observación de cristales específicos. En algunos casos, puede aportar información acerca de posibles neoplasias como el CCT o el linfoma (Piech y Wycislo, 2019; Valls et al., 2019).

La cristaluria es un hallazgo frecuente en la orina de los perros, aunque no siempre es indicativo de urolitiasis, o viceversa. Normalmente es común observar cristales de estruvita y oxalato de calcio (Figuras 3 y 4). No obstante, los cristales del sedimento urinario pueden diferir de la composición de los urolitos, por lo que será determinante para predecir la composición de los mismos el aspecto radiográfico y el pH de la orina (Piech y Wycislo, 2019; Valls, 2019).

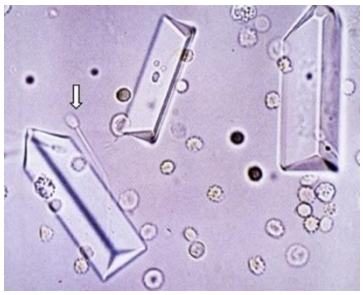

Figura 3. Cristales de estruvita (Callens y Bartges, 2015, p. 15).

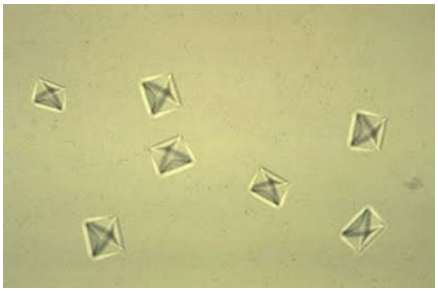

Figura 4. Cristales de oxalato de calcio (Callens y Bartges, 2015, p. 15).

En presencia de neoplasia en el TUI es posible observar un aumento de células epiteliales, aunque la distinción entre las células transicionales neoplásicas y los cambios metaplásicos en estas células, como por ejemplo por una irritación mecánica producida por un cálculo, es complicada. Por este motivo, la citología de orina no es el método de elección para diagnosticar el carcinoma transicional (Reine y Langston, 2005).

Existe una prueba muy novedosa denominada "prueba del antígeno tumoral vesical veterinario" (v-BTA) que puede utilizarse para la detección del CCT en la especie canina. Consiste en la detección de un antígeno producido por el tumor que se libera en la orina. Este análisis proporciona un diagnóstico precoz de la enfermedad (Alleman y Wamsley, 2017).

La evaluación del urianálisis junto con la realización de un cultivo microbiano van a ser definitivos en el diagnóstico de la mayoría de trastornos del TUI de los perros (Parrah et al., 2013).

5.3.3 Técnicas de imagen

Las técnicas de imagen son una parte fundamental en el diagnóstico definitivo de muchas de las patologías que afectan al sistema urinario, ya que mediante estas técnicas se obtiene una información muy valiosa acerca de cambios en el número, tamaño, forma, contorno, localización, densidad, integridad estructural y función cualitativa y cuantitativa de los órganos que conforman el TUI (Barrera y Duque, 2021).

Las pruebas de diagnóstico por imagen que pueden usarse son la radiología simple o con contraste, la ecografía, la cistouretroscopia y técnicas de imagen avanzada como la tomografía computarizada y la resonancia magnética (Hsieh et al., 2022).

La radiología y la ecografía se realizan al iniciar el abordaje diagnóstico porque son sencillas de conseguir, poco invasivas y menos costosas que otras modalidades como la tomografía computarizada o la cistouretroscopia, aunque éstas últimas van a ser pruebas esenciales en muchas patologías del TUI (Hsieh et al., 2022).

5.3.3.1 Exploración radiológica

La exploración radiológica simple de la vejiga de la orina aporta información sobre su forma, tamaño, márgenes, opacidad y posición, por lo que los cambios que pueden aparecer en alguna de estas características serán sugestivos de alteración vesical (Thrall, 2003).

En una radiografía simple en la que no existe alteración de la vejiga, ésta se aprecia como una estructura de aspecto elipsoidal y opacidad tejido blando, más o menos distendida según la cantidad de orina que contenga en ese momento, localizada en el abdomen caudoventral, inmediatamente craneal a la pelvis (Figura 5).

La radiología simple puede resultar muy útil en el diagnóstico de algunas patologías que han sido descritas en este trabajo, como puede ser la presencia de urolitos radioopacos, como los de estruvita u oxalato (Figura 6) o una cistitis enfisematosa (Figura 7).

A diferencia de la vejiga, la uretra normal no se visualiza en una radiografía simple, salvo que en su interior se localicen cálculos radioopacos (Hecht, 2015), tal y como se puede apreciar en la Figura 8.

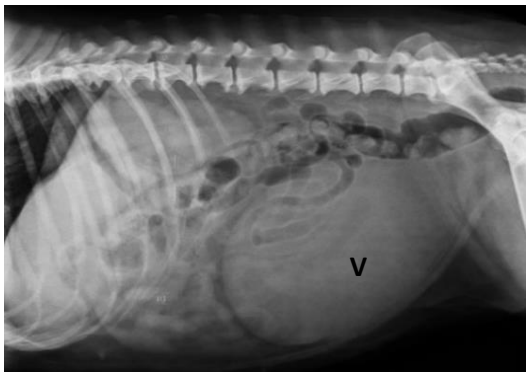

Figura 5. Radiografía lateral del abdomen de una perra con una vejiga (V) distendida. Imagen cedida por HVUZ (Hosp. Vet. Univ. Zaragoza).

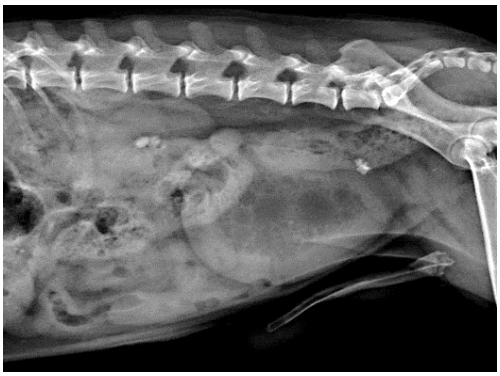

Figura 6. Radiografía lateral del abdomen de un perro con cistitis enfisematosa. Imagen cedida por HVUZ.

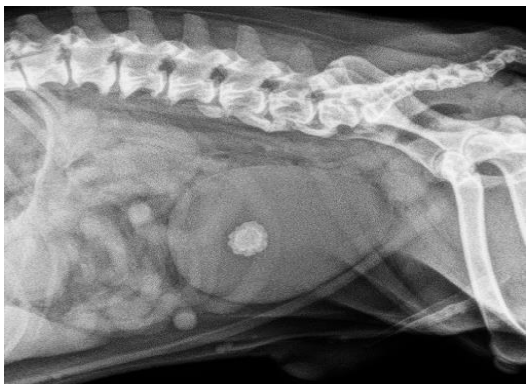

Figura 7. Radiografía lateral del abdomen de un perro con cálculo vesical. Imagen cedida por HVUZ.

Figura 8. Cálculos vesicales y uretrales. Imagen cedida por HVUZ.

En algunas ocasiones, la radiología simple no es suficiente para alcanzar un diagnóstico, en cuyo caso se pueden utilizar técnicas radiológicas de contraste (Barrera y Duque, 2021).

Radiología de contraste

Consisten en la instilación de un agente de contraste positivo y/o negativo en la vejiga urinaria y/o uretra (Hecht, 2015). En comparación con las radiografías simples, éstas aportan una información anatómica más detallada, sensible y específica, además de permitir la visualización de la uretra. Para la exploración del TUI se usarán especialmente los contrastes positivos (uretrografía/cistografía positiva) (Barrera y Duque, 2021).

- Cistografía retrógrada positiva

Consiste en la introducción de un contraste positivo yodado en el interior de la vejiga urinaria mediante una sonda urinaria tras cateterización de la uretra (Figura 9). La imagen obtenida aportará información sobre el tamaño, forma, ubicación e integridad de la pared vesical, así como de la presencia de lesiones intraluminales (Hecht, 2015; Barrera y Duque, 2021), por lo que esta técnica resulta especialmente útil para el diagnóstico de algunas alteraciones vesicales con desplazamientos de vejiga (Figura 10 y 11) y la detección de roturas vesicales (Figura 12).

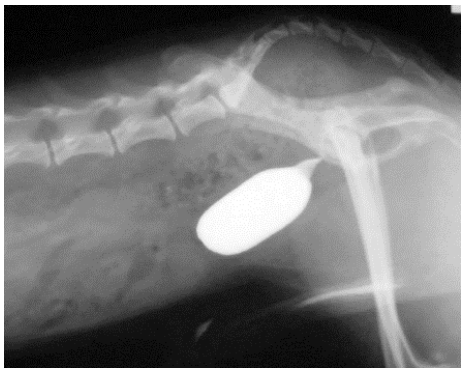

Figura 9. Cistografía retrógrada positiva donde se observa una vejiga normal. Imagen cedida por HVUZ.

Figura 10. Cistografía retrógrada positiva en la que se aprecia una herniación vesical. Imagen cedida por HVUZ.

Figura 11. Cistografía retrógrada positiva en la que se aprecia una vejiga intrapélvica. Imagen cedida por HVUZ.

Figura 12. Cistografía retrógrada positiva. Se observa extravasación de contraste a peritoneo debido a una rotura vesical. Imagen cedida por HVUZ.

- Uretrografía retrógrada positiva

Consiste en la introducción de un contraste positivo yodado en la uretra. Está indicada para mejorar la visualización, localización, contorno e integridad de la uretra y del cuello de la vejiga (Barrera y Duque, 2021). Las Figuras 13 y 14 ilustran la presencia de cálculos radiolúcidos y una rotura uretral, evidenciados mediante la realización de esta técnica.

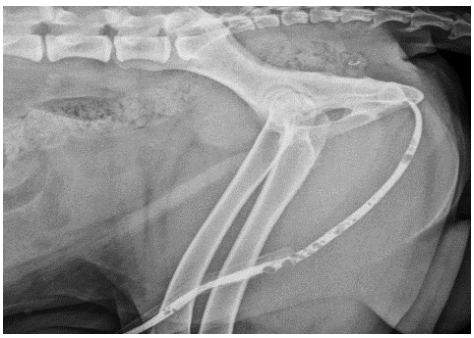

Figura 13. Uretrografía retrógrada positiva que evidencia la presencia de cálculos de urato en uretra. Imagen cedida por HVUZ.

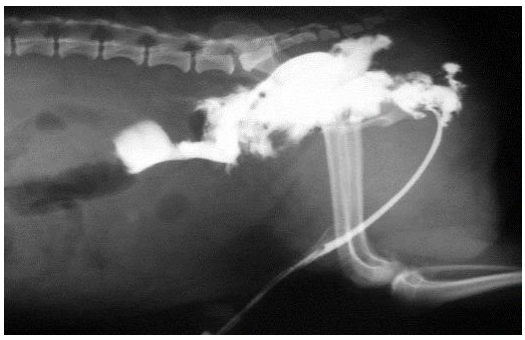

Figura 14. Uretrografía retrógrada positiva con salida de contraste ante una rotura uretral. Imagen cedida por HVUZ.

Sin embargo, algunas patologías del TUI, especialmente aquellas que afectan al estado de sus mucosas, no pueden ser evaluadas correctamente mediante la radiología, por lo que se hace necesario el empleo de otras técnicas de imagen como la ecografía.

5.3.3.2 Exploración ecográfica

La ecografía es inicialmente, al igual que la radiología, una de las técnicas de imagen de elección debido a la elevada sensibilidad que presenta para el diagnóstico de las patologías de la vejiga y de la uretra intraabdominal. Se trata de una técnica no invasiva cuya utilidad se basa en evaluar la ecotextura y organización del tracto urinario (Rademacher, 2019).

La vejiga urinaria se observa como una estructura anecoica de morfología redondeada cuando contiene orina (Figura 15). La pared va a visualizarse cuando el órgano se encuentre correctamente distendido y, por regla general, no supera los 3 mm de grosor. En condiciones de normalidad, se van a diferenciar la capa serosa (hiperecogénica), la capa muscular (hipoecogénica) y la capa mucosa (hiperecogénica) (Moreno, 2010; Barrera y Duque, 2021).

Figura 15. Ecografía de la vejiga urinaria (V). Imagen cedida por HVUZ.

La uretra se observa caudal a la vejiga y al arco isquiático. Suele presentarse como una estructura hipoecoica y vagamente circular en el plano transversal (Kealy, McAllister y Graham, 2011).

La ecografía va a resultar especialmente útil en el diagnóstico de alteraciones del TUI con afectación de sus paredes, como pueden ser las infecciones o las neoplasias, así como para el diagnóstico de cálculos que por su opacidad pueden pasar desapercibidos en una radiografía. (Rademacher, 2019).

La cistitis (Figura 16) muestra una vejiga urinaria con la pared difusamente engrosada con presencia de irregularidades y rugosidad de la capa interna, más evidente en zona craneoventral. En estos casos la orina suele ser ecogénica dando un efecto de remolino debido a la presencia de células o un alto contenido de proteínas. Si la enfermedad progresa se puede ocasionar la pérdida de la estructura trilaminar de la pared (Moreno, 2010; Kealy, McAllister y Graham, 2011).

En presencia de cálculos, la ecografía es una técnica muy útil ya que es capaz de identificarlos independientemente de su morfología, tamaño o composición. Habitualmente se presentan como focos hiperecoicos dentro de la luz de la vejiga que generan sombra acústica (Figura 17).

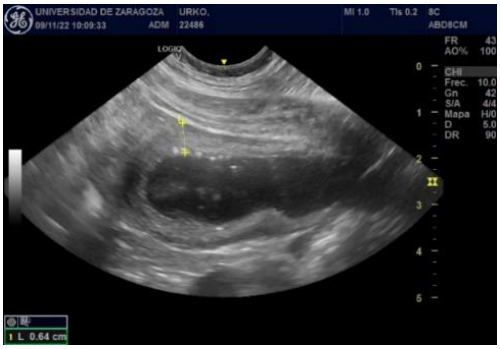

Figura 16. Ecografía de cistitis. Imagen cedida por HVUZ.

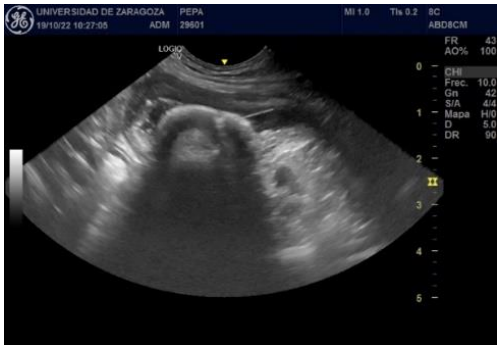

Figura 17. Ecografía de la vejiga urinaria con presencia de urolito. Imagen cedida por HVUZ.

Las neoplasias vesicales producen imágenes ecográficas diversas con predominio de patrones hiperecoicos. La ecografía permite visualizar la localización de la neoplasia, la extensión de afectación de la vejiga, el número de capas de la pared y la presencia de metástasis. También debe examinarse la uretra por si existiese alguna extensión distal (Moreno, 2010).

Sin embargo, la ecografía en ocasiones presentará algunas limitaciones en el diagnóstico de ciertas alteraciones como las roturas vesicales o uretrales, en donde se precisarán otras técnicas como la radiología con contraste, tal y como se ha mencionado anteriormente (Rademacher, 2019).

5.3.3.3 Exploración endoscópica

Se denomina **uretrocistoscopia** a la técnica mínimamente invasiva utilizada para acceder y explorar el TUI y genital mediante el endoscopio. Esta técnica se usa cada vez con más frecuencia

para el diagnóstico de patologías que afectan a la vejiga urinaria y la uretra, ya que se considera un método diagnóstico seguro que permite la evaluación interna del TUI, la recogida de material para su examen posterior y en ocasiones, instrumento terapéutico para diversas patologías (Grzegory et al., 2013).

Hsieh et al., (2022) en un estudio a 237 perros con signos de enfermedad del TUI comparan la eficacia diagnóstica de la uretrocistoscopia y la ecografía para examinar las vías urinarias bajas. Determinaron que la concordancia entre ambas técnicas para los perros que padecían incontinencia urinaria era de un 71%; para los que padecían ITU la concordancia era de un 87% y aquellos que presentaban como hallazgo estenosis uretral se diagnosticaban con mayor frecuencia (67%) con el uretrocistoscopio. Por lo tanto, concluyen que la concordancia entre ambas técnicas es moderada, que la recomendación de usar un endoscopio para evaluar el TUI depende de la presentación clínica individual del paciente y de los signos y que, para lesiones uretrales, la ecografía no es la modalidad de elección.

Es muy importante llevar a cabo un protocolo sistemático en la exploración cistoscópica, de manera que tras la visualización del meato urinario se procede al sondaje uretral hasta llegar a la vejiga donde se realiza un drenaje de la orina, se lava con solución isotónico estéril y se llena de nuevo evitando la sobredistensión. La mucosa vesical en estado natural permite una visualización adecuada de los vasos sanguíneos de la submucosa (Figura 19) (Larry, 2018).

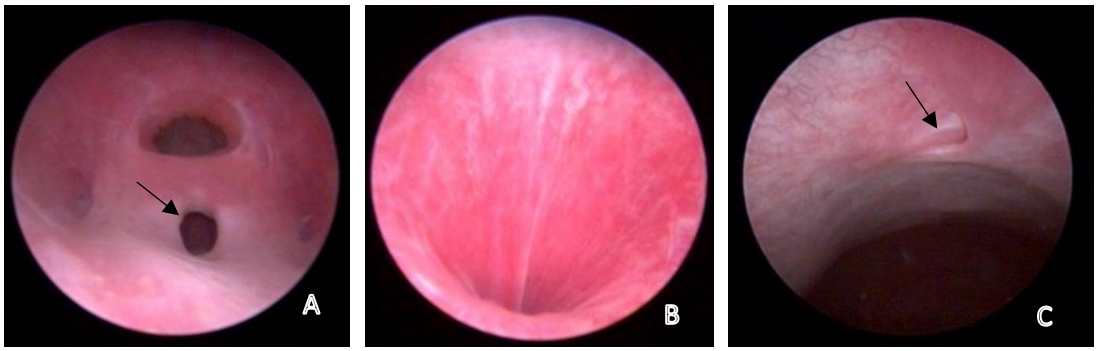

Figura 19. A. Localización endoscópica del meato urinario para su sondaje (flecha). B. Uretroscopia. Mucosa uretral normal. C. Cistoscopia. Mucosa vesical normal. Se observa desembocadura ureteral (flecha). Imágenes cedidas por HVUZ.

El uso del endoscopio va a estar indicado en el diagnóstico de patologías urinarias bajas como la cistolitiasis, tumores neoplásicos e ITU's recurrentes (Grzegory et al., 2013).

En la urolitiasis, la cistoscopia es una técnica muy útil para su diagnóstico cuando los urolitos no se visualizan mediante otras técnicas de imagen. Además, el cistoscopio va a permitir la extracción de los cálculos para el análisis de su composición, lo que va a ser fundamental para

instaurar un tratamiento (Figura 20), así como su fragmentación terapéutica (Stevenson y Rutgers, 2016).

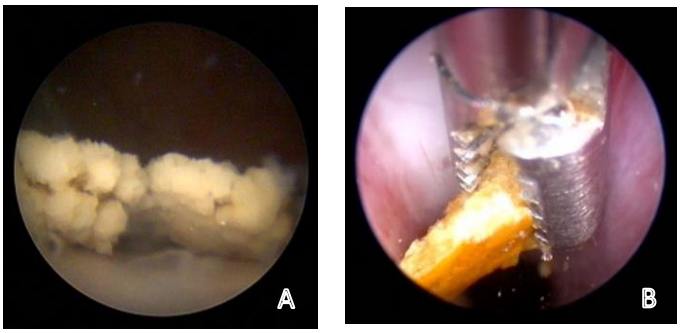

Figura 20. Cistoscopia. A. Cálculos en vejiga urinaria. B. Extracción de cálculo mediante pinza. Imagen cedida por HVUZ.

Las masas localizadas en la vejiga urinaria y la uretra pueden visualizarse y biopsiarse por medio de un cistoscopio. El CCT en los perros presenta una imagen citoscópica muy variable (Figura 21), por lo que su diferenciación con la cistitis polipoide requiere la evaluación histopatológica de las muestras biopsiadas durante la cistoscopia. La evaluación citoscópica de las masas uretrales también permite conocer su localización y extensión mientras se obtienen muestras para histopatología (Larry, 2018).

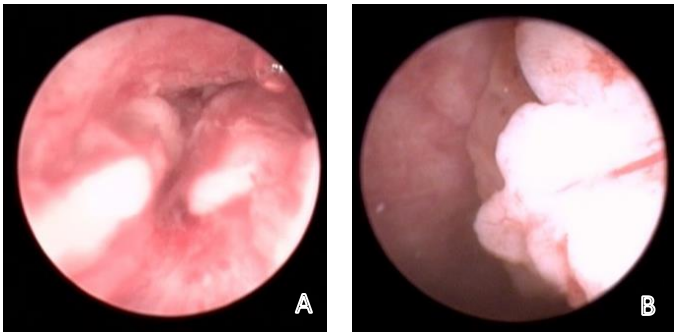

Figura 21. Uretrocistoscopia. A. Neoplasia uretral. B. Neoplasia vesical.

Por otro lado, la exploración endoscópica posibilita la evaluación diagnóstica de las ITU's recurrentes ya que permite la obtención de una muestra de la mucosa vesical para la detección de patógenos causantes de la infección. Existen estudios como el de Gatoria (2006) que compara los resultados obtenidos en el diagnóstico de las ITU´s recurrentes a partir de muestras de la mucosa vesical adquiridas mediante cistoscopia con respecto a los resultados obtenidos mediante un cultivo convencional de orina, obteniendo como resultado que los cultivos convencionales de orina no fueron diagnósticos en un 18-24% de los perros que sí fueron diagnosticados mediante muestras endoscópicas de ITU´s recurrentes.

Además, en la especie canina es posible el desarrollo de folículos de pequeño tamaño cuando éstos padecen una ITU crónica. En este caso el cistoscopio facilita la obtención de las muestras para histopatología y, por tanto, la identificación del organismo infeccioso (Larry, 2018).

5.3.3.4 Tomografía computarizada (TC) y Resonancia magnética (RM)

Técnicas de imagen avanzadas que aportan información detallada de las estructuras estudiadas pero que no se utilizan de manera rutinaria por el costo, la disponibilidad y el tiempo requerido para la obtención de imágenes. Sin embargo, pueden ser muy útiles para afinar un diagnóstico presuntivo ya que complementan los resultados obtenidos mediante las radiografías y ecografías y resultan útiles para una planificación quirúrgica y evaluación postoperatoria (Lee et al., 2022). Además, mediante estas técnicas se puede determinar la posible afectación de órganos adyacentes como los ganglios regionales o la columna (Hecht, 2015).

No obstante, son técnicas generalmente más utilizadas para evaluar el tracto urinario superior debido a la excreción predominantemente renal de los agentes de contraste (Lee et al., 2022).

5.4 TRATAMIENTO DE LAS PATOLOGÍAS DEL TRACTO URINARIO INFERIOR

Las diversas patologías que afectan con mayor frecuencia al TUI de la especie canina y que han sido descritas a lo largo de este trabajo, pueden ser susceptibles de tratamiento médico, procedimientos quirúrgicos convencionales y/o aplicación de técnicas mínimamente invasivas (Welch, 2019).

5.4.1 Tratamiento de la urolitiasis vesical y uretral

El tratamiento inicial de las urolitiasis debe comenzar con un manejo nutricional genérico que favorezca la dilución de la orina y, en ocasiones, la modificación de su pH. Además, los diferentes urolitos requerirán un manejo nutricional específico para lograr su disolución (Ackerman, 2016).

5.4.1.1 Manejo nutricional genérico

- **Dilución de la orina**. La forma más sencilla de producir orina insaturada es favorecer la diuresis. El aumento del flujo urinario reduce la concentración de sustancias litogénicas, lo cual compensa el inconveniente de la dilución de los inhibidores de la cristalización. Además, volúmenes elevados de orina también incrementan la frecuencia de la micción, lo que ayuda a eliminar todos los cristales libres que se formen en las vías urinarias. Para estimular la diuresis es necesario potenciar el consumo de agua. Esto puede lograrse administrando alimentos enlatados que contienen de un 70 a un 80% de agua, añadiendo agua a la alimentación o incrementando ligeramente el contenido de cloruro sódico de los alimentos secos (Stevenson y Rutgers, 2016).

- **Modificación del pH de la orina.** Puede resultar muy eficaz para el control de algunos urolitos, aunque no de todos. La acidificación de la orina produce un marcado aumento de la solubilidad de la estruvita y es fundamental para la disolución médica de estos urolitos. Por el

contrario, su alcalinización es importante porque aumenta la solubilidad de los urolitos de urato y cistina (Stevenson y Rutgers, 2016).

5.4.1.2 Tratamiento nutricional específico y farmacológico

El objetivo de la terapia nutricional específica y farmacológica en la urolitiasis es la disolución del cálculo, aunque cabe destacar que únicamente son susceptibles de disolución los urolitos de estruvita, cistina, urato amónico y xantina (Westropp y Lulich, 2018).

- **Disolución de cálculos de estruvita**. Tal y como se discutió en capítulos anteriores, en el perro, la mayoría de los cálculos de estruvita se asocian a ITU por bacterias ureasa positivas, por lo que resulta fundamental la detección del agente infeccioso y la realización del antibiograma para la instauración del tratamiento antimicrobiano más efectivo. Los urolitos de estruvita estériles no precisan antibióticos y pueden disolverse solamente con la dieta calculolítica o con acidificantes de la orina. Además, el tratamiento farmacológico instaurado debe acompañarse de una dieta calculolítica encaminada a reducir las concentraciones urinarias de urea, fósforo y magnesio (Stevenson y Rutgers, 2016):
    1. Se deben administrar cantidades moderadas de proteína, para reducir la cantidad de urea disponible para las bacterias ureasa positivas.
    2. Acidificación del pH urinario. La acidificación urinaria inhibe la precipitación de cristales de estruvita por la menor disponibilidad de los iones fosfato. Además, es desfavorable para el crecimiento bacteriano.
- **Disolución de cálculos de cistina**. El objetivo del tratamiento es reducir la concentración de cistina en la orina y aumentar su solubilidad, lo que se puede alcanzar mediante (Westropp y Lulich, 2018):
    1. Alcalinización de la orina: dado que la solubilidad de la cistina aumenta con el pH. Pueden utilizarse dietas alcalinizantes y con restricción moderada de proteínas
    2. Administración de medicamentos que contengan grupos tioles. Estos fármacos reaccionan con la cistina, lo que lleva a la formación de un complejo que es más soluble en la orina que la cistina. El más utilizado es la N-(2-mercaptopropionil)-glicina (Stevenson y Rutgers, 2016).
- **Disolución de cálculos de urato amónico.** Para la disolución de los urolitos de urato amónico se establece una dieta alcalinizante y restringida en purinas, acompañada de inhibidores de la xantina oxidasa (alopurinol). Sin embargo, en los casos en que los perros presenten shunts portosistémicos como causa de la urolitiasis por purinas, la primera opción será el tratamiento quirúrgico (Tabar, 2016).

1. Dieta restringida en purinas. Este objetivo se consigue mediante una restricción global de las proteínas (de 18 a 10%). Las proteínas vegetales, los huevos y los productos lácteos son fuentes de proteína alternativas con un contenido relativamente bajo en precursores de purina.
2. Alcalinización de la orina. Una orina alcalina contiene pequeñas cantidades de amoniaco e iones amonio, lo cual disminuye el riesgo de urolitiasis por urato amónico. Las dietas restringidas en proteínas tienen un efecto alcalinizante, pero podría ser necesaria la administración adicional de agentes alcalinizantes de la orina (Stevenson y Rutgers, 2016). El bicarbonato sódico y el citrato potásico son los más utilizados.
3. Administración de alopurinol. La forma más eficaz de reducir la excreción urinaria de urato es la utilización de alopurinol, que es un inhibidor de la xantina oxidasa, la enzima responsable de catalizar la conversión de xantina e hipoxantina en ácido úrico. La dosis recomendada para disolver los urolitos de urato es de 15 mg/kg cada 12 horas (Stevenson y Rutgers, 2016).

- **Disolución de cálculos de xantina.** El tratamiento médico para la disolución de los urolitos de xantina se basa en el uso de una dieta baja en proteínas, alcalinizante y diurética (dieta húmeda), que pueda utilizarse en combinación con alcalinizantes o solubilizantes de cistina (grupos tiol) (Tabar, 2016).

5.4.1.3 Tratamiento quirúrgico convencional

Cuando el manejo nutricional y farmacológico no ha resuelto la disolución de los cálculos o éstos dan lugar a una obstrucción de las vías urinarias, se requiere su extracción mediante procedimientos quirúrgicos convencionales o mediante el empleo de técnicas mínimamente invasivas. Las técnicas convencionales utilizadas en estos casos son la cistotomía, uretrotomia y uretrostomia.

- **Cistotomía**

Consiste en la realización de una incisión quirúrgica en la vejiga urinaria para intervenir en su interior (Welch, 2019).

Las indicaciones para la realización de una cistotomía son principalmente la extracción de cálculos uretrales o vesicales, la reparación de roturas vesicales por traumatismos, la biopsia o exéresis de masas y la resolución de algunas alteraciones congénitas (Welch, 2019).

En la especie canina, la indicación más importante es la resolución de la urolitiasis vesical. La eficacia de la eliminación de cálculos mediante cistotomía está descrita en un estudio de Grant,

Harper y Werre (2010) en el que emplearon dicha técnica quirúrgica en 128 perros para la resolución de cálculos, concluyendo que la cistotomía es un procedimiento seguro y eficaz para la extracción de urolitos del tracto urinario inferior en la especie canina.

- **Uretrotomía y Uretrostomía**

La uretrotomía es una técnica llevada a cabo en perros macho principalmente para la eliminación de cálculos uretrales que provoquen obstrucción y no sea posible su desplazamiento hasta la vejiga urinaria mediante retrohidropropulsión (Rodríguez, Martínez y Graus, 2007; Welch, 2019).

La retrohidropropulsión se basa en introduce un catéter uretral y difundir solución salina estéril para desplazar los cálculos que se localicen en la uretra a la vejiga urinaria (Culp y Palm, 2018).

Cuando se requiere una desviación permanente de flujo de orina o disminuir el riesgo de obstrucción uretral debido a cálculos urinarios recurrentes que no pueden resolverse con tratamiento médico se realiza una uretrostomía. Este procedimiento tiene como objetivo principal la creación de una abertura mayor que el orificio uretral para facilitar el paso de cálculos pequeños disminuyendo el riesgo de obstrucción. En perros se utiliza con más frecuencia la uretrostomía preescrotal (Culp y Palm, 2018).

5.4.1.4 Técnicas mínimamente invasivas

Durante los últimos años se han desarrollado nuevas técnicas de mínima invasión para la resolución de muchas de las patologías del TUI, como la cistoscopia transuretral y la cistoscopia asistida por laparoscopia y percutánea (Culp y Palm, 2018). Se han realizado estudios que demuestran que mediante las técnicas quirúrgicas tradicionales como la cistotomía y la uretrotomía los cálculos fueron extraídos hasta en un 20% de los casos de manera incompleta y que, además entre un 40-60% de los pacientes presentaron recidivas, especialmente relacionadas con cálculos de oxalato, urato y cistina (Grant, Harper y Werre, 2010).

5.4.1.1.1 Cistoscopia transuretral

La cistoscopia es el procedimiento diagnóstico en el que se inserta una lente endoscópica por la uretra y se revisa la anatomía de ésta y de la vejiga. Esta técnica puede además resultar terapéutica para la resolución de cálculos vesicales o ablación de tejido mediante el empleo de cestas de extracción o litotricia láser (Culp y Palm, 2018).

- <u>Cistouretroscopia con empleo de cesta</u>

Consiste en la introducción a través del cistouretroscopio de una cesta de extracción de cálculos (Figura 22). Aunque puede emplearse tanto en perros machos como en hembras, presenta como

limitaciones el tamaño de la uretra del animal, así como el tamaño del urolito. En las hembras, el tamaño del cálculo debe ser inferior a 4mm y en los machos inferior a 3mm (Morgan y Forman, 2015).

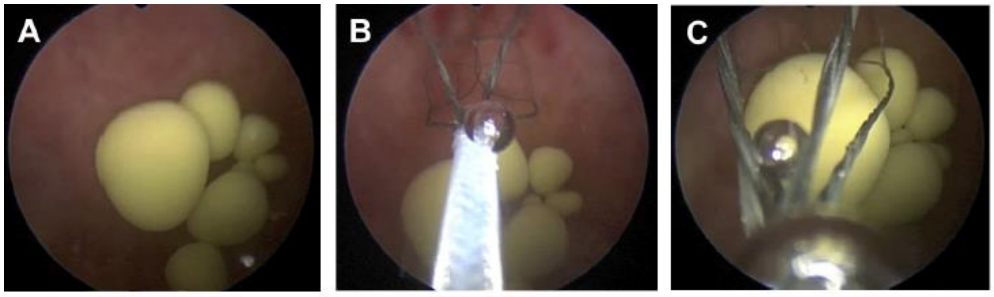

Figura 22. (A) Presencia de cálculos vesicales en la porción dependiente de la vejiga. (B) Introducción de cistouretroscopio asistido por cesta. (C) Cesta atrapando cálculos (Berent, 2016, p. 16).

- <u>Cistouretroscopia con litotricia láser</u>

El sistema LASER (light amplification stimulated emission radiation) es una tecnología desarrollada inicialmente dentro del campo de la fisicoquímica, con usos en el área de la ingeniería. Actualmente, sus aplicaciones en el campo de la medicina humana abarcan casi la totalidad de las especialidades quirúrgicas y ha sido ampliamente descrito para la resolución de la urolitiasis. En el ámbito veterinario supone una técnica muy novedosa de reciente aplicación.

Consiste en la introducción a través del cistoscopio de una fibra láser de holmium Yag que irá fragmentando los urolitos de manera fototérmica, con un mínimo riesgo para el tejido urotelial, hasta que éstos sean de menor tamaño que la uretra (Figura 23).

Los fragmentos resultantes se extraen mediante una combinación de urohidropropulsión y de recuperación mediante cesta (Defarges, Dunn and Berent, 2013; Morgan y Forman, 2015; Culp y Palm, 2018).

Según los autores consultados, mediante esta técnica se pueden fragmentar la totalidad de los urolitos y pueden ser eliminados en aproximadamente el 85% de los perros machos y en prácticamente la totalidad de las hembras (Grant, Werre y Gevedon, 2008; Lulich et al., 2009).

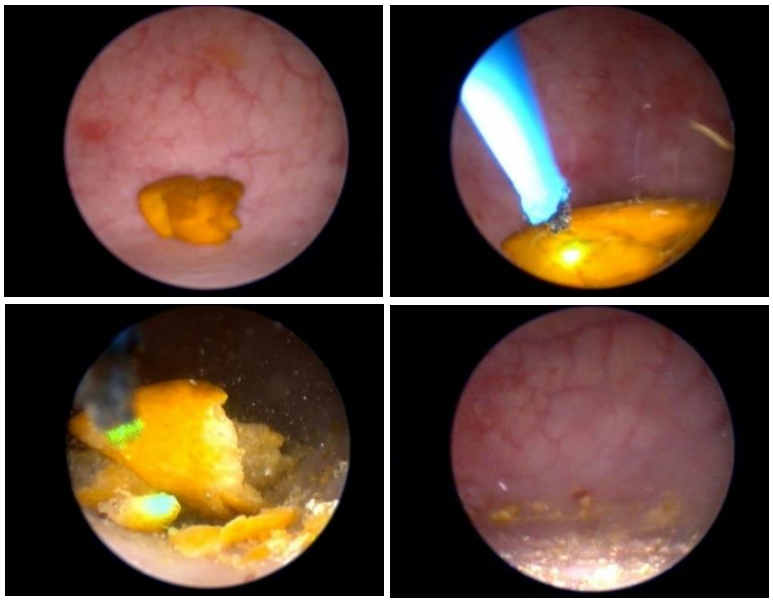

Figura 23. Cistouretroscopia y litotricia láser holmio para la total fragmentación de un cálculo. Imagen cedida por HVUZ.

5.4.1.1.2 Cistoscopia asistida por laparoscopia

Es un procedimiento quirúrgico que permite la exploración del interior de la vejiga a través de un abordaje laparoscópico. En pequeños animales es habitual exteriorizar parcialmente la vejiga tras la exploración laparoscópica, para posteriormente realizar la cistotomía y exploración del interior del órgano, aunque también existe la posibilidad de realizar estas técnicas sin exteriorizar la vejiga (Cortadellas, 2010).

Facilita el manejo de cálculos urinarios que tengan gran tamaño y sean imposibles de eliminar mediante urohidropropulsión, o que sean numerosos. Es una técnica generalmente realizada en perros machos, ya que la uretra de las hembras permite el paso del cistoscopio sin necesidad de un abordaje laparoscópico. La ventaja de la cistoscopia asistida por laparoscopia con respecto a la cistotomía convencional es la poca probabilidad de contaminación del abdomen con orina y el requerimiento de incisiones más pequeñas (Rawlings, 2009; Pinel, Monnet y Reems, 2013).

5.4.1.1.3 Cistolitotomía percutánea (PCCL)

Es una alternativa quirúrgica a la cistoscopia asistida por laparoscopia en la que el endoscopio se introduce directamente en la vejiga sin su exteriorización. Previamente la vejiga urinaria se aproxima y se ancla a la pared abdominal mediante suturas (Rawlings, 2009).

Esta técnica es particularmente útil cuando el acceso retrógrado a la vejiga urinaria no es posible debido a una obstrucción uretral o cuando el tamaño de un perro macho es muy pequeño (Morgan y Forman, 2015).

5.4.2 Tratamiento de las neoplasias vesicales

Tal y como se ha descrito en otros capítulos, las neoplasias de tracto urinario son muy poco frecuentes en la especie canina, siendo el CCT el tumor más común. Su tratamiento constituye un reto, ya que su resección quirúrgica habitualmente es compleja debido a su localización frecuente en trígono vesical y a su resistencia al tratamiento quimioterápico convencional.

5.4.2.1 Tratamiento médico

Se emplean para su tratamiento farmacológico una combinación de agentes quimioterápicos, inhibidores de ciclooxigenasa (COX), radioterapia y terapia local intravesical. Hay que tener en cuenta que la terapia médica de esta enfermedad no se considera curativa, sino paliativa, y por tanto el objetivo principal va a ser controlar el desarrollo del tumor (Griffin, Culp y Rebhun, 2018).

Para instaurar un tratamiento oncológico se debe clasificar al paciente según su grado de actividad o rendimiento y su estado oncológico. Conocer el estado general de salud, el tipo, localización y extensión del tumor en la vejiga, la presencia de metástasis y problemas concurrentes como una obstrucción uretral, una ITU o una urolitiasis va a ayudar a la hora de establecer un protocolo terapéutico adecuado y un pronóstico (Rovere y Alcoba, 2002).

Otras alternativas en la terapia antitumoral pueden ser la administración de agentes inmunogénicos como el bacilo de Calmette-Guerin (BCG), aunque se ha demostrado que pueden provocar un cuadro de cistitis si los perros están previamente sensibilizados (Rovere y Alcoba, 2002).

5.4.2.2 Tratamiento quirúrgico

La cistotomía suele resultar poco efectiva para la resolución de las neoplasias vesicales, ya que habitualmente éstas se presentan en el trígono vesical. Normalmente, el CCT se trata mediante terapia médica, pero si la neoplasia se encuentra localizada y en una zona accesible, se puede realizar su extirpación mediante cistectomía parcial de la vejiga. En caso de que se trate de una neoplasia infiltrativa de la pared vesical o afecte al trígono vesical, se requiere de una cistectomía radical de la vejiga (Rodríguez, Martínez y Graus, 2007; Welch, 2019).

5.4.3 Tratamiento de las Infecciones urinarias

Los fármacos antimicrobianos son la piedra angular en el tratamiento de las ITU's. En la mayoría de las ocasiones, la elección del fármaco dependerá del resultado del urocultivo que se realice, ya que el uso abusivo e incorrecto de un antibiótico puede dar lugar a organismos resistentes no deseados para nuestra salud ni la de nuestras mascotas.

Los pacientes con ITU's no complicadas, así como aquellos que presentan signos clínicos severos pueden ser tratados con antibióticos de amplio espectro antes de recibir el resultado de las pruebas laboratoriales. La primera línea de antimicrobianos para el tratamiento de estos casos incluye la amoxicilina, cefalexina y la trimetoprima/sulfametoxazol, con una duración del tratamiento de 7-14 días (Olin y Bartges, 2015).

En las ITU's complicadas, se pueden utilizar betalactámicos potenciados, fluoroquinolonas o cefalexina de liberación prolongada. La duración del tratamiento deberá ser de mínimo 3-6 semanas. Se deberá reevaluar la tira reactiva de orina y el sedimento en la primera semana de tratamiento y antes de suspenderlo (Olin y Bartges, 2015).

En las ITU's subclínicas no se recomienda el tratamiento médico a menos que exista un alto riesgo de infección ascendente o sistémica (Olin y Bartges, 2015).

El uso excesivo de antibióticos ha producido la propagación de patógenos resistentes a los antibióticos, convirtiéndose en un problema de salud pública. Estas bacterias multirresistentes causan ITU's que requieren de una terapia basada en las pruebas de sensibilidad. En un estudio presentado por Darwich et al., (2021) se actualiza información acerca de la resistencia que existe actualmente frente a los antimicrobianos de bacterias que producen ITU's en la especie canina en España. Se centran en el tratamiento frente a *E. coli* ya que fue la bacteria más aislada. Los agentes antimicrobianos que mostraron ser eficaces frente a esta cepa fueron la amoxicilina-clavulánico, timetoprima/sulfametoxazol, tetraciclina y cefalexina. Por el contrario, presentaron altos niveles de resistencia a la ampicilina, cefalosporinas de primera generación y doxiciclina. Además, el 70% de las cepas de E. coli en perros mostraron resistencia a la cefalotina, que es el antibiótico intravenoso más utilizado en animales ingresados en la UCI como cobertura pre y post quirúrgica. Por tanto, el artículo anima al uso responsable de los fármacos y a utilizar un buen criterio clínico ya que es la clave del tratamiento de las ITU's en perros.

6. Conclusiones / Conclusions

1. Las patologías del tracto urinario inferior que afectan con mayor frecuencia a la especie canina son las infecciones, la urolitiasis y las neoplasias, presentándose todas ellas especialmente en la vejiga urinaria.
2. Las infecciones urinarias son producidas en la mayoría de las ocasiones por bacterias, los urolitos que predominan son de estruvita y oxalato y el carcinoma de células de transición es la neoplasia que se presenta con más frecuencia.
3. Los signos clínicos que acompañan a las patologías del tracto urinario inferior son inespecíficos.
4. El diagnóstico de las patologías del tracto inferior se basa fundamentalmente en el examen de orina y técnicas de imagen.
5. La endoscopia es actualmente la prueba más empleada en el diagnóstico de las patologías del tracto urinario inferior porque, además de su exploración, permite la recogida de material para su examen posterior.
6. El tratamiento de las patologías del tracto urinario inferior incluye el tratamiento médico, procedimientos quirúrgicos convencionales y/o la aplicación de técnicas mínimamente invasivas como la cistoscopia.
7. Actualmente, la cistourestrocopia con empleo de láser es la técnica “gold standard” para la disolución de los urolitos y la resección de masas del tracto urinario en la especie canina.

Conclusions

1. Pathologies of the lower urinary tract affecting the canine species most frequently are infections, urolithiasis and neoplasms, all of which occur primarily in the urinary bladder.
2. Urinary tract infections are most often caused by bacteria. The predominant uroliths are struvite and oxalate, and transitional cell carcinoma is the most frequently occurring neoplasm.
3. The clinical signs that accompany lower urinary tract pathologies are non-specific.
4. The diagnosis of lower tract pathologies is fundamentally based on urine examination and imaging techniques.
5. Currently, endoscopy is the most widely used test in the diagnosis of lower urinary tract pathologies, as it allows for the collection of material for further examination in addition to the tract's exploration.
6. The treatment of lower urinary tract pathologies includes medical treatment, conventional surgical procedures and/or the application of minimally invasive techniques, such as cystoscopy.
7. Currently, cystourethroscopy with laser is the "gold-standard" technique for the dissolution of uroliths and the resection of urinary tract masses in canine species.

7. Valoración personal

La realización de este trabajo me ha permitido aplicar y ampliar los conocimientos adquiridos durante mis estudios. De esta forma, me ha ayudado a profundizar en la especialidad de urinario y diagnóstico por imagen en la especie canina.

Ver el avance que existe en las técnicas de imagen tanto como herramienta diagnóstica como terapéutica me motiva a seguir queriendo aprender sobre esta especialidad, sobre todo enfocado en el ámbito de pequeños animales.

Además, gracias a este trabajo he tenido la oportunidad de asistir a una litotricia láser en el Hospital Veterinario de la Universidad de Zaragoza, lo cual me hace sentir afortunada ya que es una técnica de la que no disponen todos los centros veterinarios.

Por otro lado, al elaborar esta revisión bibliográfica he utilizado herramientas del Word que desconocía, he buscado a través de nuevos buscadores científicos, adquiriendo habilidad a la hora de seleccionar la información y citas bibliográficas adecuadas.

Agradecer especialmente a mi tutora, Amaia Unzueta, la paciencia y la dedicación que me ha otorgado durante toda la realización del trabajo. Gracias a su profesionalidad y cercanía, presento un trabajo que realmente me gusta y me veo capaz de defender.

No hubiese llegado hasta aquí sin toda la gente que he conocido en el camino en esta carrera tan bonita. Gente que ha llegado a ser como de mi familia y un montón de amigos a los que les guardo un cariño profundo. En especial a ti, Ana.

Es tan importante el final de un camino como el inicio, y eso se lo agradeceré eternamente a mi familia. Mi madre, Ana, mi padre, Luis, y mi hermana, Natalia. Fueron ellos los que nunca dejaron de confiar en mí, y rebosaron felicidad el día que dije que quería estudiar veterinaria.

8. Bibliografía

- Ackerman, N., (2016). "Nutritional management of canine urolithiasis". ***The Veterinary Nurse***, 7 (1), pp. 12–17. DOI: 10.12968/vetn.2016.7.1.12´
- Alleman, R. y Wamsley, H. (2017). "Complete urinalysis". En: Elliott, J., Grauer, G. F. y Westropp, J. L. ***BSAVA Manual of Canine and Feline Nephrology and Urology***. Gloucester: British Small Animal Veterinary Association, pp. 60-83.
- Aspinall, V. y Cappello, M. (2015). ***Introduction to veterinary anatomy and physiology textbook.*** (3ª ed). Edinburgh-London-New York-Oxford-Philadelphia-St. Louis-Sydney-Toronto: Elsevier.
- Barrera Chacón, R. y Duque Carrasco, F. J. (Coords.). (2021). ***Patología médica veterinaria: enfermedades del aparato urinario en el perro y el gato.*** Cáceres: Sindéresis.
- Bartges, J. W. y Callens, A. J. (2015). "Urolithiasis". ***Veterinary Clinics of North America: Small Animal Practice***, 45 (4), pp. 747–768. DOI: 10.1016/j.cvsm.2015.03.001
- Bartges, J. W. y Callens, A. J. (2015a). "Congenital Diseases of the Lower Urinary Tract". ***Veterinary Clinics of North America: Small Animal Practice***, 45 (4), pp. 703–719. DOI: 10.1016/j.cvsm.2015.02.004
- Berent, A. C. (2016). "Advances in Urinary Tract Endoscopy". ***Veterinary Clinics of North America: Small Animal Practice***, 46 (1), pp. 113–135. DOI: 10.1016/j.cvsm.2015.07.003
- Breshears, M. A. y Confer, A. W. (2017). "The Urinary System". En: Zachary, J. F. ***Pathologic basis of veterinary disease.*** St. Louis: Elsevier, pp. 617- 681.
- Brovida, C. (2014). "Malformaciones congénitas urogenitales en el perro". ***Veterinary Focus***, 24 (1), pp. 2-9.
- Callens, A. J. y Bartges, J. W. (2015). "Urinalysis". ***Veterinary Clinics of North America: Small Animal Practice***, 45 (4), pp. 621–637. DOI: 10.1016/j.cvsm.2015.02.001
- Cannon, C. M. y Allstadt, S. D. (2015). "Lower Urinary Tract Cancer***". Veterinary Clinics of North America: Small Animal Practice***, 45 (4), pp. 807–824. DOI: 10.1016/j.cvsm.2015.02.008
- Chew, D. J., DiBartola, S. P. y Schenck, P. A. (2011). ***Canine and Feline Nephrology and Urology***. (2ª ed). St. Louis: Elsevier.
- Colopy, S. y Bjorling, D. (2015). "Urinary Tract Trauma: Urethral Injury". En: Aronson, L. R. ***Small Animal Surgical Emergencies***. Oxford: Wiley-Blackwell, pp. 211-223.
- Cortadellas, Ó. (2010). ***Manual de nefrología y urología clínica canina y felina***. Zaragoza: Servet.
- Costello, M. F. (2011). "Urinary Tract Trauma". En: Drobatz, K. J., Beal, M. W. y Syring, R. S. ***Manual of Trauma Management in the Dog and Cat***. Oxford: Wiley-Blackwell, pp. 176-190.
- Culp, W. T. N. y Palm, C. A. (2018). "Tratamiento no médico de la urolitiasis". En: Elliott, J., Grauer, G. F. y Westropp, J. L. ***BSAVA Manual de nefrología y urología en pequeños animales***. Barcelona: Ediciones, pp. 511-520.
- Darwich, L., Seminati, C., Burballa, A., Nieto, A., Durán, I., Tarradas, N. y Molina-López, R. A. (2021). "Antimicrobial susceptibility of bacterial isolates from urinary tract infections in companion animals in Spain". ***Veterinary Record***, 188 (9). DOI: 10.1002/vetr.60
- Defarges, A., Dunn, M. and Berent, A. (2013) "New Alternatives for Minimally Invasive Management of Uroliths: Lower Urinary Tract Uroliths". ***Compendium: Continuing Education for Veterinarians***, 35 (1), pp. E1-E7. DOI: 10.1080/0158037x.2012.712037
- DiBartola, S. P. y Westropp, J. L. (2020). "Manifestaciones clínicas de los trastornos urinarios". En: Nelson, R. W. y Couto, C. G. ***Medicina interna de pequeños animales.*** Zaragoza: Elsevier, pp. 649-657.

- Dyce, K. M. y Wensing, C. J. G. (2009). ***Textbook of veterinary anatomy.*** (4ª ed). St. Louis: Elsevier.
- Fromsa, A. y Saini, N. S. (2019). "Canine Urolithiasis and Concurrent Urinary Bladder Abnormalities: Symptoms, Haematology, Urinalysis and Comparative Radiographic and Ultrasonographic Diagnosis". ***Veterinary Medicine – Open Journal***, 4 (1), pp. 18–26. DOI: 10.17140/vmoj-4-132
- Fulkerson, C. M. y Knapp, D. W. (2015). "Management of transitional cell carcinoma of the urinary bladder in dogs: A review". ***The Veterinary Journal***, 205 (2), pp. 217–225. DOI: 10.1016/j.tvjl.2015.01.017
- Fulkerson, C. M. y Knapp, D. W. (2019). "Tumors of the Urinary System". En: Vail, D. M., Thamm, D. H. y Liptak, J. M. ***Small Animal Clinical Oncology.*** St. Louis: Elsevier. pp. 645–656.
- Gatoria, I. S., Saini, N. S., Rai, T. S. y Dwivedi, P. N. (2006). "Comparison of three techniques for the diagnosis of urinary tract infections in dogs with urolithiasis". ***Journal of Small Animal Practice***, 47 (12), pp. 727–732. DOI: 10.1111/j.1748-5827.2006.00169.x
- Grant, D. C., Harper, T. A. M. y Werre, S. R. (2010b). "Frequency of incomplete urolith removal, complications, and diagnostic imaging following cystotomy for removal of uroliths from the lower urinary tract in dogs: 128 cases (1994–2006)". ***Journal of the American Veterinary Medical Association***, 236 (7), pp. 763–766. DOI: 10.2460/javma.236.7.763
- Grant, D. C., Nappier, M. T. y Corrigan, V. K. (2021). "Diagnostic accuracy of a point-of-care test using voided urine samples for detection of bacteriuria in dogs with signs of lower urinary tract disease". ***Journal of Veterinary Internal Medicine***, 35 (2), pp. 993–996. DOI: 10.1111/jvim.16040
- Grant, D. C., Werre, S. R. y Gevedon, M. L. (2008). "Holmium: YAG Laser Lithotripsy for Urolithiasis in Dogs". ***Journal of Veterinary Internal Medicine***, 22 (3), pp. 534–539. DOI: 10.1111/j.1939-1676.2008.0083.x
- Griffin, M., Culp, W. y Rebhun, R. (2018). "Lower Urinary Tract Neoplasia". ***Veterinary Sciences***, 5 (4), pp. 96. DOI: 10.3390/vetsci5040096
- Grzegory, M., Kubiak, K., Jankowski, M., Spużak, J., Glińska-Suchocka, K., Bąkowska, J., Nicpoń, J. y Hałoń, A. (2013). "Endoscopic examination of the urethra and the urinary bladder in dogs – indications, contraindications and performance technique". ***Polish Journal of Veterinary Sciences***, 16 (4), pp. 797–801. DOI: 10.2478/pjvs-2013-0114
- Hecht, S. (2015). "Diagnostic Imaging of Lower Urinary Tract Disease". ***Veterinary Clinics of North America: Small Animal Practice***, 45 (4), pp. 639–663. DOI: 10.1016/j.cvsm.2015.02.002
- Heilmann, R. M., McNiel, E. A., Grützner, N., Lanerie, D. J., Suchodolski, J. S. y Steiner, J. M. (2017). "Diagnostic performance of the urinary canine calgranulins in dogs with lower urinary or urogenital tract carcinoma". ***BMC Veterinary Research***, 13 (1). DOI: 10.1186/s12917-017-1032-5
- Hermanson, J. W., Lahunta, A. d. y Evans, H. E. (2019). ***Anatomy of the Dog***. (5ª ed.) St. Louis: Elsevier.
- Hsieh, E. S., Palm, C., Segev, G., Johnson, E. G., Leung, K. y Westropp, J. L. (2022). "Diagnostic yield of uroendoscopy compared to ultrasonography for evaluating lower urinary tract disorders in dogs". ***Journal of Veterinary Internal Medicine.*** DOI: 10.1111/jvim.16501
- Kealy, J. K., McAllister, H. y Graham, J. P. (2011). ***Diagnostic Radiology and Ultrasonography of the Dog and Cat.*** (5ªed). St. Louis: Elsevier.
- Knapp, D. W., Glickman, N. W., DeNicola, D. B., Bonney, P. L., Lin, T. L. y Glickman, L. T. (2000). "Naturally-occurring canine transitional cell carcinoma of the urinary bladder A relevant model of human invasive bladder cancer". ***Urologic Oncology: Seminars and Original Investigations***, 5 (2), pp. 47–59. DOI: 10.1016/s1078-1439(99)00006-x

- Knapp, D. W., Ramos-Vara, J. A., Moore, G. E., Dhawan, D., Bonney, P. L. y Young, K. E. (2014). "Urinary Bladder Cancer in Dogs, a Naturally Occurring Model for Cancer Biology and Drug Development". ***ILAR Journal***, 55 (1), pp. 100–118. DOI: 10.1093/ilar/ilu018
- König, H. E., Maierl, J. y Liebich, H.-G. (2011). "Órganos urinarios". En: König, H. E. y Liebich, H.-G. ***Anatomía de los Animales Domésticos: Órganos, sistema circulatorio y sistema nervioso.*** Buenos Aires-Bogotá-Caracas-Madrid-México-Säo Paulo: Panamericana, pp. 117-118.
- Kopecny, L., Palm, C. A., Segev, G. y Westropp, J. L. (2021). "Urolithiasis in dogs: Evaluation of trends in urolith composition and risk factors (2006-2018)". ***Journal of Veterinary Internal Medicine***, 35 (3), pp. 1406–1415. DOI: 10.1111/jvim.16114
- Larry, A. (2018). "Cistoscopia". En: Elliott, J., Grauer, G. F. y Westropp, J. L. ***BSAVA Manual de nefrología y urología en pequeños animales***. Barcelona: Ediciones, pp. 191-200.
- Lee, S.-K., Hyeong, S., Kim, S., Jeon, C.-Y., Lim, K.-S., Bae Jin, Y. y Choi, J. (2021). "Comparison of static-fluid or excretory magnetic resonance urography with computed tomography urography for visualization of nondilated renal pelvises and ureters in healthy Beagles". ***American Journal of Veterinary Research***, 1–10. DOI: 10.2460/ajvr.21.03.0041
- Lulich, J. P., Osborne, C. A., Albasan, H., Monga, M. y Bevan, J. M. (2009). "Efficacy and safety of laser lithotripsy in fragmentation of urocystoliths and urethroliths for removal in dogs". ***Journal of the American Veterinary Medical Association***, 234 (10), pp. 1279–1285. DOI: 10.2460/javma.234.10.1279
- Martins Leal, L., Fernandes Machado, M. R., Bignotto Ferreira, F., Margarete Didoné, E. y Bruno de Souza, I. (2012). "CARCINOMA DE CÉLULAS TRANSICIONALES EN PERROS: UN INFORME DE DOS CASOS, MADRE E HIJA". ***Revista de Investigaciones Veterinarias del Perú***, 23 (4). DOI: 10.15381/rivep.v23i4.973
- McCracken, T. O., y Kainer, R. A. (2016). ***Atlas de anatomía de pequeños animales. Conceptos básicos.*** (1ª ed). Barcelona: Ediciones
- Moreno Boiso, A. (2010). "Exploración ecográfica de vejiga de la orina en pequeños animales". ***Anales de la Real Academia de Ciencias Veterinarias de Andalucía Oriental***, 23, pp. 169-180. Disponible en: http://hdl.handle.net/10396/7031 [Consultado 15-08-2022].
- Morgan, M. y Forman, M., (2015). "Cystoscopy in Dogs and Cats". **Veterinary Clinics of North America: Small Animal Practice,** 45 (4), pp. 665–701. DOI: 10.1016/j.cvsm.2015.02.010
- Olin, S. J. y Bartges, J. W. (2015). "Urinary Tract Infections". ***Veterinary Clinics of North America: Small Animal Practice,*** 45 (4), pp. 721–746. DOI: 10.1016/j.cvsm.2015.02.005
- Parrah, J. D., Moulvi, B. A., Gazi, M. A., Makhdoomi, D. M., Athar, H., Din, M. U., Dar, S. y Mir, A. Q. (2013). "Importance of urinalysis in veterinary practice – A review". ***Veterinary World***, 6 (9), pp. 640–646. DOI: 10.14202/vetworld.2013.640-646
- Piech, T. L. y Wycislo, K. L. (2019). "Importance of Urinalysis". ***Veterinary Clinics of North America: Small Animal Practice,*** 49 (2), pp. 233–245. DOI: 10.1016/j.cvsm.2018.10.005
- Pinel, C. B., Monnet E. y Reems, M. R. (2013). "Laparoscopic-assisted cystotomy for urolith removal in dogs and cats-23 cases". ***The Canadian Veterinary Journal***, 54 (1), pp. 36-41. Disponible en: https://www.ncbi.nlm.nih.gov/pmc/articles/PMC3524810/ [Consultado 16-11-2022].
- Rademacher, N. (2019). "Diagnostic Imaging of the Urinary Tract". ***Veterinary Clinics of North America: Small Animal Practice***, 49 (2), pp. 261–286. DOI: 10.1016/j.cvsm.2018.10.006
- Rawlings C. (2009). "Endoscopic removal of urinary calculi". ***Compendium: Continuing Education for Veterinarians***, 31 (10), pp. 476–484. Disponible en: https://pubmed.ncbi.nlm.nih.gov/20180217/ [Consultado:17-11-2022].

- Reine, N. J. y Langston, C. E. (2005)." Urinalysis interpretation: How to squeeze out the maximum information from a small sample". ***Clinical Techniques in Small Animal Practice***, 20 (1), pp. 2–10. DOI: 10.1053/j.ctsap.2004.12.002
- Rodríguez, J., Martínez, M. y Graus, J. (2007). ***Cirugía en la clínica de pequeños animales. La cirugía en imágenes, paso a paso: el abdomen caudal***. (1ª ed). Zaragoza: Servet.
- Rovere, R. L., y Alcoba, A. (2002). "Alternativas Terapéuticas en las neoplasias vesicales caninas". ***Archivos de medicina veterinaria***, 34 (1), pp. 1-12. DOI: 10.4067/S0301-732X2002000100001
- Sørensen, T. M., Holmslykke, M., Nordlund, M., Siersma, V. y Jessen, L. R. (2019). "Pre-test probability of urinary tract infection in dogs with clinical signs of lower urinary tract disease". ***The Veterinary Journal***, 247, pp. 65–70. DOI: 10.1016/j.tvjl.2019.03.003
- Stafford, J. R. y Bartges, J. W. (2013). "A clinical review of pathophysiology, diagnosis, and treatment of uroabdomen in the dog and cat". ***Journal of Veterinary Emergency and Critical Care***, 23 (2), pp. 216–229. DOI: 10.1111/vec.12033
- Stevenson, A. y Rutgers, C. (2016). "Manejo nutricional de la urolitiasis canina". En: Pibot, P., Biourge, V. y Elliott, D. ***Enciclopedia de la nutrición clínica canina***. Aimargues: Royal Canin.
- Suárez, M., Bertolani, C., Avellaneda, A. y Tabar, M. D. (2013). "Las vías urinarias: tan sencillas como complejas", AVEPA 2013. Disponible en: https://avepa.org/pdf/proceedings/URINARIO_PROCEEDING2013.pdf [Consultado 10-07-2022].
- Tabar Rodríguez, M. D. (2016). "Enfermedades del tracto urinario". En: Agut Giménez, A., Clemente Vicario, F., Díaz, S., Lloret Roca, A., Feliu-Pascual, A. L., Noli, C., Pastor Milán, J., Salazar Nussio, V. y Tabar Rodríguez, M. D. ***Manual clínico de medicina interna en pequeños animales II***. Sheffield: 5M Publishing, pp. 42-101.
- Teh, H. (2021). "A review of the current concepts in canine urinary tract infections". ***Australian Veterinary Journal***, 100 (1-2), pp. 56–62. DOI: 10.1111/avj.13127
- Thrall, D. E. (2003). ***Manual de diagnóstico radiológico veterinario***. (4ª ed). Madrid: Elsevier.
- Valls Sanchez, F., Puig, J., Olivares, G., Holloway, A. y Seth, M. (2019). "Association between ultrasonographic appearance of urine and urinalysis in dogs and cats". ***Journal of Small Animal Practice***, 60 (6), pp. 361–366. DOI: 10.1111/jsap.12996
- Weese, J. S., Blondeau, J., Boothe, D., Guardabassi, L. G., Gumley, N., Papich, M., Jessen, L. R., Lappin, M., Rankin, S., Westropp, J. L. y Sykes, J. (2019). "International Society for Companion Animal Infectious Diseases (ISCAID) guidelines for the diagnosis and management of bacterial urinary tract infections in dogs and cats". ***The Veterinary Journal***, 247, pp. 8–25. DOI: 10.1016/j.tvjl.2019.02.008
- Welch Fossum, T. (2019). ***"Small animal surgery".*** (5ª ed.) Philadelphia: ELSEVIER.
- Westropp, J. L. y Lulich, J. (2018). "Tratamiento médico de la urolitiasis". En: Elliott, J., Grauer, G. F. y Westropp, J. L. ***BSAVA Manual de nefrología y urología en pequeños animales***. Barcelona: Ediciones, pp. 501-510.
- Yadav, S. N., Ahmed, N., Nath, A. J., Mahanta, D. y Kalita, M. K. (2020). "Urinalysis in dog and cat: A review". ***Veterinary World***. 13 (10), pp. 2133–2141. DOI: 10.14202/vetworld.2020.2133-2141