

ORIGINAL

Artroplastia total de cadera primaria en fractura de acetábulo en el paciente anciano

M. Sarasa-Roca*, M.C. Angulo-Castaño, J. Gómez-Vallejo, A. Torres-Campos, J.M. Lasierra-SanRomán y J. Albareda-Albareda

Servicio de Cirugía Ortopédica y Traumatología, Hospital Clínico Universitario Lozano Blesa, Zaragoza, España

Recibido el 26 de noviembre de 2020; aceptado el 11 de febrero de 2021
Disponible en Internet el 12 de junio de 2021

PALABRAS CLAVE

Fractura;
Acetábulo;
Artroplastia;
Cadera;
Anciano

Resumen

Introducción: El aumento de esperanza de vida está produciendo un incremento de fracturas de cotilo en el paciente anciano. La artroplastia total con anillo de refuerzo es una opción técnicamente compleja, pero permite el control de la fractura, la movilización y la deambulacion precoz. Nuestro objetivo es valorar si el uso del anillo de Burch-Schneider en las fracturas de cotilo del paciente anciano permite la estabilización sin poner en riesgo la supervivencia precoz de la artroplastia.

Material y métodos: Estudio descriptivo sobre una serie de 14 pacientes con fracturas de cotilo tratados mediante anillo de refuerzo asociado a autoinjerto más implante acetabular cementado e inicio precoz de movilización y deambulacion. Se analizaron los tipos de fractura según la clasificación de Judet Letournel, la demora quirúrgica y las complicaciones durante el ingreso. Al alta se valoró la incorporación de injertos según la clasificación de Gie, la presencia de calcificaciones según Brooker, la consolidación de la fractura, la movilización de implantes y los aspectos funcionales según la escala de HHS y Merlé D'Aubigné Postel.

Resultados: La fractura más frecuente fue la de ambas columnas (6/14), la demora quirúrgica media de 11 días y la estancia media de 21,5 días. Un paciente falleció en el postoperatorio inmediato. El seguimiento medio fue de 34,4 meses. Todas las fracturas consolidaron e incorporaron el injerto. El HHS medio fue de 82 puntos y el Merle Score de 15/18. No hubo complicaciones relativas a la artroplastia.

Conclusiones: La artroplastia primaria de cadera con anillo de BS sobre injerto sin osteosíntesis añadida es una buena opción en el tratamiento de todo tipo de fracturas de cotilo desplazadas en paciente frágil.

© 2021 SECOT. Publicado por Elsevier España, S.L.U. Este es un artículo Open Access bajo la licencia CC BY-NC-ND (<http://creativecommons.org/licenses/by-nc-nd/4.0/>).

* Autor para correspondencia.

Correo electrónico: martasarasa93@gmail.com (M. Sarasa-Roca).

KEYWORDSFracture;
Acetabular;
Arthroplasty;
Hip;
Elderly**Primary total hip arthroplasty for acetabular fractures in elderly patients****Abstract**

Introduction: Life expectancy has risen, leading to an increase in acetabular fractures in fragile patients. Total hip arthroplasty with a reinforcement cage is a technically complex option, but allows fracture control and early mobilization. Our aim is to assess whether the use of Burch-Schneider cage in fragile patients with acetabular fractures allows immediate load stabilization without threatening the early survival of the arthroplasty.

Material and methods: Descriptive study of a series of 14 patients with acetabular fractures treated by a reinforcement cage associated with autologous bonegraft plus a cemented acetabular cup, and mobilization and bearing. Judet Letournel fracture types, surgical delay, and complications during admission were analyzed. Following hospital discharge we recorded the incorporation of grafts according to Gie's classification, presence of calcifications according to Brooker, consolidation of the fracture, loosening of implants and functional aspects according to the HHS and Merlé D'Aubigné Postel score.

Results: The most common fracture was both columns (6/14), with a surgical delay being of 11 days mean and 21,5 days of length of stay. One patient died after surgery. The mean follow-up was 34.4 months. All fractures healed and the bonegraft was incorporated in all cases. The mean HHS was 82 points and the Merle Score was 15/18. There were no complications related to arthroplasty.

Conclusions: Total hip arthroplasty with Burch-Schneider cage on bonegraft and no added osteosynthesis is a good option of treatment of all types of displaced acetabular fractures in a fragile patient.

© 2021 SECOT. Published by Elsevier España, S.L.U. This is an open access article under the CC BY-NC-ND license (<http://creativecommons.org/licenses/by-nc-nd/4.0/>).

Introducción

El aumento de la esperanza de vida junto con el cambio de hábitos del anciano ha llevado a un incremento de las fracturas de codo a esta edad siendo actualmente el grupo de mayor frecuencia¹⁻³. El paciente anciano presenta diferentes características en cuanto a su morbilidad y tipos de fractura³⁻⁶, por lo que es necesario un enfoque terapéutico diferente al que se realiza en el paciente joven, siendo sus principales objetivos disminuir la morbimortalidad y acelerar la recuperación funcional. Para ello es necesario realizar el tratamiento menos agresivo y más funcional posible.

Varias son las opciones terapéuticas de estas fracturas sin existir un algoritmo definido^{1,6}. El tratamiento conservador queda relegado a las fracturas no desplazadas y en aquellos pacientes que por su estado general no permita la cirugía⁵. La osteosíntesis, tratamiento de referencia en el paciente joven, presenta en el anciano por su agresividad, por las diferentes características de la fractura y por su menor calidad ósea una alta morbimortalidad⁷ y un elevado número de fracasos con necesidad de una artroplastia a corto plazo en más de la mitad de los casos^{6,8-10}.

La artroplastia total de cadera (ATC) en la fase aguda de la fractura es una opción terapéutica cada vez más utilizada. Debe elegirse un modelo protésico que consiga la estabilización de la fractura y sirva de soporte al implante acetabular, permitiendo la movilización y la deambulación precoz^{7,11-16}.

La realización de una osteosíntesis y una artroplastia en el mismo acto quirúrgico precisa en la mayoría de los casos una osteosíntesis atípica^{5,13}, al ser recomendable realizar la

osteosíntesis y la artroplastia por el mismo abordaje quirúrgico. Han sido utilizados modelos de codo protésico que permiten realizar la osteosíntesis por los orificios del codo actuando como una placa de osteosíntesis circular¹³. Son codos no cementados cuya estabilidad primaria no siempre se consigue, y cuyos resultados han sido inferiores a los codos cementados que parecen la opción más adecuada¹⁷. Los anillos y las cajas son utilizados en cirugía de revisión de cadera con severos defectos incluso con disrupción pélvica^{18,19}, hecho que con frecuencia sucede en las fracturas acetabulares del anciano. Estos implantes permiten la estabilización de la disrupción sin osteosíntesis añadida sirviendo de soporte a un codo cementado. Parece una opción adecuada, más sencilla y menos agresiva que otras opciones. Las publicaciones con estas técnicas son escasas y con series cortas, pero con resultados esperanzadores que será preciso confirmar a largo plazo^{5,6,12,16,20-22}.

Nuestro objetivo es estudiar si el anillo de Burch-Schneider (BS), sin osteosíntesis añadida, concede estabilidad inmediata a todo tipo de fracturas de codo del anciano, y sirve simultáneamente de soporte a un codo cementado de una artroplastia de cadera que permita la deambulación en carga inmediata.

Material y métodos

Se ha realizado un estudio observacional, descriptivo y retrospectivo, en el que se han incluido los pacientes diagnosticados de fractura de codo tratados mediante ATC en la fase aguda de la fractura, con los siguientes criterios de inclusión y de exclusión.

Criterios de inclusión:

- Mayores de 55 años.
- Diagnóstico de fractura de acetábulo con un desplazamiento mayor a 5 mm, por alta o por baja energía.
- Tratamiento quirúrgico en la fase aguda de la fractura mediante ATC con anillo de Burch-Schneider® (Zimmer®, Etupes, Francia) cotilo cementado sobre el anillo y vástago cementado o no cementado.
- Seguimiento de más de 6 meses.
- Deambulación previa del paciente.

Criterios de exclusión:

- Menores de 55 años.
- Tratamiento conservador o mediante reducción abierta y osteosíntesis.
- Tratamiento con ATC secundaria por secuelas de fractura de acetábulo.
- No deambulación previa a la fractura.
- Pérdida de seguimiento.

El diagnóstico inicial de la fractura se realizó mediante radiografías simples en proyección anteroposterior y oblicuas alar, obturatriz y TAC. Se recogieron las características clínicas y sociodemográficas de los pacientes: sexo, edad, riesgo anestésico (ASA), mecanismo de producción, lateralidad, datos analíticos de sangre al ingreso y a las 24 h de la cirugía y tipo de fractura según la clasificación de Judet Letournel²³.

Se obtuvo un total de 14 pacientes, de los cuales uno falleció en el postoperatorio inmediato. Ocho eran varones (57%) y 6 eran mujeres (43%), con una edad media de 71,6 años (rango: 55-88 años). El ASA de los pacientes se encontró en todos los casos dentro del rango 2-3.

El mecanismo lesional fue por alta energía en 5 casos (4 accidentes de tráfico, uno precipitado), y por baja energía en 9 casos (caída al suelo desde su propia altura). La lesión afectaba al lado derecho en 6 casos y al izquierdo en 8 casos.

Al ingreso se realizó reducción de la fractura bajo sedación lateralizando la raíz del muslo por manipulación en el caso de protusión central de la cabeza femoral y tracción esquelética supracondílea femoral entre 5 y 7 kg mantenida hasta la intervención quirúrgica. Se realizó profilaxis de enfermedad tromboembólica con 40 mg de heparina de bajo peso molecular subcutánea cada 24 h, y de la infección con 3 dosis/1 g de cefazolina/cada 8 h, la misma que utilizamos para la artroplastia de cadera programada, comenzando 30 min antes de la cirugía protésica. Todos los pacientes fueron intervenidos por 3 cirujanos experimentados tanto en cirugía de revisión de cadera como en fracturas de pelvis, siempre bajo anestesia general. La técnica quirúrgica fue en todos los casos similar, siguiendo el mismo protocolo mediante un abordaje lateral directo de Hardinge Bauer, osteotomía del cuello femoral sin luxación previa de la cabeza para no aumentar el desplazamiento fracturario, extracción de la cabeza femoral mediante tirabuzón, reducción de la fractura con visualización directa del cotilo mediante manipulación instrumentada de fragmentos lo mejor posible sin buscar la reducción anatómica, resección cuidadosa del cartílago acetabular mediante fresa

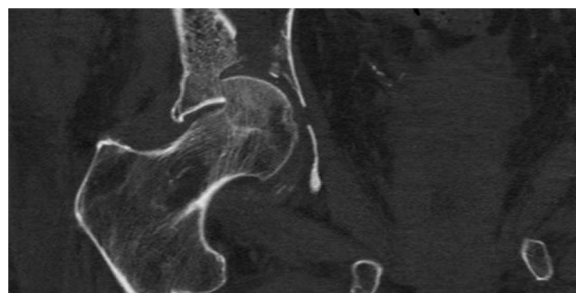


Figura 1 Fractura parcelar de la cabeza femoral con hundimiento del techo acetabular.

cotiloidea, relleno del fondo acetabular con injerto autólogo triturado y compactado de cabeza femoral, implantación de anillo de BS de titanio atornillado en techo acetabular e iliaco y anclaje isquiático y cotilo cementado «all poli» tipo Müller® (Zimmer®, Winterthur, Suiza) sobre el anillo. Vástago femoral cementado de Exeter® (Stryker Inc®, Newbury, Reino Unido) en 8 pacientes y no cementado de SI-Plus® (Smith & Nephew Orthopaedics® AG, Suiza) en 5 en dependencia de la calidad ósea. Cabeza de 32 mm y par de fricción metal polietileno en todos los casos.

Se permitió siempre la sedestación a las 24 h y la deambulación en carga con 2 bastones ingleses a partir del 2.º día del postoperatorio.

Se estudió durante el ingreso la duración de la intervención perdida hemática mediante hematocrito y hemoglobina (Hb), necesidad de transfusión, comienzo de la deambulación en carga, así como las complicaciones surgidas. La revisión clínica y radiológica de los pacientes se realizó de forma ambulatoria al mes tras la cirugía, a los 3 y a los 6 meses, siendo este el seguimiento mínimo. Se valoraron los resultados funcionales finales mediante las escalas Harris Hip Score (HHS)²⁴ y el Score Merle d'Aubigné & Postel²⁵; y en la radiología simple, la incorporación de injertos mediante la escala de Gie (escala que incluye 3 grados desde ausencia de cambios en comparación con la primera radiografía «grado 1», a remodelado trabecular completo «grado 3») ²⁶ y osificaciones periprotésicas según la escala de Brooker²⁷.

Se realizó un contraste de hipótesis sobre la influencia del tipo de fractura en los resultados funcionales empleando el test de Kruskal-Wallis para variables cuantitativas. El análisis estadístico se realizó con el software SPSS® versión 17.0 (Chicago, EE. UU.).

Resultados

Los datos demográficos y clínicos más relevantes de los pacientes se resumen en la [tabla 1](#). Las fracturas fueron clasificadas según la clasificación de Judet Letournel. El tipo de fractura más frecuente fue la de ambas columnas con 6 casos, seguido de columna y pared posterior con 3 casos y columna anterior + transversa posterior con 2 casos.

Las lesiones más frecuentes encontradas han sido hundimiento del techo acetabular ([fig. 1](#)), fractura de la lámina cuadrilátera con protusión central de la cabeza femoral ([fig. 2](#)) y fractura parcelar de la cabeza femoral ([fig. 1](#)).

El tiempo medio de demora quirúrgica fue de 11 días, oscilando entre 4 y 36 días, y el tiempo medio de hospita-

Tabla 1 Datos demográficos y clínicos de los pacientes

	Sexo	Edad	Tipo fractura de Judet	Tiempo de seguimiento meses	ASA	Mecanismo de producción	Lado	Tiempo quirúrgico	Hb pre	Hb post	Transfusión	UCI	Complicaciones	Días demora iq	Días ingreso	Mortalidad	Brooker Score	Harris Hip Score	Merle d'Augbigne Score	Clasificación de Gie
1	M	70	Ambas columnas	44	2	Baja energía	Izquierdo	122	12	7,9	2 CH	No	No	10	17	No	1	94	17	3
2	M	83	Columna anterior	43	2	Baja energía	Derecho	153	13,1	7,6	2 CH	No	No	8	15	No	1	82	16	3
3	M	55	Ambas columnas	42	3	Alta energía	Izquierdo	178	12,9	9	No	Sí	No	9	12	No	0	93	17	3
4	M	62	Columna y pared posterior	41	3	Baja energía	Izquierdo	124	10,5	7,9	2 CH	No	No	11	17	No	1	75	15	3
5	F	73	Columna anterior + transversa posterior	40	3	Alta energía	Derecho	119	10,4	7,9	2 CH	Sí	No	9	15	No	0	74	14	3
6	F	81	Ambas columnas	39	2	Baja energía	Izquierdo	138	9,5	7,6	2 CH	No	No	11	20	No	0	60	11	3
7	M	74	Ambas columnas	39	3	Alta energía	Izquierdo	137	11,5	7,5	2 CH	Sí	No	10	19	No	0	96	18	3
8	M	65	Columna y pared posterior	36	2	Alta energía	Izquierdo	141	11	7,8	2 CH	Sí	Infección, afectación motora del CPE	36	87	No	0	83	16	3
9	F	75	Ambas columnas	34	3	Baja energía	Izquierdo	125	12,4	7,8	2 CH	No	No	11	18	No	2	73	14	3
10	M	60	Fractura en T	30	2	Baja energía	Derecho	147	11,5	7,9	2 CH	No	Infeccion	10	20	No	3	72	14	3
11	M	70	Columna anterior + transversa posterior	27	2	Baja energía	Derecho	133	13,6	8	2 CH	No	No	8	10	No	0	91	14	3
12	F	61	Columna y pared posterior	26	2	Alta energía	Izquierdo	135	12,7	8	2 CH	Sí	No	4	13	No	0	93	15	3
13	F	85	Ambas columnas	6	2	Baja energía	Derecho	130	11,6	7,8	2 CH	No	No	8	17	No	0	80	14	3
14	F	88	Columna anterior		3	Baja energía	Derecho	136	9,7	7,9	2 CH	No	Exitus	9		Sí				

ASA: riesgo anestésico; CH: concentrados de hematías; CPE: nervio ciático poplíteo externo; F: femenino; Hb: hemoglobina; M: masculino; UCI: unidad de cuidados intensivos.

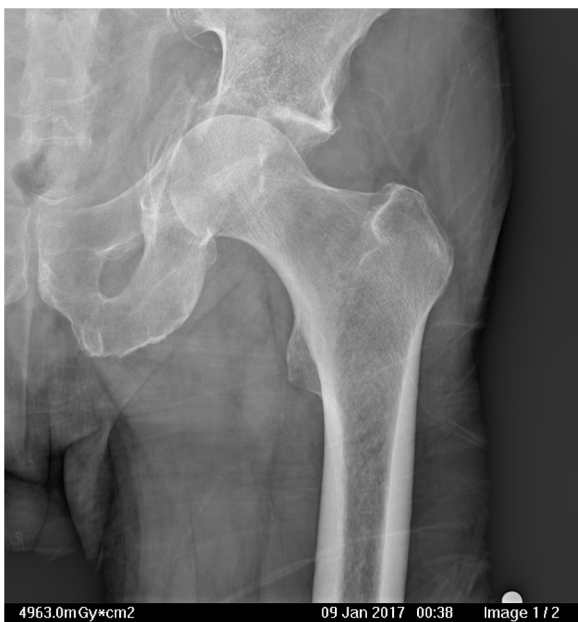

Figura 2 Fractura con protrusión medial de la cabeza femoral, hundimiento del techo acetabular, fractura de la lámina cuadrilátera y pared anterior.

lización de los pacientes desde que se produjo el ingreso hasta el alta hospitalaria fue de 21,5 días (10-87).

El tiempo medio de duración de la intervención quirúrgica fue de 137 min (120-180). Respecto a la pérdida hemática, con una media de 11,6 mg/dl de Hb a su ingreso, se obtuvieron cifras de Hb posquirúrgica con un valor medio de 7,9 mg/dl, precisando transfusión sanguínea postoperatoria todos los pacientes excepto uno.

No se produjo ninguna complicación operatoria. Durante el postoperatorio inmediato un paciente falleció, hubo 2 pacientes que presentaron una infección aguda que precisaron lavado y desbridamiento con tratamiento antibiótico resolviéndose la infección y, además, uno de ellos sufrió una afectación motora del CPE que se resolvió en un periodo de 9 meses. El comienzo de la deambulacion en carga con bastones se produjo como media a los 3,4 días.

El tiempo de seguimiento medio de los pacientes fue de 34,4 meses (6-44). El HHS medio final fue de 82 puntos y el Merle D'Aubigné Score de 15/18. Cinco pacientes presentaron resultados excelentes (90-100 puntos), 3 buenos resultados (80-89 puntos), 4 pacientes resultados aceptables (70-79 puntos) y uno resultado pobre (menos de 70 puntos). Doce pacientes recuperaron las actividades de vida que realizaban previamente a la fractura. No se produjo ningún episodio de luxación, y ningún paciente precisó reintervención quirúrgica durante el seguimiento.

En la evaluación radiológica se produjo consolidación de la fractura en todos los pacientes y no se observaron complicaciones como rotura de tornillos, movilizaciones de implantes, ni mala posición del componente acetabular. Todos los pacientes presentaban una osteointegración de tipo Gie de grado 3 (fig. 3), 3 pacientes presentaron calcificaciones heterotópicas de grado I según la clasificación de Brooker, uno de grado II y uno de grado III, que en ningún caso han supuesto una limitación funcional.

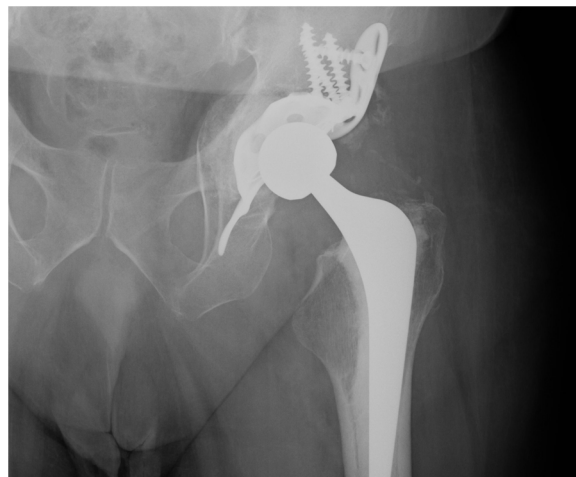

Figura 3 Incorporación de injertos autólogos a los 6 meses de seguimiento.

Se realiza un análisis de influencia del tipo de fractura en resultados y complicaciones mediante la prueba de Kruskal-Wallis para muestras pequeñas. Se llega a la conclusión que, según los resultados de la muestra, el empleo del anillo homogeneiza los resultados funcionales sin encontrar diferencias significativas en valores de las pruebas funcionales, independientemente del tipo de fractura para el que se ha usado (HHS $p=0,743$; Merlé $p=0,603$), con las limitaciones de estas pruebas de baja potencia.

Discusión

En las últimas décadas, por el aumento de la esperanza de vida, se ha producido un envejecimiento poblacional con cambio de costumbres hacia una mayor actividad física. Las fracturas de codo, clásicamente típicas en el paciente joven, son más frecuentes ahora en el anciano^{1,5}, aunque su frecuencia es inferior a la fractura de cadera, por lo que la experiencia en su tratamiento es mucho más limitada² y las series publicadas son mucho más cortas, tanto en el número de pacientes como en el tiempo de seguimiento, no soliendo sobrepasar, como en nuestra serie, los 10-15 pacientes y los 3-4 años de seguimiento^{5,6,12,16,20-22}. Sus características son diferentes tanto por el tipo de paciente como por el tipo de fractura³⁻⁶. Los pacientes de mayor edad suelen presentar múltiples antecedentes patológicos y alto riesgo vital, con mala calidad ósea. La fractura es producida la mayor parte de las veces por un mecanismo de baja energía con traumatismo sobre el trocánter mayor, produciéndose con mayor frecuencia, debido a la anteversión femoral, una fractura por hundimiento del techo acetabular, fractura de la lámina cuadrilátera y de la pared y columna anterior con luxación central de la cabeza femoral^{2,6,28}, es decir características diferentes a las del paciente joven en las que la mayor frecuencia son fracturas de la columna y pared posterior¹⁴. Esto hace que, si el paciente anciano es diferente y las fracturas son también diferentes, la táctica terapéutica deba ser también diferente⁵. Su objetivo debe ser la supervivencia del paciente y la vuelta a la funcionalidad anterior a la fractura lo más precozmente posible. Por ello es necesario optar por un tratamiento que minimice

la morbimortalidad y permita la deambulaci3n en carga de forma inmediata¹⁴.

El tratamiento conservador, presenta una alta tasa de mortalidad^{1,9,28} y m3s de la mitad de los pacientes tratados con osteos3ntesis precisan una artroplastia antes de 1,5 a3os^{6,9,10}, ya que la reducci3n correcta no se consigue en la mitad de los casos^{5,8,29}, y si adem3s se comprueba mediante TAC pr3cticamente no se consigue nunca³⁰. Cuando se realiza una artroplastia en fase de secuelas sobre una fractura de acet3bulo que hab3a sido tratada mediante osteos3ntesis, los resultados son mucho m3s pobres^{5,31,32}, e incluso existen unas cifras de reintervenci3n en torno a un 30% a los 10 a3os, en la mayor3a de los casos debidas a aflojamientos¹⁷. A falta de un mayor per3odo de seguimiento de nuestra serie, por el momento no se ha observado ning3n indicio de aflojamiento en ning3n paciente. Por estas razones el tratamiento conservador y la osteos3ntesis no parecen opciones terap3uticas de las fracturas acetabulares del anciano⁵, sobre todo en aquellas fracturas que presentan peor pron3stico por su dif3cil reducci3n, como son las fracturas con hundimiento anterosuperior del techo acetabular^{3,6,8,10,28}, y las fracturas asociadas a la fractura de la columna y pared anterior, caracter3sticas ambas de enorme frecuencia en el anciano y presentes en la pr3ctica totalidad de los pacientes de nuestra serie.

Manson et al.³³ encuentra que los resultados funcionales en el anciano son malos e iguales en los pacientes tratados de forma conservadora o mediante osteos3ntesis, por lo que por encima de los 60 a3os indica su tratamiento mediante artroplastia de cadera, incluso esta indicaci3n la extiende a pacientes m3s j3venes en los que la reducci3n anatómica no sea posible por las caracter3sticas de la fractura. Es decir, la artroplastia primaria, est3 cada vez m3s indicada en el tratamiento de las fracturas acetabulares no solo por las caracter3sticas del paciente y su edad sino por las caracter3sticas de la fractura y su posibilidad de reducci3n.

La artroplastia ofrece dificultades ya que es preciso realizar simult3neamente la estabilizaci3n de la fractura y la implantaci3n de la artroplastia, de forma que permita en todos los casos la movilizaci3n y la deambulaci3n del paciente en el postoperatorio inmediato¹⁴. La realizaci3n de la artroplastia y la osteos3ntesis por 2 abordajes diferentes parece una opci3n agresiva, aunque han sido publicados buenos resultados con pocas complicaciones¹⁵. Nosotros como la mayor3a de los autores, preferimos realizar la osteos3ntesis y la artroplastia por una sola v3a de abordaje^{5,12,14,16,21,22}. Las m3s utilizadas son la v3a posterolateral de Kocher Langenbeck³⁴ y la v3a lateral de Hardinge Bauer³⁵, pudiendo por ambas v3as realizar la osteos3ntesis de la fractura en ocasiones de una forma at3pica en dependencia del tipo de fractura⁵. La elecci3n de la v3a depende de las caracter3sticas de la fractura y, sobre todo, de la preferencia del cirujano¹⁰, as3 Jord3 et al.¹³ emplean la v3a anterior realizando la estabilizaci3n de la fractura y de la artroplastia por la misma v3a sin complicaciones derivadas del abordaje. Para la estabilizaci3n de la fractura no es precisa la reducci3n perfecta de la fractura^{20,28}, pero es recomendable la mejor reducci3n posible, hecho m3s sencillo que en las t3cnicas cl3sicas ya que nos encontramos con el cotilo visible al haber ya resecado la cabeza femoral²⁸. Una vez reducida la fractura lo mejor posible, debe rellenarse

cuidadosamente el fondo acetabular, con injertos triturados y compactados procedentes de la cabeza femoral, que tendr3an como objetivo el favorecer la consolidaci3n de la fractura y aumentar el volumen3seo en caso de fracaso de la artroplastia y necesidad de una cirug3a de revisi3n. Dos opciones para estabilizar la fractura son posibles. Bien realizar una osteos3ntesis mediante placas y tornillos o bien utilizar el propio material prot3sico para estabilizar la fractura, lo que simplifica la cirug3a debiendo conseguir tanto la estabilidad de la fractura como la del implante prot3sico acetabular. En nuestro caso se ha conseguido siempre la consolidaci3n de la fractura y la integraci3n radiol3gica de los injertos, utilizando la v3a lateral y el anillo-caja de BS para la estabilizaci3n de la fractura sin fracaso alguno.

El cotilo cementado actualmente es la referencia, pues es f3cilmente adaptable a todas las caracter3sticas siendo muy utilizado y con mejores resultados que con los cotilos no cementados¹⁷. Simko et al.²¹ realizan un estudio comparativo de artroplastia primaria asociada a distintos tipos de estabilizaci3n de la fractura, encontrando que la mejor t3cnica es el cotilo cementado sobre anillo antiprotusivo con autoinjertos, pudiendo estar indicada esta t3cnica por sus resultados en pacientes m3s j3venes, resultados excelentes conseguidos tambi3n por otros autores²⁰, y siendo la t3cnica utilizada por nosotros en las que hemos incluido incluso pacientes no ancianos en los que hemos considerado sus fracturas irreductibles.

Utilizando un anillo-caja de BS hemos encontrado importantes ventajas, pues una vez reducida la fractura e implantados los injertos en el lecho cotiloideo adem3s de proteger los injertos se estabiliza la fractura mediante los tornillos del anillo y su propia estructura, dando soporte a un cotilo cementado, es decir consigue todos los objetivos quir3rgicos con un solo abordaje minimizando la agres3n quir3rgica en los l3biles pacientes ancianos^{14,18}. El cometido del anillo en estos casos ser3a distribuir las fuerzas a la periferia puenteando la fractura, secundariamente libera la compresi3n del injerto que pudieran comprometer su incorporaci3n³⁶. Estudios biomec3nicos consideran que el anillo disminuye las fuerzas sobre el trasfondo del cotilo en un 47%, siendo las zonas de mayor riesgo de fatiga lo orificios de los tornillos³⁷.

Como otros autores^{12,16}, hemos obtenido buenos resultados funcionales y radiol3gicos a 3 a3os sin complicaciones evolutivas ni movilizaci3n de implantes consiguiendo la incorporaci3n a su actividad previa a la fractura en la pr3ctica totalidad de los pacientes tratados. Los anillos de BS adem3s pueden implantarse por cualquier tipo de abordaje lo que le concede mayor ventaja. Hemos utilizado la v3a lateral por mayor costumbre y por ofrecer una menor posibilidad de luxaciones. Hemos demorado la cirug3a entre una y 3 semanas como otros autores¹⁴ buscando una menor hemorragia operatoria y una disminuci3n de los s3ntomas derivados del traumatismo para poder comenzar la movilizaci3n y deambulaci3n de forma inmediata tras la cirug3a, pero esta demora probablemente pueda disminuirse. Ha sido necesario transfundir sangre a todos los pacientes tratados, m3s por las caracter3sticas de la fractura que por la cirug3a, al realizarse todo por un 3nico abordaje similar al de una artroplastia primaria de cadera con escaso incremento del tiempo quir3rgico.

Nuestro estudio presenta limitaciones: 1) En primer lugar, se trata de un estudio retrospectivo y sin grupo control con el que se hayan empleado otras técnicas; 2) Debido a la baja frecuencia de este tipo de fracturas, el número de pacientes es pequeño y el seguimiento corto; 3) La valoración radiológica de la incorporación de los injertos puede estar sujeta a sesgos interobservador y 4) Serán necesarios estudios que amplíen las series y el tiempo de seguimiento, para confirmar nuestros resultados y la supervivencia de los implantes a medio y largo plazo.

En conclusión, según los resultados de nuestro estudio, el tratamiento de las fracturas de acetábulo mediante ATC primaria con un anillo de refuerzo y autoinjerto óseo concede estabilidad para todo tipo de fracturas de cotilo, permitiendo la deambulacion en carga inmediata, y con buenos resultados en cuanto a consolidación, incorporación del injerto y funcionalidad.

Nivel de evidencia

Nivel de evidencia III.

Financiación

Los autores declaran no contar con financiación externa en la realización de este estudio.

Conflicto de intereses

No presentan conflicto de intereses con los resultados del estudio.

Bibliografía

- Carrol EA, Huber FG, Goldman AT, Virkus WW, Pagenkoft E, Lorich DG, Helfet DL. Treatment of acetabular fractures in an older population. *J Orthop Trauma*. 2010;24:637-44.
- Jouffroy P. Indications and technical challenges of total hip arthroplasty in the elderly after acetabular fracture. *Orthop Traumatol Surg Res*. 2014;100:197-201.
- Ferguson DA, Patel R, Bhandari M, Matta JM. Fractures of the acetabulum in patients aged 60 years and older An epidemiological and radiological study. *J Bone and Joint Surg*. 2010;92B:250-7.
- Antell NB, Switzer JA, Schmidt AH. Management of acetabular fractures in the elderly. *J Am Acad Orthop Surg*. 2017;25:577-85.
- Guerado E, cano JR, Cruz EE. Fractures of the acetabulum in elderly patients: An update. *Injury*. 2012;43S:S33-41.
- Daurka JS, Pastides PS, Lewis A, Rickman M, Bircher MD. Acetabular fractures in patients aged >55 years. A systematic review of the literature. *Bone Joint J*. 2014;96B:157-63.
- Capone A, Peri M, Mastio M. Surgical treatment of acetabular fractures in the elderly: A systematic review of the results. *EFORT Open Rev*. 2017;2:97-103.
- Anglen JO, Burd TA, Hendricks KJ, Harrison P. The "Gull Sign": A harbinger of failure for internal fixation of geriatric acetabular fracture. *J Orthop Trauma*. 2003;17:625-34.
- Gary JL, Lefavre KA, Gerold F, Hay MT, Reinert CM, Starr AJ. Survivorship of the native hip joint after percutaneous repair of acetabular fractures in the elderly. *Injury*. 2011;42:1144-51.
- Ward AJ, Chesser TLS. The role of acute total hip arthroplasty in the treatment of acetabular fractures. *Injury*. 2010;41:777-9.
- Butterwick D, Papp S, Gofton W, Liew A, Beaulé P. Acetabular Fractures in the Elderly. *J Bone Joint Surg Am*. 2015;97:758-68.
- Enocson A, Blomfeldt R. Acetabular fractures in the elderly treated with a primary Burch-Schneider reinforcement ring, autologous bone graf, and total hip arthroplasty: A prospective study with a 4-year follow-up. *J Orthop Trauma*. 2014;6:330-337.
- Jorda P, Escribá I, Castro J, Aracil J. Manejo agudo de las fracturas acetabulares mediante artroplastia total de cadera con abordaje anterior. *Rev Esp Cir Ortop Traumatol*. 2019;63:104-9.
- Resch H, Krappinger D, Moroder P, Auffarth A, Blauth M, Becker J. Treatment of acetabular fractures in older patients-introduction of a new implant for primary total hip arthroplasty. *Arch Orthop Trauma Surg*. 2017;137:549-56.
- Rickman M, Young J, Trompeter A, Pearce R, Hamilton M. Managing acetabular fractures in the elderly with fixation and primary arthroplasty. *Clín Orthop*. 2014;472:3375-82.
- Tidemark J, Blomfeldt R, Ponzer S, Söderqvist A, Törnkvist H. Primary total hip arthroplasty with a Burch-Schneider antiprotusion cage and autologous bone grafting for acetabular fractures in the elderly patients. *J Orthop Trauma*. 2003;17:193-7.
- Clarke-Jenssen J, Westberg M, Roise O, Storeggen SAO, Bere T, Silberg I, et al. Reduced survival for uncemented compared to cemented total hip arthroplasty after operatively treated acetabular fractures. *Injury*. 2017;48:2534-9.
- Torres A, Albareda J, Seral B, Gomez J, Blanco N, Ezquerra L. Anillo de Burch-Schneider asociado a injerto óseo triturado, supervivencia y resultados clínicos en revisión acetabular. *Rev Esp Cir Ortop Traumatol*. 2018;62:428-35.
- Coscojuela A, Angles F, Tramunt C, Casanova X. Burch-Schneider antoprotusio cage for acetabular revision: A 5-13 years follow-up study. *Hip Int*. 2010;20:112-6.
- Cochu G, Mabit C, Gougam T, Fiorenza F, Baertich C, Charissoux JL, et al. Total hip arthroplasty for treatment of acute acetabular fracture in elderly patients. *Rev Chir Orthop Reparatrice Appar Mot*. 2007;93:818-27.
- Simko P, Braunsteiner T, Vajczikova S. Early primary total hip arthroplasty for acetabular fractures in the elderly patients. *Acta Chir Orthop Traumatol Cech*. 2006;73:275-82.
- Solomon LB, Studer P, Abrahams JM, Callary SA, Moran CR, Stamenkov RB, et al. Does cup-cage reconstruction with oversized cups provide initial stability in THA for osteoporotic acetabular fractures? *Clin Orthop Relat Res*. 2015;473:3811-9.
- Letournel E. Acetabulum fractures: Classification and management. *Clin Orthop Relat Res*. 1980;151:81-106.
- Harris WH. Traumatic arthritis of the hip after dislocation and acetabular fractures: Treatment by mold arthroplasty An end-result study using a new method of result evaluation. *J Bone Joint Surg Am*. 1969;51:737-55.
- D'Aubigne RM, Postel M. Functional results of hip arthroplasty with acrylic prosthesis. *J Bone Joint Surg Am*. 1954;36:451-75.
- Gie GA, Linder L, Lig RS, Simon JP, Sloof TJ, Timperly AJ. Impactect cancellous allograft and cement for revision total hip arthroplasty. *J Bone Joint Surg Br*. 1993;75B:14-21.
- Brooker AF, Bowerman JW, Robinson RA, Riley LH. Ectopic ossification following total hip replacement. Incidence and method of classification. *J Bone Joint Surg Br*. 1973;55:1629-32.
- Cornell CN. Management of acetabular fractures in the elderly patient. *HSS J*. 2005;1:25-30.
- Fölsch C, Alwani MM, Jurow V, Stiletto R. Surgical treatment of acetabulum fractures in the elderly Osteosynthesis or endoprosthesis. *Unfallchirurg*. 2015;118:146-54.
- Miller AN, Prasarn ML, Lorich DG, Helfet DL. The radiological evaluation of acetabular fractures in the elderly. *J Bone Joint Surg Br*. 2010;92:560-4.
- Schnaser E, Scarcella NR, Vallier HA. Acetabular fractures converted to total hip arthroplasties in the elderly: How does

- function compare to primary total hip arthroplasty? *J Orthop Trauma*. 2014;28:694–9.
32. Morison Z, Moojen DJF, Nauth A, Hall J, McKee MD, Waddell JP, Schemitsch EH. Total Hip Arthroplasty After Acetabular Fracture Is Associated With Lower Survivorship and More Complications. *Clín Orthop Related Res*. 2016;474:392–8.
 33. Manson T, Reider L, O'Toole RV, Scharfstein DO, Tornetta P 3rd, Gary JL. Variation in treatment of displaced geriatric acetabular fractures among 15 level I trauma centers. *J Ortho Trauma*. 2016;30:457–62.
 34. Boraiah S, Ragsdale M, Achor T, Zelicof S, Asprinio DE. Open reduction internal fixation and primary total hip arthroplasty of selected acetabular fractures. *J Orthop Trauma*. 2009;23:243–8.
 35. Mears DC, Veyvis JH. Primary total hip arthroplasty after acetabular fracture. *J Bone Joint Surg*. 2000;82A:1328–53.
 36. Paprosky WG, Sporer SS, Murphy BP. Addressing Severe Bone Deficiency What a Cage Will not Do. *J Arthroplasty*. 2007;22:111–5.
 37. Kawanabe K, Akiyama H, Goto K, Maeno S, Nakamura T. Load dispersion effects of acetabular reinforcement devices used in revision total hip arthroplasty: A simulation study using finite element analysis. *J Arthroplasty*. 2011;26:1061–6.