



Universidad
Zaragoza



Universidad de Zaragoza
Facultad de Ciencias de la Salud

Grado en Fisioterapia

Curso Académico 2013 / 2014

TRABAJO FIN DE GRADO

Plan de intervención fisioterápico en
inestabilidad funcional de hombro.
A propósito de un caso.

Autor:
Luis Ventura Trallero

ÍNDICE

RESUMEN.....	3
1. INTRODUCCIÓN.....	5
2. OBJETIVO GENERAL Y ESPECÍFICOS.....	6
3. METODOLOGÍA.....	6
4. DESARROLLO.....	14
5. RESULTADOS.....	17
6. DISCUSIÓN.....	19
• Tratamiento sobre el dolor y el tono muscular	19
• Plan de ejercicios activos	20
• Reeducación del gesto deportivo.....	21
• Limitaciones del estudio.....	22
7. CONCLUSIONES.....	23
8. BIBLIOGRAFÍA.....	24
9. ANEXOS.....	26
• Anexo I. Tests de función.....	26
• Anexo II. Técnicas fisioterápicas empleadas.....	28
• Anexo III. Consentimiento informado.....	29

RESUMEN

Introducción. La inestabilidad funcional de hombro, es una de las convalecencias más habituales en el nadador, llegando a ser incapacitante en muchos casos. La articulación del hombro tiene gran complejidad y requiere un perfecto equilibrio entre movilidad y estabilidad. La repetición de gestos como el lanzamiento o el nado, puede crear lesiones a largo plazo susceptibles de tratamiento fisioterápico

Objetivos. El objetivo principal del estudio es el diseño y exposición de un plan de intervención en fisioterapia para una inestabilidad funcional de la articulación glenohumeral.

Metodología. Se aplica un diseño intrasujeto (N=1) de tipo AB, en el que se realiza una medición previa al inicio del tratamiento fisioterápico, y una medición posterior, con el fin de valorar los efectos del tratamiento a lo largo del tiempo. El plan de intervención se lleva a cabo durante X semanas.

Desarrollo. Se establece un plan de tratamiento en dos fases: la primera, destinada a reducir el dolor y recuperar el tono muscular normal; la segunda, a recuperar la funcionalidad a través de un programa de ejercicios activos

Resultados. Los resultados del estudio muestran una progresión positiva con respecto a los objetivos planteados y las variables medidas. Se observa una mejora en el dolor, el tono muscular, la calidad de movimiento, la fuerza muscular y la funcionalidad del hombro en su globalidad.

Discusión. Las técnicas aplicadas al paciente mostraron efectos que podrían justificarse con la evidencia científica disponible acerca de los beneficios de las mismas. La mejora general del caso puede justificarse por la correcta elección de técnicas específicas dirigidas a cada uno de los hallazgos.

Conclusiones. El tratamiento fisioterápico propuesto resulta efectivo para el caso presentado en el que se dirigieron técnicas específicas a cada uno de los objetivos establecidos. No obstante, el diseño propuesto impide extrapolar los resultados a otros casos de características similares.

1. INTRODUCCIÓN

El 90% de las convalecencias de nadadores de suficiente importancia como para acudir al fisioterapeuta ocurren en el hombro.(1)

El dolor de hombro es el problema músculo-esquelético más común en el nadador, llegando a ser incapacitante en nadadores de competición desde el 27 al 87% de los casos.(1,2)

La articulación del hombro está diseñada para realizar el mayor rango de movimiento y por ello requiere un perfecto balance entre movilidad y estabilidad. Las articulaciones próximas (escapulotorácica, acromioclavicular y esterno-clavicular), los ligamentos y estructuras capsulares y la musculatura corta se encargan de la estabilidad del hombro mientras que los grandes músculos nos otorgan su gran capacidad de movimiento.

Posiblemente los gestos más complejos que debe realizar el hombro, son los que se realizan por encima de la cabeza, en actividades como el lanzamiento, los deportes de raqueta, el volleyball o la natación.(3) En consecuencia el nadador realiza un gesto complejo, que puede generar un microtraumatismo de forma repetida.

La inestabilidad funcional del hombro es una lesión músculo-esquelética que da síntomas en el area anterolateral del hombro, algunas veces más focalizado en la región subacromial. Los síntomas pueden estar asociados a una postura asimétrica, inestabilidad glenohumeral, pérdida de control neuromuscular... además, errores de entrenamiento pueden provocar estos síntomas. Por consiguiente, en casos graves, los nadadores pueden llegar a padecer lesiones del tejido blando (supraespinoso, cabeza larga del bíceps, labrum...).(4)

La fisioterapia tiene una gran utilidad en el tratamiento de esta patología, puesto que con el tratamiento adecuado, permite reducir el dolor, las lesiones asociadas como el hipertono muscular, la hipermovilidad, los síndromes subacromiales... y prevenir lesiones mayores, consiguiendo la vuelta a la actividad del nadador.

2. OBJETIVO GENERAL Y ESPECÍFICOS

El objetivo del trabajo es el diseño y exposición de un plan de intervención en fisioterapia para una inestabilidad funcional de la articulación glenohumeral

Se descartarán las contraindicaciones al tratamiento fisioterápico y tras la realización de un diagnóstico en fisioterapia se analizarán los resultados que el tratamiento proporciona.

3. METODOLOGÍA

3.1 Diseño del estudio:

Se presenta un estudio del tipo AB consistente en un plan de intervención de fisioterapia en un solo sujeto (n=1). Se realiza una valoración inicial, a partir de la cual se describen unos objetivos terapéuticos a cumplir durante el plan de intervención propuesto. Se realiza una valoración final. Por lo tanto, nos encontramos ante un estudio descriptivo longitudinal.

3.2 Descripción del caso

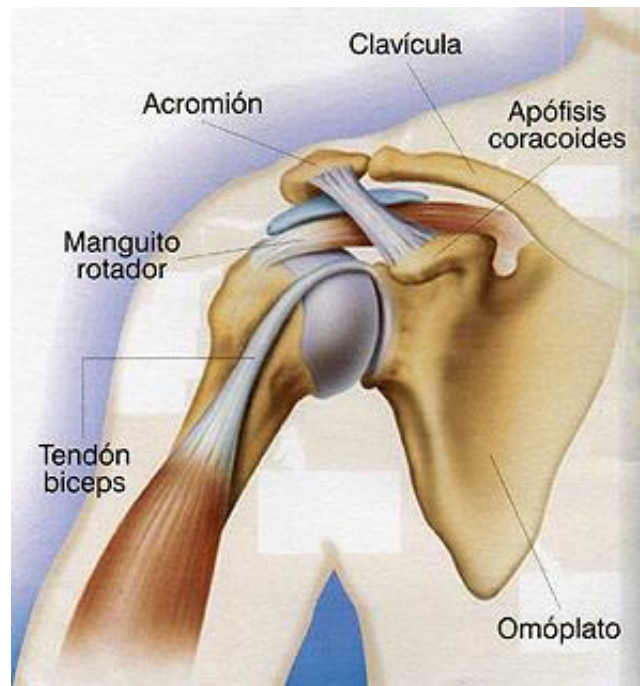3.2.1 Historia clínica

Varón de 16 años que fue diagnosticado de tendinitis del supraespinoso izquierdo, causada por un mal gesto deportivo hace 6 meses (Hombro de nadador). Cursó con dolores fuertes en la zona del acromion y limitación de la movilidad durante 2 meses; tras el reposo, sin intervención médica, los dolores remitieron (ver esquema anatomía).

Actualmente, el dolor original solamente aparece tras varias horas de ejercicio intenso, y desaparece con el reposo. El paciente señala que siente "inseguridad" al usar ese hombro en el gesto deportivo.

El dolor tras la actividad continuada del paciente (más de dos horas) en la escala eva se sitúa en un 4, en la zona del hombro.

Ocasionalmente aparecen dolores en la zona de la musculatura de la zona escapular y del hombro, más frecuentemente tras el ejercicio y desaparecen con el reposo.



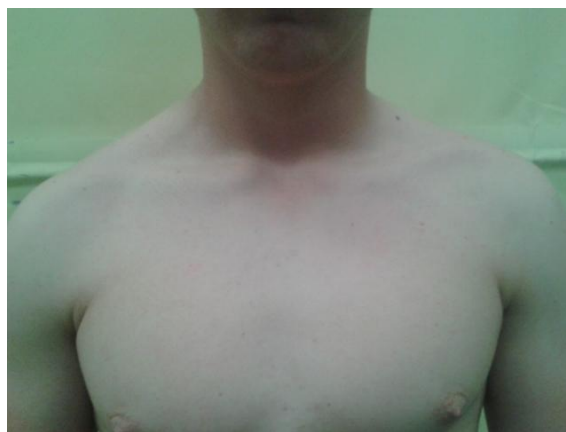
Esquema de la anatomía del hombro

Sin antecedentes relacionados, no fumador ni alérgico.

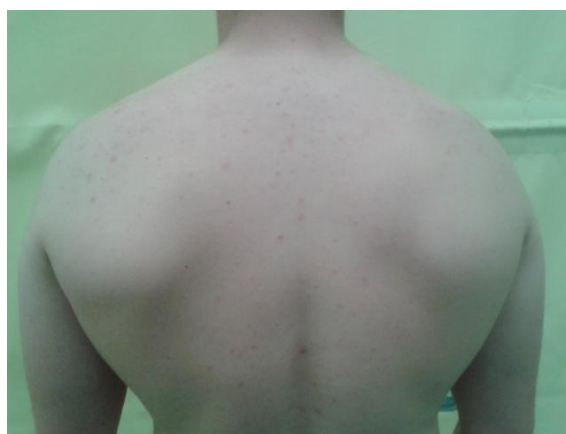3.3 Examen

3.3.1 Inspección estática

El hombro afectado se puede observar ligeramente anteriorizado y elevado aunque no muestra una actitud antiálgica.



Las escápulas se encuentran a la misma distancia de la línea media. La derecha algo más despegada del tronco.



3.3.2 Inspección dinámica

En la valoración del ritmo escapulo-humeral, la articulación glenohumeral izquierda presenta una falta de uniformidad en el movimiento entre los 85-95°. La escapula presenta una asimetría en el movimiento de categoría 1 (el ángulo inferior se despegaba a dorsal en comparación con el lado contralateral).(5), durante los últimos grados del retorno a la posición inicial.

3.3.2.1 Inspección del gesto deportivo

Se observó el gesto deportivo del nadador durante una sesión de entrenamiento y se apreció que practicaba con frecuencia un gesto vicioso lesivo: "tirar de corchera", que consiste en un empuje de la corchera en hiperextensión y rotación externa del hombro para avanzar unos metros gastando menos energía.

3.3.3 Valoración de la movilidad

ARTICULACIÓN GLENOHUMERAL

Los rangos de movilidad tanto activa como pasiva han sido medidos con un goniómetro de dos ramas, elemento que, en la articulación del hombro, ha mostrado una fiabilidad intra-examinador alta (ICC=0,94/0,98) (6)

ACTIVA

Valores dentro de la normalidad y sin dolor.

PASIVA

Valores normales de movimiento (con escápula fijada)(7)

Flexión	65°
Extensión	35°
Abducción	90°
Aducción	8°
Aducción horizontal	30°
Rotación interna	90°
Rotación externa	60°

En la flexión y abducción, al llegar al rango final de movimiento aparece una ligera sensación de molestia y la calidad del movimiento es peor que en el hombro contralateral.

3.3.4 Valoración del juego articular:

ARTICULACIÓN GLENOHUMERAL

Se encontró un aumento de la cantidad de movimiento en la tracción en posición de reposo del hombro izquierdo con una sensación final menos firme (firme +) (7) que en el derecho. Esta articulación sería clasificada en un nivel 4 según la escala de movimiento de kalthenborn. No genera dolor.

La compresión es asintomática

El deslizamiento anteroposterior e inferior se encuentran aumentados.

ARTICULACIÓN ESCÁPULO-TORÁCICA

Valores de movilidad normales y sin dolor. Juego articular sin hallazgos importantes. Sin alteraciones de la sensación final.

ART. ACROMIO-CLAVICULAR

Valores de movilidad normales y sin dolor. Juego articular sin hallazgos importantes. Sin alteraciones de la sensación final.

ART. ESTERNO-COSTO-CLAVICULAR

Valores de movilidad normales y sin dolor. Juego articular sin hallazgos importantes. Sin alteraciones de la sensación final.

3.3.5 Test de función

Debido a la presentación de las manifestaciones clínicas del paciente, y con el objetivo de enfocar correctamente el tratamiento y detectar posibles contraindicaciones, se realizaron los siguientes tests de función. (8)

Test de detección de INESTABILIDAD	
<i>TEST DE APREHENSIÓN (PROVOCACIÓN)</i>	<i>POSITIVO</i>
<i>TEST DE ALIVIO</i>	<i>POSITIVO</i>
Otros test	
<i>TEST DE DETECCIÓN DE DESGARRO DEL LABRUM. DESLIZAMIENTO ANTERIOR (KIBLER)</i>	<i>NEGATIVO</i>
<i>TEST DE NEER PARA LA DETECCIÓN DEL IMPINGEMENT SUBACROMIAL.</i>	<i>POSITIVO</i>

Test funcionales realizados y los resultados obtenidos.

3.3.6 Test musculares

De forma palpatoria, se valoró la movilidad fisiológica pasiva de la musculatura, con los siguientes hallazgos:

- La movilidad intermuscular se vió reducida entre trapecio superior y angular de la escápula
- La movilidad intramuscular reducida en trapecio superior, angular de la escápula, tríceps braquial y pectoral mayor.

También se valoro la capacidad de estiramiento de la musculatura, con los siguientes resultados:

- Hipomovildad de tipo estructural en trapecio superior y angular de la escápula e hipomovilidad refleja en tríceps y pectoral mayor

Movimientos resistidos:

Se realizó la valoración de la fuerza de la musculatura del hombro según Kendall(9)

MÚSCULO	VALOR
Deltoides	4
Biceps braquial	5
Triceps	5
Braquial anterior	5
Trapezio	5
Serrato anterior	5
Redondo mayor	5
Redondo menor	5
Dorsal ancho	5
Supraespinoso	4
Pectoral mayor	5
Pectora menor	5

Resultados de la valoración de la fuerza muscular según la escala Kendall

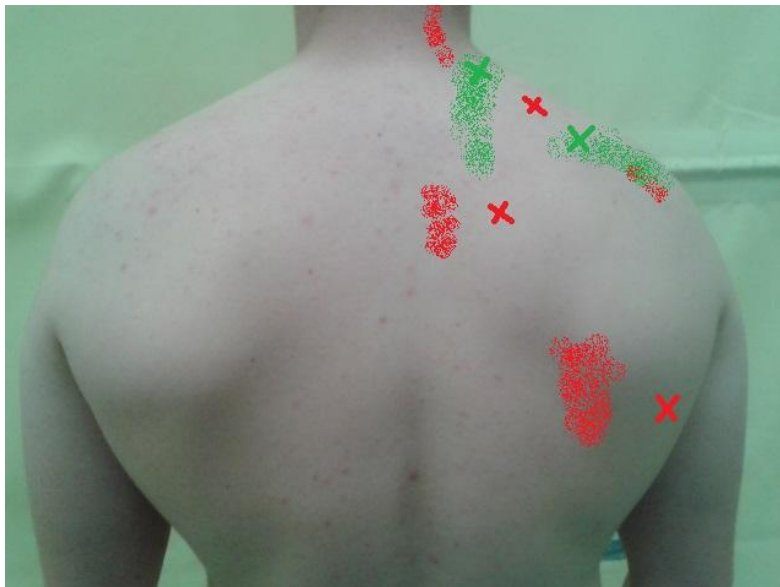La fuerza muscular es algo menor al realizar la abducción del hombro izquierdo (deltoides principalmente).

La rotación interna resistida y mantenida provoca un ligero dolor en la zona del acromion.

Al valorar el músculo supraespinoso, se obtiene una pérdida de fuerza asociada a dolor, datos compatibles con el resultado obtenido en el test de Neer.

3.3.7 Palpación

Se detectaron puntos gatillo activos en: Trapecio superior y medio, angular de la escápula, supraespinoso, dorsal ancho.



La imagen muestra los puntos gatillo activos en el paciente. En rojo: trapecio superior y medio y dorsal ancho. En verde: angular de la escápula y supra-espinoso

3.3.7 Valoración neurológica

Resultados normales para los test neurodinámicos. Sin hallazgos importantes.

Sin hallazgos en la valoración de la sensibilidad y los reflejos.

3.4 Diagnóstico fisioterápico

Inestabilidad funcional de la articulación glenohumeral debido a una falta de control motor por inhibición de la musculatura estabilizadora local tras el episodio de tendinitis del supra-espinoso.

4. DESARROLLO

Se elaboro un plan de tratamiento de 8 semanas: una primera semana con 3 sesiones, en las que se incluye la fase de reducción del dolor, a través de la disminución del tono en la musculatura larga cargada; y las cuatro siguientes en las que se incluye la fase de tratamiento de la hipermovilidad, que consta de ejercicios personalizados durante 30 sesiones de 45-60min.

4.1 Objetivos

4.1.1 Objetivos generales:

- Eliminar el dolor
- Reducir la inestabilidad
- Prevenir futuras lesiones

4.1.2 Objetvios específicos:

Primera fase: reposo y analgesia

- Reducir la respuesta dolorosa en la musculatura realicionada con el hombro. En especial: trapecio, angular, supraespinoso, infraespinoso, subescapular y deltoides.

Segunda fase: tratamiento de la hipermovilidad

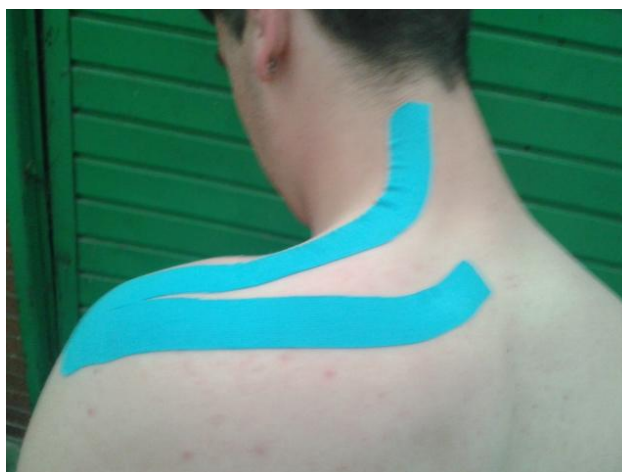- Recuperar la funcionalidad del manguito de los rotadores
- Educar al paciente en la contracción base de la musculatura corta del hombro: manguito de los **rotadores** (subescapular + infraespinoso + supraespinoso + redondo menor) + **cabeza larga del bíceps braquial**.
- Aumentar la seguridad que el paciente tiene al usar el hombro.
- Corregir el gesto deportivo lesivo.

4.2 Plan de Tratamiento

En función de los objetivos planteados se diseñó un programa de tratamiento planteado en 4 sesiones por semana, durante ocho semanas.

Se estableció una primera fase durante la primera semana, destinada a reducir el dolor muscular. Esta fase incluía reposo y las siguientes técnicas fisioterápicas:

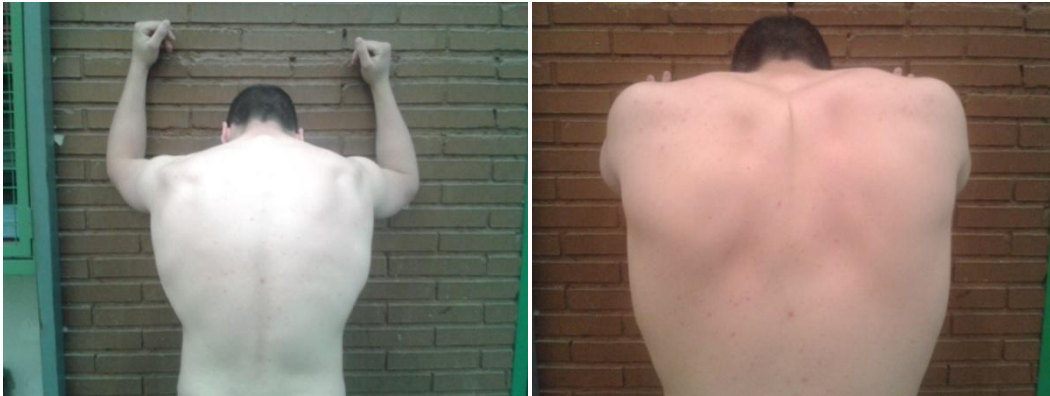- Masaje funcional de trapecio y angular de la escápula, por ser la musculatura más afectada y con el objetivo de recuperar el tono normal. Masaje funcional de tríceps y pectoral mayor.
- Tratamiento de los puntos gatillo activos encontrados en la valoración mediante inhibición por presión.
- Estiramientos para recuperar la longitud normal de la musculatura acortada señalada en la valoración. Se realizaron estiramientos post-isométricos en tríceps braquial y pectoral mayor, y estiramientos mantenidos en angular de las escápula y trapecio superior.
- Kinesiotaping como técnica complementaria para aumentar la sensación analgésica y reducir el tono muscular en trapecio superior y medio



Aplicación del vendaje neuromuscular

La segunda fase, es la que se centra en la estabilización de la articulación. Incluye lo siguiente:

- Recentraje articular de la articulación glenohumeral
- Control activo glenohumeral, con aprendizaje de la contracción base de la musculatura corta.
- Potenciación del serrato anterior y romboides, para la mejora del control y movilidad escapular.



Ejercicios de control activo de serrato anterior y romboides

- Ejercicios de trabajo muscular activo de dificultad creciente; partiendo de desestabilizaciones isométricas, hasta ejercicios excéntricos y pliométricos complejos.

SEMANA N°	1	2	3	4	5	6	7	8
PROCEDIMIENTO FISIOTERÁPICO								
Masoterapia	x							
Tto. Puntos gatillo	x							
Estiramientos	x	x			x		x	
Kinesiotaping	x							
Recentralización articular	x	x						
Control Gleno-humeral (contracción base)		x	x					
Serrato anterior		x						
Romboides		x						
Desest. Brazo largo			x	x				
Cadena cinética cerrada				x	x			
Cadena cinética abierta					x	x		
Entrenamiento excéntrico						x	x	
Ejercicios Pliométricos							x	x
Reeducación del gesto deportivo	x							x

La tabla muestra la evolución de las técnicas fisioterápicas empleadas. Su explicación detallada puede verse en el anexo II.

5. RESULTADOS

Tras la valoración después del tratamiento, se encontraron los siguientes cambios respecto a la valoración inicial:

- Hombro derecho simétrico al izquierdo. La cabeza humeral se encuentra centrada en la fosa glenoidea.
- El ritmo escápulo-humeral es normal. Sin irregularidades en el movimiento tanto glenohumeral como escapulotorácico.

- Test de función negativos

Test de detección de INESTABILIDAD	
TEST DE APREHENSIÓN (PROVOCACIÓN)	POSITIVO
TEST DE ALIVIO	POSITIVO
Otros test	
TEST DE DETECCIÓN DE DESGARRO DEL LABRUM. DESLIZAMIENTO ANTERIOR (KIBLER)	NEGATIVO
TEST DE NEER PARA LA DETECCIÓN DEL IMPINGEMENT SUBACROMIAL.	POSITIVO

Resultados de los test de función antes del programa de tratamiento

Test de detección de INESTABILIDAD	
TEST DE APREHENSIÓN (PROVOCACIÓN)	NEGATIVO
TEST DE ALIVIO	NEGATIVO
Otros test	
TEST DE DETECCIÓN DE DESGARRO DEL LABRUM. DESLIZAMIENTO ANTERIOR (KIBLER)	NEGATIVO
TEST DE NEER PARA LA DETECCIÓN DEL IMPINGEMENT SUBACROMIAL.	NEGATIVO

Resultados de los test de función después del programa de tratamiento

- Valoración de la fuerza muscular de deltoides y supraespinoso: 5

MÚSCULO	VALOR
Deltoides	4
Biceps braquial	5
Triceps	5
Braquial anterior	5
Trapezio	5
Serrato anterior	5
Redondo mayor	5
Redondo menor	5
Dorsal ancho	5
Supraespinoso (manguito)	4
Pectoral mayor	5
Pectora menor	5

MÚSCULO	VALOR
Deltoides	5
Biceps braquial	5
Triceps	5
Braquial anterior	5
Trapezio	5
Serrato anterior	5
Redondo mayor	5
Redondo menor	5
Dorsal ancho	5
Supraespinoso (manguito)	5
Pectoral mayor	5
Pectora menor	5

Las tablas muestran los valores obtenidos antes y después del tratamiento respectivamente

- Longitud de la musculatura normal sin puntos gatillo activos.

6. DISCUSIÓN

6.1 tratamiento sobre el dolor y el tono muscular

Pese a que a menudo las referencias bibliográficas se centran en el programa de ejercicios activos para el tratamiento de la inestabilidad de hombro, se decidió elaborar una primera fase centrada en la reducción del dolor y la vuelta al tono normal de la musculatura relacionada con el hombro. De este modo, se facilitó la ejecución de los ejercicios por el paciente de forma correcta y sin dolor;(10) la evidencia muestra mejores resultados combinando la terapia manual con los ejercicios activos.

Tal y como muestra la evidencia se realizaron estiramientos post-isométricos o mantenidos según si el tipo de hipomovilidad encontrada en la musculatura relacionada con el hombro era de tipo estructural o refleja(11).

Una de las técnicas que se emplearon para el tratamiento del dolor fue la presión manual pasiva sobre los puntos gatillo activos. La evidencia muestra que el estímulo de presión en el punto gatillo activo reduce en un 95% de los casos la sensación dolorosa y el umbral del dolor. Esta técnica se ha demostrado efectiva en la vuelta al tono normal de la musculatura de pacientes con síntomas en el hombro. (12) En este caso particular, el paciente redujo su sensación dolorosa y su umbral de dolor a la presión.

El vendaje neuromuscular o "kinesiotaping", se utilizó como técnica complementaria para reducir el tono muscular y la sensación dolorosa en el trapecio superior, con resultados favorables. Esta técnica, cuyo uso es cada vez más popular, ha mostrado efectos beneficiosos en la clínica, aunque su validez científica es limitada, puesto que, entre otras cosas, aún no existe un claro consenso en aspectos esenciales de la técnica, como la duración que se debe mantener el vendaje, la longitud elástica que alcanza o sus principios de actuación. (13)

6.2 plan de ejercicios activos

Cuando se habla de inestabilidad funcional de hombro, se hace referencia a la pérdida de la capacidad de las estructuras de la estabilización pasivas de la articulación glenohumeral para realizar su función, entre las que destacan por su importancia, las fibras superiores de la cápsula articular(14). Cuando se produce este déficit de estabilización pasiva, el cuerpo reacciona aumentando el reclutamiento de las estructuras estabilizadoras activas (musculatura).

Debido a esto se produce la activación repetida de la musculatura larga del hombro con función estabilizadora, lo que puede llevar a lesiones como el aumento del tono y acortamiento muscular, los puntos gatillo activos, el síndrome de atrapamiento subacromial, etc.(7,14)

El plan de tratamiento habitual en terapia manual, se centra precisamente en el entrenamiento de la musculatura corta del hombro, (subescapular + infraespinoso + supraespinoso + redondo menor + cabeza larga del bíceps braquial.), (7) que es la realmente encargada de la función de estabilización activa de la articulación, de tal forma que la musculatura larga pueda desempeñar su función real: la movilidad.

El entrenamiento de la contracción voluntaria de la musculatura estabilizadora (contracción base), así como su uso y adaptación progresiva a la práctica deportiva compleja, no es un proceso rápido ni sencillo para el paciente, del que se requiere una gran dedicación e implicación con el tratamiento (15). Esto puede llegar a ser una de las principales dificultades a la hora de llevar el programa de ejercicios a la práctica.

Tras el aprendizaje de la contracción base, se comienza a entrenar serrato anterior y romboides, puesto que la evidencia muestra la necesidad de mejorar la movilidad de la articulación escapulo-torácica, para conseguir óptimos resultados en la articulación glenohumeral.

Una vez que el paciente asimila los pasos anteriores, se empieza el entrenamiento de la musculatura larga. Se eligieron en primer lugar los ejercicios en cadena cinética cerrada (CCC). Basándonos en la evidencia, numerosas investigaciones indican que este tipo de ejercicios son más seguros que los ejercicios en cadena cinética abierta (CCA).(16) Durante los ejercicios en CCC, el esfuerzo de compresión que se produce en la articulación, reduce las fuerzas de cizalla en la articulación y por lo tanto el estrés que recibe la misma. En los ejercicios en CCA, la fuerza de cizalla que se presenta durante el movimiento, expone en mayor medida las articulaciones a riesgo(17). Además, en ejercicios en CCC se produce un mayor reclutamiento muscular, que podemos aumentar utilizando superficies de apoyo inestables.(16)

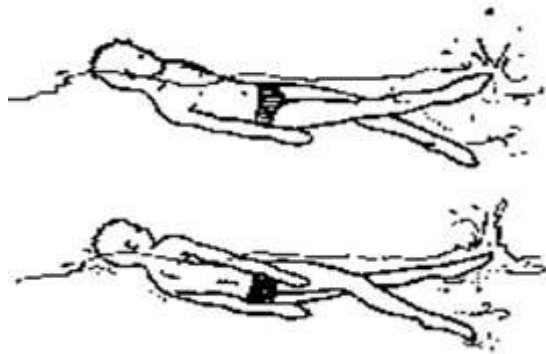
Para conseguir la recuperación total de la articulación, y la vuelta a la práctica deportiva de intensidad del paciente, la evidencia muestra la necesidad del aumento de la dificultad de los ejercicios y la aproximación progresiva al gesto deportivo concreto(7,15). Por tanto, utilizando la contracción base de la musculatura corta, se realizaron ejercicios de dificultad y dinamismo creciente (CCA, excéntricos, pliométricos, lanzamientos...) hasta conseguir la funcionalidad total.

Gracias al entrenamiento activo el paciente consiguió recuperar la fuerza muscular normal y sin dolor, eliminar la sensación de aprehensión y mejorar la calidad del movimiento en todo el rango articular.

6.3 reeducación del gesto deportivo

Durante todo el tratamiento, se tuvo en cuenta el origen de la lesión, y se hizo hincapié no solo en eliminar el gesto patológico de hiperextensión y rotación externa de hombro en el nado a espalda, sino en el perfeccionamiento de la técnica correcta para la prevención de futuras lesiones. Respecto a esto cabe destacar la fase de "rolido" en el nado a espalda, en la que se produce una rotación de tronco hacia el brazo sumergido, de tal forma que los hombros suben y bajan alternativamente, para evitar el exceso de extensión de hombro(18).

Para entrenar este gesto, conviene realizar el ejercicio de rolido de cintura escapular, con los brazos junto al tronco.



Nadador realizando el rolido con los brazos reposando pegados al tronco

Limitaciones del estudio

El número de pacientes del trabajo propuesto, a modo de caso clínico único con un diseño intrasujeto, supone la mayor limitación del estudio ya que impide poder extrapolar los resultados a otros pacientes con características similares.

7. CONCLUSIONES

- El trabajo propuesto no permite formular recomendaciones basadas en los resultados. Aun así, se considera que las técnicas de tratamiento basadas en la reducción del dolor mediante masoterapia, estiramientos, presión pasiva en puntos gatillo y kinesiotaping; el recentraje articular y los ejercicios de estabilización activa que se aplicaron en este caso de inestabilidad funcional de hombro, fueron efectivas y consiguieron reducir el dolor, mejorar el patrón motor y disminuir la sensación de inestabilidad.
- La bibliografía revisada para la indicación del tratamiento fisioterápico así como para algunas de las técnicas propuestas no es concluyente al respecto y resulta controvertida.
- Se necesitan estudios de mayor validez con un abordaje basado en terapia manual, tanto con técnicas de movilización pasiva como de tratamiento activo, para que la eficacia del tratamiento propuesto esté respaldado por la evidencia científica.

8. BIBLIOGRAFÍA

- (1) Weldon EJ, 3rd, Richardson AB. Upper extremity overuse injuries in swimming. A discussion of swimmer's shoulder. *Clin Sports Med* 2001 Jul;20(3):423-438.
- (2) Casey J, O'Donnell D, Jay Bowen D, Jeffrey Fossati M. Identifying and Managing Shoulder Pain in Competitive Swimmers. *THE PHYSICIAN AND SPORTSMEDICINE* 2005;33(9).
- (3) Pink MM, Tibone JE. THE PAINFUL SHOULDER IN THE SWIMMING ATHLETE. *Orthop Clin North Am* 2000 4/1;31(2):247-261.
- (4) Bak K. Nontraumatic glenohumeral instability and coracoacromial impingement in swimmers. *Scand J Med Sci Sports* 1996 Jun;6(3):132-144.
- (5) Kibler W, Uhl T, Maddux J, Brooks P, Zeller B, McMullen J. Qualitative clinical evaluation of scapular dysfunction: a reliability study. *J. shoulder Elbow surg.* 2002;11:550-556.
- (6) Riddle D, Rothstein J, Lamb R. Goniometric reliability in a clinical setting: shoulder measurements. *Physical therapy* 1987;67:113-117.
- (7) Kaltenborn F, Evjenth O, Kaltenborn T, Morgan D, Vollowitz E. *Movilización Manual de las Articulaciones. Evaluación articular y Tratamiento Basico.* 7th ed. zaragoza: OMT España; 2011.
- (8) Netter F, Cleland J. *Orthopaedic Clinical Examination: An Evidence-Based Approach for Physical Therapist.* 1st ed. USA: Icon Learning Systems; 2005.
- (9) Peterson Kendall F, Kendall McCreary E, Geise Provance P, CIntyre Rodgers M, Anthony Romani W. *Músculos Pruebas Funcionales. Postura y dolor.* . 5th ed. Madrid: Marban Libros; 2007.
- (10) Escamilla RF, Hooks TR, Wilk KE. Optimal management of shoulder impingement syndrome. *Open Access J Sports Med* 2014 Feb 28;5:13-24.
- (11) Tricás J, Hidalgo C, Lucha M, Evjenth O. *Estiramiento y Autoestiramiento muscular en Fisioterapia OMT. Volumen I: Extremidades.* . 1st ed. zaragoza: OMT España; 2012.
- (12) Hidalgo-Lozano A, Fernandez-de-las-Penas C, Diaz-Rodriguez L, Gonzalez-Iglesias J, Palacios-Cena D, Arroyo-Morales M. Changes in pain and pressure pain sensitivity after manual treatment of active trigger points in patients with unilateral shoulder impingement: a case series. *J Bodyw Mov Ther* 2011 Oct;15(4):399-404.
- (13) Espejo L, Apolo MD. Revisión bibliográfica de la efectividad del kinesiotaping. *Rehabilitación* 2011;45(2):148.

- (14) Ishihara Y, Mihata T, Tamboli M, Nguyen L, Park KJ, McGarry MH, et al. Role of the superior shoulder capsule in passive stability of the glenohumeral joint. *Journal of Shoulder and Elbow Surgery* 2014 5;23(5):642-648.
- (15) Simmonds JV, Keer RJ. Hypermobility and the hypermobility syndrome. *Man Ther* 2007 11;12(4):298-309.
- (16) Khademi Kalantari K, Berenji Ardestani S. The effect of base of support stability on shoulder muscle activity during closed kinematic chain exercises. *J Bodywork Movement Ther* 2014 4;18(2):233-238.
- (17) Graham VL, Gehlsen GM, Edwards JA. Electromyographic evaluation of closed and open kinetic chain knee rehabilitation exercises. *J Athl Train* 1993 Spring;28(1):23-30.
- (18) Cancio J. Natación: ejercicios técnicos. *EFDeportes.com, Revista Digital* 2008;123.
- (19) Kase K, Wallis j, Kase T. *Clinical Therapeutic Applications of the Kinesio Taping Method*. 2nd ed. Tokio, Japan: ken ikai co.; 2003.

ANEXO I. TESTS DE FUNCIÓN

Test de aprehensión.

El paciente se coloca en supino con la articulación glenohumeral en el borde de la camilla, dejando la escápula fijada por la misma. El hombro se coloca en posición de 90 grados de abducción y el codo en 90º de flexión. Se lleva progresivamente el hombro a la rotación externa.

El test es positivo si el paciente experimenta síntomas de aprehensión o dolor. (especificidad 99)

Test de alivio

El paciente se coloca en supino con la articulación glenohumeral en el borde de la camilla, dejando la escápula fijada por la misma. El hombro se coloca en posición de 90º de abducción y el codo a 90º de flexión. El fisioterapeuta realiza progresivamente una rotación externa de hombro a la vez que aplica una fuerza anteroposterior en la cabeza del húmero.

El test es positivo si los síntomas del paciente se reducen con la presión.

Test de deslizamiento anterior para la detección de desgarró del labrum

El paciente se coloca de pie o sentado con las manos sobre las caderas y los pulgares encarados hacia posterior. El fisioterapeuta estabiliza la escápula con una mano y con la otra mano, sobre el codo, aplica una fuerza hacia anterior y craneal, a través de la diáfisis del húmero. Se pide al paciente que empuje en sentido contrario a la fuerza.

El test es positivo si reproduce un chasquido o dolor al realizar la fuerza en la zona anterior del hombro. (especificidad 92)

Test de neer para la detección del pinzamiento subacromial

El fisioterapeuta fija la escápula con una mano y lleva el húmero de forma pasiva a la máxima elevación.

El test es positivo si reproduce dolor en el paciente. (Sensibilidad 89)

ANEXO II. TÉCNICAS EN FISIOTERAPIA EMPLEADAS

1.- Masoterapia:

Masaje funional

- Trapecio superior y medio
- Angular de la escápula

Masoterapia en deltoides, supra e infra espinoso, redondos, pectoral mayor y menor, dorsal ancho y paravertebrales

2.- Tratamiento de puntos gatillo

Se realizó el tratamiento de los puntos gatillo activos que se encontraron, mediante inhibición por presión: se realiza una presión progresiva sobre el punto doloroso, comienza muy suave y se va aumentando a medida que el paciente se acostumbra y pierde la sensación dolorosa.(12)

3.- Estiramientos.

Se realiza el estiramiento y autoestiramiento de la musculatura acortada(11):

- Trapecio superior: el paciente se coloca en decúbito supino, el terapeuta realiza una toma bajo las cervicales y moviliza a flexión cervical, inclinación contralateral y rotación contralateral. Se coloca una contratoma en el hombro, que se movilizará a caudal para aumentar la tensión muscular y para realizar la contracción isométrica.

Para el autoestiramiento el paciente se coloca en sedestación y se ayuda con una toma cervical con la mano contralateral, mientras con la mano homolateral intenta descender el hombro para aumentar la tensión muscular.

- Angular de la escápula: flexión cervical, inclinación contralateral y rotación homolateral. El procedimiento es el mismo que en el trapecio superior, pero cambiando el sentido de la rotación.
- Pectoral mayor: el paciente se coloca en decúbito supino. El fisioterapeuta realiza una toma de protección en el hombro y otra en la muñeca del paciente y lleva el miembro del mismo a abducción de hombro, rotación externa y extensión horizontal, codo y muñeca relajados para no dar sensación de estiramiento neural. Para el autoestiramiento el paciente debe seguir las mismas directrices y ayudarse de un apoyo a la altura del hombro, contra alguna superficie.

4.- Kinesiotaping.

Se colocan bandas de kinesiotaping para la disminución del tono del trapecio superior y medio. Para su aplicación siguiendo el método kenzo(19), se coloca el anclaje en el hombro, se realiza un estiramiento previo de la musculatura y se aplica el resto de vendaje sobre el vientre muscular sin tensión.

5.- Recentralización articular

Para la valoración del descentraje articular, podemos seguir los siguientes consejos:

- Mediante la **inspección**, por la palpación de la cabeza humera y del acromion, en caso de descentraje los dedos que palpan la cabeza quedan adelantados con respecto a los del acromion.
- **En el juego articular**, el deslizamiento a dorsal o caudal tiene un exceso de recorrido, mientras que en el deslizamiento ventral la sensación final es más elástica y da menos recorrido.
- Valoración de las **sensaciones terminales**

Realización de la técnica

El recentraje articular se realiza en la posición de reposo y a través de una movilización grado II. Se realizará una técnica de deslizamiento dorsal y caudal con el objetivo de recentrar, no de movilizar.

Deslizamiento dorsal:

Posición de paciente: decúbito supino colocando un apoyo en la parte posterior de la escápula para fijarla y se localiza la posición de reposo.

Tomas: el fisioterapeuta se colca entre la mano y el tronco del paciente, nunca por fuera del brazo. apoya el borde cubital de la mano craneal en contacto con la parte más ventral y superior de la cabeza del húmero y realiza pequeños empujes de deslizamiento ventral para localizar la posición de reposo.

Una vez localizada la posición de reposo realizamos un Grado II, traspasando el tejido blando y evitando activar los mecanorreceptores para que no se produzcan reacciones de defensa.

Deslizamiento caudal:

Posición paciente: decúbito supino cinchando la escápula para evitar que se mueva hacia caudal.

Tomas: el terapeuta se coloca entre el brazo y el tronco del paciente, apoya el borde cubital sobre la parte más superior de la cabeza del húmero, lateral al acromion y con la otra mano toma el brazo. Inicialmente localiza la posición de reposo mediante el deslizamiento.

Una vez encontrada la posición de reposo, quita el Slack del tejido blando hasta llegar a la cabeza humeral y aplica una grado 2

6.- Control glenohumeral

Comienza la fase de **ESTABILIZACIÓN ACTIVA**, que se realizará tan pronto como hayamos reducido el dolor del paciente.

Se enseña al paciente a realizar la "contracción base" de la musculatura corta del hombro. Este proceso tiene una gran importancia, puesto que esta musculatura es la que conseguirá reducir la hipermovilidad, aumentando con ello la seguridad del hombro y reduciendo el exceso de tono en la musculatura larga, que no tendrá que trabajar en la estabilización de la cabeza del humero.

Posición del paciente: en sedestación con el hombro en posición de reposo como si valoráramos el juego articular.

El fisioterapeuta toma el húmero en una posición próxima a la cabeza, bajo la axila. La mano craneal realiza una ligera tracción de manera intermitente y hacia diversas direcciones. El paciente tiene que ser capaz de controlar dicha tracción, haciendo un esfuerzo para mantener la cabeza del humero "atrapada" en la glenoides, realizando la contracción de la musculatura corta estabilizadora.

Del mismo modo, también se realizan estímulos de deslizamiento dorsal y ventral, controlando la posición escapular con un estímulo contrario al de deslizamiento (con lo que evitamos un movimiento en bloque de la articulación glenohumeral y la cintura escapular)

Para aumentar la dificultad, colocaremos la articulación en posiciones ajustadas; dando estímulos en abducción + rotación externa y en abducción + rotación interna.

7.- Entrenamiento del serrato anterior

Posición del paciente: cuadrupedia

El paciente se coloca en cuadrupedia y el fisioterapeuta coloca una mano en el esternón y la otra en la zona media entre las escápulas. El paciente debe realizar protracciones y retracciones de la escápula (podemos ir variando el ejercicio manteniendo la posición o haciéndolo solo con un brazo o con disequilibrios).

8.- Entrenamiento de Romboides

Ejercitamos la musculatura medial de la escápula y conseguimos la mejora de la movilidad de la misma.

Posición del paciente: decúbito contralateral.

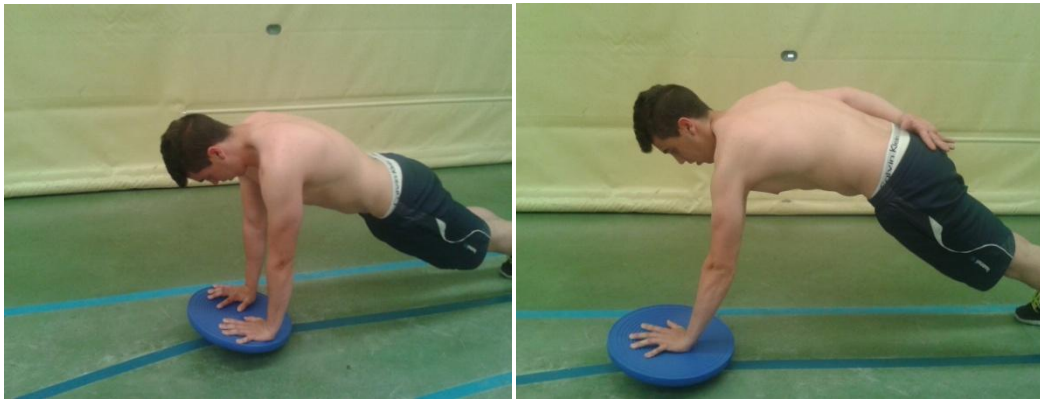El paciente debe colocarse en decúbito contralateral. El fisioterapeuta toma el brazo del paciente y estimula la zona interescapular, mientras el paciente lleva la escápula de forma activa hacia medial y hacia caudal.

El entrenamiento de serrato y romboides, nos sirve para aumentar el **control escápulo torácico**, paso fundamental antes de proseguir con los ejercicios.

9.- Desestabilización con brazos de palanca largos

Una vez que el paciente ha asimilado la contracción base y controla los movimientos escapulares, realizaremos desestabilizaciones con brazos de palanca más largos.

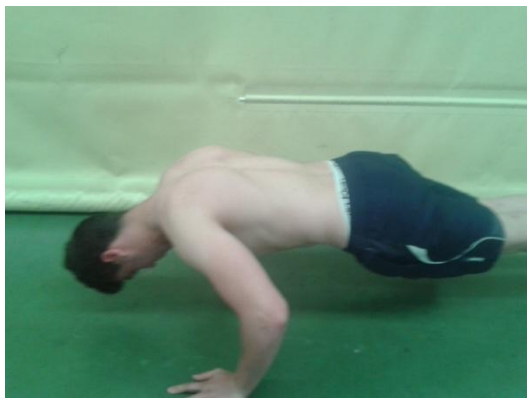- Desestabilizaciones en cuadrupedia
- Moviendo la extremidad superior contralateral
- Moviendo la extremidad superior contralateral cargada con una mancuerna
- Utilizando una superficie de apoyo inestable



10.-Entrenamiento en ejercicios de cadena cinética cerrada

El paciente comienza con ejercicios de potenciación de la musculatura larga en cadena cinética cerrada, puesto que estos ejercicios tienen un menor riesgo para la articulación(16,17). El paciente mantiene la contracción base en todos los ejercicios.

- Flexiones de pecho. Series de 10 repeticiones



- Tríceps en banco. Series de 10 repeticiones

11.- Entrenamiento en ejercicios de cadena cinética abierta

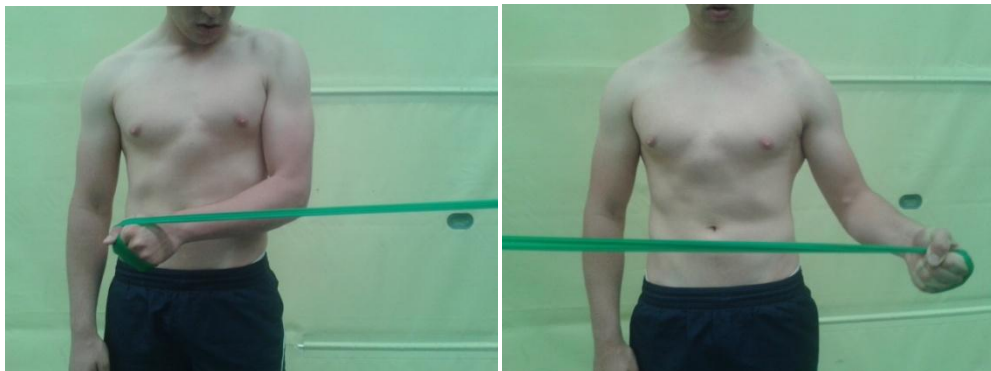
El paciente realiza potenciación muscular con mancuerna. 10-15 repeticiones, aumento de peso progresivo desde los 2kg, manteniendo la contracción base.

- Bíceps y braquial.
- Tríceps
- Pectoral mayor y menor.

12.- Entrenamiento con ejercicios excéntricos

El paciente no sólo realizará ejercicios excéntricos sino también isocinéticos, gracias al uso del theraban como herramienta de trabajo. El paciente mantiene la velocidad en la fase concéntrica y excéntrica y la contracción base durante todo el ejercicio.


- Abducción
- Rotación externa e interna



- Lanzamiento lento



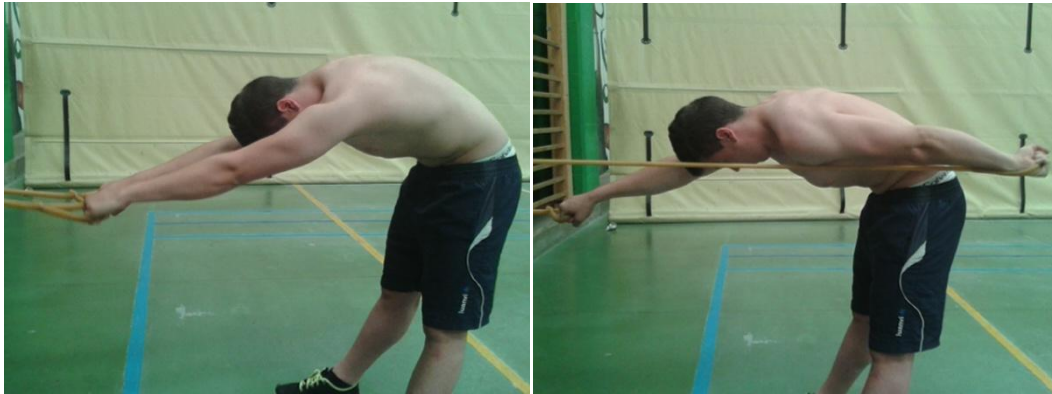- Bíceps




13.- Entrenamiento con ejercicios pliométricos

- Lanzamiento y recepción de balón
- Ejercicios con goma. Son los que más se acercan al gesto deportivo de la natación, combinan control, fuerza y coordinación. Para aumentar la dificultad pueden realizarse con velocidad creciente.

Simulando el nado de crawl:



O de espalda:



14.- Reeduación del gesto deportivo

- Instruir al paciente para concienciarle de la eliminación de su gesto vicioso lesivo. Para ello, durante todo el periodo de tratamiento, se incide en la importancia de la rotación del tronco y la cintura escapular, acompañando a cada brazada, con el fin de evitar la hiperextensión de hombro. Es lo que se conoce en el nado como "fase de rolado"(18).

ANEXO III. CONSENTIMIENTO INFORMADO

Consentimiento Informado para Participantes de Investigación

El propósito de esta ficha de consentimiento es proveer al participante en este estudio con una clara explicación de la naturaleza de la misma, así como de su rol como participante.

El presente estudio es conducido por Elena Estébanez de Miguel de la Universidad de Zaragoza. La meta de este estudio es elaborar un plan de tratamiento para inestabilidad funcional de hombro.

Si usted accede a participar en este estudio, se le pedirá participar del programa de tratamiento y acudir a las sesiones programadas por el fisioterapeuta.

La participación en este estudio es voluntaria. La información que se recoja será confidencial y no se usará para ningún otro propósito fuera de los de este estudio. Sus resultados permanecerán anónimos.

Desde ya le agradecemos su participación.

Acepto participar voluntariamente en este estudio, conducido por Elena Estébanez de Miguel. He sido informado (a) de que la meta de este estudio es elaborar un plan de tratamiento para la inestabilidad funcional de hombro. Me han indicado también que tendré realizar un plan de ejercicios y acudir a las sesiones programadas por el fisioterapeuta. Reconozco que la información que yo provea en el curso de esta investigación es estrictamente confidencial y no será usada para ningún otro propósito fuera de los de este estudio sin mi consentimiento.

Nombre

Firma del Participante

Fecha

