



Facultad de Veterinaria
Universidad Zaragoza



Trabajo Fin de Grado en Veterinaria

Cirugía mínimamente invasiva en abdomen

Abdominal minimal incision surgery

Autora

Alicia Ramos Lagunas

Director

José Benito Rodríguez Gómez

FACULTAD DE VETERINARIA
Universidad de Zaragoza
2024

Índice

| | |
|---|----|
| Índice | 1 |
| Resumen | 2 |
| Abstract | 2 |
| Abreviaturas | 3 |
| Justificación y objetivos | 3 |
| Metodología | 4 |
| Introducción: revisión bibliográfica | 5 |
| Equipo y materiales | 6 |
| Ovariectomía y ovariectomía laparoscópica | 9 |
| Castración de perros criptóquidos | 12 |
| Gastropexia laparoscópica | 14 |
| Cistolitotomía percutánea | 20 |
| Laparoscopia exploratoria y toma de biopsias | 22 |
| Resultados: recopilación de casos | 23 |
| Caso 1: Ovariectomía | 23 |
| Caso 2: Gastropexia laparoasistida y ovariectomía | 26 |
| Caso 3: Cistolitotomía percutánea | 28 |
| Caso 4: Laparoscopia exploratoria y esplenectomía | 30 |
| Conclusiones | 32 |
| Conclusions | 33 |
| Valoración personal | 34 |
| Agradecimientos | 35 |
| Bibliografía | 36 |

Resumen

Mediante la adaptación de técnicas provenientes de medicina humana, y con el adecuado entrenamiento, cada vez los profesionales veterinarios son capaces de realizar procedimientos más complejos y avanzados.

La cirugía mínimamente invasiva (CMI) en medicina veterinaria ha emergido como una técnica innovadora que ofrece numerosos beneficios tanto para los animales como para los tutores. Al igual que en la medicina humana, la CMI en veterinaria implica realizar procedimientos quirúrgicos utilizando equipos especializados y técnicas que minimizan las incisiones y el trauma en comparación con las cirugías tradicionales.

Los veterinarios emplean esta técnica en diversas áreas, incluyendo la cirugía abdominal, torácica, ortopédica y endoscópica en animales domésticos. Dentro de la cirugía abdominal, existen infinidad de procedimientos que se pueden realizar a través de una pequeña incisión: esterilización, resección hepática, esplenectomía, colonopexia, colecistectomía y colecistocentesis, pancreatometomía, adrenalectomía, nefrectomía, enterectomía y enterotomía, diagnóstico y ablación de tumores, entre otros. Sin embargo, las intervenciones más realizadas en la clínica diaria y las que se desarrollarán en este trabajo son la ovariectomía y ovariohisterectomía laparoscópicas, orquidectomía en perros criptóquidos, gastropexia preventiva, cistolitotomía percutánea y la exploración laparoscópica con toma de biopsias, habitualmente del hígado.

Abstract

By means of adapting techniques from human medicine, and with suitable training, veterinary professionals are increasingly able to perform more complex and advanced procedures.

Minimally invasive surgery (MIS) in veterinary medicine, has risen as an innovative technique offering several benefits for animals as well as for the owners. In the same way as in human medicine, MIS in veterinary medicine implies performing surgical procedures using specialized equipment and techniques that minimize incisions and trauma when compared to traditional surgery.

Veterinarians usually apply this method in several areas, including abdominal, thoracic, orthopedic and endoscopic surgery in companion animals. Within abdominal surgery, there are countless procedures that can be performed through a small incision: sterilization, hepatic resection, splenectomy, colonopexy, cholecystectomy, cholecystocentesis, pancreatotomy, adrenalectomy,

nephrectomy, cystostomy, enterectomy, enterotomy, tumor diagnosis and ablation, among others. However, the most commonly performed interventions in daily clinical practice and those that will be addressed in this work are laparoscopic ovariectomy and ovariohysterectomy, cryptorchidectomy, prophylactic gastropexy, percutaneous cystoscopy, and laparoscopic exploration with biopsy sampling, usually from the liver.

Abreviaturas

ASA: American Society of Anesthesiologists.

CMI: Cirugía Mínimamente Invasiva.

FLUTD: Feline Lower Urinary Tract Disease, enfermedad del tracto urinario inferior felina.

MIS: Minimally Invasive Surgery.

OHT: ovariohisterectomía.

OVE: ovariectomía.

PCCL: Percutaneous Cystolithotomy, cistolitotomía percutánea.

SILS: Single Incision Laparoscopic Surgery, laparoscopia de incisión única.

SDTG: Síndrome Dilatación Torsión Gástrica.

Justificación y objetivos

El presente trabajo está dirigido a la temática correspondiente a la cirugía de mínima invasión en la cavidad abdominal en pequeños animales. Dados los beneficios de la CMI frente a la cirugía convencional, la especialización de profesionales en este campo y la aplicación de esta técnica son cada vez más habituales. Sin embargo, al ser una técnica relativamente novedosa, queda mucha investigación por hacer, así como un largo camino hasta que esté normalizada entre profesionales y tutores como una técnica diagnóstica y resolutive más.

Los beneficios de la CMI en medicina veterinaria son similares a los de la medicina humana: menor dolor postoperatorio, recuperación más rápida, menor riesgo de complicaciones, estancias hospitalarias más cortas y cicatrices más pequeñas. Esto no solo beneficia la salud y el bienestar del animal, sino que también reduce el estrés para los tutores al facilitar la recuperación y rehabilitación de sus mascotas.

Si bien es cierto que los principales factores para la elección de esta práctica en medicina humana, siendo estos unos resultados estéticamente más agradables y una vuelta más temprana al puesto de

trabajo, no son algo que los clientes en el campo de la veterinaria busquen frecuentemente, existen otras ventajas que podrían tener igual o mayor peso a la hora de decantarse por una técnica quirúrgica u otra.

En primer lugar, la incisión con CMI es considerablemente más pequeña que con enfoques quirúrgicos tradicionales. Únicamente esta reducción en el tamaño de la herida de entrada conlleva a una reducción del dolor postoperatorio, menores requerimientos de medicación analgésica, menor incidencia de problemas respiratorios, reducción en la formación de adherencias, recobrar la movilidad y la posibilidad de comer alimentos sólidos más rápidamente, y una vuelta más temprana a la independencia funcional (Mayhew, 2011; Devitt y Hailey, 2005).

Además de un reducido tamaño de incisión, existen evidencias de que los pacientes de CMI se recuperan más rápidamente que aquellos que han sido operados con una técnica convencional, por ejemplo, en perras en las que se ha realizado una ovariectomía.

Esta técnica no solo es favorable para el paciente, sino también para el propio veterinario. Las cámaras de alta resolución que ofrece el mercado permiten una drástica mejora en la visualización y es una herramienta educativa inestimable.

El objetivo de este trabajo se centra en recopilar información sobre las principales aplicaciones de cirugía mínimamente invasiva en abdomen llevadas a cabo en la clínica diaria y relacionarlo con casos reales.

Metodología

Con el fin de conocer a fondo la materia, se buscó la información más actualizada a través del buscador académico Google Scholar, trabajando con la siguiente lista no exhaustiva de bases de datos: PubMed (<https://pubmed.ncbi.nlm.nih.gov/>), IVIS (<https://www.ivis.org/>) y ResearchGate (<https://www.researchgate.net/>). Para una investigación más completa, se consultaron artículos y libros especializados en cirugía tales como Journal of Small Animal Practice, Small Animal Surgery y Veterinary Clinics of North America.

Se han utilizado las siguientes palabras clave con el objetivo de centrar la búsqueda:

- Cirugía mínimamente invasiva (CMI)/Minimally invasive surgery (MIS)
- Laparoscopia/laparoscopy
- Ovariectomía/Ovariectomy
- Gastropexia preventiva/Prophylactic gastropexy

El trabajo se organiza exponiendo, en primer lugar, una revisión bibliográfica, que incluye, por un lado, generalidades como la historia de esta técnica y el equipo necesario para llevarla a cabo; y por otro, una descripción de las cirugías que aparecen con más asiduidad en las clínicas. Finalmente, para ilustrar este último punto, se describen casos clínicos seleccionados a partir de los pacientes del servicio ambulante de cirugía veterinaria Minimanimal.

Introducción: revisión bibliográfica

A día de hoy, aproximadamente tres cuartas partes de las colecistectomías en humanos se llevan a cabo utilizando técnicas mínimamente invasivas, y muchos otros procedimientos realizados en la cavidad abdominal también han adoptado esta práctica. Sin embargo, actualmente en la medicina veterinaria, no se ha observado el mismo cambio de paradigma (Mayhew, 2011).

El desarrollo tecnológico de los últimos cincuenta años ha impactado de manera importante las ciencias de la salud. El origen de los procedimientos mínimamente invasivos es difícil de determinar, aunque se podría considerar a Bozzini como el principal precursor con sus trabajos endoscópicos realizados a principios del siglo XIX. La era moderna de la cirugía mínimamente invasiva en la medicina humana comenzó en los últimos años de la década de 1980 y principios de la década de 1990, de la mano del médico alemán Kurt Semm, quien realizó la primera colecistectomía laparoscópica en 1985 y empezó a enseñar a cirujanos generales dicha práctica. Se considera que la CMI ha transformado la manera de plantear la resolución de ciertas patologías en medicina humana.

Desde sus inicios, el progreso de esta técnica en la medicina humana estuvo asociado al uso de animales como biomodelos para investigación y formación, pero la adopción y aplicación de la CMI en medicina veterinaria no ha sido tan rápida ni ampliamente aceptada. Por ejemplo, la primera laparoscopia en un ser vivo, se practicó en un perro por el cirujano alemán George Kelling en el año 1901. En los años 70, se reportaron las primeras endoscopias en animales de compañía. El avance de la técnica experimentó un período de inactividad hasta el comienzo del nuevo milenio, momento en el cual los veterinarios comenzaron a mostrar un interés creciente en este tipo de técnicas (Llopis Sanchis, 2019; Tapia et al., 2015).

Equipo y materiales

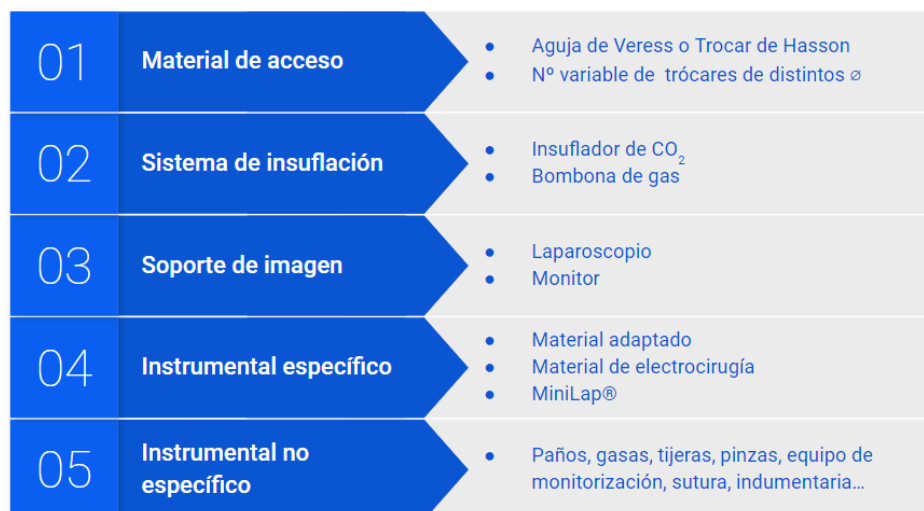

Figura 1. Esquema de los materiales necesarios para una cirugía laparoscópica.

Casi todos los instrumentos disponibles para cirugía abierta han sido adaptados para ser utilizados en laparoscopias. El equipo básico necesario para llevar a cabo una laparoscopia incluye material para el acceso, sistemas de insuflación, soporte de imagen e instrumentos para sección y disección específicos; además de los materiales utilizados en cualquier intervención quirúrgica, véase paños y campos estériles, gasas, tijeras, pinzas, portaagujas, equipo de monitorización, material de sutura y la indumentaria de los cirujanos que se compone de batas, guantes mascarilla y gorro (Clarke y Culp, 2015).

Cuando se realizan laparoscopias, es necesario el establecimiento de un neumoperitoneo, un procedimiento quirúrgico que consiste en la introducción de gas, típicamente dióxido de carbono, en la cavidad abdominal del paciente para crear un espacio de trabajo adecuado durante la cirugía. Para ello se requiere de un primer puerto de entrada a la cavidad, normalmente en la región umbilical, y un sistema de insuflación. Esta primera entrada puede realizarse siguiendo dos técnicas, el abordaje abierto o técnica de Hasson y de la técnica con aguja de Veress, y dependiendo de la escogida por el cirujano, necesitará unos dispositivos u otros. La primera, simplemente consiste en realizar una incisión en la pared abdominal e insertar el trocar de Hasson, un trocar especialmente diseñado con un obturador cónico y una funda con un balón de silicona en el extremo. Una vez dentro de la cavidad abdominal, el balón se infla para sellar la entrada y prevenir la fuga de gas durante la insuflación. Una variante de esta técnica consiste en realizar una minilaparotomía en la cicatriz umbilical permitiendo la colocación de la primera cánula bajo visión directa utilizando un trocar romo. Esta técnica está ganando popularidad entre los cirujanos porque evita la inserción a ciegas del

primer trocar. La técnica con aguja de Veress consiste en la introducción de esta utilizando su cánula exterior afilada para entrar en el peritoneo y una vez en dicha cavidad, se extiende el estilete como que cuenta con orificios para la insuflación de dióxido de carbono (Cornette y Berrevoet, 2016). Aunque lo más extendido entre los veterinarios es la utilización de la aguja de Veress, se ha demostrado que esta resulta más arriesgada, ya que aumenta la incidencia de fugas de gas en el transcurso de la cirugía, el trauma accidental en vísceras y vasos y las complicaciones postoperatorias, en comparación con la técnica de Hasson (Shakoor et al., 2022; Jamil et al., 2018; Taye et al., 2016; Opilka et al., 2009; Jansen et al., 2004).

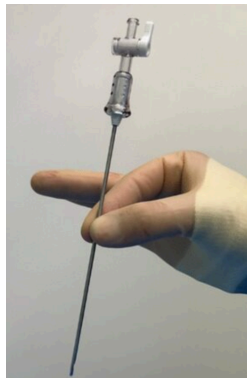

Figura 2. Aguja de Veress (Horeman-Franse et al., 2023)



Figura 3. Trocar de Hasson de la marca Braun (Braun, 2024)

A través de esta vía, mediante un insuflador de CO₂, se introduce el gas. Los insufladores modernos mantienen una presión intraabdominal adecuada y constante mediante ajustes en el flujo de infusión y, como funciones añadidas, se encuentran la medición del gas restante en la bombona y sistemas de alarma y seguridad. Algunos modelos incluso cuentan con un sistema de circuito cerrado para el recambio del gas expulsado. (Laguna et al., 2005). Independientemente del método usado para establecer el neumoperitoneo, este debe constar en cualquier caso de una presión positiva de entre 6 y 12 mm de Hg de CO₂, utilizando siempre la menor presión a la que se pueda trabajar con seguridad en el interior del abdomen (Van Goethem et al., 2012).

El acceso se realiza mediante trócares, cuyo propósito principal consiste en penetrar la pared de una cavidad corporal, como el abdomen, con el fin de permitir la entrada, llamada puerto, durante el procedimiento quirúrgico. Un trocar consta de dos componentes: una aguja o punta afilada de metal, y un tubo o cánula; y pueden tener un diámetro variable según los requerimientos de la cirugía (3, 5, 10, 12 o 15 mm). Se insertan a través de una pequeña incisión y, una vez se ha abierto paso en el espacio correspondiente, la aguja del trocar es retirada, manteniendo la cánula en su sitio. Esto establece un pasaje seguro para la inserción de instrumentos, como cámaras, tijeras, pinzas,

retractores y termoselladores, que han sido rediseñados para pasar a través de estos pequeños puertos de acceso. Además, la mayoría de los trócares cuentan con un adaptador de válvula Luer-lock para conectar la línea de dióxido de carbono, asegurando así la insuflación continua de gas a través de la cánula (Monnet y Twedt, 2003).

La instauración del neumoperitoneo, así como la introducción del primer trocar, son responsables del 60-70% de las complicaciones graves vasculares e intestinales. Estos momentos, que son ineludibles independientemente del tipo de procedimiento laparoscópico realizado, constituyen etapas críticas de la laparoscopia (SEGO, 2006).

El soporte de imagen está formado por la óptica y el monitor. La óptica cuenta con una fuente de luz y una cámara, cuyo número de píxeles determinará la resolución. Puede tener un diámetro variable desde 3,5 a 10 mm y con diferentes ángulos de visión. El tipo de óptica más utilizado tiene un diámetro de 5 mm y un campo de visión de 0º, lo cual indica que ofrece una visión directa del campo visual frente a ella. Las ópticas anguladas, la más común de 30º, permiten al cirujano observar por encima de los órganos y explorar áreas pequeñas. La fuente de luz más recomendada es la de xenón de alta intensidad para obtener los colores más precisos de los órganos abdominales. Es relevante que la resolución del monitor sea igual o mayor que la de la cámara para garantizar la calidad de la imagen. Se recomienda utilizar monitores de tamaño entre 15 y 30 pulgadas, y el equipo debe trabajar a una distancia de aproximadamente 1 a 1,5 metros del monitor (Monnet y Twedt, 2003)

Los instrumentos utilizados para la sección y disección son generalmente versiones más pequeñas y delgadas de los utilizados en cirugía abierta, con longitudes más largas (de 30 cm o más) y capacidad de rotación en el mango hasta 360°. Están recubiertos con teflón aislante, excepto en el extremo operativo, para prevenir lesiones térmicas. Muchos de estos también tienen la capacidad de realizar electrocirugía monopolar en su extremo distal. Además, la hemostasia durante laparoscopia puede conseguirse mediante corriente eléctrica monopolar o bipolar, mediante instrumentos específicamente diseñados para sellar vasos sanguíneos (bisturí armónico, LigaSure®, Sono Surge®) y mediante clips.

Entre las herramientas adaptadas para laparoscopia, la más popular se trata de MiniLap® de la marca Teleflex. Se trata de un sistema quirúrgico percutáneo que, debido a su diminuto diámetro de 2,4 mm, puede ser introducido a través de un trocar o directamente insertado percutáneamente gracias a la punta de aguja que posee. La ventaja de MiniLap reside en que tiene distintos extremos intercambiables con forma de las pinzas de agarre más requeridas en este tipo de cirugías: Allis,

Babcock, Clutch o sin dientes, Tong o tenazas y pinzas para intestinos; así como extremos en forma de sonda con diferentes direcciones.

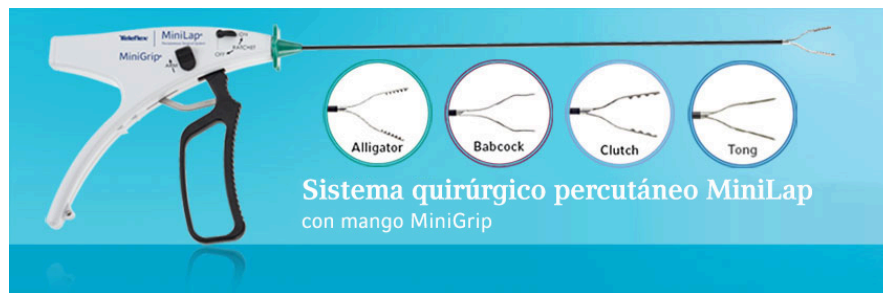

Figura 4. Sistema MiniLap® con sus diferentes cabezales. Teleflex, 2016.

Por último, es necesario recordar que el paciente debe ser preparado de igual forma que en una cirugía convencional, previo rasurado y desinfección de la zona, colocación de paños quirúrgicos, preoxigenación y elección del protocolo de mantenimiento anestésico de acuerdo con su clasificación ASA.

Ovariectomía y ovariectomía laparoscópica

La esterilización de perras y gatas es un procedimiento habitual que permite el control poblacional, evitar el celo y comportamientos asociados, prevenir enfermedades del aparato reproductor, reducir el riesgo de aparición de tumores mamarios y la modificación del comportamiento. Mientras que tradicionalmente, la OHT ha sido la primera elección para la prevención de patologías urogenitales, recientes estudios han demostrado que no existen grandes diferencias en cuanto a la incidencia de estas comparando perras esterilizadas por OHT y por OVE (Van Goethem et al., 2006).

Antes de empezar, el animal debe ser colocado en decúbito dorsal y se debe establecer un neumoperitoneo para poder trabajar correctamente.

Existen varios métodos según el número de incisiones que se realicen, aunque estas siempre están situadas a lo largo de la línea media. La opción de realizar tres puertos es la más traumática pero a día de hoy la más utilizada, y consta de una primera incisión de 5 mm, por donde se introduce la óptica, realizada a un centímetro post-umbilical; y de otras dos incisiones, también de 5 mm, realizadas 2 o 3 cm caudal y craneal a la primera, por donde se introduce el instrumental quirúrgico y a través de cada una se extrae un ovario. La técnica con dos portales de entrada también está ampliamente aceptada y supone dos incisiones, craneal y caudal a la cicatriz umbilical, por lo que a

través de una de ellas se introduce la sonda óptica y a través de la otra, el instrumental de coagulación y corte. Esta técnica requiere la suspensión de la bolsa ovárica mediante una sutura o un instrumento en forma de gancho. Por último, recientemente han sido descritas técnicas de ovariectomía laparoscópica mediante un único portal de acceso, aunque esta requiere una mayor habilidad del cirujano, y puede realizarse con una óptica que lleve incorporado un canal de trabajo, un dispositivo multiportal o mediante el dispositivo guante, también llamado Glove port (Granados Ortega, 2017).

Cuando se comparan las dos últimas técnicas, con uno o dos puertos, se observa que técnicamente es más sencilla la de dos accesos, dado que no hay interferencias entre los distintos instrumentos, y mientras que la reducción de tres a dos puertos sí se observa una disminución en el dolor postoperatorio, no pasa lo mismo cuando se reduce de dos a un puerto (Case et al., 2011).

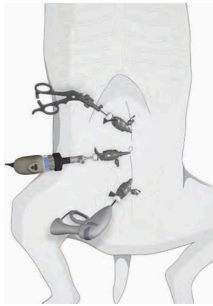

Figura 5. Esquema de la colocación de tres accesos en la línea media ventral para ovariectomía (Buote, 2015)

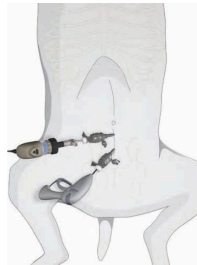

Figura 6. Esquema de la colocación de dos accesos en la línea media ventral (Buote, 2015)

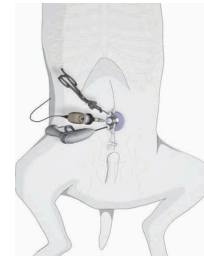


Figura 7. Esquema de la colocación de un acceso en la línea media ventral (Buote, 2015)

Entonces, para comenzar el procedimiento, se realiza el abordaje del abdomen, colocando un primer trocar cranealmente a la cicatriz umbilical y un número variable de otros trócares (uno, dos o ninguno) a lo largo de la línea alba, según la técnica que se vaya a utilizar. El diámetro de los trócares utilizados en este tipo de operaciones varía entre 3 y 10 mm. El correcto posicionamiento de estos puertos es vital para que la cirugía se pueda llevar a cabo de forma exitosa.

El siguiente paso es localizar el ovario. Es preciso recordar que se tratan de órganos pares, que se encuentran en la zona sublumbar, caudalmente a los riñones, y están fijados a las paredes de la cavidad abdominal mediante los ligamentos ancho y suspensor del ovario. A su vez, el ligamento ancho se divide en tres porciones: mesovario, mesosalpinx y mesometrio. Además, el ovario se une al útero mediante el ligamento propio del ovario. El paquete vascular se halla en la porción medial

del ligamento ancho. La arteria ovárica se extiende desde la aorta hasta el ovario, el cual irriga, al igual que la porción craneal del útero. El suministro de sangre arterial al útero en perras no gestantes es autónomo del que va dirigido al ovario, ya que en el ligamento ancho, las ramas de la arteria ovárica se anastomosan con las arterias uterinas. La vena ovárica derecha acaba en la cava caudal y la izquierda, en la vena renal izquierda, mientras que las venas uterinas, que recorren el órgano asociadas a las arterias, terminan caudalmente en las venas ilíacas internas (Salvador y Martínez, 2014).

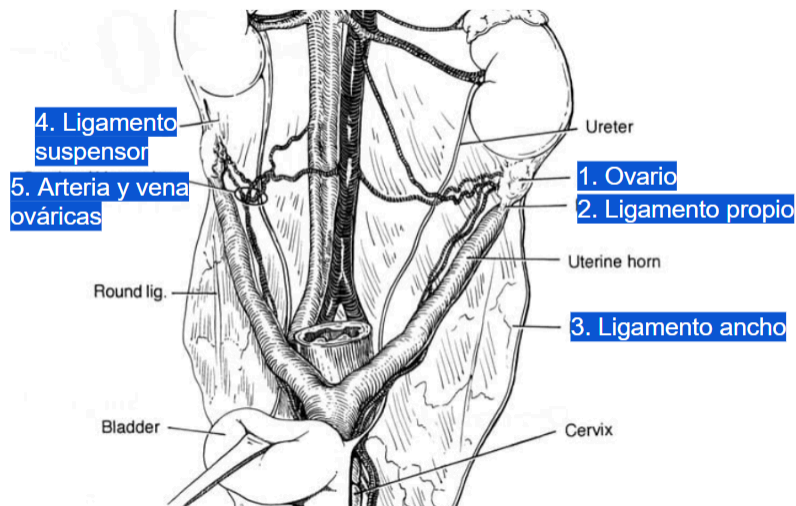


Figura 8. Anatomía del aparato reproductor de las hembras. Marcados con números, se encuentran: 1. Ovario 2. Ligamento propio 3. Ligamento ancho 4. Ligamento suspensor del ovario 5. Arteria y vena ováricas (Fingland y Waldron, 2022)

La correcta localización del ovario es vital para la coagulación y corte de su pedículo y estructuras adyacentes, asimismo, supone la mayor dificultad en esta etapa. Para ello, se tiene que situar el animal en una posición intermedia entre decúbito dorsal y lateral al lado contralateral al que se va a seccionar; de modo que, por gravedad, se desplazan las vísceras abdominales que obstaculizan la visión del ovario, siendo estas para el ovario derecho, el páncreas, el duodeno y el yeyuno; mientras que el bazo suele tapar el ovario izquierdo.

La resección del ovario es igual para ambos y consiste en cortar el ligamento suspensor, el mesovario con sus vasos (arteria y vena ováricas) y el ligamento propio, resecaando también una pequeña fracción del cuerno habitualmente. Para la hemostasia, lo más utilizado hoy en día son los selladores vasculares, unas pinzas bipolares, gracias a su fácil manejo y alta eficacia. Otras herramientas que se pueden utilizar son clips hemostáticos, pinzas bipolares convencionales y coagulación monopolar.

Tras el corte de los dos pedículos ováricos, se extraen del abdomen ambos ovarios, bien a través del trocar o bien por el orificio resultante al retirar el trocar. Por último, el cierre de las incisiones se debe realizar por planos, distinguiendo entre muscular y piel, utilizando de preferencia sutura absorbible monofilamento de tamaño 2/0 o 3/0, incluyendo la técnica de intradérmica para el cierre de la piel, que mejora los resultados estéticamente (Van Goethem et al., 2003).

Castración de perros criptórquidos

La criptorquidia es uno de los trastornos del desarrollo sexual más común en los pequeños animales, consistente en el descenso incompleto de uno o ambos testículos a través del canal inguinal hasta el escroto. Dependiendo de la ubicación donde se encuentren los testículos, esta condición puede clasificarse como abdominal, inguinal o subcutánea. Esta patología hereditaria y congénita se describe tanto en perros como en gatos, reportándose con más frecuencia en los primeros, con una incidencia de hasta un 10% frente a casi 4% en los felinos (Spangenberg, 2021). El único tratamiento existente para la criptorquidia abdominal es la castración quirúrgica, lo que tradicionalmente significaba realizar una orquiectomía mediante laparotomía media ventral o paraprepucial. Sin embargo, la Cirugía de Mínima Invasión provee una alternativa: la orquiectomía o castración laparoscópica, ya sea con varios puertos o con abordaje por incisión única (SILS, por sus siglas en inglés). Ambas se tratan de técnicas laparoscópicas, con la diferencia de que la primera requiere la realización de tres puertos de entrada: uno subumbilical para la lente y dos más caudales para la introducción del material quirúrgico, a ambos lados del prepucio; mientras que la cirugía SILS necesita una sola incisión, un poco más grande, entre 1.5 y 3 cm, por donde se introduce un trocar específico que permite el acceso múltiple mediante un solo puerto (Tapia et al., 2015).



Figura 9. Trocar multicanal utilizado para cirugías laparoscópicas de incisión única, como la criptorquiectomía SILS (Runge et al., 2014).

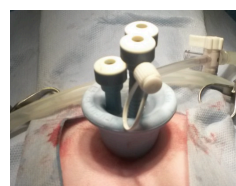

Figura 10. Otro modelo distinto de trocar multicanal, colocado en el paciente para la realización de la cirugía (Tapia et al., 2015).

Después de realizar la incisión o las incisiones, dependiendo del tipo de abordaje utilizado y al igual que pasaba en el caso anterior, es necesario la instauración de un neumoperitoneo para la correcta visualización y manejo de las vísceras. A través de uno de los puertos se introduce la óptica, habitualmente de 30º. El testículo debe ser ubicado y aislado del resto de vísceras con pinzas laparoscópicas para despejar el cordón espermático, el mesorquio y el paquete vascular, que incluye arteria y vena testiculares. Estas estructuras se ligan o se sellan con pinzas monopolares o bipolares y se procede a cortarlas, para poder separar de su anclaje el testículo y extraerlo a través de cualquiera de los puertos. Con la técnica de incisión única, el trocar multiportal se retira antes de la exteriorización del testículo, por lo que con las pinzas se traslada a la base del trocar con la ayuda de la imagen laparoscópica, se retira el trocar y seguidamente se extraen las pinzas que están agarrando el testículo por la incisión. Luego, se debe evacuar el CO₂ y retirar el instrumental de la cavidad peritoneal, como la óptica y diferentes pinzas que hayan sido utilizadas. Por último, se realiza un cierre por planos, utilizando sutura absorbible para la fascia muscular y no absorbible para la piel (Hernández, 2013).

Si bien esta es una técnica más compleja y de duración igual o mayor que una criptorquiectomía por laparotomía abdominal, los estudios que comparan ambas indican que el dolor postoperatorio es menor en la técnica mínimamente invasiva, viendo una mejoría exponencial del paciente en tan solo dos días, cuando ya son capaces de realizar vida normal. Además, el enrojecimiento y la hinchazón de la herida quirúrgica se ven reducidos en tan solo dos o tres días utilizando Cirugía Mínimamente Invasiva. Aunque la comparativa de duración de la intervención, dolor postoperatorio y recuperación no es exagerada enfrentando cirugía convencional y laparoscópica, esta última sí demuestra una leve mejora para el paciente (Oviedo y Hernández, 2013; Lew et al., 2005).

Comparando ambas técnicas laparoscópicas, se puede encontrar que en la cirugía SILS, solo es necesaria una incisión abdominal inicial para la extracción del testículo, manteniendo así todos los beneficios de la cirugía laparoscópica, mientras que en la cirugía con varios puertos se requieren entre 3 y 4 incisiones abdominales. Sin embargo, se debe tener en cuenta que el hecho de contar con varios puertos proporciona una triangulación adecuada de instrumentos y tejidos. Por último, cabe destacar que en la cirugía multipuerto al menos una de las incisiones paraprepuciales debe ser ampliada para la extracción segura del testículo no descendido, desventaja que no se encuentra en el procedimiento de incisión única dado que esta es más alargada.

En los perros con testículos criptórquidos bilaterales, ambos testículos no siempre pueden exteriorizarse a través de la misma incisión y puede ser necesaria una incisión paraprepucial adicional para permitir su extracción. Otra complicación habitual es que el tamaño del testículo

exceda radicalmente la longitud de la incisión, como en pacientes con un testículo neoplásico grande, por lo cual es necesario extender la incisión (Runge et al., 2014).

Gastropexia laparoscópica

El síndrome de dilatación-torsión gástrica (SDTG) es un proceso multifactorial de presentación aguda, caracterizado por la acumulación de gas y la consecuente rotación del estómago, aunque existen la forma crónica y la dilatación sin torsión (Carrillo et al., 2016). La torsión del estómago provoca efectos locales como disminución del flujo sanguíneo gástrico, necrosis, perforación y posibles complicaciones esplénicas mientras que los efectos sistémicos, considerados señal de mal pronóstico, van desde la hipoperfusión hasta la coagulación intravascular diseminada. Es una urgencia relativamente frecuente en perros de razas grandes y gigantes (Tivers y Adamantos, 2015). Presenta una tasa de mortalidad de entre el 4 y el 23% incluso con un tratamiento apropiado (Rauserova et al., 2020).

Dado que este síndrome afecta a los órganos abdominales, especialmente al estómago, es crucial entender su estructura, su ubicación y sus relaciones con otras vísceras. El estómago, que es parte del tubo digestivo, tiene la función de almacenar temporalmente los alimentos y regular su paso hacia el intestino delgado. Su pared está compuesta por una membrana mucosa, una submucosa, una túnica muscular y una capa serosa externa. El órgano se divide en cardias, que une el esófago con el estómago; fundus, pequeño en carnívoros y normalmente lleno de gas; cuerpo, que descansa sobre los lóbulos hepáticos izquierdos; y píloro, precedido por el antro pilórico, que conecta el estómago con el duodeno. Presenta dos curvaturas: la mayor, que es convexa y está unida al omento, y la menor, que es cóncava. El estómago está orientado de manera que su curvatura mayor se dirige hacia el lado izquierdo del animal y la curvatura menor hacia el derecho. Se encuentra craneoventral al hígado, está en contacto con el lóbulo izquierdo del páncreas y está separado de la masa intestinal y del riñón izquierdo por la pared del omento mayor (Jaimes, 2020).

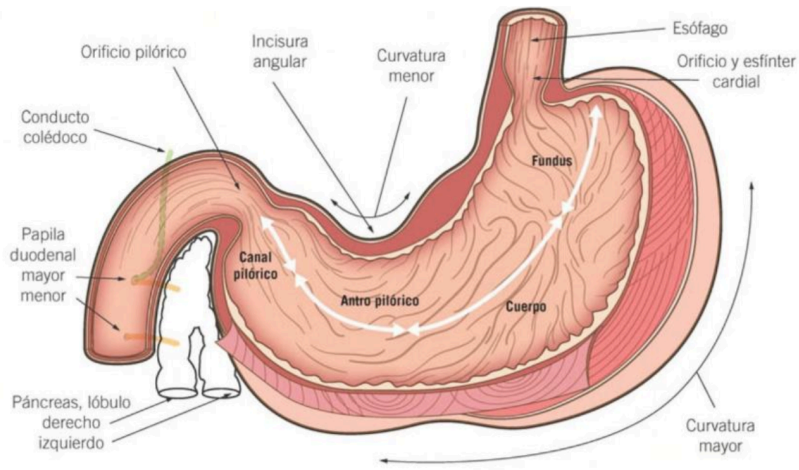


Figura 11. Esquema de la anatomía del estómago (Valero, 2020)

Los movimientos del estómago están limitados por el ligamento gastrofrénico, que conecta el cardias con el hiato diafragmático. Además, el píloro está anclado por los ligamentos gastrohepático y gastroesplénico, que lo conectan al hígado y al conducto biliar.

La vascularización del estómago depende de la arteria gástrica en la curvatura menor y la arteria gastroepiploica en la curvatura mayor, ambas originadas de la arteria celíaca. Además, existen pequeñas arterias gástricas cortas que provienen de la arteria esplénica. La obstrucción de alguno de estos vasos, causada por la torsión del órgano, es lo que dará lugar a los procesos locales del síndrome (Valero, 2020).

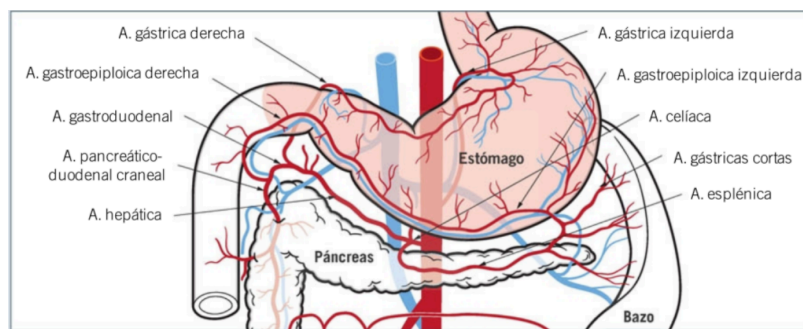


Figura 12. Esquema de la vascularización del estómago (Valero, 2020).

El tratamiento consiste en una descompresión gástrica, normalmente mediante un tubo orogástrico o una gastrocentesis. Sin embargo, en la mayoría de casos esta maniobra es insuficiente para reposicionar correctamente el estómago, además de que es necesario evaluar la perfusión y

viabilidad de los tejidos implicados. Por estos motivos, una vez ha sido vaciado el contenido gástrico, se recurre a la cirugía; la cual se realiza mediante una laparotomía. Una vez resuelta la situación y a modo de prevención, se realiza una gastropexia, una técnica que consiste en fijar el estómago a la pared del abdomen para evitar la reaparición de este síndrome. La tasa de recidiva en animales a los que no se les realiza gastropexia es de un 54%, mientras que esta misma tasa desciende hasta el 4% al realizar la fijación, por lo que en la actualidad todas las cirugías de SDTG acaban con esta técnica (Monnet, 2003).

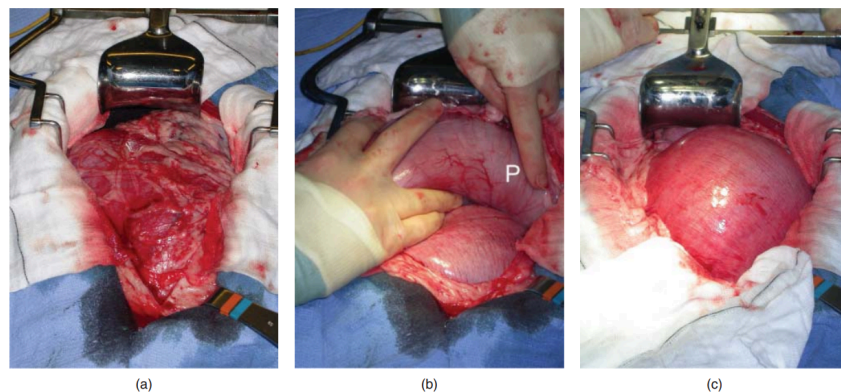


Figura 13. Serie de imágenes intraoperatorias que muestran la colocación correcta del estómago en un perro con SDTG. (a) Apariencia inicial, el estómago está cubierto por el omento, lo que indica una torsión en sentido horario. (b) Recolocación del estómago, se identifica el píloro P. (c) El estómago dilatado, que ha sido restaurado a su posición normal (Tivers y Adamantos, 2015)

El objetivo de la gastropexia en perros con SDTG es crear adherencias que fijen permanentemente el estómago a la pared abdominal. Sin importar la técnica utilizada, la gastropexia siempre se realiza en el lado derecho, cerca de la última costilla. La ubicación precisa del sitio de unión es crucial para evitar complicaciones, ya que se puede desarrollar una obstrucción parcial del flujo pilórico si inadvertidamente se crea un "pliegue" anatómico. Los procedimientos mínimamente invasivos no suelen ser utilizados para tratar perros con SDTG, ya que reposicionar el estómago y evaluar el resto del abdomen resultaría bastante complicado; no obstante, en perros de alto riesgo, se puede valorar la realización de una gastropexia profiláctica, para lo que es necesario un procedimiento de mínima invasión, ya que una laparotomía sería demasiado excesiva en un animal sano. Las opciones para esta operación son la gastropexia asistida por laparoscopia y laparoscópica completa (Allen y Paul, 2014).

La técnica para la gastropexia asistida por laparoscopia comienza con el perro anestesiado en decúbito dorsal y, tras instaurar el neumoperitoneo, se coloca un trocar para el laparoscopio en la línea media ventral. El segundo trocar, para la introducción de material quirúrgico, se coloca 3 cm por debajo de la última costilla y lateral al músculo recto del abdomen. Con una pinza de laparoscopia y con ayuda de la óptica, se busca el antro pilórico del estómago entre los órganos abdominales. Este debe ser sujetado con las pinzas, entre la curvatura mayor y la curvatura menor, aproximadamente 5 cm craneal al píloro. Se deben exteriorizar las pinzas junto a la porción del estómago asida a través del puerto tras retirar el trocar. Esta exteriorización se comprobará con el laparoscopio para evitar retorcer el antro pilórico. La incisión por donde se exterioriza el órgano debe ser alargada hasta unos 4 cm y se realiza una incisión de tamaño similar en las capas serosa y muscular del antro. Se disecciona la capa seromuscular, para tenerla lo más separada posible de la mucosa gástrica, consiguiendo así que la sutura de fijación quede lo más limpia posible y no se dañe esta última capa. Con una sutura absorbible monofilamento de tamaño 0 o doble 0, se realiza una sutura continua simple para aproximar la seromucosa del antro gástrico con el músculo transversal del abdomen. Por último, se realiza el cierre por capas, cerrando con sutura continua los músculos oblicuos del abdomen y la incisión de la piel con sutura, grapas o pegamento quirúrgico, debido al pequeño tamaño (Rawlings, 2002).

Aunque son menos invasivas que el método abierto, estas técnicas aún necesitan una incisión a través de la capa muscular y la fascia de la pared del abdomen, lo cual puede ser doloroso y puede llevar a la formación de seromas y fístulas (Mayhew y Brown, 2009).

La gastropexia laparoscópica completa es una técnica mínimamente invasiva popular que ofrece unos resultados más acordes a este tipo de cirugías. Para ello, se insertan tres trócares a lo largo de la línea media ventral: uno para la insuflación que se coloca 1 cm caudal al ombligo, un segundo es para los instrumentos a 3-4 cm debajo del xifoideo y el tercero, entre los dos anteriores, para la cámara.

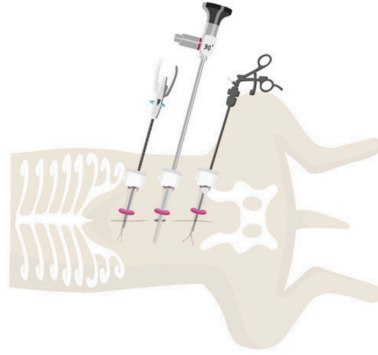


Figura 14. Ilustración esquemática que muestra la posición de los trócares para una gastropexia laparoscópica completa: el laparoscopio de 10 mm insertado 1 cm caudal al ombligo y dos trócares de 10 mm para instrumentos colocados craneal y caudalmente al puerto del laparoscopio. (Deroy et al., 2019)

Una vez con todos los puertos colocados, con una pinza laparoscópica de Babcock se sujeta la zona avascular del antro pilórico, entre la curva mayor y la curva menor del estómago. El perro entonces debe ser girado sobre su flanco izquierdo y se recomienda reducir la presión de CO₂ intraabdominal para facilitar la aposición sin tensión del antro pilórico con la pared abdominal. Algunos cirujanos, después de realizar este paso, realizan un punto de anclaje atravesando el estómago con una sutura que exteriorizan a través de la pared abdominal. Consecutivamente, se realiza una incisión en la superficie peritoneal del músculo transverso, de unos 3 o 4 cm de largo, bien mediante bisturí monopolar o bien con unas tijeras Metzenbaum adaptadas a laparoscopia; seguida de una incisión en la superficie serosa del estómago que coincidía en longitud y orientación de la del músculo. Existen casos reportados de gastropexias sin la necesidad de realizar incisiones, pero actualmente aún es un tema de controversia entre los especialistas (Deroy et al., 2019). La fijación de la capa seromuscular al músculo transverso se puede realizar con una sutura barbada, con un dispositivo de sutura endoscópico o incluso con grapas endoscópicas; pero lo más común es el primero (Takacs et al., 2017).

La sutura en laparoscopia, en particular atar nudos, es técnicamente complicada y se considera uno de los pasos más desafiantes y que más tiempo requiere en la cirugía laparoscópica. La demanda de procedimientos quirúrgicos mínimamente invasivos ha impulsado el desarrollo de suturas alternativas sin nudos, como la sutura barbada, que elimina la necesidad de atar nudos dentro de la cavidad, así como de dispositivos de sutura. La sutura barbada crea múltiples puntos de anclaje dado

que tiene púas o hendiduras dispuestas homogéneamente que distribuyen la tensión a lo largo de la línea de sutura y logra su resistencia creando anclajes sin nudos dentro del tejido.

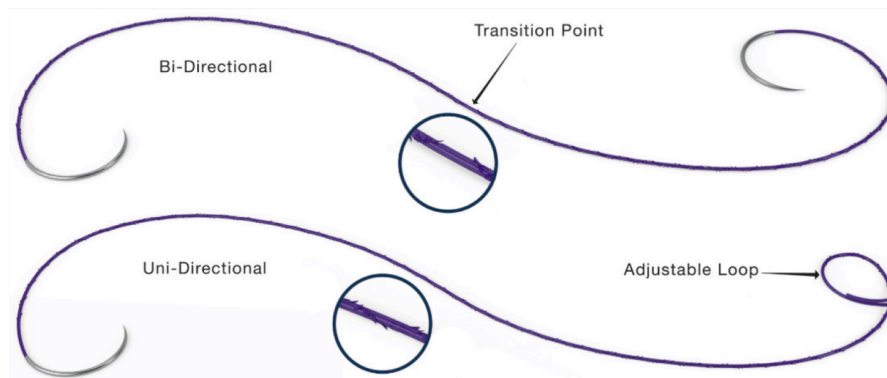


Figura 15. Dos ejemplos de sutura barbada de la marca Quill. La de arriba se trata de una sutura con púas en dos direcciones opuestas, cuyos ambos extremos acaban en aguja. La de abajo, con púas en una sola dirección, posee aguja en un extremo y un bucle ajustable en el otro (Nambi y King, 2023).

Usando una sutura barbada unidireccional, se realiza una sutura continua simple entre las incisiones del estómago y de la pared abdominal derecha, lateral al músculo recto abdominal y unos 2-4 cm caudal a la 13ª costilla. Para realizar esta sutura, la aguja se sujeta intracorpóreamente con el portaagujas y se pasa a través de la serosa del estómago en dirección laterolateral a la incisión del antro pilórico. Una vez completado, la aguja se vuelve a asir con el portaagujas laparoscópico y se atraviesa la de incisión del músculo transverso del abdomen. Entonces, el resto de la sutura barbada puede ser estirada hacia la cavidad abdominal y la aguja se pasa a través del lazo incorporado en el extremo de la sutura. Luego, se comienza una sutura continua simple entre la capa seromuscular del estómago y el músculo transverso del abdomen. Después de cada punto completado entre el estómago y el músculo transverso del abdomen, se debe tensar la sutura para anclar las púas en el tejido. Los puntos sucesivos se suelen realizar con una separación de 3-5 mm, y se debe acabar con un punto en tejido sano. Para finalizar, la sutura barbada se corta en el interior de la cavidad o se puede pasar un punto perpendicular a la línea de sutura, exteriorizarlo a través de la pared abdominal y cortarlo en la superficie de la piel. En este momento, se puede retirar el punto de anclaje si es que se realizó uno. La cirugía termina tras cerrar los puertos, con la técnica que prefiera el cirujano.

Las posibles complicaciones de la gastropexia laparoscópica incluyen perforación de la luz gástrica, laceración del bazo, inestabilidad cardiovascular por la disminución del retorno venoso debido al neumoperitoneo o embolia aérea durante la insuflación.

Se ha comprobado que la gastropexia laparoscópica completa es mejor que los métodos abiertos y los asistidos por laparoscopia en cuanto a la disminución del dolor postoperatorio (Deroy et al., 2019).

Cistolitotomía percutánea

La urolitiasis es una patología frecuente en perros y gatos que provoca la formación de cálculos debido a la acumulación de metabolitos de excreción de la orina. Esta afección puede tener múltiples causas, tanto hereditarias como adquiridas, aunque en algunas ocasiones su origen es desconocido. Se estima que la incidencia de urolitiasis en perros a nivel mundial es aproximadamente del 3% (Puig et al., 2021). En los gatos, la urolitiasis es la segunda causa principal de síntomas relacionados con la enfermedad del tracto urinario inferior felino (FLUTD), responsable del 70% de los casos en gatos menores de 10 años (Gerber et al., 2005; Borges et al., 2018).

La extracción de los cálculos en el tracto urinario inferior, el cual incluye la vejiga y la uretra, está indicada cuando estos no pueden disolverse con tratamiento médico, causan obstrucción uretral, provocan molestias o causan infecciones recurrentes. La extracción quirúrgica tradicional de cálculos mediante cistotomía o uretrotomía ha sido durante mucho tiempo el método preferido. Ahora bien, varios estudios demuestran que esta técnica convencional implica un 37-50% de probabilidad de complicaciones, una tasa de recurrencia de 40-60% y una eliminación incompleta de los cálculos en un 10-20% de los casos, probablemente debido a una visualización deficiente, hemorragias o una técnica inadecuada. Además, las suturas en el tracto urinario pueden inducir la aparición de nuevos cálculos, lo cual puede estar asociado con semejantes tasas de recurrencia (Berent y Adams, 2015).

Hay varias opciones terapéuticas de mínima invasión para extraer cálculos de la vejiga o la uretra. Generalmente, los cálculos pequeños que causan síntomas deben ser eliminados mediante disolución médica, urohidropulsión o con cestas guiadas por cistoscopia. Los urolitos que son demasiado grandes para pasar por la uretra pueden ser eliminados mediante disolución médica, litotripsia con láser o cistolitotomía percutánea.

La cistolitotomía percutánea, PCCL por sus siglas en inglés, permite la extracción de cálculos en la vejiga y la uretra independientemente del tamaño, sexo o especie, y es fácil de realizar en gatos y perros. El propósito de utilizar esta técnica en lugar de la cirugía tradicional es permitir una

recuperación postoperatoria más rápida, reducir el dolor, lograr una extracción más efectiva de los cálculos, evitar complicaciones durante el procedimiento y disminuir la probabilidad de que los cálculos vuelvan a formarse (Runge et al., 2011).

Para esta cirugía, los pacientes deben ser posicionados en decúbito dorsal bajo anestesia. Debe insertarse un catéter en la uretra y propulsar solución salina estéril hacia la vejiga urinaria para su distensión y así poder palpar la posición del vértice de la vejiga, además de poder dirigir cualquier cálculo uretral móvil hacia la vejiga. Una vez se puede palpar e identificar la vejiga, se incide en la línea alba, abriendo aproximadamente 1-1,5 cm, justo sobre el vértice de la vejiga. En los perros machos, la incisión se hace caudal al prepucio o paraprepucial; en las perras, 2 cm hacia detrás del ombligo; y en los gatos machos y hembras, justo debajo del ombligo. Se localiza el vértice de la vejiga y se sujeta con pinzas Babcock o con los dedos, permitiendo la colocación de tres suturas de retención en un patrón triangular. Tensionando levemente estos puntos, se eleva la vejiga hasta el nivel de la pared abdominal, se protege con esponjas de laparoscopia para evitar el derrame de orina y se punciona con un bisturí la vejiga, colocando inmediatamente después un trocar en dirección caudodorsal. Este paso es crítico y requiere mucho cuidado, puesto que la fuga de orina a la cavidad abdominal o puncionar con el trocar algún punto de la pared de la vejiga puede desencadenar consecuencias desafortunadas.

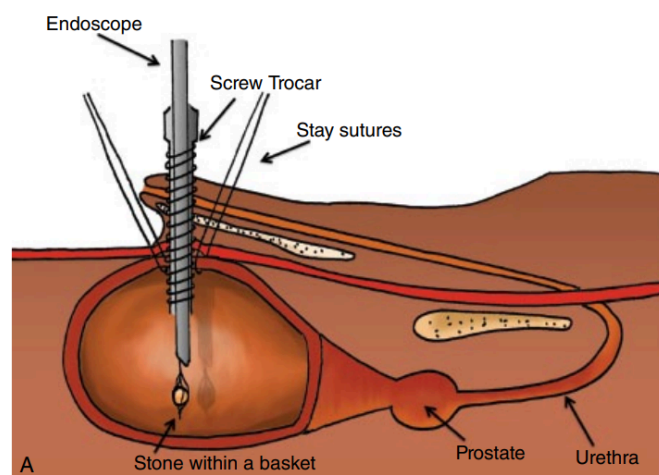


Figura 16. Dibujo esquemático que muestra la posición de los elementos de una PCCL. El trocar (Screw trocar) accediendo a la vejiga, la cual es sostenida por los puntos de retención (Stay sutures) y a través del cual se introduce una óptica (Endoscope) (Berent y Adams, 2015).

Con el puerto colocado, se vacía la vejiga, bien por el catéter uretral o bien aspirando desde el puerto, hasta un nivel adecuado que permita la exploración, para poder introducir una óptica de 30º

con la que se puede examinar toda la superficie mucosa de la vejiga y la uretra proximal, identificando la ubicación y el número de urolitos. Estos deben ser retirados con pinzas o cestas en el caso de los cálculos de mayor tamaño o aspirados para los más pequeños. Una vez extraídos todos los cálculos, se retira el trocar mientras que la óptica se mantiene para comprobar la ausencia de urolitos una última vez, antes de sacarla. La pared de la vejiga se sutura utilizando un patrón continuo con suturas 3/0 en el caso de los perros y 4/0 en el caso de los gatos. Posteriormente, se realiza una prueba de estanqueidad de la vejiga a través del catéter uretral, y se retiran las suturas de retención. Por último, la incisión abdominal ha de ser cerrada por capas (Cruciani et al., 2020).

Laparoscopia exploratoria y toma de biopsias

La laparoscopia es una técnica de mínima invasión cuyo objetivo es examinar el interior del abdomen usando un endoscopio. Al igual que otros procedimientos endoscópicos, suele incluir la toma de muestras de tejido de los órganos examinados. La principal ventaja de la laparoscopia frente a la laparotomía exploratoria es que provoca menos daño a los tejidos, lo que permite una recuperación más rápida y menos dolorosa, además de reducir el riesgo de complicaciones postoperatorias (Case y Regier, 2022).

Técnicamente, la exploración laparoscópica es encarecidamente útil cuando se requiere una visión directa, real y aumentada de las estructuras abdominales. Asimismo, es una opción valiosa para evaluar masas y neoplasias abdominales cuando otros métodos de diagnóstico, como la ecografía o la radiografía, sugieren su posible presencia y se necesita un estudio detallado que generalmente incluye la toma de biopsias. Siempre que sea posible, se prefiere la laparoscopia a la cirugía abierta, aunque esta decisión depende de las necesidades específicas de cada caso, la experiencia del cirujano y el equipo disponible. Existen demasiadas variables para que se pueda establecer una norma inamovible (McCarthy, 2021).

La laparoscopia diagnóstica se ha convertido en el mejor aliado de las biopsias, permitiendo obtener muestras con un control mucho más preciso del sangrado del órgano. Esto supone un avance en comparación con las biopsias percutáneas, donde tanto el monitoreo de la hemostasia como la localización de la muestra de biopsia no son tan exactos (Ortega y Rodulfo, 2018).

Numerosos estudios comparativos han demostrado que las biopsias obtenidas mediante laparoscopia son superiores a las realizadas mediante aspiración con aguja fina o guiadas por ultrasonido. Es posible tomar biopsias de hígado, riñón y bazo utilizando dos o más puertos laparoscópicos (Barry et al., 2017).

Para la exploración abdominal laparoscópica, se introduce la óptica a través del primer trocar de 5 mm para visualizar la mayoría de las vísceras abdominales. Como rutina en todos los procedimientos laparoscópicos, se realiza una revisión sistemática y ordenada de la cavidad abdominal, antes de evaluar el órgano diana. Se debe planificar la ubicación y el número de los trocates, añadiendo normalmente uno o dos más, lateral o caudalmente al primero, siendo los más utilizados los de 5 mm, aunque para la extracción de ciertas muestras será necesario ampliar la incisión o utilizar dispositivos de retracción como el Sistema Alexis®. Con los portales ubicados, se introduce una sonda roma para desplazar el omento hacia abajo. Modificar la posición del paciente, inclinándolo, permite observar, por ejemplo, el riñón y el ovario. Son necesarios ciertos instrumentos específicos para tomar las muestras, como agujas, fórceps de copa y pinzas de biopsia (Baschar et al., 2015).



Figura 17. Sistema retractor de incisiones Alexis. (Ortiz, 2005)

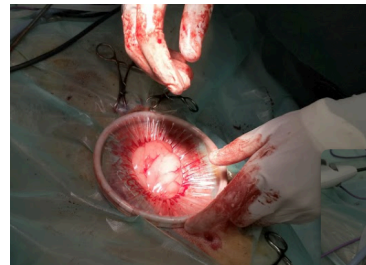

Figura 18. Sistema Alexis introducido en un paciente.

Resultados: recopilación de casos

Caso 1: Ovariectomía

La paciente es una hembra de perro de agua español de 10 años y 25 kg de peso. Debido a los múltiples cuadros de pseudogestación que ha presentado estos últimos años, sus tutores han decidido esterilizarla.

La premedicación incluye 6 µg/kg de dexmedetomidina y 4 mg/kg de metadona. La inducción se realiza con propofol a 1 mg/kg. Para el mantenimiento se administra isofluorano vaporizado al 1,5%.

La perra se coloca en decúbito supino y se utiliza la técnica de Hasson modificada para el establecimiento del primer puerto: con un bisturí, se realiza una minilaparotomía de 5 mm aproximadamente en la cicatriz umbilical, incidiendo solo en la piel y disecando la grasa subcutánea con un mosquito, para después incidir en la línea alba. Una vez se visualiza el interior de la cavidad abdominal, un trocar es alojado y tras retirar la guía, se introduce la óptica de 0º, la cual lleva

incluido un canal para la insuflación de gas. Se establece un neumoperitoneo de 8 mm Hg y se realiza una inspección rápida de la cavidad antes de planificar la colocación del siguiente trocar. Se distingue el hígado ligeramente agrandado, lo cual coincide con el leve aumento de LT en el análisis bioquímico realizado previo a la cirugía, pero nada fuera de lo normal. El segundo trocar se introduce unos 3 cm craneal al primero, bajo supervisión con la imagen laparoscópica, se retira su guía y se introducen unas pinzas de electrocoagulación laparoscópicas. Por último, se inserta el sistema MiniLap® con pinzas con dientes mediante su propia punta de aguja, unos centímetros caudal al primer puerto.

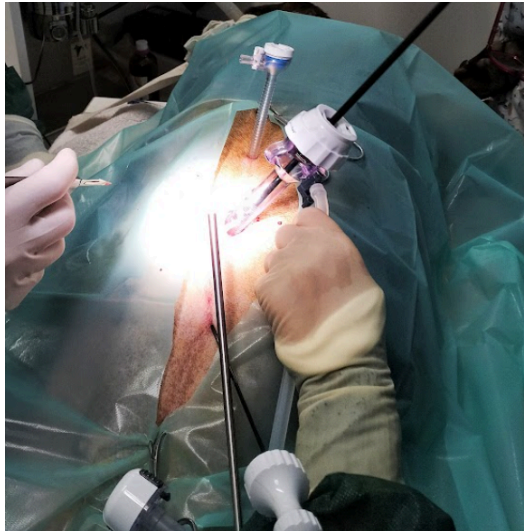

Figura 19. Colocación de los trócares para la cirugía

Lateralizando la óptica, se encuentra el ovario izquierdo, próximo al polo del riñón. Tras una visualización del útero, se llega a la conclusión de que no presenta anomalías macroscópicamente, por lo que no es necesario extirparlo, así que se confirma que la operación será una ovariectomía y no una ovariosterectomía. Con la MiniLap®, se sujeta el ovario por la bolsa ovárica y con las pinzas de electrocoagulación, se corta primero el ligamento suspensor del ovario, seguido del paquete vascular y finalmente, el cuerno uterino, disecando por lo menos un centímetro de este.

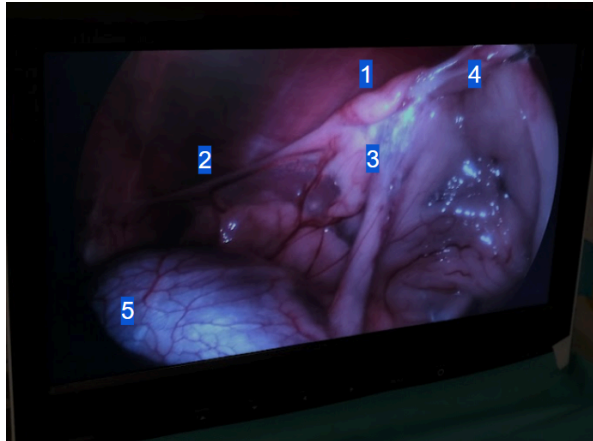


Figura 20. Imagen intraoperatoria en la que se distingue: 1. El ovario dentro de su bolsa ovárica 2. El ligamento suspensor del ovario 3. Arteria y vena ováricas embebidas en la grasa del ligamento ancho, casi no se pueden apreciar pero es el sitio que les corresponde y donde se incide con las pinzas de electrocoagulación para cortar 4. Cuerno uterino 5. Riñón

Todo el instrumental es entonces movido contralateral para trabajar en el ovario derecho. Una vez está localizado, debajo del riñón derecho, con la MiniLap® se suelta el ovario izquierdo que estaba sujeto, vigilando con la óptica para saber dónde cae, y se agarra el ovario derecho. El proceso es el mismo, seccionar el ligamento suspensor del ovario, el paquete vascular y el cuerno uterino.

Se sacan las pinzas de electrocoagulación del cuerpo y por su puerto, el más craneal, se introduce la óptica. Se suelta el ovario derecho que estaba sujeto con la MiniLap®, siempre bajo visualización de la imagen para vigilar dónde cae el ovario y tener ambos localizados, y se extrae esta herramienta para introducirla por el puerto central. Se agarra uno de los ovarios con la MiniLap® y a la vez que se está retirando esta del interior del cuerpo, se va sacando también el trocar. El ovario debería salir por la incisión dejada atrás por el trocar, pero en este caso debido a la extensa capa de grasa que lo envolvía, fue necesario agrandar la incisión hasta 1-2 cm. Con un ovario fuera y el otro vigilado mediante la óptica, se vuelve a introducir la MiniLap® por la incisión, se agarra el ovario y se extrae. Tras un último repaso para vigilar que no hay sangrado activo y no queda nada introducido en la cavidad, se retira también la óptica y el trocar más craneal.

Finalmente, se debe esperar un corto tiempo para la salida del CO₂ acumulado en el abdomen y se procede a cerrar por planos las dos incisiones craneal y central, con una sutura absorbible monofilamento 3/0, utilizando sutura continua para la línea alba y una intradérmica para la piel. La abertura de la MiniLap® se puede cerrar simplemente con pegamento quirúrgico debido a su pequeño tamaño.

Cesa el suministro de isoflurano y se vigila el despertar de la paciente, que ocurre sin complicaciones. Por último, se le administra meloxicam 0,2 mg/kg.

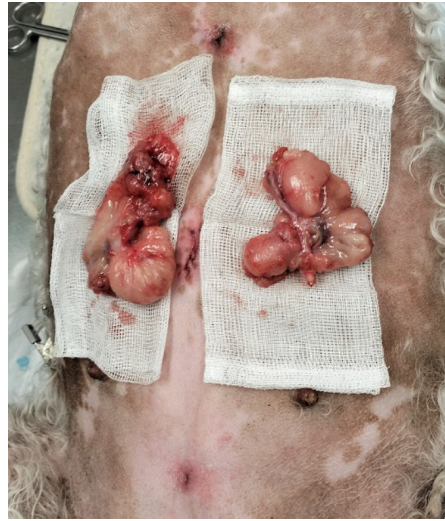

Figura 21. Resultado final: los dos ovarios y las cicatrices de los puertos.

Caso 2: Gastropexia laparoasistida y ovariectomía

La paciente se trata de una hembra canina de la raza Pitbull terrier de 45 kg de peso y 2 años de edad, con Leishmania bajo tratamiento veterinario. Sus tutores han decidido esterilizarla y aprovechar la misma intervención para realizarle una gastropexia preventiva, ya que el perro que tuvieron anteriormente falleció a causa de las complicaciones de un SDTG.

Al juntar estas dos intervenciones, los cirujanos deciden que la opción más adecuada será colocar dos puertos, uno en línea alba para la introducción de la óptica y uno en el flanco derecho del animal, para la introducción de las pinzas de electrocoagulación, la extracción de los ovarios y donde se aprovechará la incisión para realizar una gastropexia laparoasistida; además de la introducción de la MiniLap® caudal al primer puerto mencionado.

De esta manera, la perra es premedicada con 6 µg/kg de dexmedetomidina y 4 mg/kg de metadona, para ser más adelante inducida con propofol a 0,5 mg/kg y mantenida con isoflurano 1,5%.

La paciente es colocada en la mesa de operaciones en decúbito supino para la colocación del primer trocar mediante la técnica de Hasson modificada, realizando una minilaparotomía e introduciendo el trocar de 5 mm, por el que se introduce la óptica de 0º, que tiene un conducto para insuflar el CO₂ hasta alcanzar una presión de 8 mm Hg. Se realiza una rápida exploración a las vísceras abdominales,

prestando especial atención al aspecto macroscópico del útero, que parece sano, y de los riñones, debido a su enfermedad y tratamiento por Leishmania, los cuales también tienen una apariencia normal. Tras localizar el estómago, se decide la localización del segundo puerto, en el flanco derecho del animal y unos centímetros caudal a la última costilla. Presionando con el dedo, el cirujano puede observar en la imagen laparoscópica el sitio a incidir, de forma que se alinee con la zona del antro pilórico. Con un bisturí, se hace la primera incisión en piel y con un mosquito se disecan los músculos oblicuos del abdomen hasta llegar al músculo recto del abdomen, donde vuelve a ser necesario incidir. Este último paso es necesario hacerlo bajo la visualización de la imagen laparoscópica para evitar puncionar accidentalmente alguna víscera y para vigilar el sangrado. Se realiza hemostasia presionando unos segundos con gasas estériles debido al reducido pero continuo sangrado y finalmente se introduce un trocar de 12 mm a través del cual se introducen las pinzas de electrocoagulación. Por último, unos centímetros caudal al primer puerto, se introduce la MiniLap® mediante su punta de aguja.

Con los puertos colocados, comienza la cirugía con la ovariectomía del ovario izquierdo. Agarrándolo con la MiniLap®, se cauteriza y se separa con las pinzas de electrocoagulación del ligamento suspensor del ovario, el paquete vascular y el cuerno uterino.

Extremando las precauciones con el instrumental, se gira a la paciente hasta colocarla sobre su lado izquierdo, de manera que el cirujano puede trabajar sobre su lado derecho. Se suelta el ovario disecado para sujetar el ovario derecho con la MiniLap® y poder seccionarlo de la misma forma que el anterior. Se suelta en la misma ubicación que se encuentra el primero para extraer del cuerpo la MiniLap®, la cual debe introducirse por el trocar de 12 mm para, con ayuda de la imagen laparoscópica, poder tomar de uno en uno los ovarios y retirarlos del cuerpo. El trocar en este momento es apartado.

Llegados a este punto, comienza la elaboración de la gastropexia. A través de la incisión en la que estaba colocado el trocar de 12 mm, se debe asir el estómago con unas pinzas estériles sin dientes, comprobando en el monitor que es la zona en la que se ha de realizar la pexia. Si es necesario, se pueden utilizar retractores para la incisión y se deben colocar un par de puntos de tracción en la pared del estómago. Con un bisturí, se inciden las capas serosa y muscular del antro pilórico. Utilizando una sutura monofilamento absorbible de larga duración y de tamaño 2/0, se pasa la aguja a través de uno de los bordes del músculo recto del abdomen, para luego introducirla desde el lateral de la incisión y exteriorizarla por el medio de esta. Estos pasos se repiten en un patrón continuo a lo largo de toda la incisión. Una vez acabado, se corta la sutura y se sigue la misma técnica en el lado contrario, fijando así los bordes de la incisión realizada en el músculo a la incisión de la pared del

estómago. Cabe destacar que cuando se punciona con la aguja el músculo, aunque es complicado de apreciar a simple vista, también se está atravesando la membrana serosa del peritoneo.

Finalizada la pexia, se puede revisar visualmente mediante la óptica en busca de algún desperfecto y si todo está correcto, se procede a comprobar la estanqueidad y al cierre a por planos. Al detener el suministro de gas que mantenía el neumoperitoneo, si la pexia está bien hecha, se puede observar que no existe ninguna fuga en la sutura, sino que este sale tras retirar el trocar de 5 mm colocado en la línea media, extrayendo también la óptica; y, en menor medida, por el orificio dejado por la MiniLap®. Con una sutura monofilamento absorbible 2/0, se aproximan los músculos oblicuos con un patrón continuo, y la piel puede ser cerrada con el mismo tipo de sutura utilizando una técnica intradérmica. La incisión de la línea media se cierra con puntos sueltos y la abertura de la MiniLap®, con pegamento quirúrgico. Finalmente, se procede al despertar de la paciente.

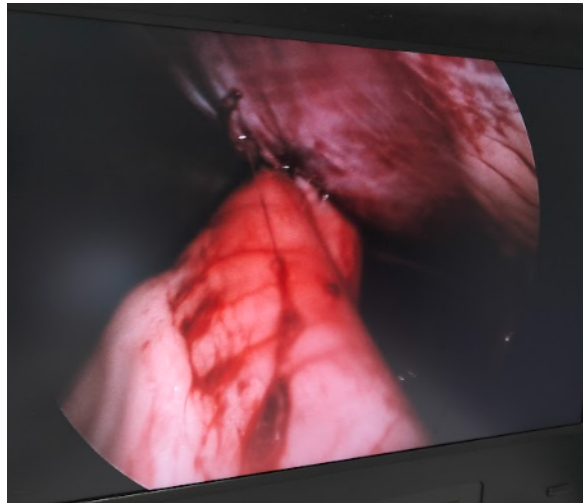


Figura 22. Aspecto final de la gastropexia asistida por laparoscopia.

Caso 3: Cistolitotomía percutánea

El paciente es un gato macho de la raza persa que pesa 3,2 kg y tiene 7 años de edad.

El felino, una vez anestesiado, es colocado en decúbito dorsal y se introduce una sonda a través de su uretra. Se realiza una incisión de aproximadamente 1 cm en la piel con un bisturí, se disecciona el plano subcutáneo y se accede a la cavidad abdominal realizando una pequeña incisión en línea alba. Se localiza la vejiga y se dan dos puntos de tracción en ella para que, al ser tensionados, la pared de la

vejiga quede próxima al exterior. En dicha pared, se crea con el bisturí un puerto de unos 5 mm a través del cual se introduce la óptica.

La mucosa vesical se aprecia moderadamente engrosada, con numerosas lesiones hemorrágicas que provocan hematuria, además de varios coágulos sanguíneos. Aparece un único urolito en la luz del órgano, que es extraído con una pinza de agarre laparoscópica a través del canal de trabajo.

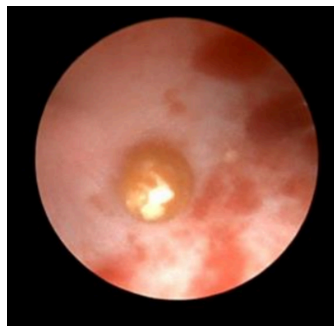


Figura 23. Imagen intraoperatoria capturada con la óptica en la que se distingue el único cálculo de forma esférica. A su alrededor, se puede observar las lesiones causadas en la mucosa.

Posteriormente, a través de la sonda uretral se introduce suero salino fisiológico a moderada presión. Se observa mucosa uretral inflamada, sin apreciar más cálculos en vejiga o en uretra. A continuación, es necesario realizar múltiples lavados de la vejiga urinaria con suero salino fisiológico atemperado hasta que no se observa sedimento en la vejiga. Una muestra de mucosa vesical es tomada para un posterior estudio microbiológico.

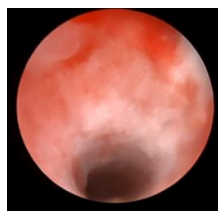


Figura 24. Imagen intraoperatoria capturada con la óptica que demuestra la ausencia de urolitos en esta ubicación. A pesar de ello, se pueden distinguir múltiples lesiones en su mucosa.

Una vez las maniobras han finalizado, se retira la óptica, se vacía la vejiga y se extrae la sonda uretral. Se cierra la cistotomía con sutura continua, además de ser reforzada con un patrón Cushing, todo ello realizado con una sutura monofilamento 3/0 circular. El plano muscular es cerrado con una sutura continua monofilamento 3/0 triangular, se añade un punto simple en el plano subcutáneo con la misma sutura y se cierra la piel con una sutura continua intradérmica.

Caso 4: Laparoscopia exploratoria y esplenectomía

En este caso, los cirujanos se encuentran con un paciente de la especie canina, mestizo, macho, con 28 kg de peso y 10 años de edad. Un hallazgo casual en una ecografía permitió descubrir un nódulo de un tamaño aproximado de 2 cm de diámetro alojado en el cuerpo del bazo. Los tutores del perro decidieron optar por la extirpación, en principio, de dicho nódulo para enviarlo a analizar al laboratorio y determinar su naturaleza, pero están de acuerdo en que si es necesario extirpar una parte del órgano o incluso el bazo en su totalidad, se lleve a cabo lo más conveniente para la salud del animal.

La premedicación se realiza con dexmedetomidina a 6 µg/kg y ketamina a 15 mg/kg, la inducción se hace con propofol a 1 mg/kg y el mantenimiento, con isofluorano al 1,5%.

Colocando al paciente en decúbito dorsal, se colocan tres puertos con la técnica de Hasson modificada a lo largo de la línea alba: el primero, con un trocar de 10 mm, en la cicatriz umbilical, a través del cual se planea exteriorizar el nódulo; y otros dos, con trócares de 5 mm, con un par de centímetros de separación del primero aproximadamente. Se introduce la óptica a través del puerto central y se instaura un neumoperitoneo de 8 mm Hg de presión intraabdominal. Por los otros puertos más pequeños, se introducen unas pinzas laparoscópicas sin dientes y el dispositivo de electrocirugía monopolar llamado LigaSure®.

En primer lugar, antes de evaluar el órgano objetivo, se realiza una revisión rápida y general del resto de vísceras, las cuales tienen un aspecto macroscópico normal. El bazo, sin embargo, se aprecia con un aspecto heterogéneo y nodular, encontrándose más protuberancias a parte del nódulo previamente encontrado en ecografía. Es por ello que la decisión final es la de realizar una esplenectomía.

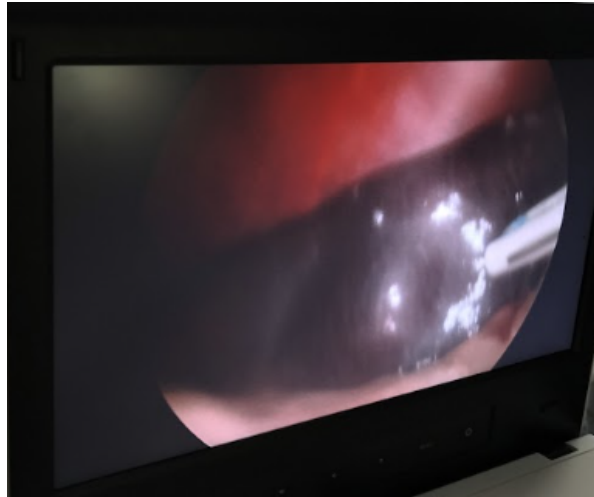

Figura 25. Imagen del nódulo detectado por ecografía en bazo. Este era el de mayor tamaño.

Comienza la maniobra diseccionando la grasa alrededor del órgano, para tener mayor visibilidad de este, con ayuda de las pinzas y el LigaSure®. Empezando por la cola del bazo, la separan de la grasa y al llegar al cuerpo, aparece el hilio, conformado por la arteria y la vena esplénicas, el cual es cauterizado con LigaSure®. Se continúa diseccionando el órgano hacia la cabeza de este, cauterizando la arteria gastroepiploica izquierda, pero el profuso sangrado del bazo impide la visualización y el correcto funcionamiento, por cual se toma la decisión de utilizar el Sistema Alexis en el puerto central de 10 mm para convertir la cirugía en una esplenectomía laparoasistida.

Una vez se extrae del interior de la cavidad el bazo y presionando con gasas estériles, se consigue frenar la hemorragia. Se prosigue diseccionando el órgano, esta vez cauterizando las arterias gástricas cortas y el ligamento nefroesplénico, hasta que el órgano es completamente extirpado.

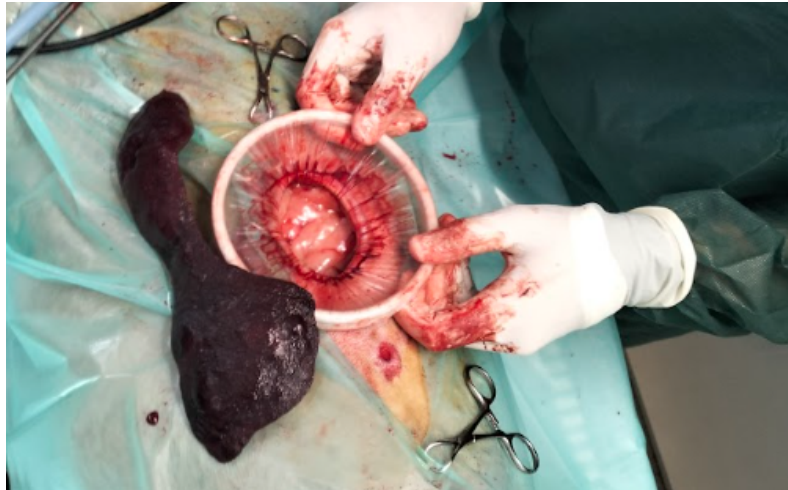

Figura 26: Imagen del sistema Alexis colocado en el paciente, que permite retraer la incisión, y el bazo extirpado, en el que se pueden distinguir múltiples nódulos.

El bazo se aparta y se encarga a un profesional prepararlo para el envío al laboratorio para su análisis.

Se retiran del cuerpo el sistema Alexis, las pinzas, el LigaSure® y los trócares para realizar el cierre por planos de las incisiones, utilizando una sutura monofilamento absorbible 2/0 en patrón continuo para el subcutáneo, añadiendo unos puntos de refuerzo, y la misma con un patrón de intradérmica para la piel.

Conclusiones

Una parte muy importante de la profesión, como sanitarios es mantenerse al corriente de las novedades, innovaciones y descubrimientos que pueden cambiar la manera de ver, entender o hacer ciertos elementos. Uno de los avances más recientes en el campo de la sanidad es la cirugía mínimamente invasiva.

La CMI en veterinaria, la cual está ganando cada vez más popularidad, ha demostrado ser una opción altamente efectiva y segura para tratar una amplia gama de afecciones en animales e incluso prevenirlas, mejorando significativamente su calidad de vida y proporcionando resultados positivos para los pacientes y sus familias.

Por otro lado, aunque en medicina humana este tipo de prácticas han demostrado ser más asequibles, esto no se puede aplicar al ámbito de la veterinaria. De hecho, la inversión inicial para la compra de equipos es considerable y los suministros adicionales necesarios para cada caso suponen

un desembolso de capital constante. Estas desventajas, junto con el hecho de que el aprendizaje es prolongado y costoso parece que a menudo disuaden a los veterinarios de intentar procedimientos de cirugía mínimamente invasiva.

Desde que los veterinarios empezaron a utilizar técnicas quirúrgicas para el tratamiento y prevención de enfermedades hace casi dos siglos, los métodos han sido mejorados con creces, utilizando una más precisa valoración preoperatoria, mejores fármacos, las máquinas y técnicas de monitorización más modernas, mejores suturas y una asepsia más controlada; entre otros. Sin embargo, algunas de las prácticas quirúrgicas no han dado semejantes pasos hacia la modernización, llegando algunos autores a describir los enfoques convencionales como “salvajes”. Quizá, la laparoscopia pueda suponer para la cirugía veterinaria el siguiente paso en su proceso de modernización.

Lo que es indiscutible son las numerosas ventajas de la CMI. Las incisiones más pequeñas permiten una recuperación más rápida del paciente, con menos riesgo de dehiscencia, tiempos de hospitalización más cortos, menor daño a los tejidos, menos dolor durante y después de la operación, menor morbilidad y menos infecciones postoperatorias. Dado que hay menos dolor, se necesita menos medicación analgésica y en dosis más bajas durante menos tiempo. Los pacientes requieren menos tiempo de restricción de actividad y pueden volver a su función completa más rápidamente.

Conclusions

A very important part of the profession, as healthcare providers, is to stay up to date with new developments, innovations and discoveries that can change the way we see, understand, or perform certain tasks. One of the most recent advances in the field of medicine is minimally invasive surgery (MIS).

MIS in veterinary medicine, which is gaining increasing popularity, has proven to be a highly effective and safe option for treating a wide range of conditions in animals and even preventing them, significantly improving their quality of life and providing positive outcomes for patients and their families.

On the other hand, although such practices have been shown to be more affordable in human medicine, this cannot be applied to the area of veterinary medicine. In fact, the initial investment for purchasing equipment is considerable, and the additional supplies needed for each case entail a constant capital outlay. These disadvantages, along with the fact that the learning process is long and

costly, often seem to discourage veterinarians from attempting minimally invasive surgery procedures.

Since veterinarians began using surgical techniques for treatment and prevention of diseases almost two centuries ago, methods have been greatly improved with more precise preoperative assessment, better drugs, the most modern monitoring machines and techniques, better sutures and more controlled asepsis, among other advancements. However, some of the surgical practices have not taken similar steps towards modernization, with some authors even describing conventional perspectives as "savage". Perhaps laparoscopy could represent the next step in the modernization process of veterinary surgery.

What is indisputable is the fact that there are numerous advantages of MIS. Smaller incisions allow for faster patient recovery, with less risk of dehiscence, shorter hospitalization times, less tissue damage, less pain during and after the surgery, lower morbidity and fewer postoperative infections. Since there is less pain, less analgesic medication is needed and in lower doses for shorter periods. Patients require fewer time of activity restriction and can return to full function more quickly.

Valoración personal

Como se describe en el apartado anterior, es indispensable no solo para los sanitarios, sino para cualquier profesional de una rama científica, mantenerse actualizado en las materias en las que es competente. Dado que la cirugía me resulta un mundo apasionante, me pareció conveniente extender mis conocimientos de uno de sus sectores que más partidarios está ganando últimamente.

Sin lugar a dudas, una extensa búsqueda bibliográfica fue necesaria antes de poder decir que entendía algo de estas técnicas. Hice especial hincapié en utilizar fuentes lo más recientes posibles y creo que he logrado mi objetivo al utilizar solo literatura de los últimos veinte años en la elaboración de este trabajo.

No obstante, debo recalcar que donde más he aprendido con diferencia, ha sido en el quirófano, conociendo el caso y el paciente en particular, observando las cirugías en vivo y en directo, conversando con veterinarios, cirujanos e incluso tutores; pudiendo preguntar dudas en el momento en que aparecen o simplemente, escuchando la misma explicación que ya había leído de la boca de otra persona. Soy consciente de las limitaciones que las clases prácticas tienen en nuestro recorrido por la carrera y por ello me siento infinitamente afortunada de haber vivido esta experiencia, a la vez

que me reafirmo en mis creencias: la enseñanza práctica, bajo mi punto de vista y para mi persona, es la más útil y provechosa.

Por último, me gustaría que este trabajo sirviese como una declaración de intenciones: teniendo clara la importancia de la actualización continua en esta profesión, me comprometo a no dejar de formarme nunca, a aprender tanto diariamente y de forma coloquial en mi práctica profesional como de modo más serio a través de cursos y formaciones, pasando por leer, investigar, buscar, debatir y prepararme para ser cada vez una mejor versión de mí misma como veterinaria.

Agradecimientos

Quiero expresar mi más sincera gratitud a Minimanimal, ya que sin ellos, la elaboración de este trabajo habría sido considerablemente más limitada, difícil y tediosa. Gracias a Sofía y David por dejarme acompañarles en su trabajo, responder mis dudas, tenerme paciencia y hacer de un simple TFG una experiencia enriquecedora.

Por supuesto, gracias a las clínicas veterinarias que han permitido que una mera estudiante como yo se beneficie de los servicios de cirugía que habían contratado: Clínica Veterinaria Puerto Venecia, EmVet, Clinican Veterinarios y Clínica Veterinaria Montecanal. Gracias por su compromiso con la formación de nuevas generaciones de veterinarios

Bibliografía

- Allen, P. J., y Paul, A. (2014). Gastropexy for Prevention of Gastric Dilatation-Volvulus in Dogs: History and Techniques. *Topics In Companion Animal Medicine*, vol 29, nº 3, págs 77-80.
<https://doi.org/10.1053/j.tcam.2014.09.001>
- Barry, K. S., Case, J. B., Winter, M. D., Garcia-Pereira, F. L., Buckley, G., y Johnson, M. D. (2017). Diagnostic usefulness of laparoscopy versus exploratory laparotomy for dogs with suspected gastrointestinal obstruction. *Journal of the American Veterinary Medical Association*, vol 251, nº 3, págs 307-314.
<https://avmajournals.avma.org/view/journals/javma/251/3/javma.251.3.307.xml>
- Baschar, H. A., Blasco, A. M., Di Federico, G., Marcos, M. A., y Allende, M. G. (2015). Laparoscopia exploratoria y diagnóstica en cavidad abdominal y torácica: tomas de muestra para biopsias. IX Jornadas Internacionales de Veterinaria Práctica.
<https://sedici.unlp.edu.ar/handle/10915/152193>
- Berent, A., y Adams, L. G. (2015). Minimally Invasive Treatment of Bladder and Urethral Stones in Dogs and Cats. *Veterinary Image-Guided Interventions*, págs 360–372.
<https://doi.org/10.1002/9781118910924.ch33>
- Borges, N.; Gomes, V.; Ariza, P.; Schulz, F.; y Fioravanti, M. C. (2018). Risk factors associated with feline urolithiasis. *Veterinary Research Communications*, vol 42, nº 7.
https://www.researchgate.net/publication/322527926_Risk_factors_associated_with_feline_urolithiasis
- Braun (2024). Hasson Trocar with Stopcock <https://endoscopy.bbraun.com/p/PRID00011458>
- Buote, N. J. (2015). Laparoscopic Ovariectomy and Ovariohysterectomy. *Small Animal Laparoscopy and Thoracoscopy*, págs 207–216. <https://doi.org/10.1002/9781118845912.ch24>
- Carrillo, J. D., Escobar, M. T., Martínez, M., Gil-Chinchilla, J. I., García-Fernández, P., y Jiménez-Peláez, M. (2016). Síndrome de dilatación-vólvulo gástrico (DVG). *Revista oficial de AVEPA, Asociación Veterinaria Española de Especialistas en Pequeños Animales*, nº 36, págs. 163-177.
- Case, J. B., Marvel, S. J., Boscan, P., y Monnet, E. L. (2011). Surgical time and severity of postoperative pain in dogs undergoing laparoscopic ovariectomy with one, two, or three instrument

- cannulas. *Journal of the American Veterinary Medical Association*, vol 239, nº 2, págs 203-208. <https://avmajournals.avma.org/view/journals/javma/239/2/javma.239.2.203.xml>
- Case, J. B., y Regier, P. J. (2022). Diagnostic laparoscopy of the gastrointestinal tract. *Small Animal Laparoscopy and Thoracoscopy*, págs 123-134. <https://onlinelibrary.wiley.com/doi/abs/10.1002/9781119666912.ch10>
- Clarke, D. L., y Culp, W. T. N. (2015). Minimally invasive procedures. *Small Animal Critical Care Medicine*, págs. 715-721. Elsevier. <https://doi.org/10.1016/b978-1-4557-0306-7.00136-7>
- Cornette, B. y Berrevoet, F. (2016). Trocar Injuries in Laparoscopy: Techniques, Tools, and Means for Prevention. A Systematic Review of the Literature. *World journal of surgery*, vol 40, nº 10, págs 2331-2341. <https://doi.org/10.1007/s00268-016-3527-9>
- Cruciani, B., Vachon, C., y Dunn, M. (2020). Removal of lower urinary tract stones by percutaneous cystolithotomy: 68 cases (2012–2017). *Veterinary Surgery*, vol 49, nº 1. <https://doi.org/10.1111/vsu.13398>
- Deroy, C., Hahn, H., Bismuth, C., Ragetly, G., Gomes, E., y Poncet, C. (2019). Simplified Minimally Invasive Surgical Approach for Prophylactic Laparoscopic Gastropexy in 21 Cases. *Journal of the American Animal Hospital Association*, vol 55, nº 3, págs 152-159. https://www.researchgate.net/publication/331756990_Simplified_Minimally_Invasive_Surgical_Approach_for_Prophylactic_Laparoscopic_Gastropexy_in_21_Cases
- Devitt, C. M., Cox, R. E., y Hailey, J. J. (2005). Duration, complications, stress, and pain of open ovariohysterectomy versus a simple method of laparoscopic-assisted ovariohysterectomy in dogs. *Journal of the American Veterinary Medical Association*, vol 227, nº 6. <https://avmajournals.avma.org/view/journals/javma/227/6/javma.2005.227.921.xml>
- Fingland, R. B., y Waldron, D. R. (2022). Ovariohysterectomy. *IVIS*. <https://www.ivis.org/library/current-techniques-small-animal-surgery-5th-edition/uterus>
- Gerber, B., Boretti, F. S., Kley, S., Laluha, P., Muller, C., Sieber, N., y Reusch, C. E. (2005). Evaluation of clinical signs and causes of lower urinary tract disease in European cats. *Journal of Small Animal Practice*, vol 46, nº 12, págs 571–577. <https://pubmed.ncbi.nlm.nih.gov/16355731/>
- Granados Ortega, J. R. (2017). Estudio clínico de la ovariectomía laparoscópica mediante instrumental de 3 y 5 mm de diámetro en la especie canina [Tesis doctoral, Universidad de Extremadura]. <https://dehesa.unex.es/handle/10662/6298>

- Hernández L, C. (2013). Criptorquidectomía laparoscópica en dos perros utilizando bisturí ultrasónico. *Revista MVZ Córdoba*, nº 18, págs. 3577-3584.
<https://doi.org/10.21897/rmvz.183>
- Horeman-Franse, T., Postema, R. R., Fischer, T., Calleja-Agius, J., Camenzuli, C., Alvino, L., Hardon, S. F., y Bonjer, H. J. (2023). The relevance of reducing Veress needle overshooting. *Scientific Reports*, vol 13, nº 1
https://www.researchgate.net/publication/374734415_The_relevance_of_reducing_Veress_needle_overshooting
- Jaimes Rico, P. A. (2020). Informe pasantía clínica veterinaria Animal Center [Trabajo de Grado Pregrado, Universidad de Pamplona]. Repositorio Hulago Universidad de Pamplona.
<http://repositoriodspace.unipamplona.edu.co/jspui/handle/20.500.12744/936>
- Jamil, M., Niaz, K., y Tahir, F. (2018). Closed vs. open method of pneumoperitonium at infra-umbilical site in laparoscopic surgery - A comparative study. *Journal of the Pakistan Medical Association*, nº 68, págs. 1478–1482. <https://pubmed.ncbi.nlm.nih.gov/30317345/>
- Jansen, F. W., Kolkman, W., Bakkum, E. A., De Kroon, C. D., Trimbos-Kemper, T. C., y Trimbos, J. B. (2004). Complications of laparoscopy: An inquiry about closed- versus open-entry technique. *American Journal Of Obstetrics And Gynecology*, vol 190, nº 3, págs. 634-638.
[https://www.ajog.org/article/S0002-9378\(03\)01184-0/abstract](https://www.ajog.org/article/S0002-9378(03)01184-0/abstract)
- Jara Martínez, A. M. (2022). Laparoscopia en Medicina veterinaria [Universidad técnica de Babahoyo]. <http://dspace.utb.edu.ec/handle/49000/11390>
- Laguna, M. P., Lagerveld, B., y De la Rosette, J. (2005). Tácticas y trucos endourológicos en laparoscopia. Instrumental y generalidades. *Archivos Españoles de Urología*, nº 58, págs. 703-706.
https://scielo.isciii.es/scielo.php?script=sci_arttext&pid=S0004-06142005000800016
- Lew, M.; Marek, J.; Kasprowicz, A. y Brzeski, W. (2005). Laparoscopic cryptorchidectomy in dogs - Report of 15 cases. *Polish journal of veterinary sciences*, vol 8, nº 3.
https://www.researchgate.net/publication/7582732_Laparoscopic_cryptorchidectomy_in_dogs_-_Report_of_15_cases
- Llopis Sanchis, B. (2019). La laparoscopia en medicina veterinaria. Breve historia y revisión bibliográfica de las principales técnicas actuales. Universidad Católica de Valencia.
<https://riucv.ucv.es/handle/20.500.12466/100>

- Mayhew, P. (2011). Developing minimally invasive surgery in companion animals. *Veterinary Record*, vol 169, nº 7, págs 177–178. <https://doi.org/10.1136/vr.d5125>
- Mayhew, P. D., y Brown, D. C. (2009). Prospective Evaluation of Two Intracorporeally Sutured Prophylactic Laparoscopic Gastropexy Techniques Compared with Laparoscopic-Assisted Gastropexy in Dogs. *Veterinary Surgery*, vol 38, nº 6, págs 738–746. <https://doi.org/10.1111/j.1532-950X.2009.00554.x>
- McCarthy, T. C. (2021). Laparoscopy. *Veterinary Endoscopy for the Small Animal Practitioner*, págs 383-552. <https://onlinelibrary.wiley.com/doi/abs/10.1002/9781119155904.ch8>
- Monnet, E. (2003). Gastric dilatation-volvulus syndrome in dogs. *Veterinary Clinics Of North America: Small Animal Practice*, vol 33, nº 5, págs 987-1005. [https://doi.org/10.1016/s0195-5616\(03\)00059-7](https://doi.org/10.1016/s0195-5616(03)00059-7)
- Monnet, E., y Twedt, D. C. (2003). Laparoscopy. *Veterinary Clinics of North America: Small Animal Practice*, vol 33, nº 5, págs 1147–1163. [https://doi.org/10.1016/s0195-5616\(03\)00058-5](https://doi.org/10.1016/s0195-5616(03)00058-5)
- Nambi Gowri, K., y King, M. W. (2023). A Review of Barbed Sutures-Evolution, Applications and Clinical Significance. *Bioengineering*, vol 10, pág. 419. <https://www.ncbi.nlm.nih.gov/pmc/articles/PMC10135495/>
- Opilka, M., Starzewski, J., Lorenc, Z., Tarnowski, A., y Zawada, Z. (2009). Open versus closed laparoscopy entry--which are the evidences? *Hepato-gastroenterology*, vol 56, nº 89, págs. 75–79. <https://pubmed.ncbi.nlm.nih.gov/19453032/>
- Ortega, J. R. G., y Rodulfo, J. M. M. G. (2018). Laparoscopia exploratoria con toma de biopsias en enfermedad crónica y paciente geriátrico. *Argos: Informativo Veterinario*, nº 195, págs 54-57. <https://dialnet.unirioja.es/servlet/articulo?codigo=7137048>
- Ortiz Oshiro, E. (2005). Aplicación del retractor de heridas “Alexis” a la cirugía del colon asistida por laparoscopia. *Revista Secla Endosurgery*, nº 13. <https://revista.seclaendosurgery.com/secla/seclan13/tecno.htm>
- Oviedo Peñata, C. A., y Hernández López, C. A. (2013). Laparoscopia versus laparotomía paraprepucial en el tratamiento de criptorquidismo abdominal en caninos. *Revista CES Medicina Veterinaria y Zootecnia*, vol 8, nº 2, págs 83-92. <https://www.proquest.com/docview/1504941588?pq-origsite=gscholar&fromopenview=true&sourcetype=Scholarly%20Journals>

- Puig, J., Feo, L., Merino, V., Jeussette, L. y Vilaseca, L. (2021). Urolitiasis Canina. *Advance research reports*.
- Rauserova Lexmaulova, L., Vanova Uhrikova, I., y Rehakova, K. (2020). Acid-base, electrolyte and lactate abnormalities as well as gastric necrosis and survival in dogs with gastric dilation-volvulus syndrome. A retrospective study in 75 dogs. *Topics in Companion Animal Medicine*, nº. 39. <https://doi.org/10.1016/j.tcam.2020.100403>
- Rawlings, C. A. (2002). Laparoscopic-Assisted Gastropexy. *Journal of the American Animal Hospital Association*, vol 38, nº 1, págs 15-19. <https://doi.org/10.5326/0380015>
- Runge, J. J.; Berent, A. C.; Mayhew, P. D.; y Weisse, C. (2011). Transvesicular percutaneous cystolithotomy for the retrieval of cystic and urethral calculi in dogs and cats: 27 cases (2006–2008). *Journal Of The American Veterinary Medical Association*, vol 239, nº 3, págs 344-349. <https://avmajournals.avma.org/view/journals/javma/239/3/javma.239.3.344.xml>
- Runge, J. J., Mayhew, P. D., Case, J. B., Singh, A., Mayhew, K. N., y Culp, W. T. N. (2014). Single-port laparoscopic cryptorchidectomy in dogs and cats: 25 cases (2009–2014). *Journal Of The American Veterinary Medical Association*, vol 245, nº 11, págs 1258-1265. <https://avmajournals.avma.org/view/journals/javma/245/11/javma.245.11.1258.xml>
- Salvador, C. R., y Martínez, M. E. G. (2014). Anatomía Veterinaria. Cavidades abdominal y pelviana de los carnívoros. Paredes y techo del abdomen. *REDUCA*. <https://www.revistareduca.es/index.php/reduca/article/view/1760>
- SEGO, Sociedad Española de Ginecología y Obstetricia. Laparoscopia: técnicas y vías de abordaje. (2006). *Progresos de Obstetricia y Ginecología*, nº 49. [https://doi.org/10.1016/s0304-5013\(06\)72587-0](https://doi.org/10.1016/s0304-5013(06)72587-0)
- Shakoor, N., Naz, S., y Khan, M. M. (2022). Comparison of Hasson (Open) and Veress Needle (Closed) Technique of Creating Pneumoperitonium in Laparoscopic Cholecystectomy. *Pakistan Journal Of Medical And Health Sciences*, nº 16, págs. 1093-1095. <https://pjmhsonline.com/index.php/pjmhs/article/view/1655>
- Spangenberg, C. (2021). “Canine Cryptorchidism: A Concise Review of its Origin, Diagnosis and Treatment Caroline Spangenberg”. *Biology, Engineering, Medicine and Science Reports*, vol 7, nº 1, págs. 1-3. <https://doi.org/10.5530/bems.7.1.1>

- Takacs, J. D.; Singh, A.; Case, J. B.; Mayhew, P. D.; Giuffrida, M. A.; Caceres, A. V.; Fox-Alvarez, W. A.; y Runge, J. (2017). Total laparoscopic gastropexy using 1 simple continuous barbed suture line in 63 dogs. *Veterinary Surgery*, vol 46, nº 2, págs 233–241.
<https://doi.org/10.1111/vsu.12601>
- Tapia Araya, A.; Díaz Güemes, I.; y Sánchez Margallo, F. M. (2015). Laparoscopia por incisión única en perros criptórcidos: a propósito de dos casos. *Clínica Veterinaria de Pequeños Animales*, Volumen 35, nº 4. <https://www.clinvetpeganim.com/index.php?pag=articulo&art=14>
- Tapia-Araya, A. E., Martín-Portugués, I. D., y Sánchez-Margallo, F. M. (2015). Veterinary laparoscopy and minimally invasive surgery. *Companion Animal*, vol 20, nº 7, págs 382-392
<https://www.researchgate.net/publication/280009479>
- Taye, M. K., Fazal, S. A., Pegu, D., y Saikia, D. (2016). Open Versus Closed Laparoscopy: Yet an Unresolved Controversy. *Journal of clinical and diagnostic research*, nº 10
<https://pubmed.ncbi.nlm.nih.gov/27042535/>
- Teleflex. (2016). MiniLAP® System. <https://www.teleflex.com>
- Tivers, M. S., y Adamantos, S. (2015). Gastric Dilatation and Volvulus. *Small Animal Surgical Emergencies*, págs 49–62.
- Valero, L. C. (2020). Cirugía digestiva y esplénica de pequeños animales. Grupo Asís Biomedica SL.
- Van Goethem, B., van Nimwegen, S. A., Akkerdaas, I., Murrell, J. C., y Jolle, K. (2012). The effect of neuromuscular blockade on canine laparoscopic ovariectomy: a double-blinded, prospective clinical trial. *Veterinary surgery*, nº 41, págs 374-370.
<https://pubmed.ncbi.nlm.nih.gov/23253084/>
- Van Goethem, B., Schaefers-Okkens, A. y Kirpensteijn, J. (2006), Making a Rational Choice Between Ovariectomy and Ovariohysterectomy in the Dog: A Discussion of the Benefits of Either Technique. *Veterinary Surgery*, nº 35, págs 136-143.
<https://doi.org/10.1111/j.1532-950X.2006.00124.x>
- Van Goethem, B. E., Rosenfeldt, K. W., y Kirpensteijn, J. (2003). Monopolar versus bipolar electrocoagulation in canine laparoscopic ovariectomy: a nonrandomized, prospective, clinical trial. *Veterinary surgery*, nº 32, págs 464-470.
<https://pubmed.ncbi.nlm.nih.gov/14569575/>