




Revista Española de
Artroscopia y Cirugía Articular

www.elsevier.es/artroscopia



Artículo de revisión

Manejo quirúrgico de la inestabilidad acromioclavicular aguda



Sergi Sastre*, Lluís Peidro, José-Roberto Ballesteros y Andrés Combalia

Servicio COT, Hospital Clínic, Barcelona, España

INFORMACIÓN DEL ARTÍCULO

Historia del artículo:

Recibido el 30 de enero de 2015

Aceptado el 20 de junio de 2015

On-line el 10 de julio de 2015

Palabras clave:

Luxación acromioclavicular

Hombro

Cirugía

Inestabilidad

Conoide

Trapezoide

R E S U M E N

El manejo quirúrgico de la inestabilidad acromioclavicular aguda representa un procedimiento común dentro de la patología del hombro. De acuerdo con la clasificación de Rockwood, hay que valorar la presencia de un componente de inestabilidad horizontal además de la inestabilidad vertical. El tratamiento de las luxaciones acromioclaviculares agudas debe ajustarse a las demandas del paciente. Las inestabilidades de bajo grado (tipos I y II) son tratadas de manera conservadora. Las consideradas de alto grado (tipo IV-VI) deben ser tratadas de manera quirúrgica dentro de las 2-3 semanas después de la lesión. El debate continúa en las de tipo III. El tratamiento no quirúrgico de las lesiones de tipo III proporciona resultados funcionales al menos iguales en comparación al tratamiento quirúrgico, eso sí, con menos complicaciones y tiempos de recuperación más alargados para reincorporarse a las actividades profesionales y deportivas. Entre los tratamientos quirúrgicos utilizados se encuentran procedimientos quirúrgicos abiertos utilizando agujas de Kirschner, PDS u otro tipo de suturas irreabsorbibles o placas-gancho. Las técnicas artroscópicas utilizan los nuevos implantes diseñados para alinear y reducir el espacio coracoclavicular. La ventaja de la artroscopia es poder revisar y tratar lesiones asociadas en la glenohumeral en el mismo acto quirúrgico.

© 2015 Fundación Española de Artroscopia. Publicado por Elsevier España, S.L.U. Este es un artículo Open Access bajo la licencia CC BY-NC-ND (<http://creativecommons.org/licenses/by-nc-nd/4.0/>).

Surgical management of acute acromioclavicular instability

A B S T R A C T

The surgical management of acute acromioclavicular instability is a common procedure within the pathology of the shoulder. In accordance with the Rockwood classification, an assessment should be made of the presence of a horizontal instability component besides the vertical instability. The treatment of acute acromioclavicular dislocations must be

Keywords:

Acromioclavicular dislocation

Shoulder

Surgery

* Autor para correspondencia.

Correos electrónicos: ssastre@clinic.ub.es, sastre@drsergisastre.com (S. Sastre).

<http://dx.doi.org/10.1016/j.reaca.2015.06.014>

2386-3129/© 2015 Fundación Española de Artroscopia. Publicado por Elsevier España, S.L.U. Este es un artículo Open Access bajo la licencia CC BY-NC-ND (<http://creativecommons.org/licenses/by-nc-nd/4.0/>).

Instability
Conoid
Trapezoid

adapted to the demands of the patient. The low grade instabilities (types I and II) are treated conservatively. Those considered high grade (types IV-VI) should be treated surgically within 2-3 weeks from the injury. There is still debate on those of type III. The non-surgical treatment of type III injuries provides functional results at least similar to be able to start professional and sports activities. Among the surgical treatments used are found, open surgery procedures using Kirschner wires, polydioxanone pins, or other types of non-absorbable sutures, or hook plates. Arthroscopic techniques use new implants designed to align and reduce the coracoclavicular space. The advantage of arthroscopy is to be able to review and treat associated lesions in the glenohumeral in the same surgical operation.

© 2015 Fundación Española de Artroscopia. Published by Elsevier España, S.L.U. This is an open access article under the CC BY-NC-ND license (<http://creativecommons.org/licenses/by-nc-nd/4.0/>).

Introducción

La luxación acromioclavicular (AC) aguda es una lesión debida a menudo a la caída directa sobre el hombro. Estas lesiones se producen principalmente en los jóvenes atletas durante las actividades deportivas o tras accidentes de tráfico. Su tratamiento es controvertido y depende del grado de luxación, las demandas del paciente, y el período de recuperación estimado después de la lesión.

La mayoría de las lesiones de grado I y II son tratadas sin cirugía. Las de tipo III son más controvertidas y suelen ser personalizadas según las expectativas y demandas de cada paciente, teniendo en cuenta la mano dominante, ocupación laboral, requisitos deportivos, disfunción escapulotorácica y el riesgo de volver a lesionarse¹. La mayoría de los autores coinciden en que las tipos IV, V, VI deben ser tratadas de forma quirúrgica con cualquiera de las muchas reconstrucciones descritas. Estas lesiones afectan a varias estructuras, como los ligamentos coracoclaviculares (CC), la fascia deltopectoral y los ligamentos AC, con el consiguiente desplazamiento de la clavícula de manera significativa¹. Algunos estudios apoyan la reducción de la clavícula en los tipos IV, V, VI, con el fin de convertirlos en una lesión de tipo III que se puede tratar de forma conservadora² (fig. 1).

Existe una recomendación de la ISAKOS para una modificación de la clasificación de Rockwood en la que se hace más hincapié en la inestabilidad residual horizontal en las luxaciones AC, en la que se subdivide el grupo III en dos subgrupos. El grupo IIIA con una AC estable, sin discinesia escapular y sin acabalgamiento de la clavícula en una proyección cross-body en aducción. Y el grupo IIIB, inestable, con disfunción escapular resistente y desplazamiento de la clavícula.

Las diferentes técnicas quirúrgicas comprenden tratamientos con técnicas abiertas, o mediante artroscopia. La principal ventaja de utilizar la artroscopia consiste en poder diagnosticar lesiones asociadas en la articulación glenohumeral y tratarlas en el mismo acto, a parte de todas las conocidas ventajas de las técnicas artroscópicas sobre las abiertas.

Técnicas quirúrgicas disponibles

Se han descrito en la literatura muchas técnicas quirúrgicas utilizadas para el tratamiento de luxaciones AC agudas, lo que nos puede indicar que realmente no existe una superior a las demás. Estas incluyen la reparación primaria de los ligamentos CC, aumento con tejido autógeno (ligamento coracoacromial), reparación con suturas absorbibles y no absorbibles, así como material protésico, las nuevas

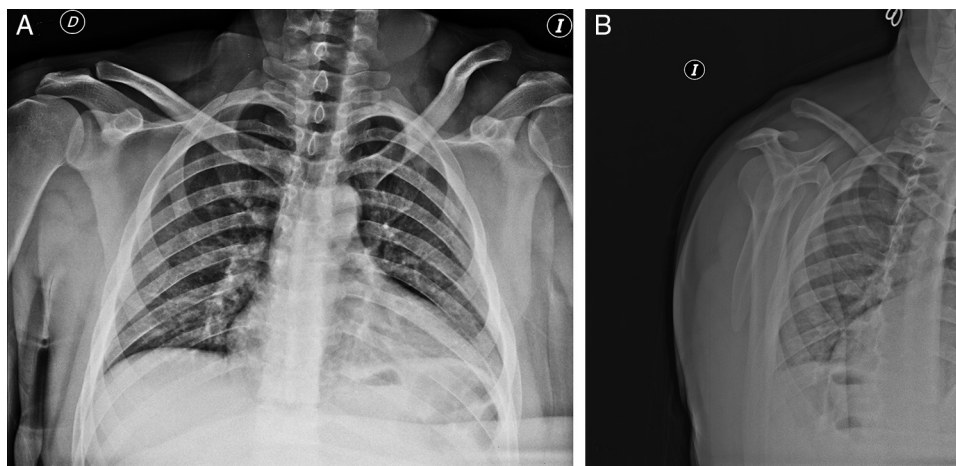


Figura 1 – Imagen Rx de luxación AC g. IV en la proyección frente (A) y axial de escápula (B).

técnicas resección clavicular distal y reducción con osteosíntesis (placa-gancho) y estabilización CC con tornillos de osteosíntesis^{1,3-5}.

Tornillo de Bosworth

En 1941, Bosworth describió su técnica de tornillo de fijación CC. Durante varias décadas, ha representado un método establecido para tratar luxaciones AC agudas. En un estudio publicado recientemente por Assaghir et al.⁶, mostró buenos y excelentes resultados a largo plazo (seguimiento medio 74,6 meses) en 56 pacientes sometidos a reparación del ligamento AC en luxaciones tipos III-V con protección de un tornillo osteosíntesis 4 mm CC. Las puntuaciones de ASES fueron 91,3 puntos, UCLA 31,6 y DASH 2,8 puntos con una diferencia estadísticamente significativa del lado no lesionado. Las complicaciones fueron la mala posición del tornillo, la rotura del tornillo, daños en la articulación AC y la necesidad de extracción del tornillo.

Placa-gancho

Fue descrita en 1976 por Balsler et al. La placa se fija mediante tornillos en la parte superior de la clavícula y se reseca la clavícula distal, reduciéndose la AC mediante un gancho transarticular en la superficie inferior del acromion. Wolter presentó una modificación en 1984, desde entonces, la placa de gancho ha sido ampliamente usada, proporciona una alta estabilidad primaria pero requiere una segunda cirugía para la extracción del implante. Kienast et al.⁷ trataron 225 pacientes con una luxación AC aguda tipo III-V para implantar una placa gancho. Publicaron un 84% de buenos y excelentes resultados de acuerdo a la puntuación Taft y un promedio de 92,4 puntos de Constant. La tasa de complicaciones descrita fue del 10,6%. Salem y Schmelz⁸ publicaron unos resultados mediante la placa gancho con una puntuación de Constant media de 97 puntos y una puntuación de 10,6 Taft en 25 pacientes (15 de tipo V, 9 tipo III y 1 tipo IV). En el 35% de los casos se produjo alguna pérdida de reducción después de retirar la placa, que se llevó a cabo a las 10 semanas de la cirugía primaria. La osteólisis del acromion o fracturas acromiales son las complicaciones más temidas en esta técnica⁹. Para evitarlas es esencial inmovilizar el hombro afectado. En general, la placa gancho ofrece altas tasas de restauración funcional con una alta estabilidad primaria. Las complicaciones descritas, así como la necesidad de una nueva cirugía para retirar la placa

después de 3 meses, tienen que ser tomadas en consideración al optar por esta técnica.

Fijación acromioclavicular mediante agujas de Kirschner

Es un procedimiento sencillo y económico. Por lo general, en reparaciones abiertas, los ligamentos CC se suturan y se fija la articulación AC mediante agujas de Kirschner (fig. 2). La extracción de los implantes se realiza después de unos 2-3 meses. Eskola et al.¹⁰ compararon tres métodos diferentes, incluyendo fijación con dos agujas de Kirschner lisas, dos roscaadas y un tornillo cortical en 70 pacientes con una media de seguimiento de 4 años. Los ligamentos CC no se repararon. Reportan buenos resultados en el 96% de los casos y una reducción correcta en el 80%. Los autores recomendaron el uso de agujas de Kirschner roscaadas. En otro estudio comparativo retrospectivo, Kazda et al.¹¹ no encontraron diferencia en el resultado clínico después de esta técnica en lesiones tipo III con o sin sutura del ligamento CC en 42 pacientes. Solo el 5% se quejó de dolor con una puntuación analógica visual media de 4 puntos en el seguimiento. Como limitaciones de este estudio son el bajo número de pacientes, la falta de evaluación radiológica y el corto período de seguimiento de 6 a 8 meses, después de retirar el material.

Cerclaje CC

En 2001, el cerclaje mediante polydiodaxonsulfate era la segunda técnica quirúrgica más utilizada para la reconstrucción de las luxaciones AC agudas tipo III, con o sin la fijación AC temporal mediante Kirschner¹². Leidel et al.¹³ publicaron peores resultados clínicos mediante el cerclaje polydiodaxonsulfate aislado en comparación con la fijación temporal con agujas de Kirschner, de acuerdo con la puntuación de Constant (73 puntos frente a 88 puntos, respectivamente).

Los cerclajes CC sin túnel óseo también pueden realizarse mediante artroscopia como describe Sastre et al.¹⁴. En referencia a la técnica artroscópica, además de ser un sistema mínimamente invasivo, una de las principales ventajas es que, durante el procedimiento quirúrgico, podemos observar y tratar lesiones concomitantes en la articulación glenohumeral que pueden haber sido pasadas por alto inicialmente. En algunas series de casos, las lesiones asociadas fueron encontradas en 15 a 18% de los tipos de luxaciones AC III-V^{15,16}. Las principales lesiones concomitantes encontradas en asociación con luxaciones AC son lesiones SLAP y lesiones del

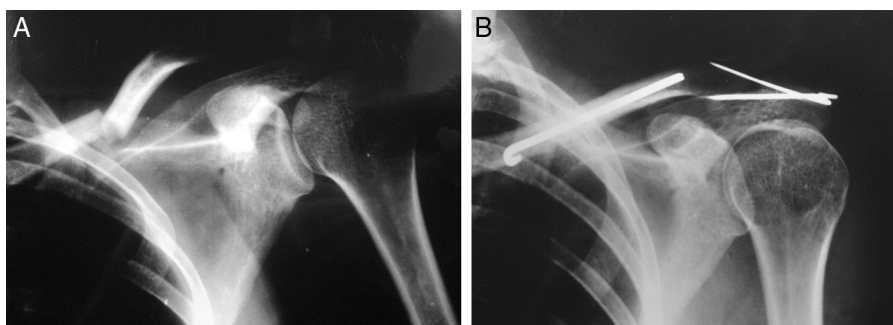


Figura 2 – A: Fractura 1/3 medio clavícula asociada a luxación AC grado IV. B: Tratamiento mediante agujas de Kirschner cruzadas.

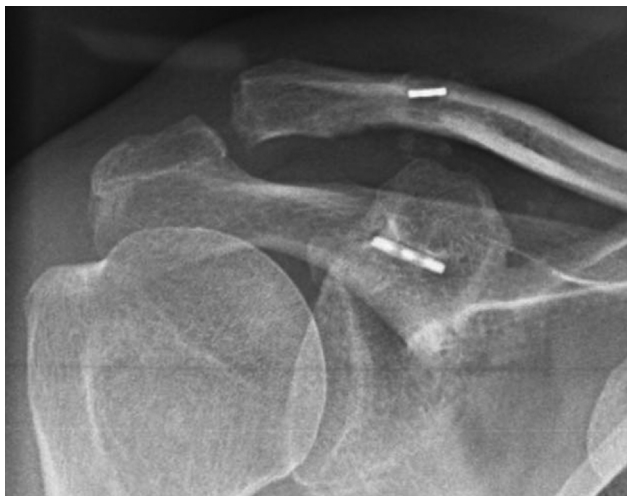

Figura 3 – Método de suspensión bicortical mediante artroscopia.

músculo supraespinoso (lesiones PASTA y parciales de espesor completo). Estas pueden ser reparadas en el mismo procedimiento quirúrgico.

Métodos de suspensión cortical CC

En cuanto a los implantes coracoclaviculares han sido inicialmente descritos en cirugía convencional, pudiendo realizarse también mediante artroscopia¹⁴ (fig. 3). Esta técnica ha tenido más adeptos al poder realizarse mediante artroscopia mediante los nuevos implantes de apoyo cortical en la parte superior de la clavícula y la inferior de coracoides. El principal inconveniente es la persistencia de inestabilidad anteroposterior (horizontal) residual, al reconstruirse en teoría, uno solo de los 2 ligamentos CC, en comparación con otros sistemas más rígidos, tales como la placa de gancho que son capaces de proporcionar más estabilidad (tanto anteroposterior y superior-inferiormente). Sin embargo, estos sistemas requieren una segunda intervención quirúrgica para eliminar el material de osteosíntesis.

Los resultados biomecánicos para el uso de double-bundle en la reconstrucción de ambos ligamentos CC mostraron una fuerza máxima comparable a los ligamentos CC intactos y una inestabilidad horizontal restante reducida significativamente en comparación con el cerclaje CC clásica¹⁷. Recientemente, esta técnica artroscópica se ha ido extendiendo a grados más altos de luxaciones AC tipos IV y V. Desde hace algún tiempo, la reconstrucción de los ligamentos AC se ha recomendado en base a los datos biomecánicos, se ha visto la importancia de la cápsula superior AC (contribución estabilizadora 56%) y de la cápsula post-AC (contribución estabilizadora 25%)¹⁸. Especialmente en las luxaciones AC tipo V, se ha descrito una inaceptable alta tasa de inestabilidad persistente en 43% de los casos después de la reconstrucción artroscópica anatómica de double bundle con el uso de dos sistemas TightRopeTM¹⁹. También es importante la reparación de la fascia trapeciodeltoidea en las tipo V²⁰.

Las principales complicaciones en los sistemas de túneles y de fijación utilizando suturas de monofilamento son las

calcificaciones, la erosión del túnel de la clavícula causado por los materiales no absorbibles, la fractura de la coracoides y/o clavícula y la pérdida de reducción y reaparición de la luxación^{4,21}.

Tornillos roscados en coracoides

Otras técnicas artroscópicas, como el uso de anclajes metálicos en coracoides tampoco han dado buenos resultados. En la serie de Elser et al.²², 12 de 13 pacientes mostraron un resultado satisfactorio, mientras que tres tenían quejas leves. Dos pacientes tuvieron nuevo episodio de luxación y otro precisó nueva cirugía.

Procedimientos no anatómicos

Transferencia del ligamento coracoacromial, inicialmente utilizado por Cadenet en 1917 y reportado en 1972 por Weaver y Dunn para casos agudos y crónicos. Se recomienda su uso en el tratamiento de casos crónicos, más que en el refuerzo de los ligamentos reparados de manera aguda²³.

Conclusiones

Se recomienda el tratamiento quirúrgico de las de tipo III en pacientes jóvenes con demandas físicas en trabajo o actividades deportivas, aunque no hay suficiente evidencia científica para avalarlo. En las de tipo IV-VI la mayoría de los estudios recomiendan el tratamiento quirúrgico que implique la reducción acromioclavicular y la reconstrucción de todas las estructuras estabilizadoras, incluida la fascia deltopectoral.

Conflicto de intereses

Los autores declaran no tener ningún conflicto de intereses.

BIBLIOGRAFÍA

- Bradley JP, Elkousy H. Decision making: operative versus nonoperative treatment of acromioclavicular joint injuries. *Clin Sports Med.* 2003;22:277-90.
- Nuber GW, Bowen MK. Acromioclavicular joint injuries and distal clavicle fractures. *J Am Acad Orthop Surg.* 1997;5:11-8.
- Blatter G, Meier G. [Augmentation of the coraco-clavicular ligament suture. Comparison between wire cerclage, vicryl tape and PDS cord]. *Unfallchirurg.* 1990;93:578-83.
- El Sallakh SA. Evaluation of arthroscopic stabilization of acute acromioclavicular joint dislocation using the TightRope System. *Orthopedics.* 2012;35:e18-22.
- Mazzocca AD, Arciero RA, Bicos J. Evaluation and treatment of acromioclavicular joint injuries. *Am J Sports Med.* 2007;35:316-29.
- Assaghir YM. Outcome of exact anatomic repair and coracoclavicular cortical lag screw in acute acromioclavicular dislocations. *J Trauma.* 2011;71:E50-4.
- Kienast B, Thietje R, Queitsch C, Gille J, Schulz AP, Meiners J. Mid-term results after operative treatment of rockwood grade III-V acromioclavicular joint dislocations with an AC-hook-plate. *Eur J Med Res.* 2011;16:52-6.

8. Salem KH, Schmelz A. Treatment of Tossy III acromioclavicular joint injuries using hook plates and ligament suture. *J Orthop Trauma*. 2009;23:565-9.
9. Chiang CL, Yang SW, Tsai MY, Kuen-Huang CC. Acromion osteolysis and fracture after hook plate fixation for acromioclavicular joint dislocation: a case report. *J Shoulder Elbow Surg*. 2010;19:e13-5.
10. Eskola A, Vainionpaa S, Korkala S, Santavirta S, Grönblad M, Rokkanen P. Four-year outcome of operative treatment of acute acromioclavicular dislocation. *J Orthop Trauma*. 1991;5:9-13.
11. Kazda S, Pasa L, Pokorny V. [Clinical outcomes of surgical management of acromioclavicular dislocation with and without ligament suturing]. *Rozhl Chir*. 2011;90:561-4.
12. Bathis H, Tingart M, Bouillon B, Tiling T. [The status of therapy of acromioclavicular joint injury. Results of a survey of trauma surgery clinics in Germany]. *Unfallchirurg*. 2001;104:955-60.
13. Leidel BA, Braunstein V, Pilotto S, Mutschler W, Kirchoff C. Mid-term outcome comparing temporary K-wire fixation versus PDS augmentation of Rockwood grade III acromioclavicular joint separations. *BMC Res Notes*. 2009;2:84.
14. Sastre S, Dada M, Santos S, Lozano L, Alemany X, Peidro L. Acute acromioclavicular dislocation. A cheaper, easier and all-arthroscopic system. Is it effective in nowadays economical crisis? *Acta Orthop Belg*. En prensa 2015.
15. Pauly S, Gerhardt C, Haas NP, Scheibel M. Prevalence of concomitant intraarticular lesions in patients treated operatively for high-grade acromioclavicular joint separations. *Knee Surg Sports Traumatol Arthrosc*. 2009;17:513-7.
16. Tischer T, Salzmänn GM, El-Azab H, Vogt S, Imhoff AB. Incidence of associated injuries with acute acromioclavicular joint dislocations types III through V. *Am J Sports Med*. 2009;37:136-9.
17. Zooker CC, Parks BG, White KL, Hinton RY. TightRope versus fiber mesh tape augmentation of acromioclavicular joint reconstruction: a biomechanical study. *Am J Sports Med*. 2010;38:1204-8.
18. Klimkiewicz JJ, Williams GR, Sher JS, Karduna A, Des Jardins J, Iannotti JP. The acromioclavicular capsule as a restraint to posterior translation of the clavicle: a biomechanical analysis. *J Shoulder Elbow Surg*. 1999;8:119-24.
19. Scheibel M, Droschel S, Gerhardt C, Kraus N. Arthroscopically assisted stabilization of acute high-grade acromioclavicular joint separations. *Am J Sports Med*. 2011;39:1507-16.
20. Tauber M. Management of acute acromioclavicular joint dislocations: current concepts. *Arch Orthop Trauma Surg*. 2013;133:985-95.
21. Gerhardt C, Kraus N, Pauly S, Scheibel M. [Arthroscopically assisted stabilization of acute injury to the acromioclavicular joint with the double TightRope technique: One-year results.]. *Unfallchirurg*. 2011.
22. Elser F, Chernchujit B, Ansah P, Imhoff AB. [A new minimally invasive arthroscopic technique for reconstruction of the acromioclavicular joint]. *Unfallchirurg*. 2005;108:645-9.
23. Weaver JK, Dunn HK. Treatment of acromioclavicular injuries, especially complete acromioclavicular separation. *J Bone Joint Surg Am*. 1972;54:1187-94.