



**Universidad**  
**Zaragoza**

**UNIVERSIDAD DE ZARAGOZA.**

**GRADO EN ODONTOLOGÍA**

## **ANEXO**

**REHABILITACIÓN ESTÉTICA Y FUNCIONAL MEDIANTE RECONSTRUCCION  
CON RESINA COMPUESTA y PRÓTESIS REMOVIBLE**


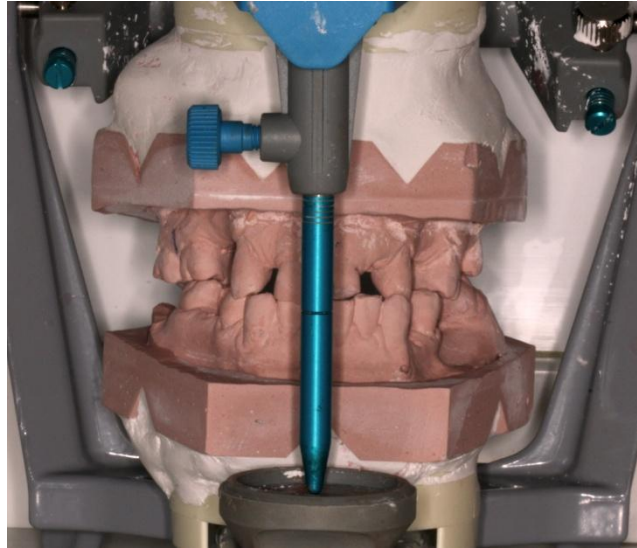
**GISELA GARCÍA GARCÍA**

**Tutora: TALÍA GIL PENÓN (ESTOMATOLOGÍA)**

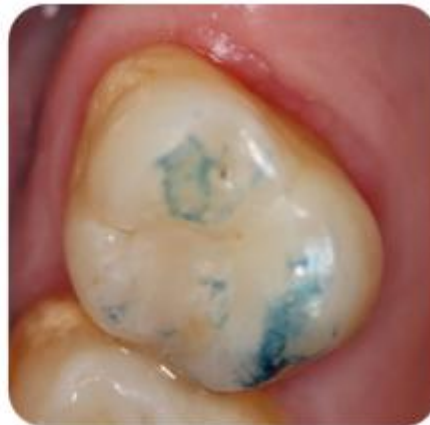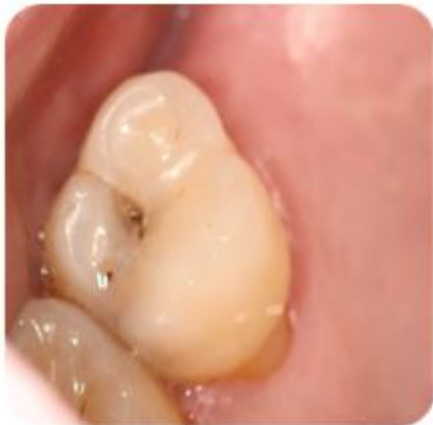**Fecha de Presentación: 8-9 de Julio de 2015**

## ANEXO TRABAJO FIN DE GRADO. ODONTOLOGÍA

1. Foto 9 y 10. Montaje de los modelos en articulador, visión frontal y laterales.



2. Foto 23. Caries clase I del diente 1.6 y resultado final tras la obturación.



3. Foto 24. Periodontograma de reevaluación.

Evaluación inicial

Reevaluación

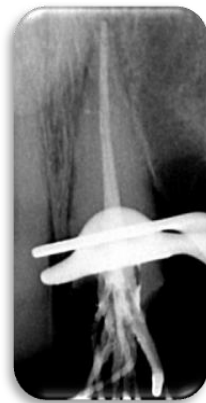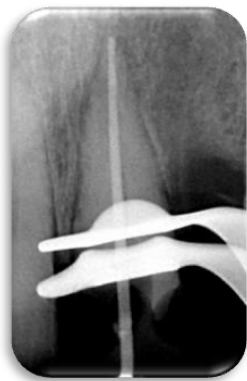Vestibular	18	17	16	15	14	13	12	11	21	22	23	24	25	26	27	28
PS		2	1	1	1	0	3									
Rec		0	0	0	0	0	0									
PI		2	1	1	1	0	3									
Placa																
Sangrado																

Palatino	18	17	16	15	14	13	12	11	21	22	23	24	25	26	27	28
PS		3	2	1	2	1	3									
Rec		0	0	0	0	0	0									
PI		3	2	1	2	1	3									
Placa																
Sangrado																

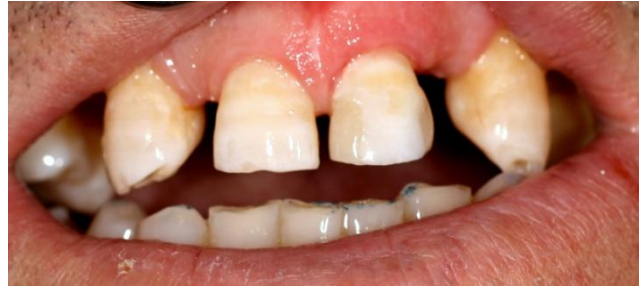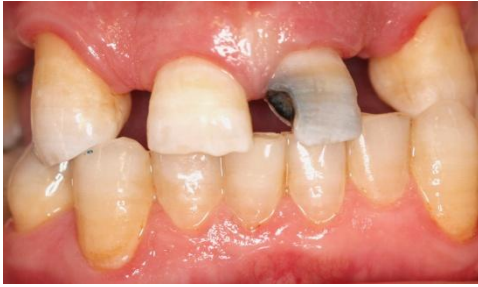Lingual	48	47	46	45	44	43	42	41	31	32	33	34	35	36	37	38
PS		1	1	1		1	1	2	1	1	1	1	1	1	1	1
Rec		1	1	1		0	0	0	0	0	0	0	0	0	0	0
PI		2	2	2		1	1	2	1	1	2	1	2	2	2	2
Placa																
Sangrado																

Vestibular	48	47	46	45	44	43	42	41	31	32	33	34	35	36	37	38
PS		1	1	1		1	1	1	1	1	1	1	1	1	1	1
Rec		0	0	1		0	0	0	1	1	0	0	0	0	0	0
PI		1	1	2		1	1	1	2	2	1	1	1	1	1	1
Placa																
Sangrado																

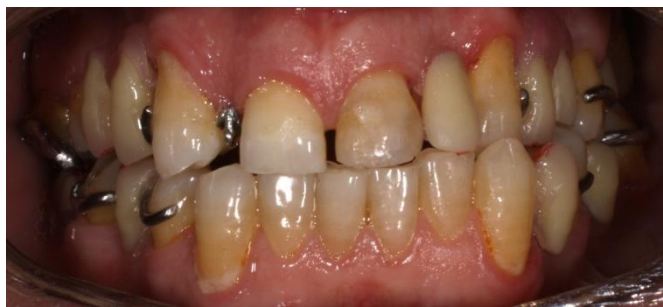4. Foto 27 gutapercha maestra y foto 28 obturación del conducto.



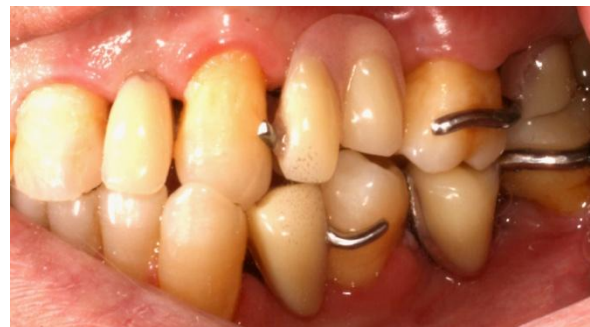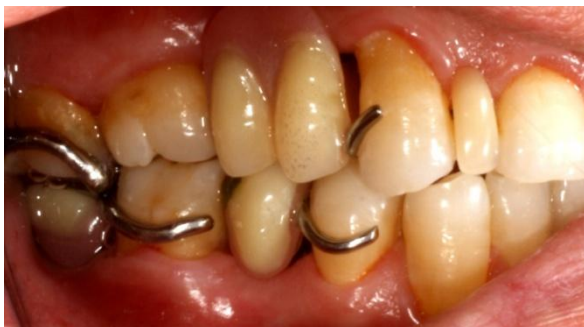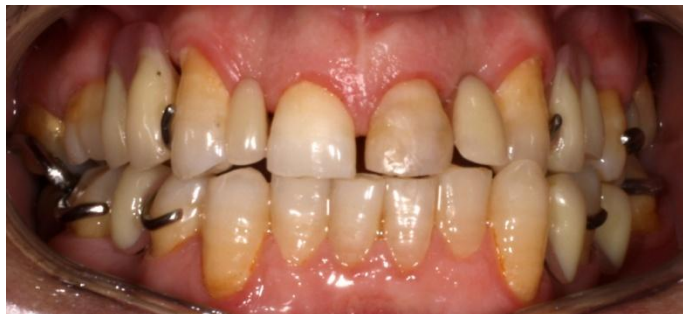5. Foto 29. Antes y después de la endodoncia y reconstrucción del diente 2.1.



6. Foto 30. Visión frontal en oclusión. 2ª prueba de dientes en cera.



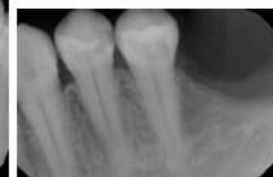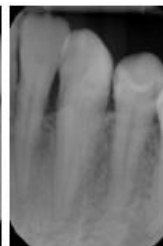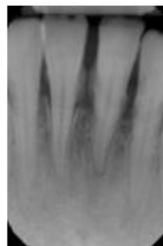
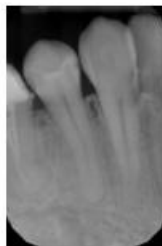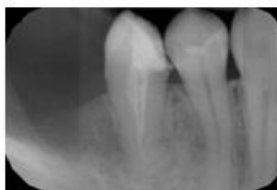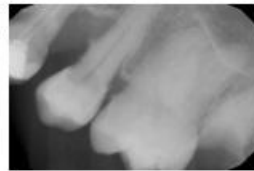
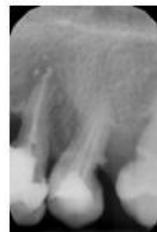
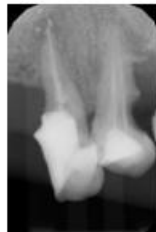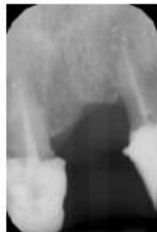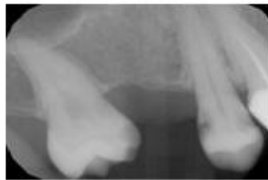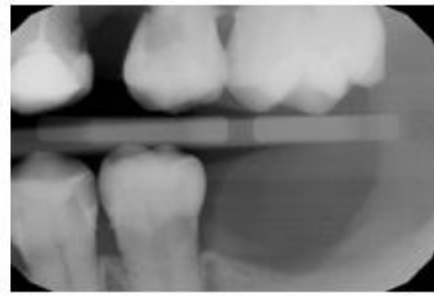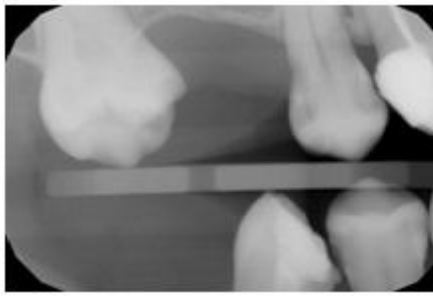
7. Foto 31. Foto final frontal y laterales en oclusión con las prótesis esqueléticas.



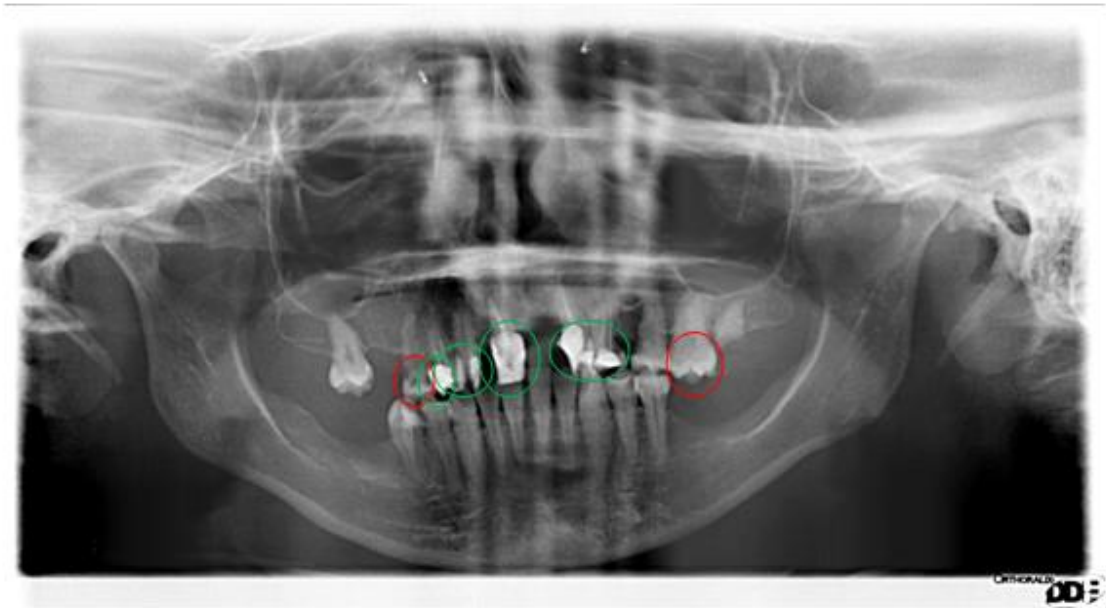



10. Foto 35. Serie periapical y aletas de mordida.

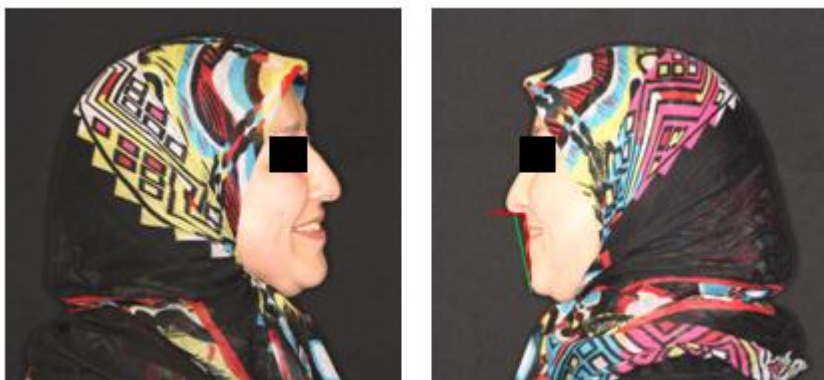


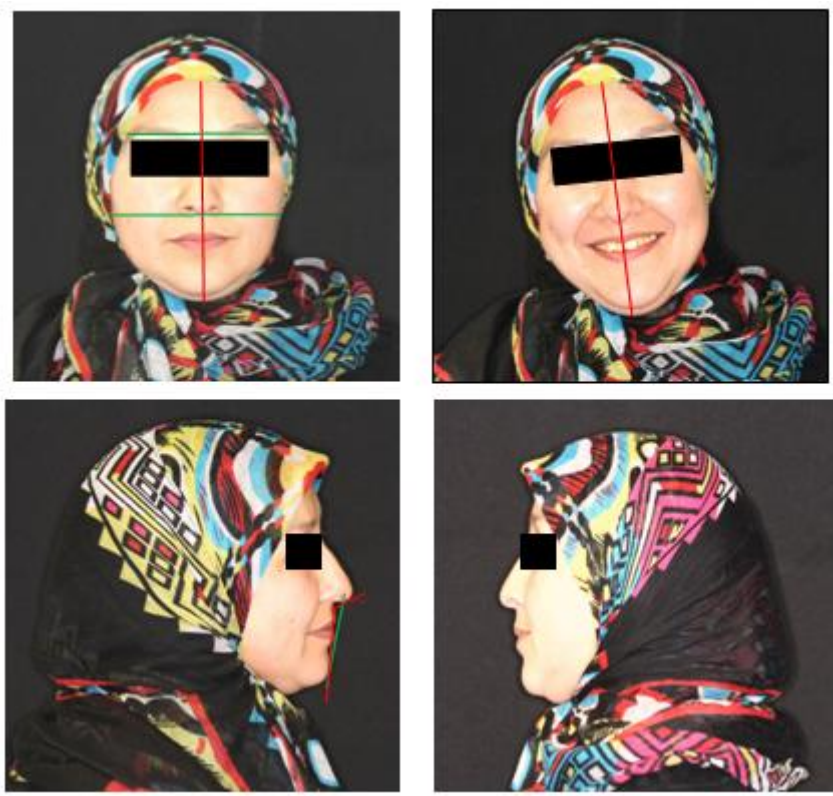11. Foto 36. Ortopantomografía.



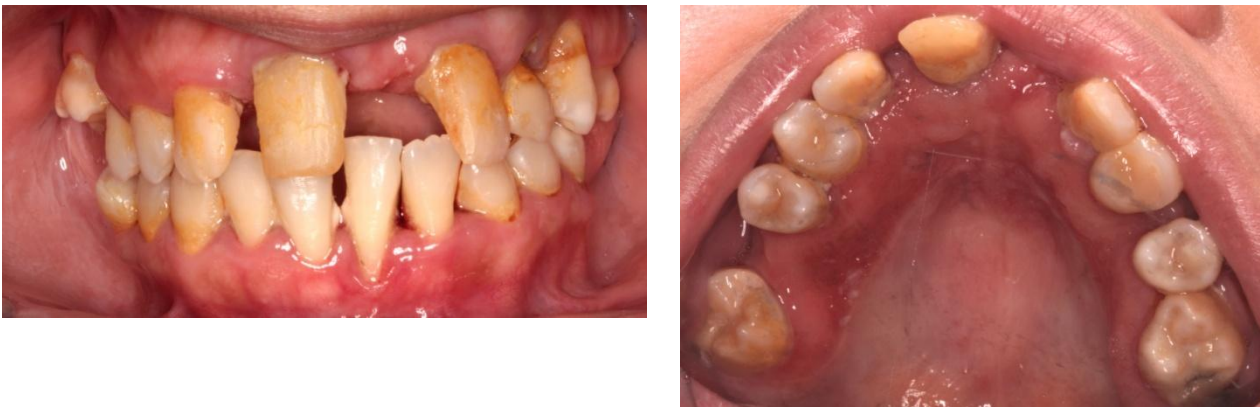- Se aprecia en color rojo las caries de clase I (2.6.) y de clase II distal (1.5.)
- Se aprecia en color verde las múltiples reconstrucciones desbordantes (1.4, 1.2, 1.1, 2.2, 2.4.)
- En color amarillo señalamos el resto radicular del diente 2.7.

12. Foto 37. Fotos extraorales en reposo y sonrisa.

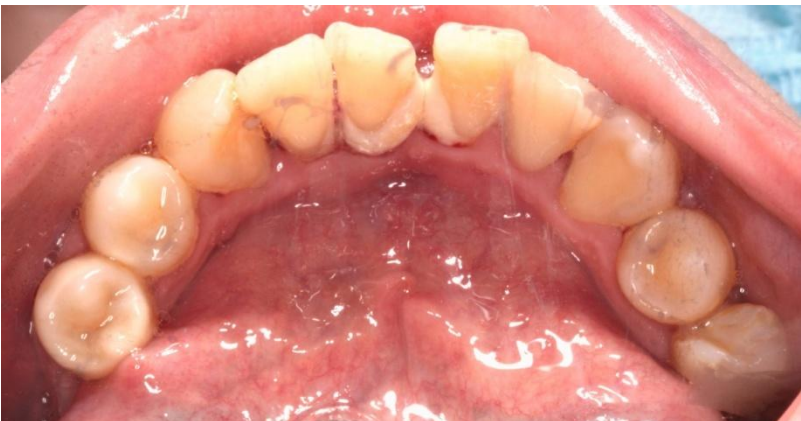



13. Foto 40 y 41. Fotos intraorales.



14. Foto 42. Foto intraoral oclusal inferior.





**15.** Foto 43. Lesión por caries en diente 2.4.vestibular y fotos de su prótesis parcial removible.

