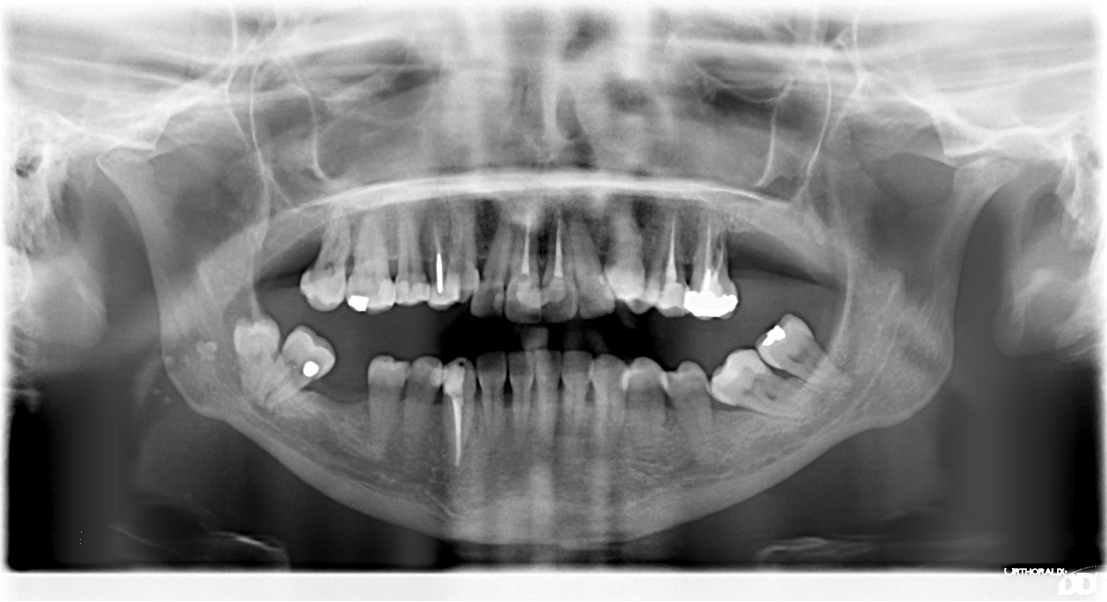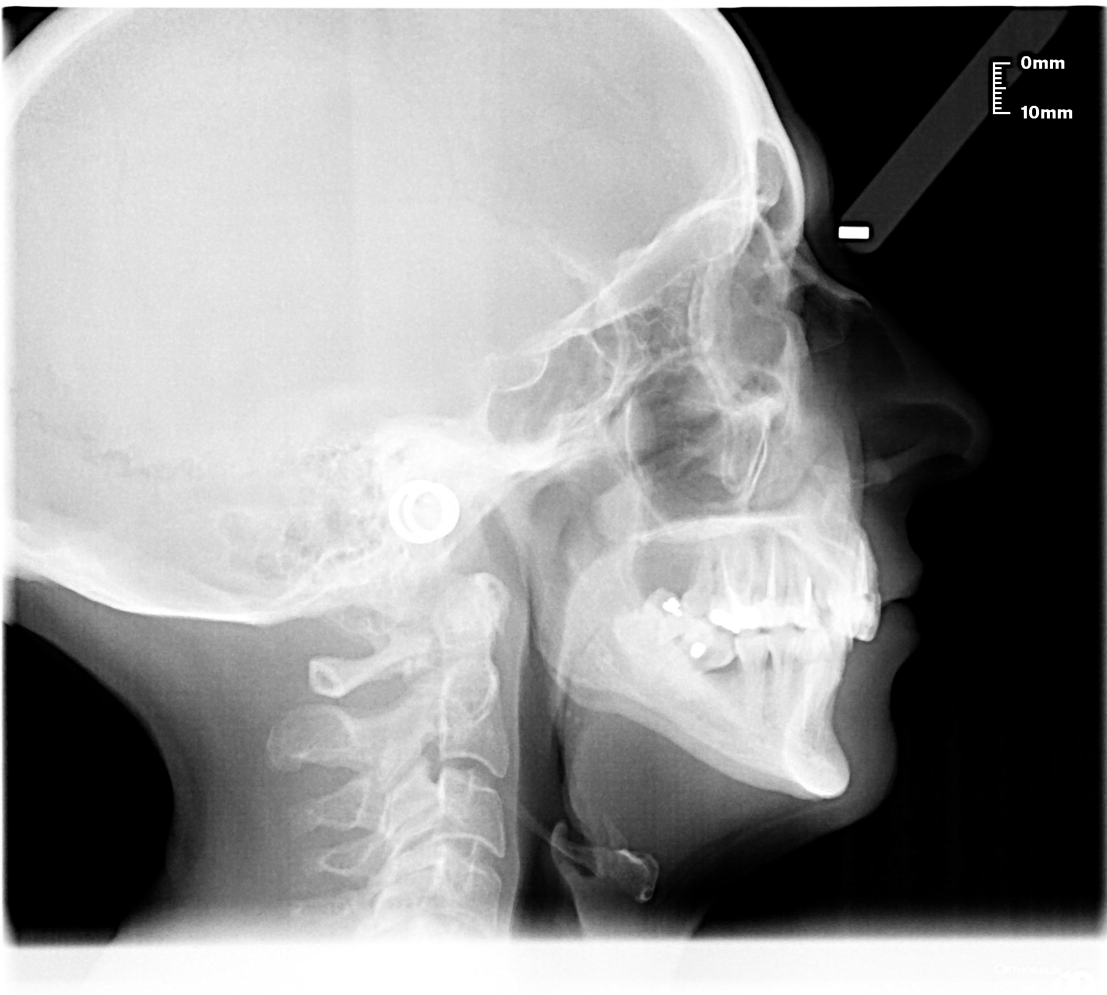


## ANEXO 10: Pruebas complementarias

### ORTOPANTOMOGRAFÍA

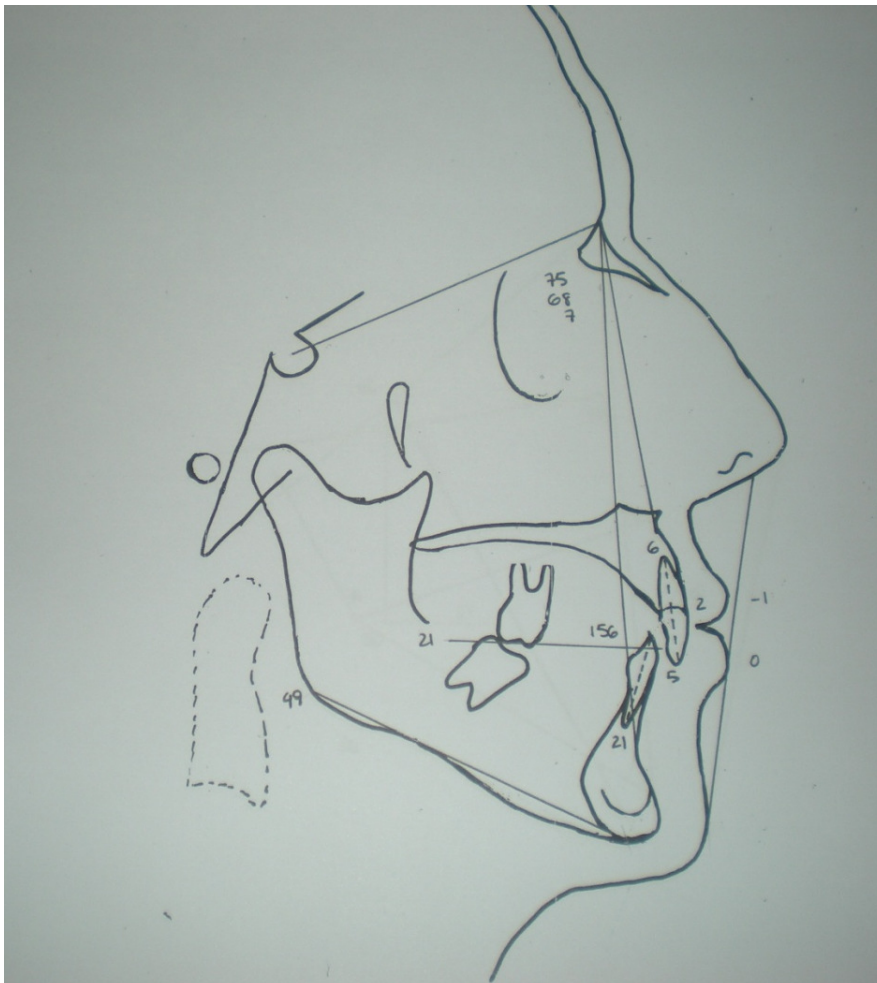
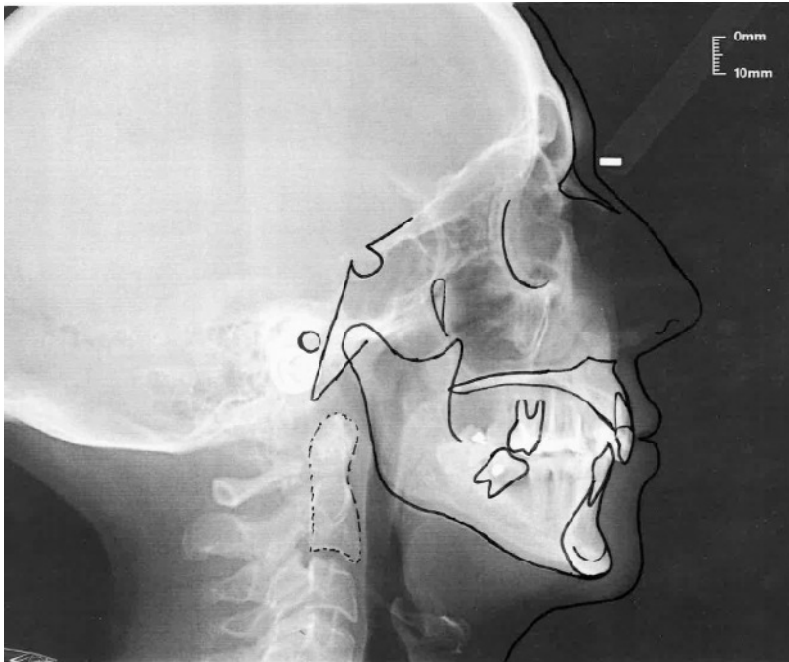


### TELERRADIOGRAFÍA LATERAL DE CRÁNEO



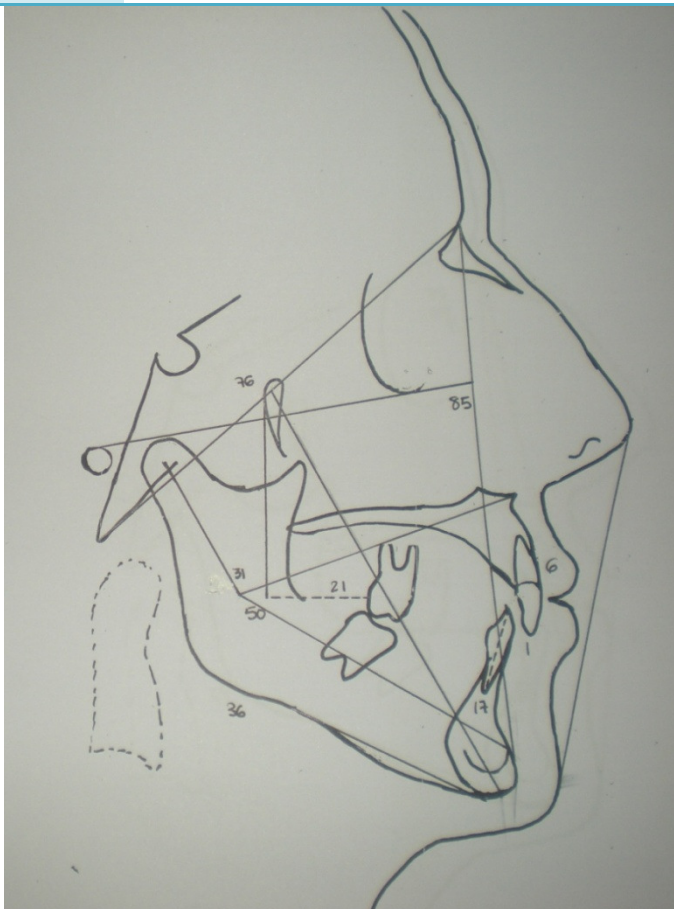
## ANEXO 10: Pruebas complementarias

### Trazado y análisis cefalométrico de Steiner:



## ANEXO 10: Pruebas complementarias

STEINER		NORMA	CASO	INTERPRETACIÓN
<b>SNA</b>		82° +/-2°	75°	Maxilar retruido o hipoplásico
<b>SNB</b>		80° +/-2°	68°	Mandíbula retruida o hipoplásica
<b>ANB</b>		2° +/-2°	7°	Clase II esquelética
<b>Pl. oclusal</b>		14° +/-3°	21°	Dolicofacial
<b>Pl. mandibular</b>		32° +/-5°	49°	Dolicofacial
<b>Incisivo superior</b>	Posición	4 +/-1mm	2mm	Retruido o lingualizado
	Inclinación	22° +/-2°	6°	LVC
<b>Incisivo inferior</b>	Posición	4 +/-1mm	5mm	Correcta
	Inclinación	25° +/-2°	21°	LVC
<b>Ángulo interincisal</b>		131° +/-4°	156°	Incisivos verticalizados
<b>Pl. Estético</b>	Superior	0mm	-1	Retroquelia
	Inferior	0mm	0	Correcto



RICKETTS

## ANEXO 10: Pruebas complementarias

RICKETTS	NORMA	CASO	INTERPRETACIÓN
Eje facial	90º $\pm$ 3.5º	76º	Dólicofacial
Profundidad facial	90º $\pm$ 3º	85º	Ligero retrognatismo, retrusión o hipoplasia mandibular
Plano mandibular	23º $\pm$ 4.5º	36º	Dolicofacial
Altura facial inferior	47º $\pm$ 4º	50	En norma
Arco mandibular	30.5º $\pm$ 4º	31	En norma
Convexidad facial	0.2 $\pm$ 2mm	6	Clase II esquelética
Posición del incisivo inferior	1 $\pm$ 2mm	1	En norma
Inclinación del incisivo inferior	22º $\pm$ 4º	17	Linguoversión coronaria
Posición del 1ºMS	21 $\pm$ 3mm	21	En norma
Posición del labio inferior	-6.5 $\pm$ 2mm	-2mm	Proquelia inferior

### RESUMEN CEFALOMÉTRICO

- PROBLEMA ESQUELÉTICO: clase II
- PATRÓN FACIAL: dolicofacial
- PROBLEMA DENTARIO: incisivo superior e incisivo inferior retroinclinados
- PROBLEMA ESTÉTICO: ninguno



## ANEXO 10: Pruebas complementarias

### DISCREPANCIA ÓSEO-DENTARIA (DOD)

→ SUPERIOR

Espacio habitable: 65mm

Pieza	Anchura md		Pieza	Anchura md
15	6.5		25	6.4
14	6.6		24	6.6
13	8.5		23	8.5
12	7.3		22	7.3
11	8.2		21	8.3
TOTAL				74.2

$$\text{DOD} = 65 - 74.2 = -9.2\text{mm}$$

→ INFERIOR

Espacio habitable 62mm

Pieza	Anchura md		Pieza	Anchura md
35	6		45	6.8
34	6.8		44	6.2
33	6		43	6
32	5.5		42	5.5
31	5		41	5
TOTAL				58.8

$$\text{DOD} = 62 - 58.8 = 3.2\text{mm}$$

## ANEXO 10: Pruebas complementarias

### Índice de Bolton Anterior: IBA

IBA=Sumatorio de la dimensión M-D de 6 dientes anteroinferiores/anterosuperiores x100

$$IBA = 33/48.1 \times 100$$

**IBA= 68.61%**

### Índice de Bolton Total: IBT

No existen 36 y 46, por lo que no es valorable.

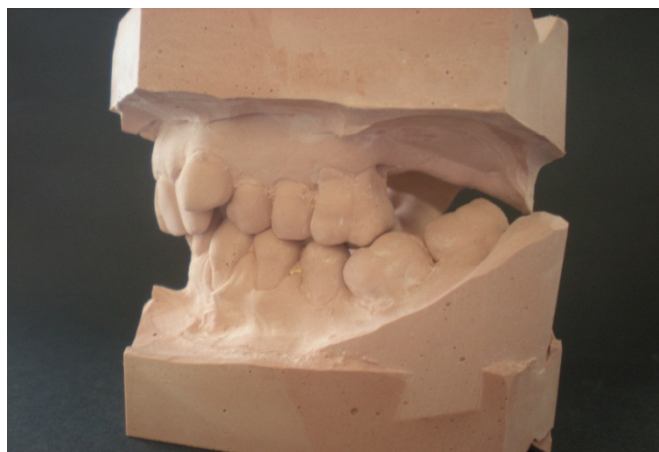
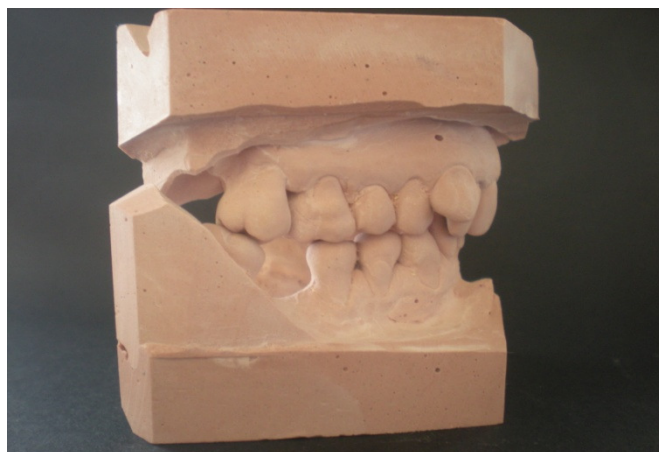
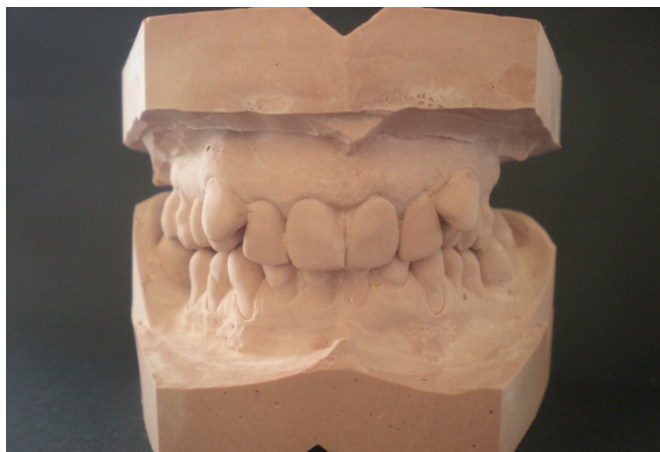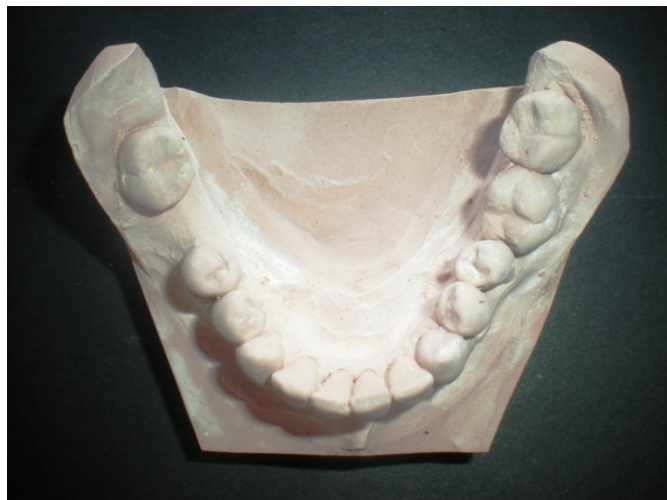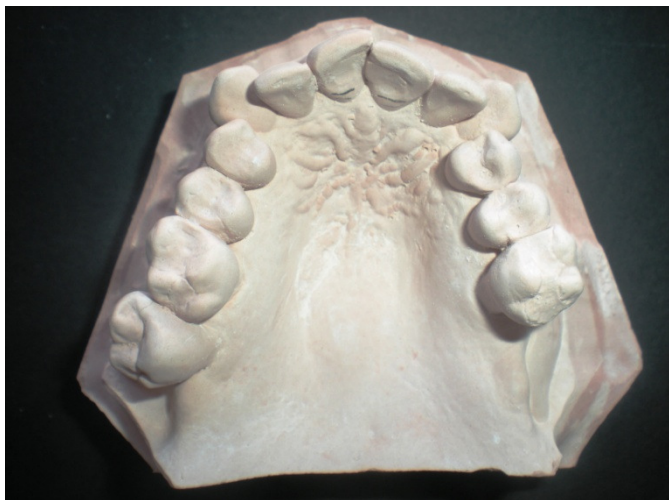### RESULTADOS DE LOS VALORES ESTUDIADOS EN EL ANÁLISIS DE MODELOS

VALORES ESTUDIADOS EN EL ANÁLISIS DE MODELOS	RESULTADOS DEL CASO 3323	INTERPRETACIÓN
DOD Superior	-9.2mm	Indicado extracciones
DOD Inferior	3.2mm	Como hay ausencia de 36 y 46, tras ortodoncia, estaría indicada rehabilitación protodóncica ocupando ese espacio
IBA	68.61%	Exceso superior o defecto inferior. Explica el apiñamiento superior
IBT	--	No se puede valorar

## ANEXO 10: Pruebas complementarias

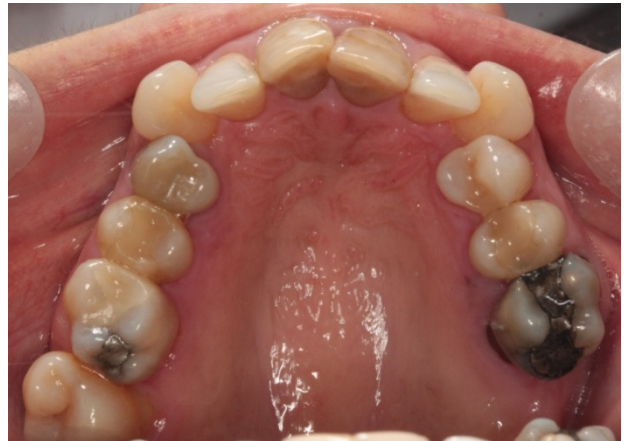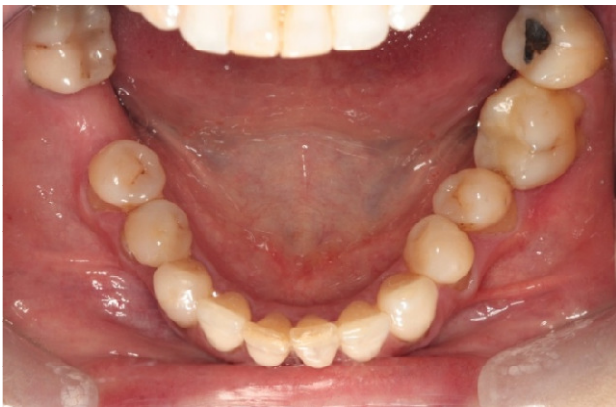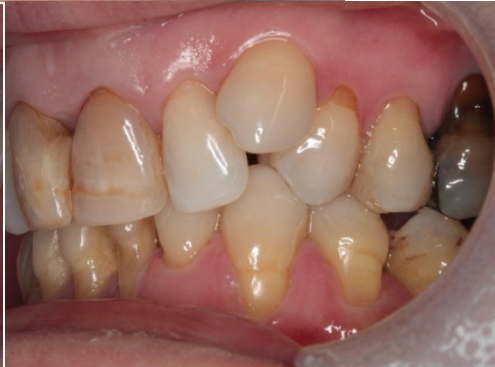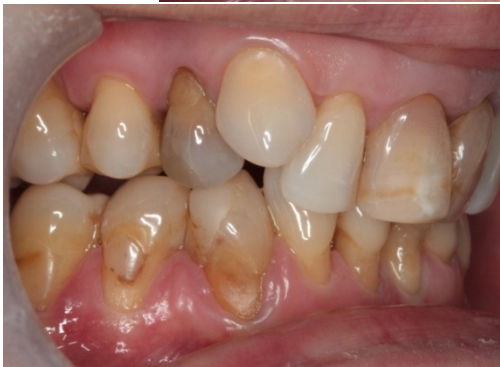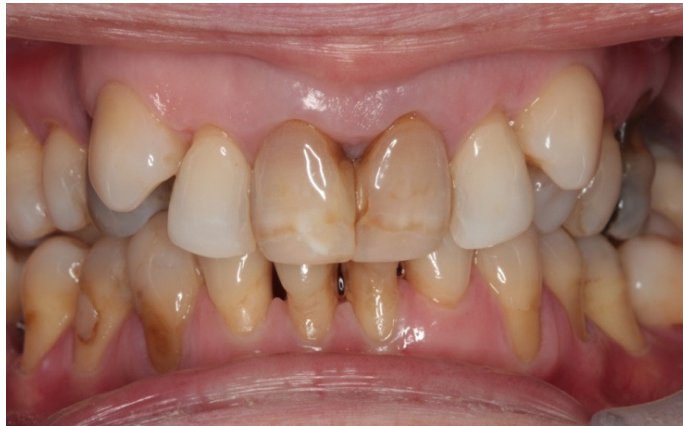---

### MODELOS

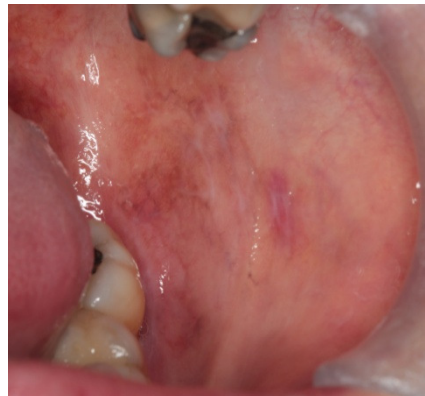
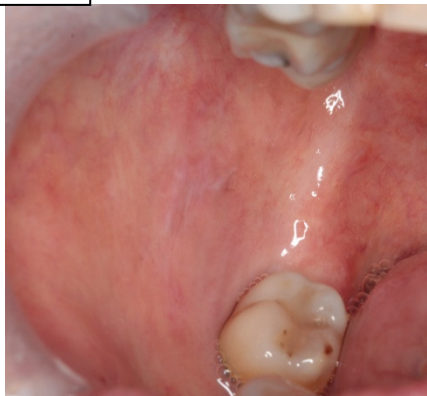


## ANEXO 10: Pruebas complementarias

### FOTOGRAFÍAS INTRAORALES

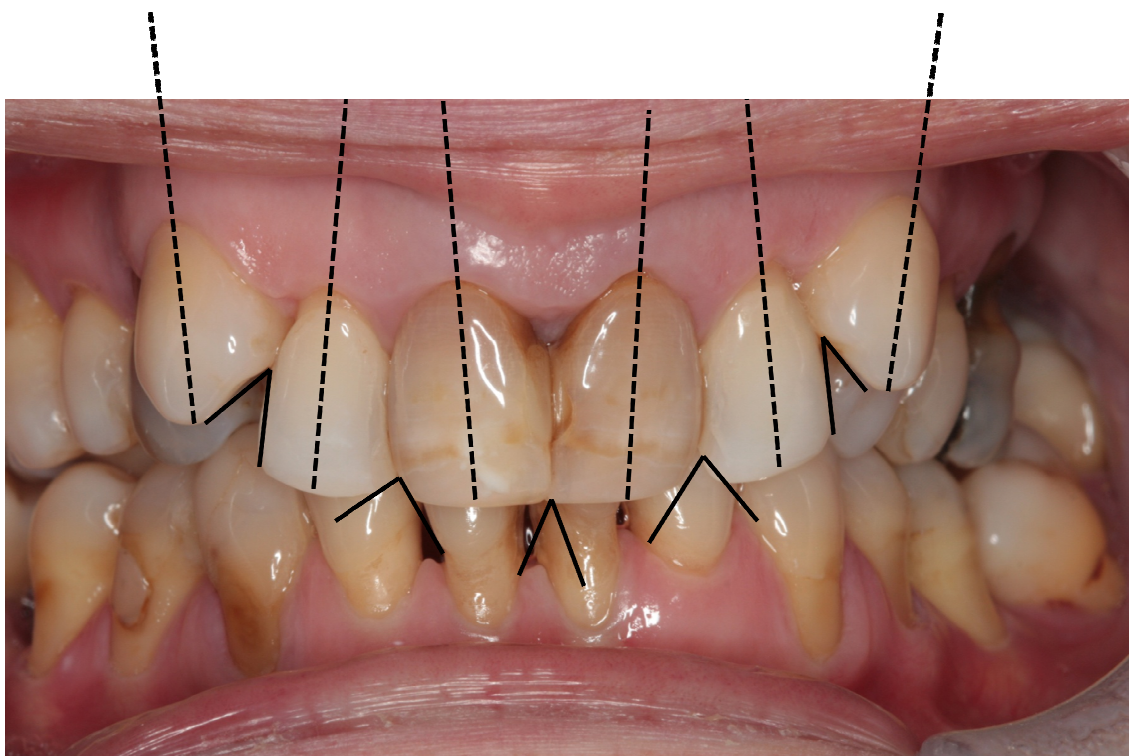
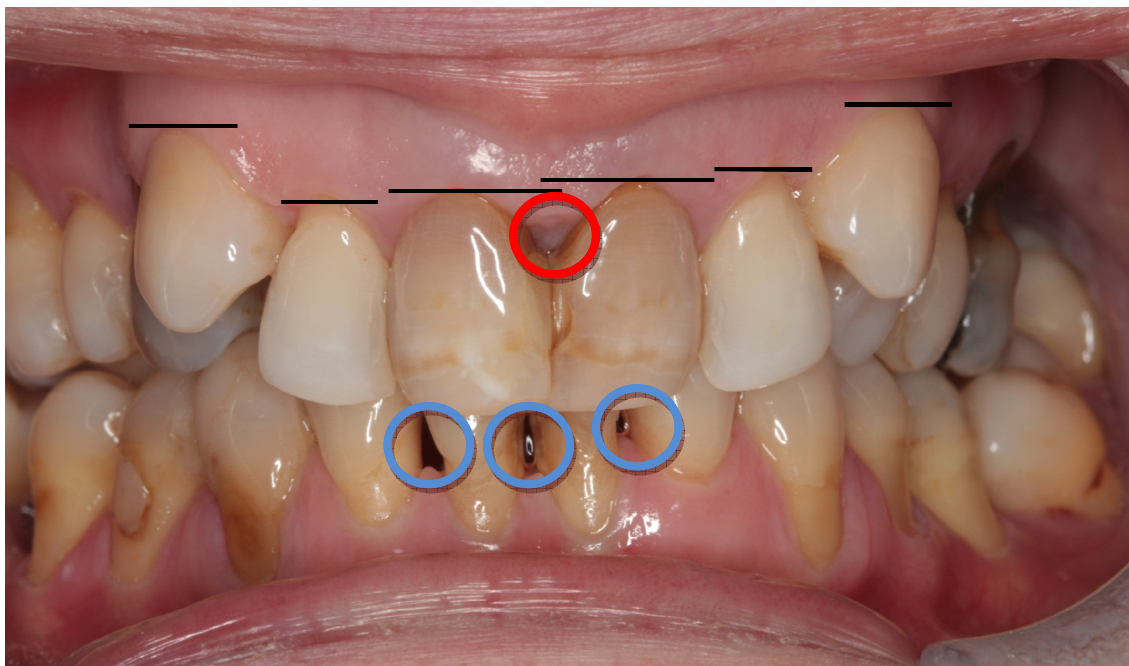


MUCOSAS YUGALES

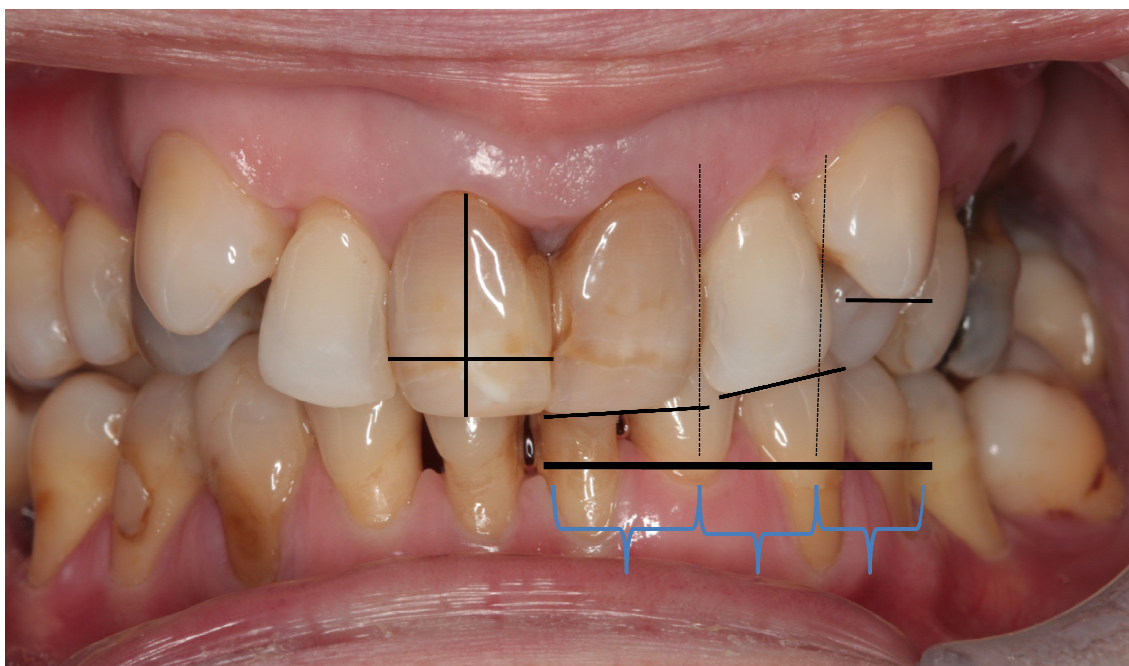
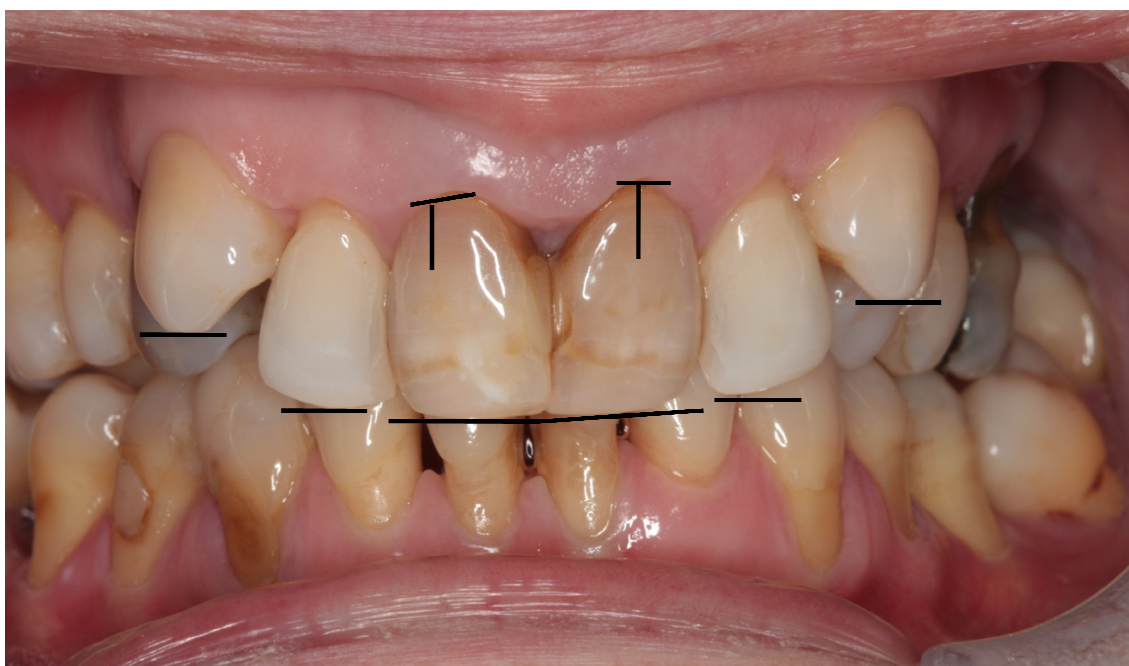




## ANEXO 10: Pruebas complementarias



## ANEXO 10: Pruebas complementarias



LEYENDA		
Imagen 1	Línea negra	Alturas gingivales
	Círculo rojo	Papila dental (ausencia)
	Círculo azul	Triángulo negro
Imagen 2	Líneas discontinuas	Ejes dentales
	Ángulos negros	Troneras
Imagen 3	"T" negra	Cénit
	Línea negra	Bordes incisales
Imagen 4	Cruz negra	Proporción dental (altura-anchura)
	Llaves azules	No sigue la proporción áurea