

Trabajo Fin de Grado Medicina 2009-2015

Síndrome Bannayan-Riley-Ruvalcaba

Las enfermedades raras son minoritarias pero sus pacientes numerosos.

Autor: María Gotor Gil
Director: Dr. Feliciano Ramos Fuentes



**Universidad
Zaragoza**

ÍNDICE

Resumen	1
Introducción	2
Historia	2
Definición.....	3
Epidemiología.....	3
Características clínicas	3
Neoplasias asociadas	4
Diagnóstico	5
Protocolo diagnóstico	6
Protocolo de seguimiento	6
Diagnóstico diferencial	7
Etiología	9
Métodos diagnósticos.....	10
Asesoramiento genético	11
Evolución	12
Tratamiento	14
Otros síndromes de sobrecrecimiento	15
Sobrecrecimiento generalizado	15
Sobrecrecimiento en mosaico.....	18
Otros síndromes.....	20
Otros fenotipos asociados al gen <i>PTEN</i>	20
<i>PTEN</i> y obesidad	20
Caso clínico	20
Conclusión.....	23
Bibliografía.....	24
ANEXO 1.....	26
ANEXO 2.....	27

RESUMEN

El crecimiento somático depende de un aumento tanto en el tamaño como en el número celular y proviene de una compleja interacción de diversos factores, genéticos y ambientales. Sin embargo, los complejos mecanismos implicados en la regulación del crecimiento somático todavía deben ser entendidos especialmente a nivel molecular en el campo de la genética.

El término sobrecrecimiento hace referencia a una condición que se caracteriza por peso y talla por encima del percentil 97 y que puede ser generalizado o localizado.

El Síndrome de Bannayan-Riley-Ruvalcaba es una enfermedad genética, aunque de prevalencia desconocida está considerada como enfermedad rara incluida en los síndromes de sobrecrecimiento, fue descrita por primera vez por Riley y Smith en 1960 y se caracteriza por macrocefalia, pólipos intestinales hamartomatosos, lipomas y máculas hiperpigmentadas en el pene. Estos pacientes presentan además un riesgo más elevado que el de la población general de desarrollar tumores.

El manejo clínico de estos pacientes se basa en el diagnóstico etiológico y el consejo genético. No se dispone de tratamiento y el pronóstico es incierto.

Se describe el caso de una niña de 5 años diagnosticada de este síndrome.

Palabras clave: Síndromes hamartomatosos asociados a *PTEN*; gen *PTEN*; síndromes de sobrecrecimiento; Síndrome Bannayan-Riley-Ruvalcaba; macrocefalia.

Somatic growth depends on an increase both on the size and cell number and comes from a complex interaction of different factors, both genetic and environmental. Nevertheless, in the field of genetic research, the complex mechanisms involved in the regulation of somatic growth must be still understood at molecular level.

The term overgrowth refers to a condition characterized by extreme size or weight, above the 97th percentile, either localized or generalized.

Bannayan-Riley- Ruvalcaba syndrome is a genetic disorder, from unknown prevalence, which is considered a rare disease included in overgrowth syndromes. It was first described by Riley and Smith in 1960 and its major features are macrocephaly, hamartomatous intestinal polyps, lipomas and hyperpigmented macules on the penis. These patients also have a higher risk of developing tumors than the rest of the population.

Clinical management of these patients is based in etiological diagnosis and genetic counselling. There is no treatment and prognosis is uncertain.

The case of a five-year-old girl diagnosed with this syndrome is reported below.

Keywords: *PTEN* Hamartoma tumor syndromes; *PTEN* gene; overgrowth syndromes; Bannayan-Riley-Ruvalcaba syndrome; macrocephaly.

INTRODUCCIÓN

Los avances médicos y científicos especialmente el desarrollo de técnicas moleculares nos están permitiendo comprender y clasificar mejor las Enfermedades Raras, aquellas enfermedades con riesgo de muerte o invalidez crónica, incluidas las de origen genético, que se presentan en menos de una 5 personas por cada 10000 habitantes.

Un pequeño subgrupo de éstas presenta un riesgo más elevado que el de la población general de desarrollar tumores.

Dentro de estas Enfermedades Raras se encuentran los denominados síndromes de sobrecrecimiento a los que pertenece el Síndrome de Bannayan-Riley-Ruvalcaba (SBRR).

El crecimiento, como fenómeno biológico, es el resultante del aumento del número (-plasia), de la calidad de las células, de su tamaño (-trofia) y de su diferenciación funcional. Se rige por códigos genéticos específicos y está coordinado por factores de crecimiento intracelular (GF), hormona de crecimiento sistémica (GH), insulina (IGF 1-2), esteroides y hormonas tiroideas.

El crecimiento y desarrollo constituyen un elemento imprescindible para determinar el estado de salud de los pacientes en edad pediátrica.

Los síndromes de sobrecrecimiento comprenden un grupo heterogéneo de patologías cuya principal característica es que el peso, la talla y/o el perímetro cefálico están por encima del percentil 97 o de 2-3 desviaciones estándar por encima de la media de crecimiento para la edad y el sexo, poniéndose de manifiesto en el periodo prenatal, pediátrico e infantil. Clínicamente suele denominarse macrosomía, gigantismo o grande para la edad gestacional. Se considera generalizado cuando todas o la mayoría de las variables antropométricas medibles están aumentadas y localizado cuando afecta sólo a una o varias regiones del cuerpo. Presentan un riesgo incrementado de desarrollo de patología tumoral cuatro veces mayor que la población general. Algunos de estos síndromes se asocian a retraso mental. Los progresos en la identificación de sus causas genéticas han permitido establecer la correlación genotipo-fenotipo y reconocer sus principales mecanismos fisiopatológicos. ^{[1][6]}

HISTORIA

En 1960 Riley y Smith describieron la combinación de pseudopapildema, macrocefalia y hemangiomas. Bannayan en 1971 publicó la combinación de macrocefalia, lipomas múltiples y hemangiomas. En 1980 Ruvalcaba descubrió la combinación de macrocefalia, pólipos hamartomatosos intestinales, lentiginosis genital y discapacidad intelectual. Cohen en 1990 agrupó estas entidades previas en una única entidad en lo que denominó Síndrome de Bannayan-Riley-Ruvalcaba (SBRR).

Más tarde el SBRR se incluyó bajo la denominación de Síndrome de *PTEN* y tumores hamartomatosos (*PTEN*-HTS) que agrupa un conjunto de entidades con variabilidad de manifestaciones clínicas que tienen en común estar asociadas a variantes patógenas del gen supresor de tumores *PTEN* (Phosphatase and Tensin Homolog) y que son el SBRR, el Síndrome de Cowden (SC), el Síndrome de Proteus y el Síndrome de Proteus-like. ^{[23][7][16]}

DEFINICION

El SBRR (OMIM #153480; OMIM es una base de datos que cataloga todas las enfermedades conocidas con un componente genético) es una enfermedad congénita rara incluida dentro de los síndromes de crecimiento generalizado causado por mutaciones en el gen *PTEN* y que se caracteriza por macrocefalia, pólipos intestinales hamartomatosos, lipomas y máculas hiperpigmentadas en el pene.^[6]

EPIDEMIOLOGÍA

La prevalencia es desconocida ya que hasta el momento no existe un registro de casos debido a la dificultad de diagnóstico.

Parece haber un predominio masculino si bien este dato puede deberse a un sobrediagnóstico en los varones ya que las máculas hiperpigmentadas en pene son un hallazgo específico del mismo.^[6]

CARACTERÍSTICAS CLÍNICAS

Los datos disponibles en cuanto a manifestaciones clínicas proceden de pequeñas series de casos por lo que las frecuencias de las mismas no se conocen, además los hallazgos fenotípicos son variables, incluso dentro de una misma familia.

Se pone de manifiesto durante la etapa infantil siendo la edad media de diagnóstico de 5 años.

- I. **Crecimiento.** Talla y peso altos: la longitud al nacimiento es superior al percentil 97 y el peso supera habitualmente los 4 kg aunque la velocidad de crecimiento postnatal se enlentece y los dos parámetros se normalizan en la edad adulta.
- II. **Cabeza y cuello.**
 - ✓ Cabeza. Macrocefalia, definida como perímetro cefálico superior al percentil 97 (más de 2 desviaciones estándar sobre la media para una determinada edad y sexo). El perímetro cefálico encontrado en diferentes series de pacientes fue de 60 cm en mujeres y 62.8 cm en hombres (3.5 desviaciones estándar por encima de la media de la población). Es uno de los hallazgos más constantes del síndrome. Está presente en el 94% de los pacientes con variante patógena en *PTEN* confirmada y se mantiene a lo largo de la vida. También aparece prominencia frontal y en la resonancia magnética pueden verse imágenes de quistes en sustancia blanca cerebral de predominio en lóbulo parietal pero también pueden aparecer en lóbulo frontal y temporal.^[11]
 - ✓ Afectación ocular. Estrabismo, fisuras palpebrales inclinadas hacia abajo, ambliopía, líneas de Schwalbe prominentes, nervios corneales prominentes y pseudopapiledema.
 - ✓ Boca. Paladar arqueado alto y pólipos linguales.
- III. **Tórax.** Pectus excavatum y pezones supernumerarios.

- IV. **Abdomen.** Pólipos intestinales hamartomatosos tanto ileales como colónicos: aparecen en el 45% de los individuos. Con frecuencia se manifiestan en forma de diarrea, prolapso o sangrado que pueden conducir a anemia ferropénica severa, fallo de medro y ocasionalmente a invaginación intestinal. Se cree que no asocian un incremento de riesgo de cáncer colorrectal, pero sí son más graves que en el Síndrome de Cowden.
- V. **Genitales.** Pene y testículos agrandados.
- VI. **Alteraciones musculoesqueléticas.** Escoliosis, hiperlaxitud articular, miopatía proximal con hipotonía y macrodactilia.
- VII. **Piel y anejos.** Lesiones mucocutáneas (las máculas hiperpigmentadas o lentiginosis en el pene son un hallazgo específico y aparecen en la mayoría de los pacientes varones y deben buscarse en la exploración para evitar que pasen desapercibidas. Pueden no estar presentes en el momento del nacimiento), acantosis nigricans, angioqueratoma, manchas café con leche, lipomas subcutáneos o abdominales y hemangiomas que también pueden aparecer en órganos internos.
- VIII. **Afectación neurológica.** Discapacidad intelectual (aparece en el 50% de los pacientes), engrosamiento del cuerpo calloso, agrandamiento de los ventrículos laterales, retraso en el desarrollo motor grueso, retraso en el habla y convulsiones.
- IX. **Sistema endocrino.** Hipoglucemia y patología tiroidea (tiroiditis de Hashimoto, nódulos tiroideos y otras alteraciones tiroideas).^[10]
- X. **Otras.** Malformaciones arteriovenosas, hamartomas (el sobrecrecimiento celular característico de este síndrome conlleva a la aparición de hamartomas en cualquier localización. Son tumores benignos cuyas células presentan una diferenciación celular normal pero su arquitectura tisular se encuentra desorganizada) y mayor riesgo de enfermedades autoinmunes.

[1][6][9][16]

NEOPLASIAS ASOCIADAS

Se ha visto que estos pacientes presentan un riesgo incrementado de desarrollar cáncer de mama, endometrio y tumores tiroideos y con menor frecuencia otros tipos tumorales como melanomas, carcinoma renal y colorrectal.

Cáncer de mama. Es el tumor más frecuentemente asociado. En pacientes con mutación confirmada en *PTEN* hay un riesgo del 85% con una penetrancia del 50% a los 50 años. Los tipos histológicos son los mismos que se observan en la población general. El riesgo de enfermedad benigna de la mama es del 67%.

Cáncer de tiroides. El aumento de riesgo en los últimos estudios ha aumentado hasta el 35%, muy superior al 1% de la población general. El tipo histológico es exclusivamente folicular o papilar. El cáncer medular de tiroides no forma parte de este síndrome. La edad media del

diagnóstico es de 37 años pero se han comunicado casos de cáncer de tiroides no medular durante la infancia (6 años es la edad más temprana de diagnóstico) siendo en algunos casos la patología tiroidea el primer componente clínico sugestivo de este síndrome.

Cáncer de endometrio. El riesgo de adenocarcinoma de endometrio se estima en un 28%, más de diez veces el riesgo en la población general. Suele diagnosticarse entre la 4 y 5ª década de la vida.

Otros tumores. Se ha documentado riesgo aumentado para: carcinoma de células renales (13-35%), melanoma cutáneo (5%), cáncer de colon (10 veces superior a la población general) y meningioma.

Todavía no está definido si estos riesgos son aplicables a aquellas personas con SBRR en las que no se ha detectado variante patógena del gen *PTEN*.

[1][6][13]

DIAGNOSTICO

No existe consenso internacional sobre los criterios diagnósticos de SBRR.

Algunos autores (Marsh et al) sugieren el diagnóstico de SBRR cuando se cumplen 3 de los 4 siguientes hallazgos:

- ✓ macrocefalia
- ✓ lipomatosis
- ✓ hemangiomas
- ✓ máculas pigmentarias en pene

Otros autores (Parisi et al) establecen criterios menos estrictos, para ellos el diagnóstico debe sospecharse si aparecen dos de los siguientes defectos:

- ✓ macrocefalia
- ✓ hamartomas (incluyendo al menos un lipoma, hemangioma o pólipo intestinal)
- ✓ lentiginosis genital en los varones

Para seleccionar aquellos pacientes con mayor probabilidad de encontrar variantes patógenas en el gen *PTEN* se han desarrollado dos sistemas clínicos de puntuación.

El primero disponible en <http://www.lerner.ccf.org/gmi/ccscore//> y cuyo resultado expresado en probabilidad permite seleccionar aquellos pacientes que resultaría coste-efectivo el estudio del gen *PTEN*. En los adultos con una puntuación clínica de 10 o más se recomienda la derivación a un profesional para considerar PHTS genética, mientras que en los niños la presencia de macrocefalia y al menos uno de los siguientes conduce a la consideración de PHTS:

- ✓ autismo o retraso en el desarrollo
- ✓ lipomas, triquilemomas, papilomas orales o máculas en pene
- ✓ malformaciones arteriovenosas o hemangiomas
- ✓ pólipos gastrointestinales

El segundo de ellos disponible en <https://internalmedicine.osu.edu/genetics/patient-care/toolsforproviders/ptentpredictriskmodel/> es más simple y fácil de usar pero no es aplicable a varones sin macrocefalia.^{[1][6]}

PROTOCOLO DIAGNÓSTICO

Ante un paciente en el que sospechamos SBRR se debe realizar una exhaustiva evaluación clínica, incluyendo una evaluación neurológica y dermatológica completa.

La confirmación diagnóstica consiste en la detección de variantes patógenas del gen *PTEN* a través de secuenciación directa del ADN del paciente, o bien con estudios MLPA (Multiplex Ligation-dependent Probe Amplification) para detectar pérdidas parciales o totales.

Este ADN puede obtenerse de linfocitos de sangre periférica mediante una extracción que no requiere ayuno.

Para diagnóstico prenatal, el ADN se puede obtener de las vellosidades coriónicas (entre las semanas 11 y 12 de gestación) o de células fetales mediante amniocentesis (entre semanas 14 y 18 de gestación).

El solapamiento fenotípico del SBRR con otros síndromes hamartomatosos asociados a mutaciones en el gen *PTEN* dificulta el diagnóstico.

Las consecuencias más graves de PHTS se relacionan con el aumento del riesgo de cánceres como el de mama, tiroides, endometrial, y en menor medida, renal. En este sentido, el aspecto más importante de la gestión de cualquier individuo con una variante patógena en el *PTEN* es la vigilancia para detectar cualquier tumor en las etapas más tempranas y tratables.

PROTOCOLO DE SEGUIMIENTO

I. Prenatal: Ante la sospecha de SBRR.

- a. Realizar ecografía en busca de alteraciones antropométricas.
- b. Valorar la posibilidad de realizar un análisis mutacional del gen *PTEN*: Amniocentesis/Vellosidades coriónicas.
- c. Consulta especializada de consejo genético a los padres.
- d. Programar cesárea en caso de macrosomía fetal importante.

II. Nacimiento y 2 primeros años de vida.

- a. Historia familiar y examen físico completo de los padres.
- b. Ecografía transfontanelar en todos los niños con macrocefalia y fontanela abierta.
- c. Considerar evaluación por el neurólogo infantil y comenzar con estimulación precoz.
- d. Valoración oftalmológica.
- e. Consulta especializada de genética clínica y consejo genético, y apoyo psicológico a los padres.

III. Infancia.

- a. Evaluación clínica anual y examen físico completo (curvas de crecimiento), con especial atención a manifestaciones cutáneas.
- b. Evaluación seriada del desarrollo psicomotor valorando la necesidad de estimulación precoz y logopedia.
- c. Hemograma anual para detección precoz de anemia en probable relación con poliposis intestinal.

- d. Se recomienda valoración del tiroides, con ecografía anual, desde el momento del diagnóstico.
- e. Evaluación psicopedagógica previa al ingreso en educación primaria. Ofrecer soporte educacional y psicológico al paciente y familiares.
- f. Completar los estudios moleculares (gen *PTEN*) en caso de no haber sido realizados.
- g. Consulta especializada de genética clínica y consejo genético.

IV. Adolescencia y etapa adulta. Recomendaciones actuales de evaluación y seguimiento establecidas por el Panel del NCCN (National Comprehensive Cancer Network) americano. Si bien no existe un protocolo definido para SBRR se utiliza el del SC por ser alélicas.

- a. Autoexploración mensual de la mama a partir de los 18 años, tanto mujeres como varones.
- b. Exploración clínica de la mama cada 6 meses a partir de los 25 años (o 5-10 años antes de la edad del cáncer más precoz en la familia, si sucedió antes de los 35 años).
- c. En el caso de las mujeres, además, mamografía y resonancia magnética anuales de la mama a partir de los 30-35 años (o 5-10 años antes de la edad del cáncer más precoz en la familia, si sucedió antes de los 40-45 años).
- d. Exploración física general anual con palpación cuidadosa del tiroides.
- e. Ecografía anual de tiroides a partir de los 18 años, según el panel del NCCN. Valorar la aparición temprana de cáncer no-medular durante la infancia.
- f. Exploración dermatológica anual.
- g. Colonoscopia basal a los 35 años (o antes si aparecen síntomas). Si sólo se encuentran hamartomas, se recomienda examen anual de sangre oculta en heces y repetir colonoscopia cada 5-10 años, o más frecuentemente si el paciente se vuelve sintomático.
- h. Consideración individualizada de la mastectomía profiláctica.
- i. Educación respecto a los síntomas y signos generales de cáncer.
- j. En las personas con antecedentes familiares de un tipo particular de cáncer a una edad temprana debe iniciarse el cribado 5 ó 10 años antes de la edad más temprana de diagnóstico.

[1][6][41]

DIAGNOSTICO DIFERENCIAL

Ante un recién nacido con macrosomía debemos descartar que no sea secundario a diabetes gestacional u obesidad maternas antes de clasificarlo como sobrecrecimiento congénito.

Debe establecerse con otras causas de macrocefalia en recién nacidos.

- ✓ **Megalencefalia familiar benigna.** Se trata de recién nacidos con tamaño corporal normal y perímetro cefálico aumentado. Durante los primeros meses crece siguiendo una curva paralela y por encima del percentil 97. El crecimiento cefálico se normaliza alrededor del sexto mes de vida. La exploración neurológica y el desarrollo psicomotor son normales.

- ✓ **Agrandamiento benigno del espacio subaracnoideo.** El diagnóstico diferencial se realizará mediante pruebas de neuroimagen. El crecimiento cefálico se normaliza alrededor del sexto mes de vida. La exploración neurológica y el desarrollo psicomotor son normales.

Debe hacerse diagnóstico diferencial con enfermedades neurocutáneas como neurofibromatosis y esclerosis tuberosa que presenten macrocefalia que aparece durante el desarrollo causada por hidrocefalia o megalencefalia y que además pueden presentar hemimegalencefalia, hemihipertrofia corporal o hipertrofia de una sola extremidad.

- ✓ **Neurofibromatosis.** Neurofibromatosis I (enfermedad de von Recklinghausen): presenta tres características comunes con el SBRR/SC que son manchas café con leche, tumores fibromatosos de la piel y ganglioneuromas.

Debe hacerse diagnóstico diferencial con errores congénitos del metabolismo en los que la macrocefalia se debe al cúmulo intracelular de sustancias anormales o edema cerebral. En estos casos el perímetro cefálico, normal al nacimiento, sufre un agrandamiento progresivo durante el periodo neonatal, y se acompaña de hipertensión intracraneal y regresión psicomotora.

- ✓ **Leucodistrofias** (enfermedad de Canavan y Alexander).
- ✓ **Enfermedades por depósito lisosomal** (gangliosidosis y mucopolisacaridosis).

También debe hacerse con otros síndromes de sobrecrecimiento explicados más adelante.

Debe hacerse diagnóstico diferencial con las poliposis.

- ✓ **Poliposis juvenil.** Hay predisposición a presentar pólipos hamartomatosos en el tracto gastrointestinal que pueden producir sangrado y anemia. La mayoría de los pólipos son benignos aunque puede producirse transformación-malignización, microscópicamente puede observarse un crecimiento excesivo de una lámina propia edematosa con células inflamatorias y glándulas quísticas. En el 20% de los casos se encuentran variantes patógenas en el gen *SMAD4* y en otro 20% en el *BMPR1A*. El término juvenil hace referencia al tipo de pólipo y no a la edad del paciente. Los estigmas externos pueden parecerse a los de SBRR.
- ✓ **Síndrome de Peutz – Jeghers.** Asocia poliposis gastrointestinal (pólipos hamartomatosos con más frecuencia en intestino delgado aunque también en estómago y colon, histopatológicamente son claramente diferenciables de los que aparecen en el SBRR, son multilobulados con superficie papilar y ramificaciones de bandas de músculo liso cubiertas por mucosa glandular hiperplásica. Clínicamente a menudo son sintomáticos provocando sangrado o invaginación, no suelen malignizar) y pigmentación mucocutánea (siendo patognomónica si aparece en la zona perioral especialmente si abarca el bermellón, también son frecuentes las maculas hiperpigmentadas en los dedos). Es frecuente la asociación con neoplasias ginecológicas y hasta el 70% de los pacientes con historia familiar de este síndrome presentan variantes patógenas en el gen *STK11*.

Otros diagnósticos diferenciales menos probables.

- ✓ **Síndrome de Birt-Hogg-Dube.** Se caracteriza por alteraciones cutáneas (fibrofoliculomas, tricomodiscomas y acrocordones que suelen aparecer en la tercera o cuarta décadas y aumentan en número y tamaño con la edad), quistes pulmonares o historia de neumotórax y tumores renales. Se ha asociado a variantes patógenas del gen FLCN.
- ✓ **Síndrome de carcinoma de células basales nevoide (Gorlin).** Se caracteriza por el desarrollo de múltiples queratoquistes mandibulares, frecuentemente a partir de la segunda década de la vida, y/o carcinomas de células basales por lo general a partir de la tercera década en adelante. Los individuos afectados también pueden desarrollar otros tumores y cánceres incluyendo fibromas, pólipos gástricos hamartomatosos y meduloblastomas. Sin embargo, los hallazgos dermatológicos son bastante diferentes que los presentados en SBRR.

[1][5][6][7]

ETIOLOGIA

El SBRR es una enfermedad genética cuyo tipo de herencia es autosómico dominante.

En 1977 Marsh et al. identifican variantes patógenas en el gen *PTEN* en pacientes con el síndrome demostrando que el SBRR y el SC son entidades alélicas. Esta mutación se encuentra en el 60% de los casos de SBRR. El gen *PTEN* tiene 9 exones y se localiza en la banda cromosómica 10q23.31 [Figura 1] y codifica una proteína con actividad fosfatasa y de desfosforilación de lípidos y proteínas responsables de la actividad supresora tumoral. Antagoniza la ruta de señalización PI3K-AKT/PKB [Figura 2] a través de la actividad fosfatasa lipídica, regula negativamente la vía del gen MAPK a través de la actividad fosfatasa proteica y es un modulador clave en la ruta de señalización AKT-mTOR controlando la progresión del ciclo celular y la supervivencia. Cuando hay ausencia o disminución del *PTEN*, o existe haploinsuficiencia el resultado de la transcripción es una proteína truncada o disfuncional por lo que la fosforilación de AKT1 está inhibida, lo que lleva a la incapacidad para activar la detención del ciclo celular y/o para someterse a la apoptosis. Además, a través de la falta de actividad fosfatasa de proteínas, la MAPK se desregula, dando lugar a la supervivencia celular anormal. Además el *PTEN* puede estar implicado en la inestabilidad cromosómica ya que mutaciones en el dominio carboxiterminal y no el dominio fosfatasa causan roturas centroméricas y translocaciones cromosómicas. Las mutaciones en el *PTEN* se distribuyen a lo largo de todo el gen con excepción del exón 9 e incluyen mutaciones puntuales, deleciones, inserciones, deleciones-inserciones y mutaciones en los sitios de splicing. Se han identificado más de 150 variantes patógenas. La mayor parte de ellas se localizan en el exón 5. El 11% de los pacientes con estudio mutacional negativo en la región codificante presentan grandes deleciones o mutaciones en la región promotora de *PTEN*. También se han descrito casos con deleciones de mayor tamaño que además de al gen *PTEN* implican al gen *BMPRI1* cuyas variantes patógenas se han asociado al desarrollo de poliposis juvenil, de manera que estos pacientes pueden presentar rasgos de SBRR, de SC, de poliposis juvenil o un fenotipo con mezcla de rasgos, lo que obligaría a pensar en la posibilidad de una gran deleción en pacientes con sospecha de SBRR y rasgos no propios del síndrome. También se ha descrito recientemente la hipermetilación germinal del promotor del gen *Killing* como mecanismo

El 40% de pacientes con SBRR no presenta variantes patógenas en el gen *PTEN*, lo que podría ser debido a mutaciones en otros genes u otras alteraciones del gen *PTEN* distintas a las descartadas con las técnicas convencionales de análisis. Por tanto, la ausencia de variantes patógenas del gen *PTEN* no descarta el diagnóstico de SBRR en individuos con alta sospecha clínica del mismo. ^{[1][2][3][12][14]}

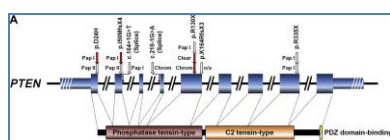


Figura 1. (ANEXO 1) ^[15]. Estructura del gen *PTEN*

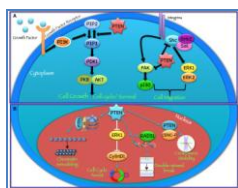


Figura 2. (ANEXO 1) ^[14]. Funciones citoplasmáticas y nucleares de *PTEN*. *PTEN* actúa en la regulación de un amplio espectro de funciones biológicas, en parte determinada por su localización subcelular. (A) En el citoplasma *PTEN* desfosforila PIP3 a PIP2, invirtiendo así la acción de PI3K y obstaculizando todas las funciones controladas por el eje de AKT/mTOR, tales como la progresión del ciclo, la inducción de la muerte celular, la transcripción, la traducción, la estimulación de la angiogénesis, y la auto-renovación de células. Además, a través de su actividad de la proteína fosfatasa dirigida contra FAK y SHC, *PTEN* modula vías complejas que afectan a la migración celular. (B) En el núcleo, *PTEN* colabora en el mantenimiento de la integridad genómica, la reparación la rotura del doble filamento de ADN, el control de la recombinación homóloga, y la promoción de la degradación dependiente de ubiquitina de oncoproteínas tales como la PLK1 y AURK. Además, *PTEN* controla la progresión del ciclo celular mediante la modulación de la fosforilación de ERK y los niveles de ciclina D1 y regula la remodelación de la cromatina mediante la unión a la histona H1.

MÉTODOS DIAGNÓSTICOS

En pacientes con negatividad del estudio genético y alta sospecha clínica se pueden plantear el estudio de grandes reordenamientos mediante las técnicas de MLPA (Multiplex Ligation-dependent Probe Amplification), aCGH y de secuenciación de la región promotora.

Por tanto, el hecho de no encontrar la alteración causal en el gen *PTEN* no invalida el diagnóstico clínico de SBRR, sin embargo, por definición el diagnóstico de *PTEN*-HTS se hace sólo cuando se identifica una variante patógena *PTEN*.^{[1][18][19]}

El orden apropiado de pruebas sobre el gen *PTEN* para optimizar el rendimiento sería^[10]:

- I. Secuencia de todos los exones de codificación *PTEN* 1-9 y las regiones intrónicas que los flanquean. Si no se identifica ninguna variante patógena, se llevará a cabo:
- II. Análisis de delección/duplicación. Si no se identifica ninguna variante patógena, consideraremos:
- III. El análisis de secuencia de la región promotora para variantes que disminuyen la expresión génica. Si no se identifica mutación:
- IV. Otras pruebas especialmente en pacientes con sospecha de Cowden:
 - a. Análisis de metilación del promotor *KLLN*.
 - b. Análisis *SDHB-D*.
 - c. Análisis de *PIK3CA* y *AKT1*.

En la Tabla 1 se recogen los porcentajes de individuos identificados con cada uno de los test genéticos.^[10]

Gen	Tipo de test	Porcentaje individuos con mutación			
		SC	SBRR	SP	SPL
PTEN	Secuenciación de la región de codificación	25%-80%	60%	50%	20%
	Análisis delección/duplicación	NC	11%	NC	NC
	Secuenciación de la región promotora	10%	NC	NC	NC

Tabla 1. SC: Síndrome de Cowden; SBRR: Síndrome de Bannayan-Riley-Ruvalcaba; SP: Síndrome de Proteus; SPL: Síndrome de Proteus-like; NC: no conocido.

ASESORAMIENTO GENÉTICO

Se debe llevar a cabo un adecuado proceso de asesoramiento genético al paciente y su familia, orientarlos e informarles del riesgo que representa para su descendencia, ayudarlos a manejar las complicaciones y a tomar decisiones reproductivas responsables y conscientes.

Realizar la prueba genética molecular a familiares de un paciente diagnosticado de una variante patógena en el gen *PTEN* permite identificar variantes patógenas familiares y garantizar una vigilancia permanente.

Dado que se desconoce la prevalencia de la enfermedad es difícil determinar la proporción de casos simples (sin historia familiar) y casos familiares (2 o más individuos emparentados afectados), si bien se cree que es más frecuente la aparición de casos simples aunque la historia familiar puede parecer negativa debido a la falta de reconocimiento del trastorno en miembros de la familia, la muerte temprana de los padres antes de la aparición de los síntomas, o la aparición tardía de la enfermedad en el padre afectado.

Si se identifica una variante patógena del *PTEN* en una persona con PHTS, a los padres se les debe ofrecer la prueba genética molecular para determinar si uno de ellos tiene PHTS no identificado previamente. Si no existe dicha variante, ambos padres deben ser sometidos a un examen clínico exhaustivo para determinar si alguno de los padres tiene signos de PHTS.

El riesgo para los hermanos de un individuo afectado depende del estado genético de los padres: si uno de los padres tiene PHTS, el riesgo para los hermanos es del 50%, pero si se ha demostrado que ninguno de los padres tiene la variante patógena *PTEN*, se considera que el síndrome es causado por una mutación de novo y el riesgo para los hermanos es probablemente insignificante (se estima inferior a 1%) debido a la remota probabilidad de mosaicismo germinal.

Al tratarse de un síndrome con herencia autosómica dominante, cada hijo de una persona afectada tiene una probabilidad del 50% de heredar la variante patógena y desarrollar la enfermedad. Es conveniente ofrecer consejo genético (incluyendo la discusión de los riesgos potenciales para la descendencia) a los adultos jóvenes que se ven afectados o en riesgo.

En los familiares de alto riesgo, especialmente los menores de 18 años, se debe realizar un test molecular para determinar si existe variante anómala o no dado que si la hay deberían entrar en un programa de vigilancia permanente.

El diagnóstico prenatal y preimplantacional es posible si se conoce la variante causante de la enfermedad en la familia.

El momento óptimo para la determinación del riesgo genético y ofertar pruebas prenatales es antes del embarazo.

Ningún estudio ha demostrado anticipación.

[1][16]

EVOLUCIÓN

En la etapa prenatal puede hallarse algún registro antropométrico fetal alterado como macrocefalia o macrosomía que en algunos casos puede provocar parto distócico o cesárea electiva.

Sin historia familiar positiva es muy improbable sospechas SBRR en esta fase.

Nacimiento y dos primeros años de vida: generalmente los pacientes presentan peso al nacer superior a 4.000 gramos y longitud superior al percentil 90. La velocidad de crecimiento postnatal se ralentiza y ambos parámetros se normalizan progresivamente presentando los adultos peso y talla normales. El perímetro craneal se encuentra por encima del percentil 90 teniendo en cuenta que esta medición es poco fiable en los 3 o 4 primeros días de vida pues puede verse afectada por la presencia de caput succedaneum, cefalohematoma o moldeamiento craneal y en cualquier caso una medición aislada debe ser siempre comprobada para evitar los posibles errores.

El perímetro craneal crece paralelamente a la curva normal de crecimiento cefálico manteniéndose elevado en el adulto y haciendo que la macrocefalia sea uno de los hallazgos más constantes del síndrome. No presentan signos de hipertensión intracraneal.

En todos los niños con macrocefalia y fontanela abierta es obligado practicar una ecografía craneal transfontanelar, técnica no invasiva que no requiere sedación.

Las técnicas de neuroimagen revelarán ventrículos normales o ligeramente dilatados que no explican la macrocefalia.

En la exploración neurológica puede detectarse hipotonía y retraso en el desarrollo psicomotor que se desarrollara a lo largo de los dos primeros años de vida en un 50% de los casos. Hay que explorar de forma programada las diversas fases del desarrollo tanto las referentes al área postural, sostén cefálico, adquisición de la sedestación, bipedestación o marcha liberada como el área cognitiva, adquisición del lenguaje...

La aparición de retraso psicomotor obliga a la evaluación por el neurólogo infantil y a comenzar con la estimulación precoz.

Es fundamental elaborar una completa historia familiar y realizar un examen físico de los padres, en especial de: medida de perímetro cefálico de los progenitores, búsqueda de estigmas cutaneomucosos sugestivos del síndrome (máculas hiperpigmentadas en el pene, lipomas subcutáneos o abdominales, hemangiomas cutáneos o en órganos internos), anamnesis sobre retraso en la adquisición de la marcha o problemas de aprendizaje durante la infancia, antecedentes de patología oncológica (cáncer de mama, endometrio y tiroides, y en general cualquier otro tipo de cáncer o tumor benigno), historia obstétrica detallada, factores predisponentes de hidrocefalia (infecciones congénitas, meningitis neonatal, prematuridad por hemorragia intraventricular...) y valoración oftalmológica.

En general, el diagnóstico de SBRR debe considerarse en todos aquellos niños y particularmente las niñas que presenten retraso psicomotor o de aprendizaje asociado a macrocefalia aunque la historia familiar y el examen parenteral sean negativos.

Además es necesario que la valoración y el seguimiento del paciente se realice por un equipo multidisciplinar que incluya genetista, neurólogo infantil, dermatólogo, gastroenterólogo, endocrinólogo y apoyo psicológico al paciente y a su familia.

En la infancia, se ha descrito la presencia de discapacidad intelectual entre el 20 y el 50% de estos pacientes, si bien este dato puede estar sobreestimado porque los niños con macrocefalia sin dificultades de aprendizaje raramente solicitan atención médica a estas edades. La asistencia médica suele requerirse antes de los dos años y medio de vida y la edad media de diagnóstico es de 5 años.

El 40% de los pacientes muestran pólipos intestinales hamartomatosos que pueden ser causa de anemia crónica, diarrea, invaginación intestinal o fallo de medro.

La exploración física debe ser completa en cada evaluación (anual) buscando la aparición de nuevas lesiones cutáneas y consignando peso, talla y perímetro cefálico y realizando una curva con cada uno de estos parámetros. Un hemograma anual permite la detección precoz de la anemia. Se recomienda ecografía anual tiroidea desde el momento del diagnóstico. Considerar la evaluación psicopedagógica previa al ingreso en educación primaria si persiste el retraso en el desarrollo psicomotor.

Adolescencia y etapa adulta: los pacientes con SBRR adultos tiene talla y peso normal pero se mantiene la macrocefalia presentando los adultos una media de perímetro cefálico 60 cm en mujeres y 62.8 cm en varones. Lo que merece especial atención en esta etapa es el inicio de un programa de detección precoz de tumores ya que permite una reducción del tiempo diagnóstico aumentando la supervivencia, también en aquellos casos con clínica altamente sugerente de SBRR en los que no se haya podido detectar variantes patógenas del gen PTEN.

Mama: autoexploración mensual, exploración clínica cada 6 meses a partir de los 25 años y en el caso de las mujeres mamografía y resonancia magnética anual a partir de los 30-35 años. Consideración individualizada de la mastectomía profiláctica, sobre todo en aquellas mujeres con tejido mamario denso o que han precisado biopsias repetidas, en las mujeres de alto riesgo reduce el mismo en un 90%. No hay evidencia clara que apoye el uso de tamoxifeno o raloxifeno.

Tiroides: anualmente palpación de tiroides, ecografía tiroidea desde los 18 años aunque otros autores consideran realizarla desde el momento del diagnóstico de la variante del *PTEN* dada la posible aparición temprana de cáncer de tiroides.

Endometrio: anualmente en mujeres premenopáusicas aspirado endometrial y en las postmenopáusicas ecografía transvaginal y citología de zonas sospechosas.

Renal: ecografía y citología de orina anual.

Piel: evaluación dermatológica anual.

Colon: colonoscopia inicial a los 35 años (antes si aparecen síntomas). En SBRR se tiene que hacer una vigilancia más estricta de los pólipos ya que se complican con mayor frecuencia que en el SC.

Información y educación respecto a los síntomas y signos generales de cáncer.

[1][6]

TRATAMIENTO

El avance en el conocimiento de las bases genéticas del cáncer constituye una herramienta para el desarrollo de nuevas terapias antitumorales.

Por ahora no se dispone de tratamiento específico, si bien, se han realizado diversos estudios. Uno de ellos valora el efecto de la rapamicina (sirolimus), inhibidor de m-TOR sobre animales. Al parecer promueve la rápida regresión de las lesiones mucocutáneas avanzadas. Además, cuando se administra antes de la manifestación de la enfermedad, la rapamicina puede detener el desarrollo de las lesiones, prolongando de este modo la supervivencia animal. Estos hallazgos sugieren que la inhibición de mTOR con rapamicina puede representar una opción terapéutica adecuada para la quimioprevención y el tratamiento de pacientes con enfermedad de Cowden y otros síndromes tumorales que involucran alteración en la función de *PTEN*.^[38]

En otro de los estudios se utilizó rapamicina en un niño de 9 años diagnosticado de Síndrome de Proteus, siendo los resultados muy prometedores con gran mejoría de su situación clínica y reducción de masas tumorales, además proponen la combinación de rapamicina con inhibidores de EGFR (gefitinib y erlotinib) como tratamiento de los diferentes tumores en estos pacientes.^[39]

Hay un ensayo clínico en marcha con Pazopanib y Everolimus en pacientes con variantes patógenas de *PTEN*, pero todavía no se han mostrado los resultados obtenidos. [40]

Para las manifestaciones mucocutáneas pueden usarse agentes tópicos (5 - fluorouracilo), curetaje, criocirugía o ablación con láser. Dada la propensión a la formación de queloides sólo se recomienda la extirpación de las lesiones en caso de sospecha de malignidad o de síntomas muy significativos.^[1]

El tratamiento para las manifestaciones benignas y malignas de PHTS es el mismo que para sus homólogos esporádicos.

No obstante, no debemos olvidar que hay que ofrecer a los pacientes rehabilitación física e inclusión social siempre y cuando sea necesaria.

OTROS SINDROMES DE SOBRECRECIMIENTO

SOBRECRECIMIENTO GENERALIZADO

- I. **Síndrome de Simpson-Golabi-Behmel.** (OMIM #312870) O síndrome de Bulldog, caracterizado por macrosomía pre y postnatal, fenotipo distintivo (macrocefalia, hipertelorismo ocular, macrosomía, macroglosia, anomalías palatinas), y por lo general, de leve a severo retraso mental con o sin anomalías estructurales del cerebro. Otros hallazgos, incluyen pezones supernumerarios, diástasis de rectos, hernia umbilical, defectos cardíacos congénitos, defectos renales (nefromegalia, riñones poliquísticos, hidronefrosis, hidrouréter, uréteres duplicados), y anomalías gastrointestinales (anillo pilórico, divertículo de Meckel, malrotación intestinal, hepatoesplenomegalia, hiperplasia de los islotes de Langerhans, quistes de colédoco, poliesplenía). Las anomalías esqueléticas pueden incluir fusión vertebral, escoliosis, pectus excavatum, anomalías de las costillas, escápula alada, y luxación congénita de cadera. Anomalías en las manos como grandes manos, pulgares anchos, braquidactilia, sindactilia, clinodactilia y polidactilia postaxial. Se asocia a tumor de Wilms, hepatoblastoma, neuroblastoma suprarrenal, gonadoblastoma y carcinoma hepatocelular. Parece estar implicado el gen *GPC3* (Locus Xq26).^[21]
- II. **Síndrome FG.** (OMIM #305450) También conocido como Opitz-Kaveggia. Cursa con hipotonía, macrocefalia y atresia anal. También pueden presentar miopía, megalocórnea, convulsiones, cardiopatía, hernias inguinales, acalasia, estreñimiento, estenosis pilórica, escoliosis, criptorquidia, hipospadias, sordera neurosensorial, camptodactilia, persistencia de las almohadillas de los pulpejos de los dedos, pulgares anchos, diversas anomalías articulares y retraso mental. La implantación del cuero cabelludo recuerda a la crin de las vacas (cowlick). Presentan facies característica con frente prominente con dolicocefalia o escafocefalia, cierre de la fontanela tardío, hipertelorismo ocular, labio inferior evertido, orejas pequeñas y rotadas y micrognatia. En las imágenes cerebrales podemos observar agenesia o hipoplasia del cuerpo calloso, dilatación de los ventrículos cerebrales y heterotopías neuronales. Se ha descrito un fenotipo conductual característico, son extrovertidos y conversadores aunque con brotes de agresividad. Se trata de un síndrome con herencia recesiva

ligada a X y se han encontrado los siguientes genes involucrados *MED12* (Locus Xq13), *FLNA* (Locus Xq28.2), *CASK* (Locus Xp11.4), *UPF3B* (Locus Xq25-26), *BRWD3* (Locus Xq21.1), *MID 1* (Locus Xp22).^[31]

III. **Síndrome de Sotos.** (OMIM #117550) También conocido como gigantismo cerebral, es un síndrome de sobrecrecimiento prenatal y postnatal con una prevalencia de 1:20000 que se caracteriza por talla alta (la talla adulta es difícil de predecir por la fusión prematura de las epífisis por una pubertad temprana) y macrocefalia además de características craneofaciales distintivas (frente alta y ancha, escaso pelo frontotemporal, rubor malar, fisuras palpebrales inclinadas hacia abajo, hipertelorismo, paladar ojival y barbilla puntiaguda). Estos rasgos cardinales están presentes en más del 90% de los pacientes. Desde el punto de vista cognitivo el 85% presentan retraso mental leve o moderado, no obstante en todos estos niños existen problemas del aprendizaje con trastornos en el procesamiento verbal, en la memoria a largo plazo, el razonamiento abstracto y la escritura así como trastorno de hiperactividad con déficit de atención. Desde el punto de vista del desarrollo psicomotor presentan problemas en la adquisición de la marcha, torpeza motriz y trastornos en la coordinación. La ecografía transfontanelar muestra dilatación de los ventrículos laterales y espacios subaracnoideos aumentados sin hidrocefalia. Otros rasgos que aparecen son ictericia neonatal, dificultad para alimentarse erupción temprana de los dientes, anomalías cardíacas (defectos septales) y renales (hidronefrosis, riñones hipoplásicos, agenesia renal), convulsiones, hipotonía neonatal, escoliosis, hipotiroidismo, cataratas, estrabismo, nistagmus y miopía. Algunos pacientes pueden presentar persistencia del ducto arterioso o defectos del cierre de la pared ventricular. Presentan un mayor riesgo de desarrollar tumores de la cresta neural, carcinoma hepatocelular, teratomas sacrocoxis, osteocondromas y neoplasias hematológicas (linfoma no Hodgkin, leucemia). En la mayoría de los casos está causado por mutaciones de novo que generan haploinsuficiencia del gen *NSD1* localizado en el cromosoma 5q35. Se han descrito algunos casos de familias con varios miembros afectados lo que podría sugerir una herencia autosómica dominante.^{[17][22]}

IV. **Síndromes relacionados con el gen *PTEN*** (grupo al que pertenece SBRR).

- ✓ Síndrome de Cowden (SC) (OMIM #158350) es un síndrome de hamartoma múltiple con un alto riesgo de tumores benignos y malignos de tiroides, mama y endometrio. Su prevalencia se estima en 1:200000. Las personas afectadas por lo general tienen macrocefalia, dolicocefalia, estigmas cutáneos (triquilemomas y pápulas papilomatosas), poliposis intestinal hamartomatosa aunque pueden aparecer otros tipos de pólipos (hiperplásicos, adenomatosos o inflamatorios), queratosis acra y plantar, más del 90% de los pacientes desarrollan alguna sintomatología a finales de la segunda década. El riesgo de desarrollar cáncer está incrementado, desarrollarán con más frecuencia tumores multifocales y bilaterales. El riesgo de neoplasia de mama es del 85%, con una edad media de diagnóstico entre 38 y 46 años y con una penetrancia del 50% a los 50 años, sin embargo en un estudio reciente se ha demostrado que no hay mayor riesgo de cáncer de mama en los varones; el de cáncer de

tiroides (por lo general folicular, raramente papilar, pero nunca cáncer medular de tiroides) es de aproximadamente 35%; y el riesgo de cáncer de endometrio, aunque no está bien definido, puede acercarse al 28%; pueden presentar otros tumores como cáncer colorrectal (sin relación con los pólipos), carcinoma papilar de células renales, melanoma... También pueden presentar patología benigna como fibromas uterinos, adenomas tiroideos foliculares, bocio multinodular... La variante patógena del gen *PTEN* aparece en un 85% de los casos. En estudios recientes se ha determinado que aproximadamente el 30% de los individuos con síndrome de Cowden que no tienen estas variantes en el *PTEN* tiene un metilación del gen *KLLN* que comparte un promotor bidireccional con *PTEN*. Estos pacientes tienen una mayor prevalencia de neoplasia de mama y carcinoma de células renales. El 10% tenían variantes patógenas de *SDHB*, *SDHC* y *SDHD*, estas variantes se asociaron con la estabilización de HIF1A, desestabilización de p53 secundaria a la disminución de la interacción NQO1, y el aumento de especies reactivas del oxígeno con la consiguiente resistencia a la apoptosis. Otro 10% presentan alteraciones en PIK3CA y AKT1. ^{[1][26][27][42]}

- ✓ Síndrome de Proteus (OMIM_#176920) es un trastorno complejo, altamente variable ya que suele presentarse mosaicismo dificultando su diagnóstico, presenta sobrecrecimiento hamartomatoso de múltiples tejidos, así como nevi de tejido conectivo, nevus epidérmico, adenomas parotídeos, malformaciones vasculares, e hiperostosis. En la mayoría de los individuos síndrome de Proteus tiene manifestaciones mínimas o nulas en el nacimiento, se desarrolla y progresa rápidamente a través de la infancia, causando un crecimiento excesivo y severa desfiguración. Se asocia con una gama de tumores, quistes pulmonares, y una predisposición llamativa a la trombosis venosa profunda y embolia pulmonar siendo ésta la principal causa de mortalidad temprana. La variante patógena está presente en el 20% de los pacientes. ^{[4][5][7][8][42]}
- ✓ Síndrome Proteus-like se refiere a los individuos con características clínicas importantes de PS que no cumplen los criterios diagnósticos de PS. El 50% de los pacientes presentan variantes anómalas del *PTEN*. ^{[4][5][7][42]}

- V. **Síndrome de Weaver.** (OMIM #277590) Se trata de un síndrome caracterizado por macrosomía, hipotonía con limitación de la extensión de codos y rodillas con camptodactilia y aumento del apetito. Presentan facies orientadora con frente prominente, hipertelorismo ocular, inclinación antimongoloide de los párpados, filtrum largo, orejas grandes, puente nasal deprimido, micrognatia con una depresión en el mentón. El desarrollo psicomotor suele presentar retraso. Las técnicas de imagen cerebral muestran quistes del septum pellucidum, dilatación del sistema ventricular, cisternas basales, aumento de los espacios subaracnoideos y paquigiria. El gen responsable es NSD1 (Locus 5q35) al igual que en el Síndrome de Sotos siendo la mayoría de los casos esporádicos habiéndose demostrado casos de transmisión de padres a hijos sugiriendo un patrón de herencia autosómica recesiva. Algunos autores

opinan que Sotos y Weaver podrían ser dos síndromes alélicos. Algunos estudios recientes también atribuyen el síndrome a variantes en el gen *EZH2*.^{[4][23]}

- VI. **Síndrome de Marshall-Smith.** (OMIM #602535) Se caracteriza por la maduración esquelética acelerada inusual que suele comenzar antes del nacimiento, dificultades respiratorias, fenotipo característico (ojos prominentes, esclerótica azulada, cejas gruesas y nariz respingona). En el examen radiológico se puede ver anomalías de las falanges, adelgazamiento tubular de los huesos largos y anomalías en el cráneo. Se ha descrito un gen cuya mutación podría ser la responsable de este síndrome, *NF1X* (Locus 19p13.1).^[24]
- VII. **Síndrome de Perlman.** (OMIM #267000) O gigantismo fetal. Se caracteriza principalmente por polihidramnios, macrosomía neonatal, tumores renales bilaterales (hamartomas con o sin nefroblastomatosis), hipertrofia de los islotes de Langerhans y dismorfia facial (implantación alta del cabello, puente nasal deprimido, aspecto hipotónico con la boca abierta, un labio superior evertido y prominente y micrognatia leve). También se ha descrito en estos pacientes agenesia del cuerpo caloso, hemangiomas coroides plexo, paladar hendido, dextroposición del corazón, interrupción del arco aórtico, hernia diafragmática, incluyendo visceromegalia nefromegalia, hepatomegalia, cardiomegalia, hiperplasia del timo, fibrosis hepática con puente porto-portal, hipoplasia muscular, abdominal, atresia ileal distal y criptorquidia. El hiperinsulinismo parece ser una característica importante de esta enfermedad y puede ser una causa prevenible de muerte. Parece tener una herencia autosómica recesiva. El pronóstico es pobre, con una alta tasa de mortalidad, especialmente en el período neonatal, debido a sepsis o insuficiencia respiratoria progresiva. Entre los bebés que sobrevivieron más allá del período neonatal, dos tercios desarrollaron un tumor de Wilms y la mayoría tenía algún grado de retraso en el desarrollo. Se cree que el gen responsable podría ser *DIS3L2* (Locus 2q37.2), aunque se ha descrito un caso con mutación de novo en el extremo del brazo corto del cromosoma 11.^{[4][33]}
- VIII. **Síndrome de megalencefalia-malformación capilar.** (OMIM #602501) Es debido a mutaciones somáticas en el *PIK3CA*. Asocia discapacidad intelectual, malformaciones capilares, sobrecrecimiento con o sin asimetría habitualmente asociadas a macrocefalia, polimicrogria, polidactilia y sindactilia. Algunos pacientes también presentan herniación cerebelosa amigdal y ventrículomegalia.^[32]

SOBRECRECIMIENTO EN MOSAICO

- I. **Síndrome de Klippel-Trenaunay Weber.** (OMIM #149000) Es un trastorno vascular congénito en el que aparecen manchas de Oporto en las extremidades (marcas de nacimiento de color rojo púrpura que implican a los vasos sanguíneos), venas varicosas y crecimiento excesivo de los huesos y de los tejidos blandos, por todo ello las extremidades afectadas pueden ser más grandes, más largas y con aumento de la temperatura. El gen implicado es *GRCh37* (Locus 5q13.3).^[34]

- II. **Síndrome de SOLAMEN.** Se ha descrito como una variante específica del Síndrome de Proteus con variante patógena en el gen *PTEN* caracterizada por sobrecrecimiento, lipomatosis, malformaciones arteriovenosas y nevi epidérmico. ^[35]
- III. **Síndrome de CLOVES** (Congenital Lipomatous Overgrowth Vascular malformations, Epidermal nevi and Scoliosis). (OMIM #612918) Caracterizado por sobrecrecimiento lipomatosos congénitos, malformaciones vasculares y progresivas y nevi epidérmicos. Además presentan reparto anormal y desproporcionado del tejido adiposo, escoliosis de grado variable y estructuras óseas agrandadas sin sobrecrecimiento óseo progresivo. Ocasionalmente presentan alteraciones del sistema nervioso central (convulsiones generalizadas, hemimegalencefalia, disgenesia del cuerpo calloso y defectos de migración neuronal) y asimetría craneal. Su etiología es desconocida y hay escasos casos registrados. ^[36]
- IV. **Hemihipertrofia o hemihiperplasia aislada.** Sobrecrecimiento asimétrico de una o más regiones corporales sin ninguna otra manifestación. Se asocia a un mayor riesgo de desarrollar tumores embrionarios especialmente localizados en el abdomen. Se cree que es parte del espectro de fenotipos de Beckwith-Wiedemann, en algunos casos se han encontrado metilaciones de los genes *LIT1* y *H19* con disomía uniparental paterna para 11p15.5. ^{[5][25]}
- V. **Síndrome de Beckwith-Wiedemann** (OMIM #130650) (también denominado EMG por la presencia de Exonfalos-Macroglosia-Gigantismo). Es el síndrome de sobrecrecimiento genético más frecuente, se caracteriza por el crecimiento excesivo prenatal y postnatal que puede ser generalizado o confinado a un hemicuerpo (hemihipertrofia), polihidramnios, defectos de la pared abdominal incluyendo onfalocele, macroglosia, y visceromegalia de órganos abdominales, hiperinsulinemia con hipoglucemia neonatal, retraso mental, epilepsia, fenotipo característico (facies chata y voluminosa con boca y lengua grandes, paladar hendido, nevus flamus en la glabella y pliegues en las orejas) y predisposición a tumores embrionarios, neuroblastoma, hepatoblastoma, rabdomiosarcoma y carcinoma de la corteza suprarrenal. Su desarrollo físico e intelectual está dentro del rango de la normalidad. Su incidencia se estima en 1:14000 recién nacidos. Salvo por la hipoglucemia y las malformaciones de la pared abdominal que pueden requerir cirugía este síndrome suele tener buen pronóstico evolutivo siempre y cuando se apliquen los protocolos existentes para la detección temprana de tumores. Parece estar causado por la desregulación de los genes reguladores de crecimiento (*IGF2*, *H19*, *CDKN1C*, *KCNQ10T1*) en el cromosoma 11p1526 por duplicación paterna o delección materna. Su herencia es autosómica dominante con expresión variable. ^{[5][17][22]}

OTROS SÍNDROMES

- I. **Síndrome de Denys Drash.** (OMIM #194080) Caracterizado por hidropesía fetal, macrocefalia, hipertelorismo, fisura de paladar, hermafroditismo, glomerulopatías. Asociación con tumor de Wilms. Suelen fallecer antes del tercer mes postnatal. Se ha relacionado con delecciones en el gen *WT1*. ^[5]

- II. **Síndrome CLAPO** (Capillary malformation, Lymphatic malformation, Asymmetry). (OMIM #613089) Presenta malformación capilar y linfática sobre todo en cara y cuello y característicamente en labio inferior, asimetrías y sobrecrecimiento localizado o generalizado. Se ha considerado que podría haber mosaicismo somático. ^[29]

OTROS FENOTIPOS ASOCIADOS AL GEN PTEN

Existen dos fenotipos en los que se han encontrado alteraciones del gen *PTEN* y que pueden aparecer aislados o bien formando parte del conjunto clínico de SC-SBRR.

- ✓ **Enfermedad de Lhermitte-Duclos (LDD).** Caracterizada por un gangliocitoma displásico en el cerebelo de crecimiento lento, a veces considerado un hamartoma, con hipertrofia difusa del estrato granuloso del cerebelo. La mayoría de los casos de comienzo en la edad adulta se pueden atribuir a variantes patógenas del *PTEN*. Sin embargo no se encuentran mutaciones en el gen en LDD de inicio en la infancia.
- ✓ **Trastornos del espectro autista y macrocefalia.** Presentan relaciones sociales deterioradas y trastornos del lenguaje y la comunicación. Se ha demostrado que hasta en el 20% de pacientes con esta sintomatología existen variantes patógenas del gen *PTEN*. Generalmente estos pacientes tienen historia familiar de SC o SBRR.

[1][3][20]

PTEN Y OBESIDAD

PTEN es una causa monogénica de sensibilización profunda a la insulina que ocurre paradójicamente en asociación con adiposidad. Además la haploinsuficiencia *PTEN* parece resultar que aumenta el riesgo de obesidad y cáncer pero disminuye el de diabetes tipo2, debido a una mejora en la sensibilidad a la insulina. ^[30]

CASO CLÍNICO

Se describe el caso de una niña de 5 años, a la que en la revisión de los 3 meses de edad su pediatra de Atención Primaria descubre que su perímetro cefálico ha aumentado en el último mes de 38,5 a 42,5 cm (con una fontanela anterior de 4x4cm).

Nacida tras embarazo controlado de 39 semanas sin incidencias significativas. Parto espontáneo vía vaginal. Apgar 8/9 y los siguientes datos antropométricos: peso 4.250 gramos (>p90), longitud 53,8 cm (>p90) y perímetro cefálico (PC) 34,5 cm (p50). La madre era portadora de *Streptococo agalactiae*. A las 48 horas precisó ingreso en unidad neonatal por septicemia encontrándose además ictericia idiopática, tras tratamiento con antibioterapia es dada de alta a los 7 días de vida.

El cribado neonatal y las otoemisiones fueron normales. Recibió lactancia materna hasta los 2 meses.

Se recogen los antecedentes familiares en el árbol genealógico (Figura 3).

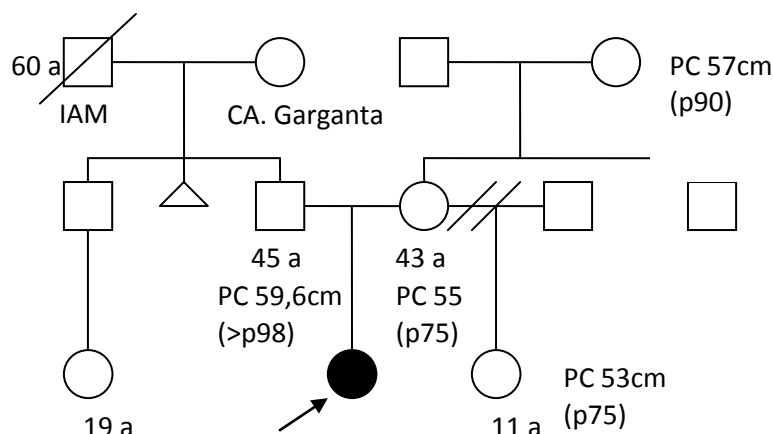


Figura 3. Árbol genealógico.

A la exploración física presenta macrosomía con macrocefalia lineal proporcionada, dolicocefalia con frente abombada, ojos normales, paladar ojival y macroglosia. Auscultación cardiopulmonar normal. Abdomen normal. Genitales normales. ROTs normales. Hiperlaxitud articular. Piel fina y transparente con dermografismo positivo.

Se sospecha macrocefalia familiar versus Síndrome de Beckwith Wiedemann, se solicita ecografía transfontanelar, abdominal y radiografía de cráneo que son normales.

Se detecta un soplo sistólico II/VI por lo que se solicita ecocardiografía de resultado normal.

Desarrollo psicomotor: sedestación a los 7 meses y deambulación independiente a los 17 meses, manipulación, coordinación, lenguaje y escolarización normal.

En Septiembre 2011 se solicita consulta a dermatología por lipomas en ingle izquierda y región lumbar paravertebral derecha que son valorados con ecografía (imagen isoecogénica subcutánea con grasa adyacente sugerente de lipomas) y RMN de región lumbar-inguinal para estudio de partes blandas que confirma su naturaleza y precisa sus dimensiones (lipoma de región lumbar derecha de 70x12mm probablemente adherido al plano muscular paravertebral en su superficie y lipoma de región anterior de muslo izquierdo de 61x22mm bien delimitado de las estructuras musculares y vasculonerviosas de la región). Se decide consulta a cirugía, que recomienda exéresis bajo anestesia general.

Se realiza una RMN cerebral para descartar lipomas a este nivel no encontrándose alteraciones significativas morfológicas ni de la señal encefálica.

A los 3 años y 4 meses presenta un fenotipo que recuerda al Síndrome de Sotos por lo que se solicita estudio molecular del gen *NSD1* que no se concluye.

En la exploración física llaman la atención manos (11,8 cm), palmas (6.7 cm) y pies (16.5 cm) grandes. La radiografía de mano indica edad ósea de aproximadamente 4 años.

Se realizó una ecografía abdominal de control de resultado normal.

En su desarrollo psicomotor destaca torpeza motora sobre todo fina, lenguaje con dificultad para pronunciar la s aunque con inteligencia y comportamiento aparentemente normal para su edad.

A los 3 años y 10 meses presenta caídas frecuentes, lenguaje con mala pronunciación pero con rico vocabulario y enuresis esporádica. Persisten lipomas, soplo cardíaco e hiperlaxitud articular.

A los 4 años y 9 meses se aprecian nuevos lipomas pequeños focalizados en tronco y la exploración oftalmológica muestra hipermetropía (ojo derecho +2,5D y ojo izquierdo +3,5D) astigmatismo, ortotropía, versiones normales y fondo de ojo normal.

Edad	Peso (kg)	Percentil	Talla (cm)	Percentil	PC (cm)	Percentil
Nacimiento	4,250	>90	53,8	>90	34,5	50
2 m					38,5	50
3 m					42,5	>97
4 ½ m	7,930	85-97	69,2	>97	44,8	>97
6 m					46,5	>97
8 ½ m	9,920	85-97	74	97	48	>97
3 a	18	97	100	85-97	54,8	>97
3 a 4 m	18,5	85-97	100,5	50-85	55,3	>97
3 a 10 m	18,5	85-97	105	50-85	55,5	>97
4 a 9 m	18,8	50-85	111	50-85	55,5	>97

Tabla 2. Datos antropométricos. Gráficas de percentiles (Ver Anexo 2).

Ante la sospecha de SBRR se realiza un rastreo mutacional completo del gen *PTEN* en enero de 2014 en el Hospital Universitario La Paz de Madrid, identificándose la mutación c.723delT (p.F241Lfs*15) en heterocigosidad.

CONCLUSION

El crecimiento humano resulta de una interacción compleja de factores genéticos e influencias ambientales. Se están realizando múltiples estudios en el campo de la genética para aclarar la base molecular de los trastornos de crecimiento. Aunque las funciones de los genes causales aún no han sido completamente aclaradas, los síndromes genéticos de sobrecrecimiento podrían ser buenos modelos para aclarar las bases del crecimiento humano y avanzar en el desarrollo de terapias específicas.^{[16][28]}

BIBLIOGRAFÍA

1. Eng C. PTEN Hamartoma Tumor Syndrome (PHTS) 2001 Nov 29 [Updated 2014 Jan 23]. In: Pagon RA, Adam MP, Ardinger HH, et al., editors. GeneReviews® [Internet]. Seattle (WA): University of Washington, Seattle; 1993-2015. Available from: <http://www.ncbi.nlm.nih.gov/books/NBK1488/>
2. Carnero A., Paramio J. M. (2014). The PTEN/PI3K/AKT pathway in vivo, cancer mouse models. *Front. Oncol.* 4:252. 10.3389/fonc.2014.00252
3. Garcia-Junco-Clemente P, Golshani P. PTEN: a master regulator of neuronal structure, function, and plasticity. *Commun Integr Biol* (2014) 7(1):e28358.10.4161/cib.28358
4. Neylon OM, Werther GA, Sabin MA. Overgrowth syndromes. *Curr Opin Pediatr.* 2012 Aug;24(4):505-11.
5. González-Meneses A. Bases genéticas y moleculares de los tumores infantiles. *Pediatría integral* 2012; XVI (6): 430-440.
6. Muñoz M, Urioste M. Guía clínica Síndrome Bannayan-Riley-Ruvalcaba. 2014.
7. Jelsig AM, Qvist N, Brusgaard K, Nielsen CB, Hansen TP, Ousager LB. Hamartomatous polyposis syndromes: a review. *Orphanet J Rare Dis.* 2014;9:101.
8. Lindhurst MJ, Sapp JC, Teer JK, Johnston JJ, Finn EM, et al. A mosaic activating mutation in AKT1 associated with the Proteus syndrome. *N Engl J Med* (2011) 365: 611–619.
9. Gontijo GMA, Pinto CAL, Rogatto SR, da Cunha IW, Aguiar Junior S, Alves CAX de M. Bannayan-Riley-Ruvalcaba syndrome with deforming lipomatous hamartomas in infant - Case report. *Anais Brasileiros de Dermatologia.* 2013;88(6):982-985.
10. Peiretti V, Mussa A, Feyles F, et al. Thyroid Involvement in Two Patients with Bannayan-Riley-Ruvalcaba Syndrome. *Journal of Clinical Research in Pediatric Endocrinology.* 2013;5(4):261-265.
11. Bhargava R, Au Yong KJ, Leonard N. Bannayan-Riley-Ruvalcaba syndrome: MRI neuroimaging features in a series of 7 patients. *AJNR Am J Neuroradiol.* 2014 Feb;35(2):402-6.
12. Vera P. Krymskaya & Elena A. Goncharova (2009) PI3K/mTORC1 activation in hamartoma syndromes: Therapeutic prospects, *Cell Cycle*, 8:3, 403-413.
13. Hollander MC, Blumenthal GM, Dennis PA.. PTEN loss in the continuum of common cancers, rare syndromes and mouse models. *Nat Rev Cancer* (2011) 11(4):289–301.10.1038/nrc3037.
14. Milella M, Falcone I, Conciatori F, et al. PTEN: Multiple Functions in Human Malignant Tumors. *Frontiers in Oncology.* 2015;5:24.

15. Shuch B, Ricketts CJ, Vocke CD, et al. Germline PTEN Mutation Cowden Syndrome: An Under-Appreciated Form of Hereditary Kidney Cancer. *The Journal of urology*. 2013;190(6):1990-1998.
16. Online Mendelian Inheritance in Man, OMIM®. McKusick-Nathans Institute of Genetic Medicine, Johns Hopkins University (Baltimore, MD), {2015}. Disponible en: <http://omim.org/>
17. Ko JM. Genetic syndromes associated with overgrowth in childhood. *Annals of Pediatric Endocrinology & Metabolism*. 2013;18(3):101-105.
18. Pilarski R, Stephens JA, Noss R, Fisher JL, Prior TW. Predicting PTEN mutations: an evaluation of Cowden syndrome and Bannayan-Riley-Ruvalcaba syndrome clinical features. *J Med Genet*. 2011 Aug;48(8):505-12.
19. Tan M-H, Mester J, Peterson C, et al. A Clinical Scoring System for Selection of Patients for PTEN Mutation Testing Is Proposed on the Basis of a Prospective Study of 3042 Probands. *American Journal of Human Genetics*. 2011;88(1):42-56.
20. Buxbaum JD, Cai G, Chaste P, et al. Mutation Screening of the *PTEN* Gene in Patients With Autism Spectrum Disorders and Macrocephaly. *American Journal of Medical Genetics*. 2007;144B(4):484-491.
21. Young EL, Wishnow R, Nigro MA. Expanding the clinical picture of Simpson-Golabi-Behmel syndrome. *Pediatr Neurol*. 2006 Feb;34(2):139-42.
22. Cytrynbaum CS, Smith AC, Rubin T, Weksberg R. Advances in overgrowth syndromes: clinical classification to molecular delineation in Sotos syndrome and Beckwith-Wiedemann syndrome. *Curr Opin Pediatr*. 2005 Dec;17(6):740-6.
23. Gibson, William T; Hood Rebecca L, Zhan Shing Hei, Bulman Dennis E, Fejes Anthony P, Moore Richard, Mungall Andrew J, Eydoux Patrice, Babul-Hirji Riyana, An Jianghong, Marra Marco A, , Chitayat David, Boycott Kym M, Weaver David D, Jones Steven J M (Dec. 2011). "Mutations in *EZH2* Cause Weaver Syndrome". *American Journal of Human Genetics*. 2011 Dec; 90 (1): 110–8.
24. Adam MP, Hennekam RC, Keppen LD, Bull MJ, Clericuzio CL, Burke LW, Guttmacher AE, Ormond KE and Hoyne HE: Marshall-Smith Syndrome: Natural history and evidence of an osteochondrodysplasia with connective tissue abnormalities. 2005. *American Journal of Medical Genetics* 137A:117–124.
25. Martin, R. A., Grange, D. K., Zehnbauser, B., DeBaun, M. R. LIT1 and H19 methylation defects in isolated hemihyperplasia. *Am. J. Med. Genet*. 134A: 129-131, 2005.
26. Bennett KL, Mester J, Ing C. Germinal regulación epigenética de KILLIN en el síndrome de Cowden y Cowden similar. *JAMA*. 2010; 304: 2724-31.
27. Ni Y, He X, Chen J, Moline J, Mester J, Orloff MS, Ringel MD, Eng C. Germline SDHx variants modify breast and thyroid cancer risks in Cowden and Cowden-like syndrome via FAD/NAD-dependant destabilization of p53. *Hum Mol Genet*. 2012;21:300–10.

28. Butler MG, Dasouki MJ, Zhou XP, Talebizadeh Z, Brown M, Takahashi TN, Miles JH, Wang CH, Stratton R, Pilarski R, Eng C. Subset of individuals with autism spectrum disorders and extreme macrocephaly associated with germline PTEN tumour suppressor gene mutations. *J Med Genet.* 2005;42:318–21.
29. Lopez-Gutierrez, J. C., Lapunzina, P. Capillary malformation of the lower lip, lymphatic malformation of the face and neck, asymmetry and partial/generalized overgrowth (CLAPO): report of six cases of a new syndrome/association. *Am. J. Med. Genet.* 146A: 2583-2588, 2008
30. Pal, Aparna “Pten Mutations as a Cause of Constitutive Insulin Sensitivity and Obesity” *The New England Journal of Medicine* Vol. 367 N. 11 (September 13, 2012) 1002- 1011.
31. Neri C, Moser K, Pysher TJ, Boettger DR, Neri G, Opitz JM. The FG syndrome from a pathological perspective. *Fetal Pediatr Pathol.* 2011;30(2):71-6.
32. Harada A, Miya F, Utsunomiya H, Kato M, Yamanaka T, et al. Sudden death in a case of megalencephaly capillary malformation associated with a de novo mutation in AKT3. *Childs Nerv Syst.* 2015 Mar;31(3):465-71.
33. Morris MR, Astuti D, Maher ER. Perlman syndrome: overgrowth, Wilms tumor predisposition and DIS3L2. *Am J Med Genet C Semin Med Genet.* 2013;163C:106–13.
34. Howes JA, Setty G, Khan A, Hussain N. A rare paediatric case of Klippel-Trenaunay-Weber syndrome. *Journal of Pediatric Neurosciences.* 2015;10(1):87-88.
35. Caux F, Plauchu H, Chibon F, Faivre L, Fain O, Vabres P, Bonnet F, Selma ZB, Laroche L, Gerard M, Longy M. Segmental overgrowth, lipomatosis, arteriovenous malformation and epidermal nevus (SOLAMEN) syndrome is related to mosaic PTEN nullizygosity. *Eur J Hum Genet.* 2007;15:767–773.
36. Bloom J, Upton J 3rd. CLOVES syndrome. *J Hand Surg A.* 2013 Dec;38(12):2508-12.
37. Israel J, Lessick M, Szego K, Wong P. Translocation 19;Y in a child with Bannayan-Zonana phenotype. *Journal of Medical Genetics.* 1991;28(6):427-428.
38. Squarize CH, Castilho RM, Gutkind JS. Chemoprevention and treatment of experimental Cowden's disease by mTOR inhibition with rapamycin. *Cancer Res.* 2008;68:7066–7072.
39. Marsh DJ, Trahair TN, Martin JL, Chee WY, Walker J, Kirk EP, Baxter RC, Marshall GM. Rapamycin treatment for a child with germline PTEN mutation. *Nat Clin Pract Oncol.* 2008;5:357–361.
40. ClinicalTrials.gov Identifier: NCT01430572. [Disponible en: <https://clinicaltrials.gov/ct2/show/NCT01430572?term=pten+mtor&rank=5>]
41. Piccione M, Fragapane T, Antona V, Giachino D, Cupido F, Corsello G. 2013. PTEN hamartoma tumor syndromes in childhood: Description of two cases and a proposal for follow-up protocol. *Am J Med Genet Part A* 161A:2902–2908.
42. Hobert J, Eng C. *PTEN* hamartoma tumor syndrome: An overview. *Genet Med* 11: 687-694; advance online publication, August 6, 2009.

ANEXO 1

Figura 1.

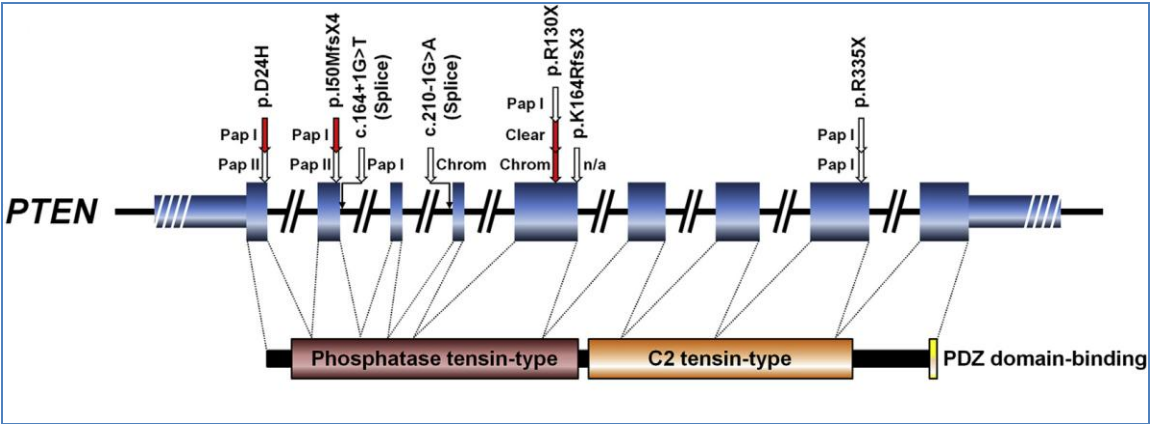
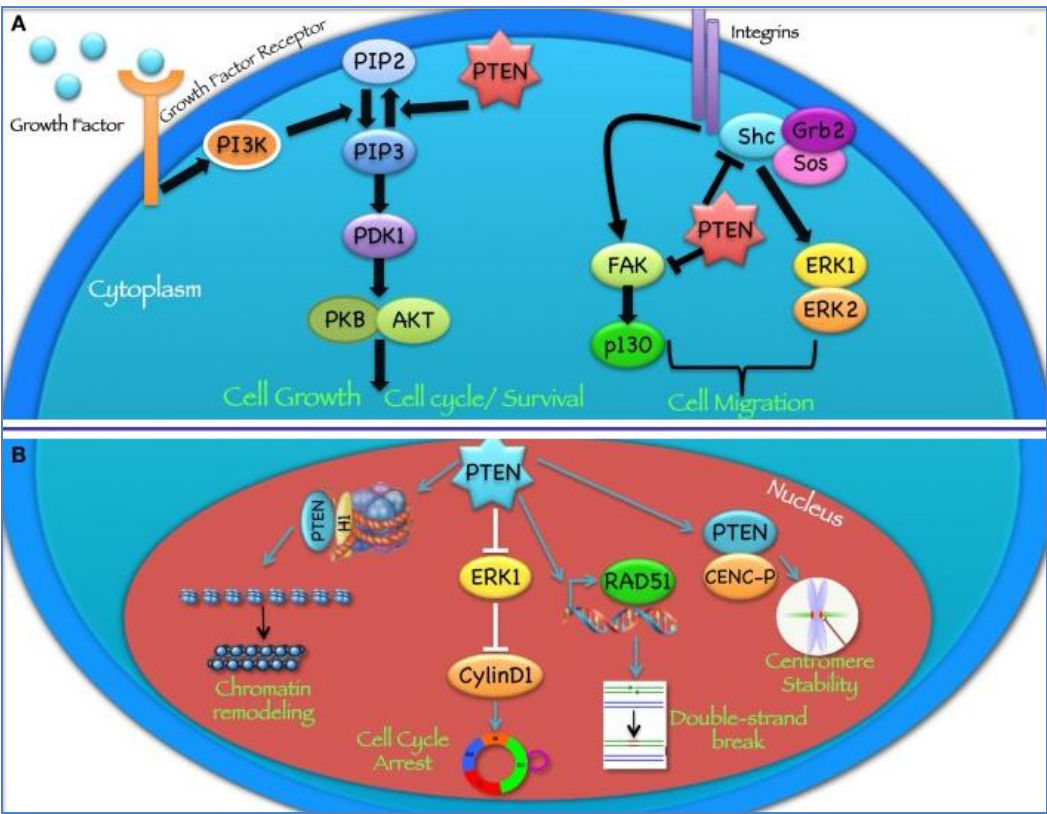


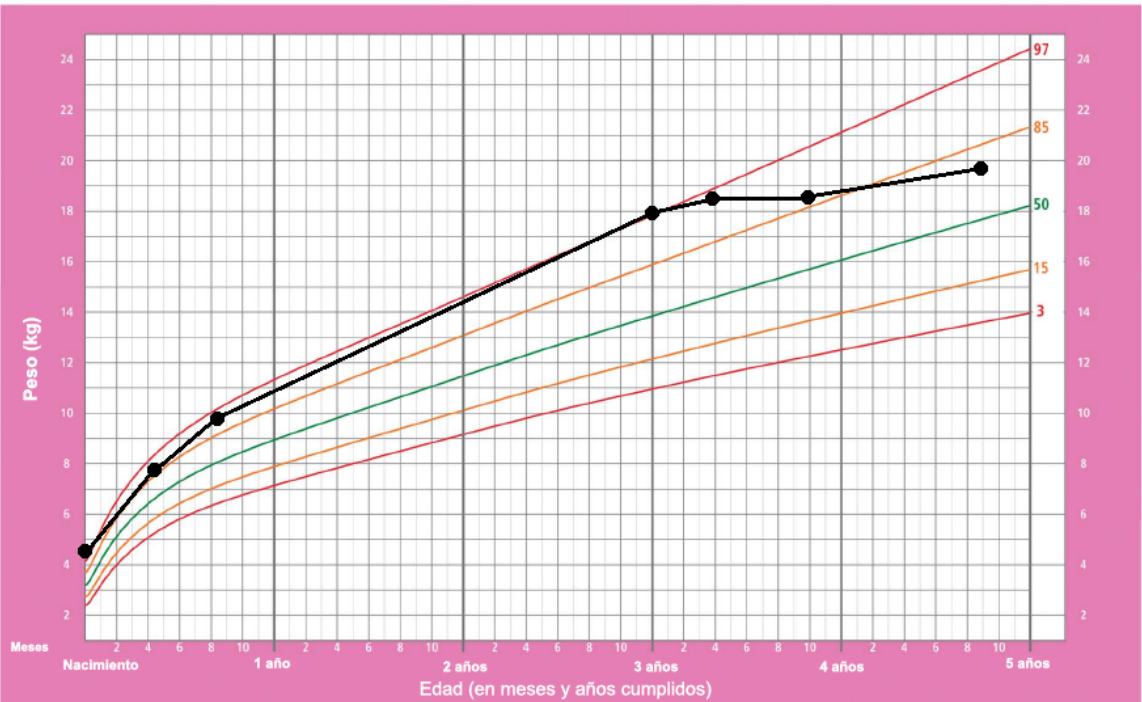
Figura 2.



ANEXO 2

Peso para la edad Niñas

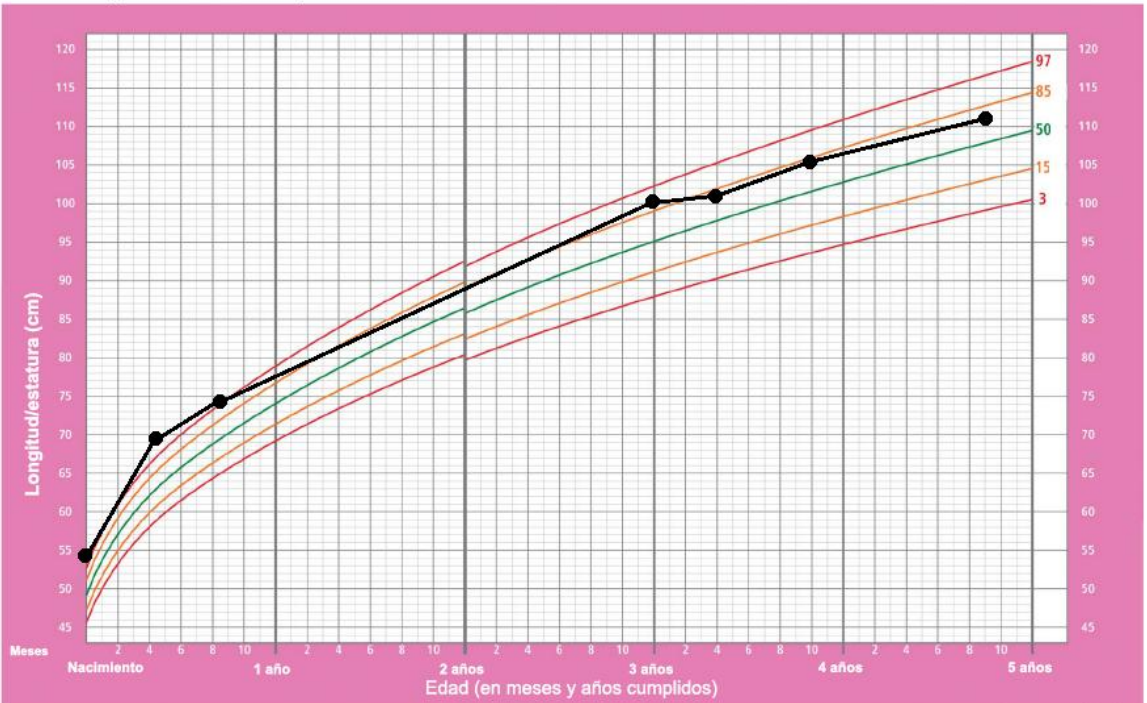
Percentiles (Nacimiento a 5 años)



Patrones de crecimiento infantil de la OMS

Longitud/estatura para la edad Niñas

Percentiles (Nacimiento a 5 años)



Patrones de crecimiento infantil de la OMS

Perímetro cefálico para la edad Niñas

Percentiles (Nacimiento a 5 años)

