

ANEXO I: FIGURAS DE LA REVISIÓN BIBLIOGRÁFICA

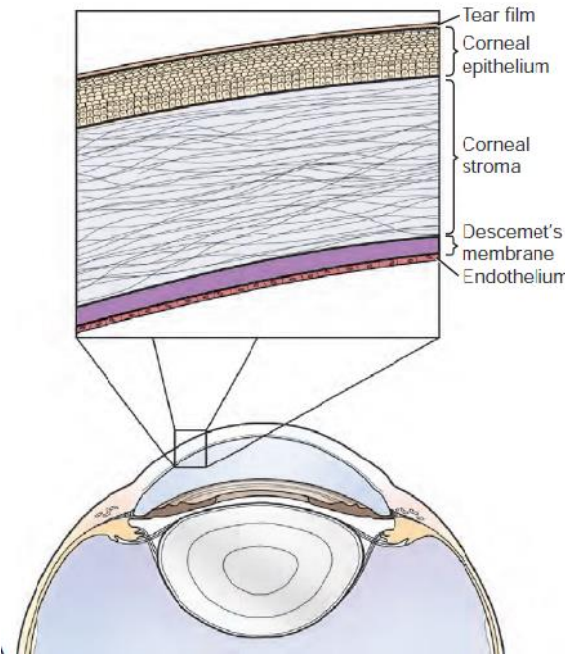


Fig. I.1. Ilustración de las diferentes capas de la córnea (Clode *et al.*, 2011)

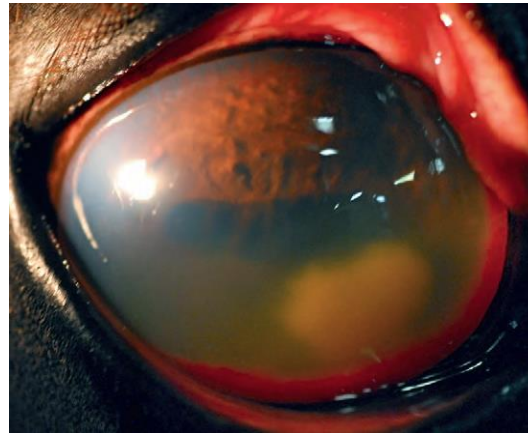

Fig. I.4. Absceso estromal profundo que ha alcanzado la cámara anterior. Presenta neovascularización, miosis extrema, iritis y células inflamatorias y proteínas en la cámara anterior (Clode *et al.*, 2011).

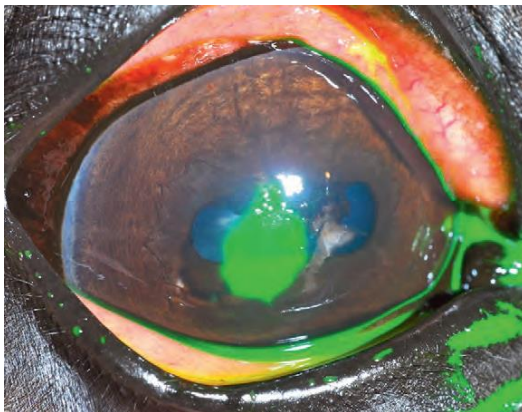


Fig. I.2. Tinción con fluoresceína de una úlcera corneal superficial (Clode *et al.*, 2011)



Fig. I.5. Queratocosis subepitelial de patrón punteado (Brooks, 2010).

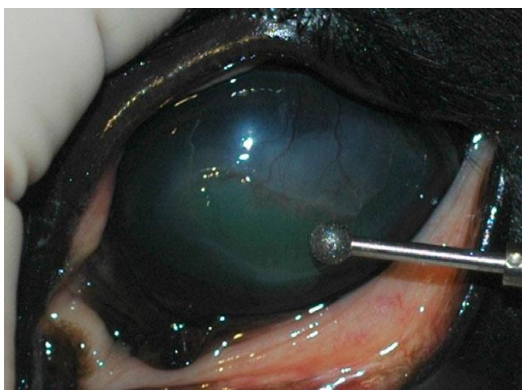

Fig. I.3. Desbridamiento con fresa de diamante (Lassaline-Utter *et al.*, 2014)

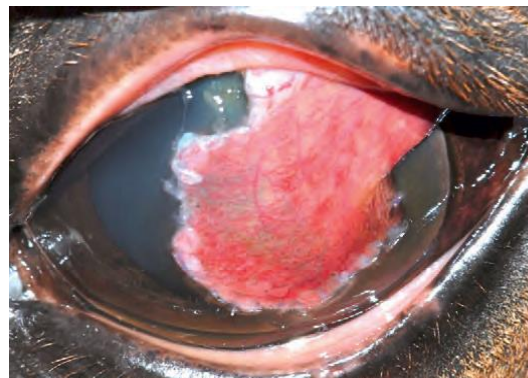

Fig. I.6. Colgajo conjuntival pediculado (Clode *et al.*, 2011)

ANEXO II: FIGURAS DE LOS CASOS CLÍNICOS

Caso 1: Úlcera indolente

Caso 2: Úlcera herpética

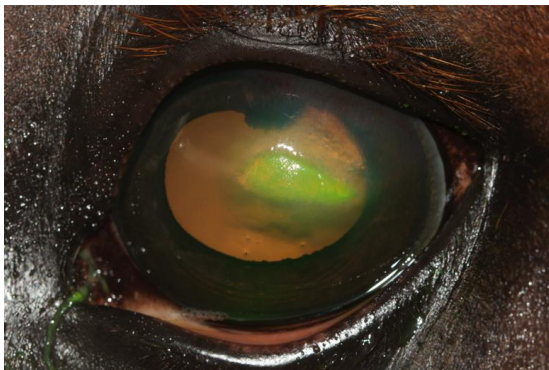


Fig. II.1. Aspecto inicial.

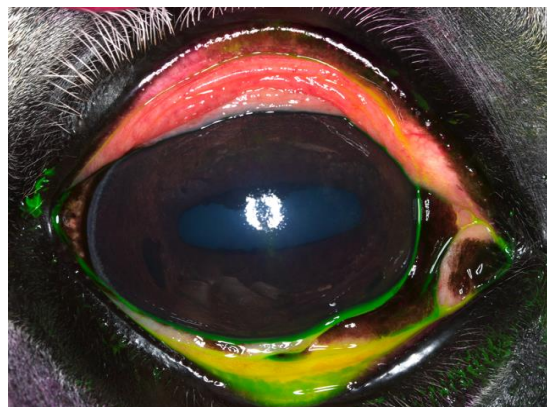


Fig. II.4. Tinción con fluoresceína negativa.

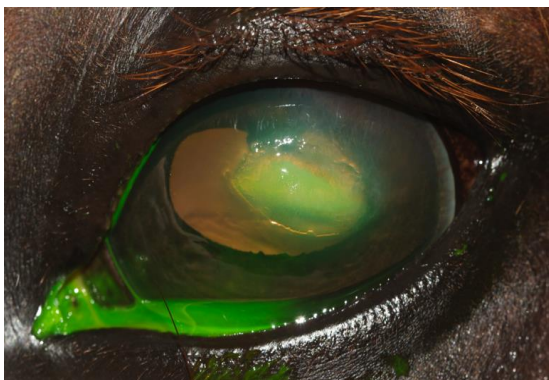


Fig. II.2. Aspecto tras el primer desbridamiento.

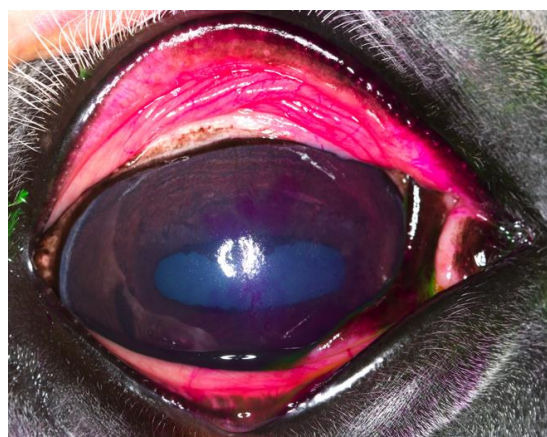


Fig. II.5. Tinción con rosa Bengala. Lesiones superficiales puntiformes y dendríticas.

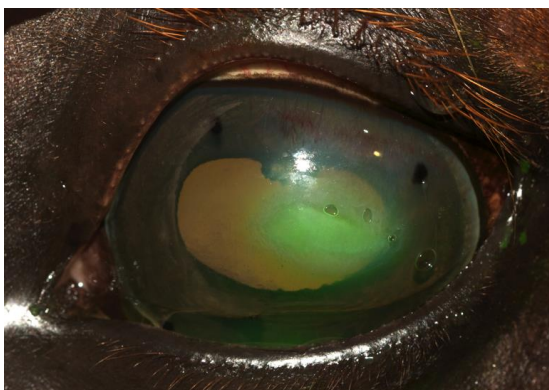


Fig. II.3. Aspecto con la lentilla blanda de contacto.

Caso 3: Úlcera *melting*

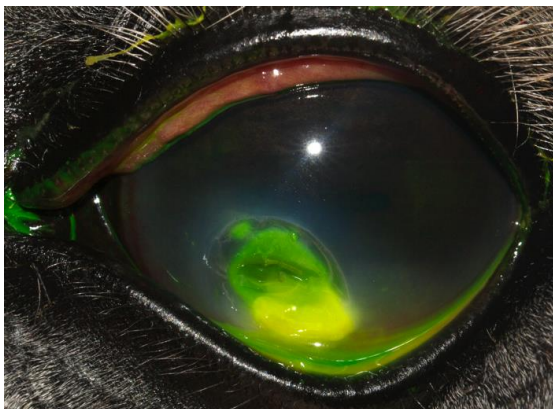


Fig. II.6. Aspecto inicial. Úlcera estromal profunda con queratomalacia en zona inferior y uveítis refleja (miosis, hipopion, neovascularización).

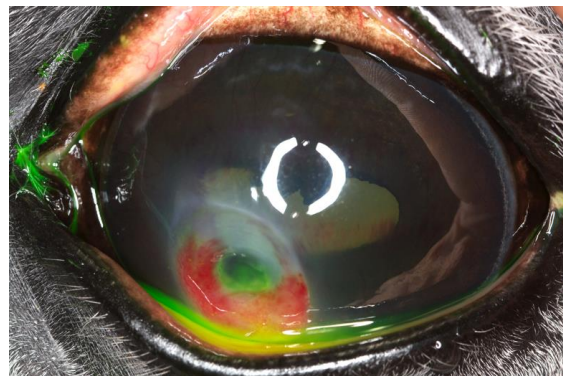


Fig. II.9. Día 19.

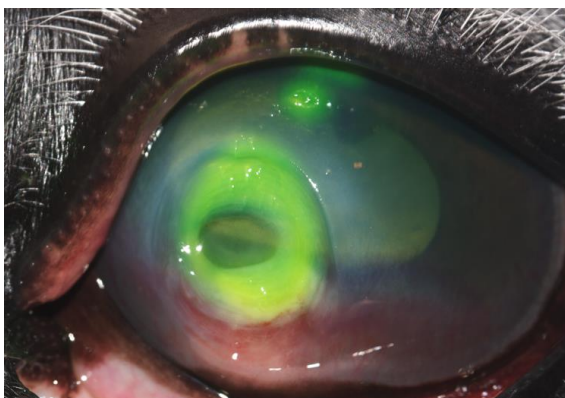


Fig. II.7. Día 5.



Fig. II.10. Día 49. Úlcera cicatrizada con pigmentación en zona inferior.

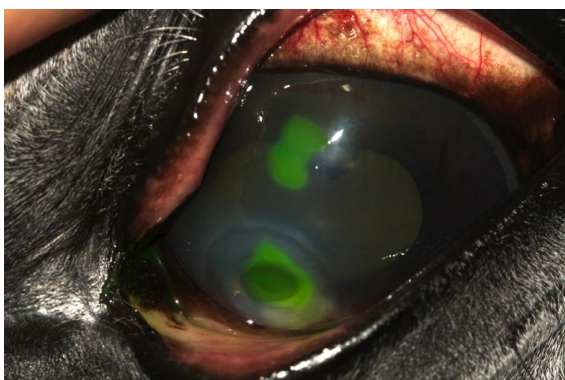


Fig. II.8. Día 7.

Caso 4: Úlcera fúngica

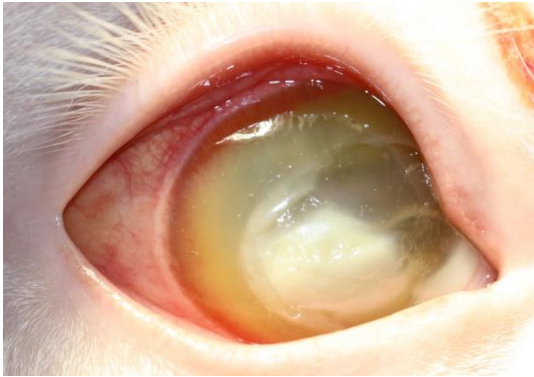


Fig. II.11. Aspecto inicial. Placa fúngica blanquecina con descemetocele en zona superior y uveítis refleja.

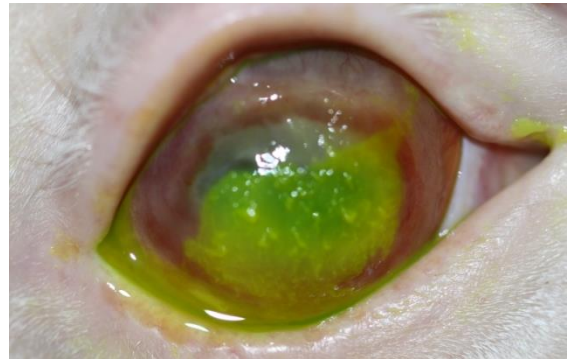


Fig. II.15. Día 19. Intensa inflamación ocular y presencia de borde epitelial desprendido.

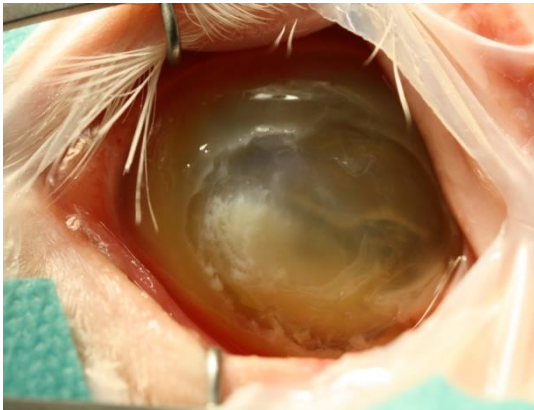

Fig. II.12. Tras primera queratectomía.

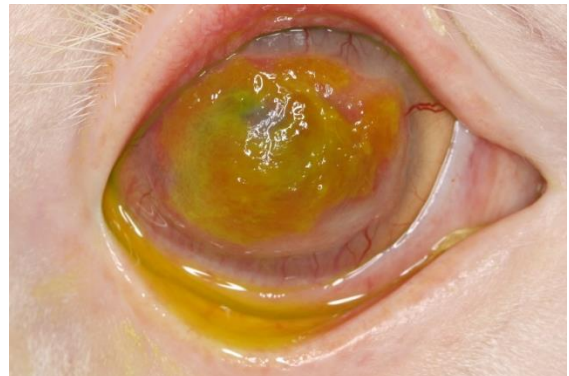


Fig. II.16. Día 31 antes del desbridamiento.

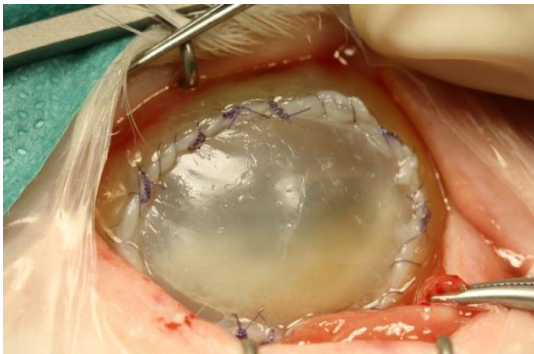

Fig. II.13. Colocación de membrana amniótica.

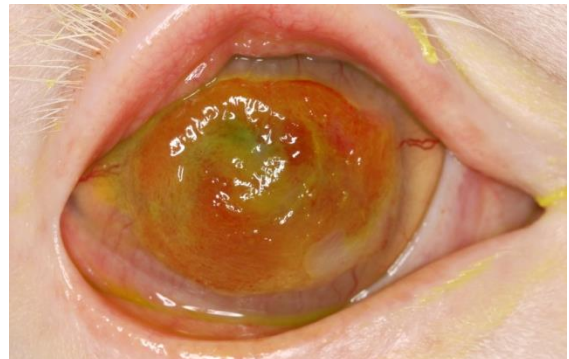

Fig. II.17. Día 31 después del desbridamiento.

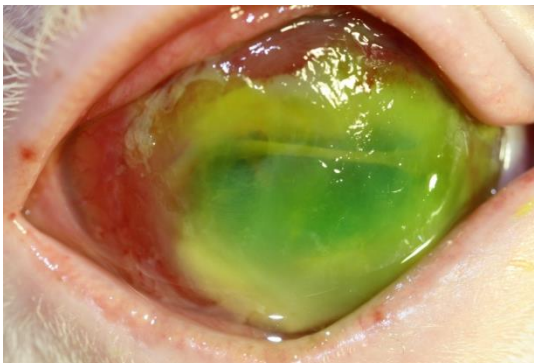


Fig. II.14. Día 11.

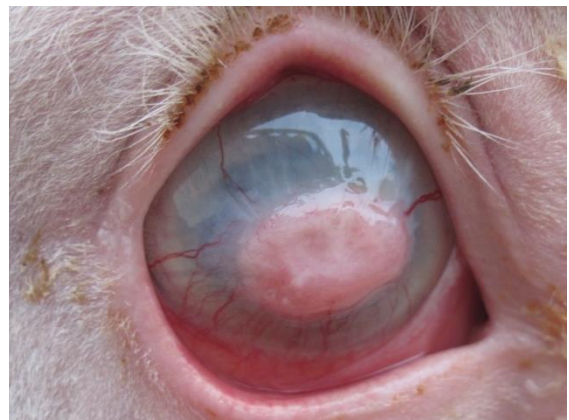

Fig. II.18. Día 42. Úlcera cicatrizada.

**Caso 5: Perforación corneal y
prolapso de iris**

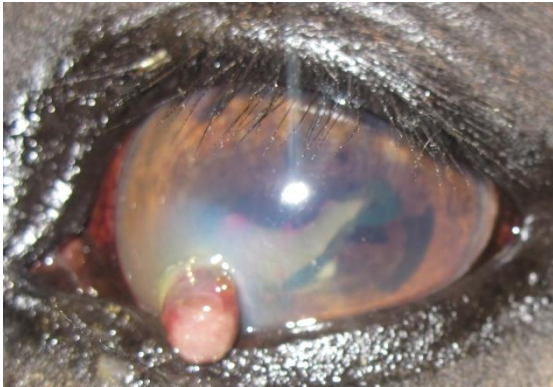


Fig. II.19. Aspecto inicial.

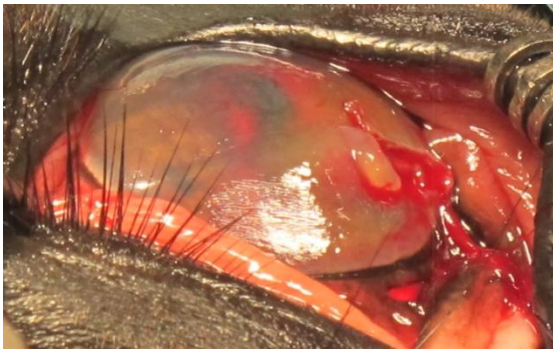


Fig. II.20. Prolapso de iris resuelto en la cirugía.

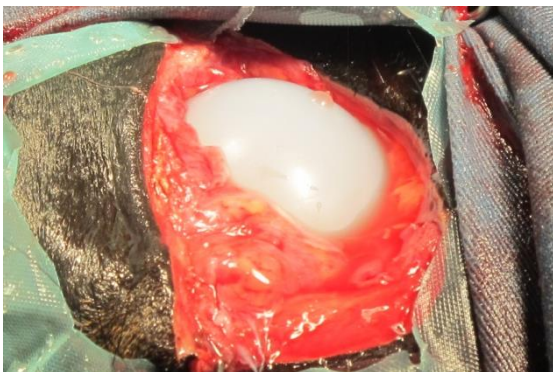


Fig. II.21. Colocación de prótesis tras enucleación.