



**Universidad**  
Zaragoza

## TRABAJO FIN DE GRADO

# **Biomecánica del “Servicio” en el tenis (patología asociada a esta fase deportiva)**

---

Biomechanics of the "Serve" in tennis  
(associated pathology of this sport stage)

Autor:

David Ismael Gijón Carretero

Tutor:

Dr. Arturo Vera Gil

Facultad de Medicina de Zaragoza.

14 de Junio de 2016

## **ÍNDICE**

1. Resumen	<u>2</u>
2. Abstract	<u>3</u>
3. Introducción	<u>4-5</u>
4. Anatomía y biomecánica del manguito de los rotadores	<u>5-11</u>
a. Biomecánica de la art. Glenohumeral	<u>9</u>
b. Biomecánica del saque	<u>9-11</u>
5. Patología asociada: tipos de lesiones, clínica y tratamiento	<u>11-25</u>
a. Tipos de lesiones	<u>11-17</u>
i. Tendinitis y tendinosis	<u>11-14</u>
ii. Síndrome de pinzamiento (“impingement”)	<u>14-15</u>
iii. Rotura del manguito de los rotadores	<u>16-17</u>
b. Clínica	<u>18-21</u>
i. Tendinitis y tendinosis	<u>18</u>
ii. Síndrome de pinzamiento (“impingement”)	<u>18-20</u>
iii. Rotura del manguito de los rotadores	<u>20-21</u>
c. Tratamiento	<u>22-25</u>
i. Tendinitis y tendinosis	<u>22</u>
ii. Síndrome de pinzamiento (“impingement”)	<u>22-23</u>
iii. Rotura del manguito de los rotadores	<u>23-24</u>
iv. Programa de rehabilitación	<u>24-25</u>
6. Discusión y conclusiones	<u>26-27</u>
7. Bibliografía	<u>28-30</u>

## **BIOMECÁNICA DEL “SERVICIO” EN EL TENIS (PATOLOGÍA ASOCIADA A ESTA FASE DEPORTIVA)**

### **RESUMEN**

Este trabajo fin de grado tiene como objetivo revisar la literatura vigente acerca de la patología asociada al “servicio” en el tenis así como su clínica y tratamiento. Para ello, se analiza la biomecánica de esta fase del partido y se examina el amplio abanico patológico que sufren estos deportistas. La estructura que sufre los efectos de microtraumatismos repetidos durante el ejercicio es el hombro y, en concreto, el llamado manguito de los rotadores. Esta estructura está conformada por la unión de los tendones de inserción de cuatro músculos: supraespinoso, infraespinoso, subescapular y redondo menor o teres menor.

La frecuencia de las lesiones en el tenis es de 21,5 por cada 1000 exposiciones deportivas y su diversidad va desde una tendinitis del manguito pasando por el síndrome de pinzamiento o “impingement” hasta llegar a las roturas parciales o totales de la estructura. Las lesiones más leves, como la tendinitis, estarán presente en los tenistas más jóvenes mientras que, dentro de los distintos tendones, serán el supraespinoso y el infraespinoso los más afectados. Con un tratamiento conservador la mayoría se recuperarán y el jugador podrá volver a la práctica deportiva.

Por otro lado, las roturas parciales o totales se reservan para los jugadores más veteranos pero, a pesar de la severidad de las lesiones, el tratamiento quirúrgico se realizará solo en determinadas ocasiones.

## **ABSTRACT**

The objective of this final degree project is revising the valid literature about the associated pathology of the "serve" in tennis as its clinic and treatment. For that, the biomechanic is analyzed in this phase of the match and a wide pathologic variety is examined by the athletes who suffer from this. The structure who suffers the hundreds of small trauma repeated during the exercises is the shoulder, exactly, the called rotator cuff. This structure is composed by the union of the tendons insertion of the four muscles: supraspinatus, infraspinatus, teres minor and subscapularis on the humeral head.

The injuries frequency in tennis is 21.5 per 1000 sports exhibitions and its diversity goes from cuff tendonitis, going through syndrome of slipped disc or impingement, to partial or totals breaks of the structure. The minor injuries such as tendonitis, will take place in the younger tennis player while inside the different tendons, the most affected will be the supraspinatus and infraspinatous. With a conservator treatment, the most will heal and the player will be able to go back to the sports practice.

On the other hand, the partial or total tears will be reserved for the players most veterans but, even though of the severity injurers, the surgery treatment will be realized only in determinate moments.

## **INTRODUCCIÓN**

A lo largo de su trayectoria, casi la totalidad de los jugadores de tenis de competición e incluso, su vertiente amateur, sufren dolor de hombro. Éste es, según la R.A.E., “*Parte superior y lateral del tronco del hombre y de los cuadrumanos, de donde nace el brazo*” (R.A.E. 2014). Así, se trata de la región anatómica donde tiene lugar la unión del tronco con los brazos y se compone de tres huesos: omóplato, clavícula y húmero.

A partir de la asociación de dichos huesos entre sí se erigen las distintas articulaciones del hombro. Un total de cinco, tres verdaderas y dos falsas, forman el complejo multiarticular de esta estructura anatómica. Actuando sincrónicamente, estos elementos permiten una ingente cantidad de movimientos, pudiendo afirmar que es el complejo articular con más movilidad del cuerpo humano. Esto, no sólo tiene aspectos positivos, sino que, en contraposición, se trata de una estructura diana de múltiples patologías tanto degenerativas como inflamatorias o traumáticas.

Para garantizar la estabilidad del hombro, el ser humano cuenta con una estructura formada por músculos y ligamentos llamada Manguito de los rotadores. Ésta está compuesta por la unión de los tendones de inserción distal de cuatro músculos: el supraespinoso, el infraespinoso, el redondo menor y el subescapular. De este modo, se ciernen sobre la cabeza del húmero a modo de puño o manguito, manteniéndola dentro de la cavidad glenoidea.

Un sobreentrenamiento deportivo puede generar todo tipo de patologías en el manguito de los rotadores, siendo el tenis uno de los ejercicios que más castigan esta estructura. Este deporte poco a poco ha ido extendiéndose alrededor del mundo y actualmente lo practican en más de 200 países, contando con adeptos de todas las edades.

La tasa de lesiones en el tenis se estima en 21,5 por cada 1000 exposiciones deportivas (Hutchinson *et al* 1995) y se deben en su mayor parte al saque o “servicio” (Ruiz-Cotorro 1996). Este movimiento es una de las mejores bazas de los tenistas para poder afianzar su juego y, para ello, el atleta debe forzar cada vez más su organismo,

intentando rentabilizar al máximo sus resultados. Fruto de ese esfuerzo físico es el desarrollo de un amplio abanico de patologías.

Para poder estudiar en profundidad los tipos de lesiones, así como su clínica y tratamiento, primero hace falta asentar los conocimientos sobre la anatomía del manguito rotador y la biomecánica del “servicio”.

## **ANATOMÍA Y BIOMECÁNICA DEL MANGUITO DE LOS ROTADORES**

El término “articulación del hombro” puede llevar a error ya que, en realidad, el movimiento del hombro se basa en la actuación sinérgica de varias articulaciones. Algunas son anatómicamente verdaderas y otras no pero que, aún sin serlo, son necesarias para poder llevar a cabo la enorme variedad de movimientos. Por todo ello, debemos hablar de “cintura escapular” a este complejo multiarticular que se subdivide en las siguientes articulaciones, a saber:

1. Articulaciones verdaderas:
  - a. Articulación esternoclavicular;
  - b. Articulación acromioclavicular;
  - c. Articulación del hombro o glenohumeral.**
2. Articulaciones falsas:
  - a. Articulación subacromial;
  - b. Articulación escapulotorácica.

Respecto a la articulación glenohumeral, se engloba dentro de las enartrosis, un subgrupo de diartrosis u articulación en la cual existen dos superficies articulares. Enartrosis hace referencia a la presencia de una superficie cóncava y otra convexa, permitiendo una amplia movilidad en todos los sentidos (extensión, flexión, rotación, abducción y adducción).

La cabeza del húmero no presenta unas dimensiones acordes con la cavidad cotiloidea del omóplato. Nada más lejos de la realidad, dicha cavidad glenoidea es de reducido

tamaño, permitiendo una gran movilidad pero, a su vez, incrementando la falta de estabilidad de la estructura.

Entendemos por inestabilidad cuando la historia y los hallazgos clínicos muestran que una excesiva traslación de la cabeza humeral sobre la glenoides causa malestar, dolor o impotencia funcional (Ballesteros 2000).

Para solventar este problema, la articulación cuenta con el llamado labrum o rodete glenoideo, una estructura de fibrocartílago inserta en los bordes de la cavidad, de unos 5 mm de amplitud (Shünke *et al* 2011), que amplía de forma notable la base de contacto entre ambos huesos, aumentando así la base de sustentación y con ello la estabilidad de esta estructura anatómica.

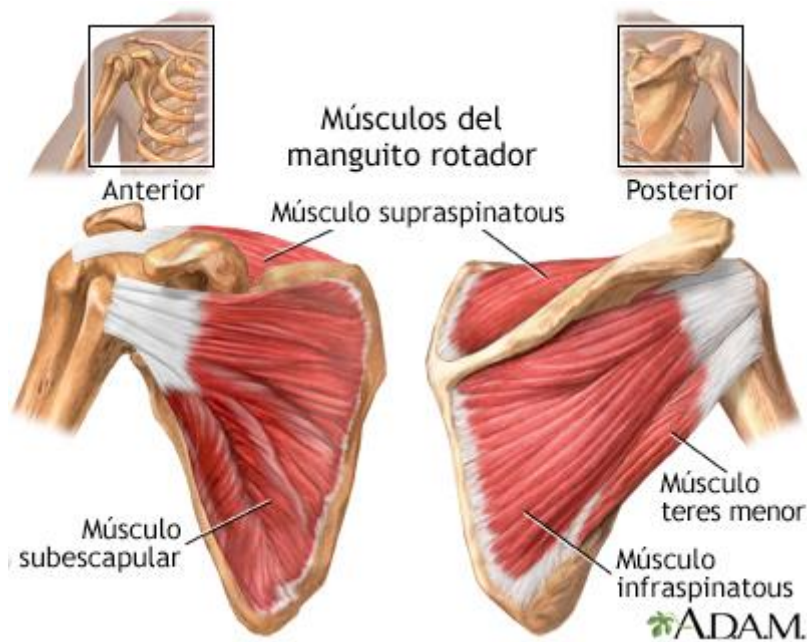
La articulación del hombro cuenta con un complejo ligamentario débil de tal forma que son los músculos y tendones que movilizan el hombro los encargados de darle la estabilidad necesaria. Entre éstos está el llamado manguito de los rotadores.

El manguito de los rotadores está formado por la reunión de los tendones de la inserción distal del supraespinoso, infraespinoso y redondo menor (teres minor) en el troquíter y del subescapular en el troquín.

- **Músculo supraespinoso:** se trata de un músculo piramidal que tiene su origen en la fosa supraespinosa del omóplato hasta fijarse su tendón en la parte superior del troquíter o tubérculo mayor humeral. Inervado por el nervio supraescapular (C4-C6) tras pasar la escotadura supraescapular. Interviene sobre todo en la abducción del hombro (comienzo de la abducción).
- **Músculo infraespinoso:** presenta su origen en la cara posterior de la fosa subescapular mientras su tendón se inserta en la cara posteroexterna del troquíter. Inervado por el nervio supraescapular (C4-C6) tras pasar la escotadura espinoglenoidea, es un rotador externo.
- **Músculo redondo menor:** nace en la cara inferoexterna de la escápula e inserción en la cara inferior del troquíter. Inervado por el nervio axilar (C5-C6), se trata de un rotador externo.

- **Músculo subescapular:** origen en la fosa subescapular y su tendón se inserta en el troquín humeral o tubérculo menor humeral. Inervado por el nervio subescapular (C5-C6), se trata de un rotador interno.

Toda esta estructura confiere una mayor estabilidad a la articulación del hombro o glenohumeral, conformada por la parte proximal del húmero y la cavidad glenoidea de la escápula.



El manguito de los rotadores se encuentra así dentro de los elementos **estabilizadores dinámicos** de la articulación glenohumeral junto a otras estructuras:

1. **Tendón largo del bíceps:** evita luxación superior y anterior de la cabeza del húmero cuando se producen los movimientos de rotación externa y abducción.
2. **Músculos de la articulación escapulo-torácica:** serrato anterior y trapecio son los encargados del funcionamiento de esta articulación.

Además de éstos, existen unos elementos **estabilizadores estáticos**, véase:

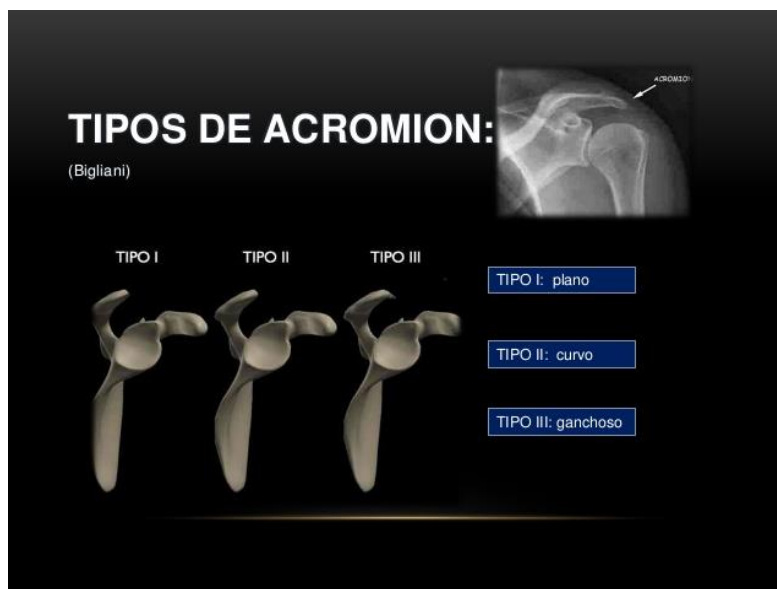1. **Labrum o rodete glenoide** del que ya hemos hablado sirve para aumentar la superficie de contacto entre húmero y omóplato.
2. **Superficie articular**
3. **Ligamentos y cápsula:**
  - a. **Ligamentos glenohumerales:**



- i. **Superior:** se opone a la luxación inferior y rotación externa durante la abducción y evita la luxación posterior en la flexión, rotación interna y aducción.
  - ii. **Medio:** evita la luxación anterior durante la abducción y la rotación externa y la luxación inferior en la aducción.
  - iii. **Inferior:** evita luxación inferior durante la abducción.
- b. **Cápsula posterior:** evita luxación posterior durante la flexión, aducción y rotación interna.

Además de todas estas estructuras estabilizadoras, existe un espacio funcional de vital importancia en la patología en cuestión, el **espacio funcional subacromial**.

El suelo del mismo está constituido por la glenoides y la cabeza del húmero y, su techo, por el ligamento coraco-acromial, clavícula y cara inferior del acromion (tuberosidad terminal de la espina de la escápula). Morrison y Bigliani describieron en los años 80 tres tipos de acromion: tipo 1: con superficie plana; tipo 2: curvo, ligera convexidad; tipo 3: ganchudo; siendo ésta última la más propensa a las lesiones dada su morfología (Bigliani *et al* 1986).



Las estructuras que se localizan en este espacio, entre las que se encuentra el músculo supraespinoso y porciones superiores del subescapular e infraespinoso, se ven sometidas a roce y presión como consecuencia de los distintos movimientos del brazo. Fisiológicamente tiene alrededor de 1 cm de altura, reduciéndose esta distancia al

realizar una elevación de 90° a 6 mm y siendo mínima entre los 60° y 120° de la abducción (Da Silva *et al* 2008).

Por último, hemos de citar la llamada **zona crítica**. Ésta es una zona del supraespinoso que se encuentra situada a unos 15 mm proximal a su inserción en el troquíter y que, en ciertas posiciones del brazo, sobre todo con la abducción y posible compresión por estructuras subacromiales, su vascularización es muy deficiente pudiendo dar lugar a patología degenerativa por la hipovascularización (Leyes *et al* 2012).

### **Biomecánica de la articulación glenohumeral**

Dicha articulación presenta un arco activo de 88° que comienzan a los 0° y representan los primeros grados de abducción del brazo. El arco termina a los 150° pero para ello requiere la rotación de la escápula.

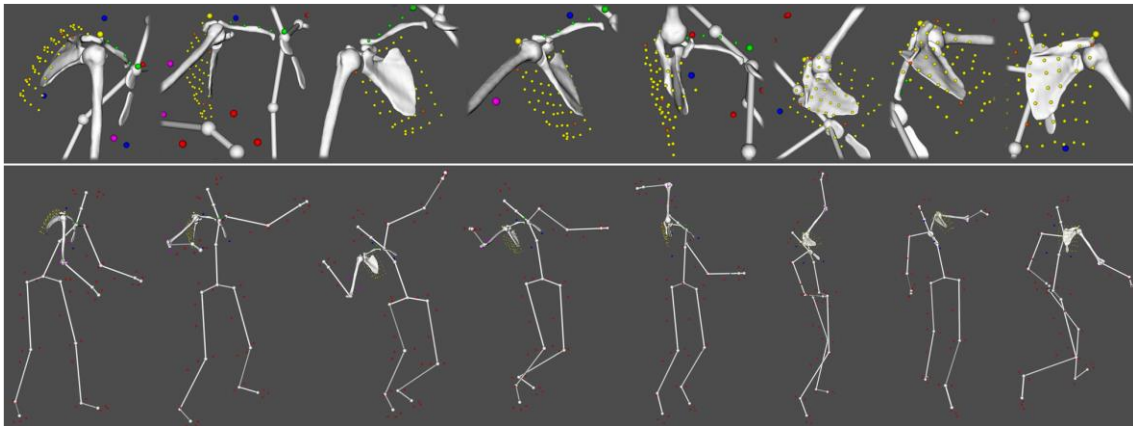
Durante la abducción asciende el centro de rotación de la cabeza humeral (aproximadamente 5 mm), lo que da lugar a un desplazamiento superior de la misma sobre la cavidad glenoidea.

Los primeros 12° de la abducción lo realiza únicamente la articulación glenohumeral pero, a partir de ese momento, necesita de la ayuda de la escapulotorácica.

### **Biomecánica del saque**

De entre las fases que tiene un punto en el tenis, el principal causante de la patología es el servicio. Su importancia de cara al juego así como las exigencias del mismo, han condicionado toda una serie de lesiones en estos deportistas. Los profesionales son capaces de lanzar la pelota a velocidades superiores a 200 Km/h, con lo que no es difícil imaginar los microtraumatismos repetidos a los que son sometidas las articulaciones del hombro. Mientras un solo evento traumático puede causar la lesión, es más común el uso excesivo repetitivo lo que conduce a la insuficiencia de esta estructura. A lo largo de un partido son cientos las veces que se lleva a cabo esta maniobra, alcanzando un pico máximo de esfuerzo suprafisiológico que va repercutiendo de forma negativa en la articulación.

Para entender mejor el mecanismo lesivo, debemos conocer las distintas fases de que consta este movimiento:



*Animación cinemática del hombro durante el servicio. Las imágenes superiores muestran un zoom del hombro para cada posición.*

### 1. Elevación del brazo:

- Esta fase finaliza en el momento que se lanza la pelota. El brazo dominante se coloca abducción, rotación externa y extensión. En ese instante, la cabeza humeral está situada en posición de subluxación inferior entre  $0^\circ$  y  $30^\circ$  para volverse a centrar en el acetábulo a partir de los  $30^\circ$  de abducción. Hasta los  $45^\circ$  de abducción será el subescapular el encargado de garantizar el mantenimiento anterior de la cabeza del húmero para, posteriormente, tomar el relevo los ligamentos glenohumerales. Los músculos supraespinoso, deltoideo y serrato mayor serán también protagonistas en esta fase pero con una clara diferencia entre profesionales y jugadores amateurs: a medida que aumentamos el nivel del tenista, disminuye el requerimiento de dichos músculos (Parier 1993).

### 2. Preparación

- El comienzo de esta fase coincide con el momento que la pelota va a tocar el cordaje de la raqueta hasta que el hombro se encuentra en rotación externa máxima.  
Durante este movimiento, la cabeza humeral está centrada excepto al final de la preparación, momento en el que se encuentra en

retropulsión horizontal y rotación externa máxima (en ese instante retrocede 4 mm). Este gesto lo realiza el tenista cientos de veces a lo largo de un partido, con lo que podemos comprender ahora la enorme cantidad de microtraumatismos que sufre entre el rodete glenoideo y la cápsula posterior del húmero.

Ésta es la fase más larga de todo el proceso ocupando más de la mitad del tiempo.

### 3. Golpe

- De muy corta duración (aproximadamente 50 milésimas de segundo), es el momento que el brazo adquiere la máxima potencia para generar suficiente energía y lanzar la pelota a la mayor velocidad a campo contrario y poder conseguir un “ace”, ganando el punto. En esta fase, el hombro se coloca en antepulsión máxima.

Será tarea del omóplato girar y conseguir orientar la cavidad glenoidea para que la cabeza humeral se vuelva a centrar y de los músculos rotadores internos (subescapular y pectoral mayor) la contracción máxima para estabilizar el complejo articular.

### 4. Fin del gesto

- Último movimiento en el cual el brazo termina con la rotación interna y antepulsión.

## **PATOLOGÍA ASOCIADA: TIPOS DE LESIONES, CLÍNICA Y TRATAMIENTO**

### **TIPOS DE LESIONES**

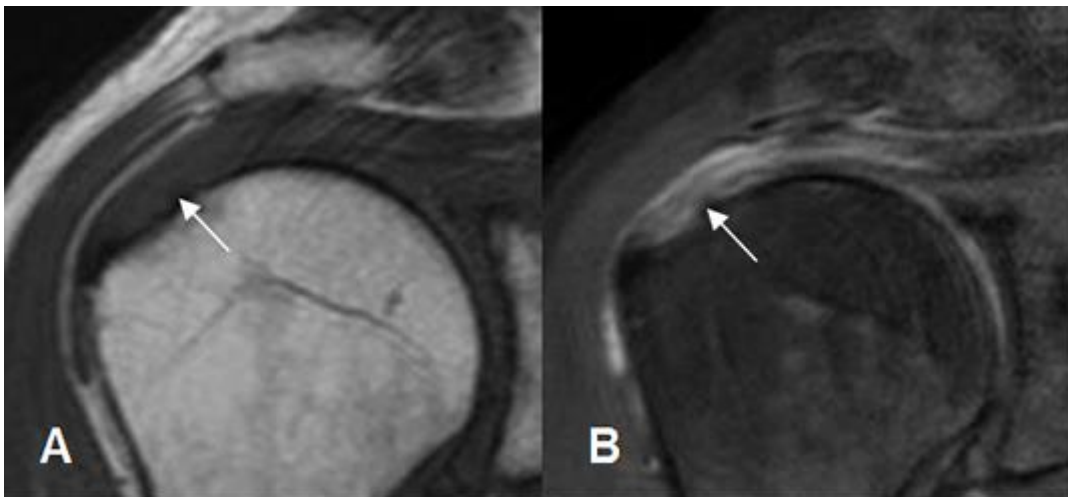Son numerosas las lesiones que pueden sufrir los jugadores de tenis pero nos centraremos en las siguientes:

#### **1. Tendinitis y tendinosis del manguito de los rotadores**

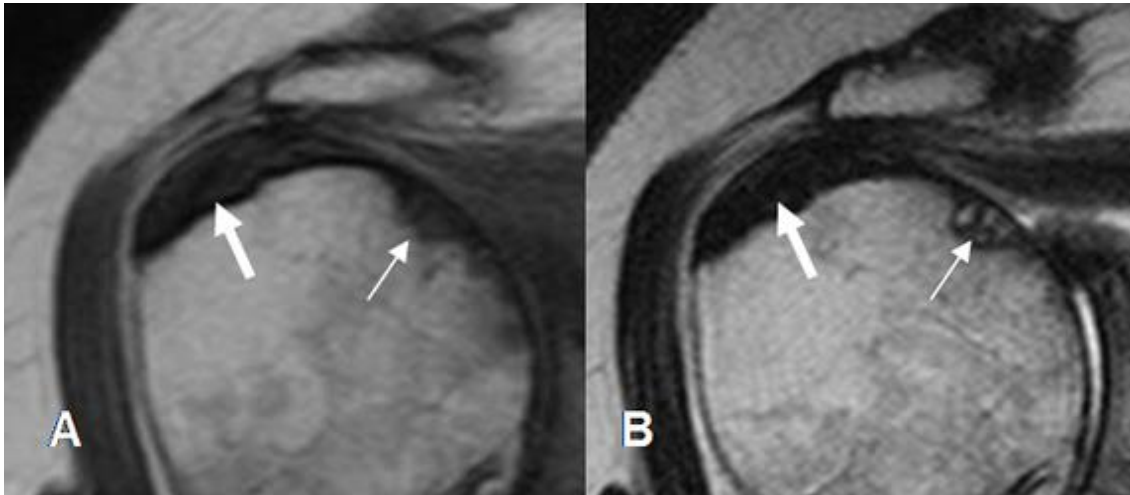
Estos dos términos son entidades clínicas distintas pero no es raro encontrarlas en la literatura como sinónimos. Es un error y para comenzar, hay que establecer una definición adecuada para marcar los límites entre ambas.

La tendinitis hace referencia a la inflamación del tendón pero, en muchas ocasiones, es la vaina la que se encuentra inflamada y no el tendón en sí. Se diferencia así de la tendinosis, entendiéndose que ésta implica enfermedad intratendinosa (Wilk *et al* 2009) como la degeneración fruto del desgaste del tendón por los movimientos repetidos. Aunque en esta segunda entidad puede haber “brotes” inflamatorios, no es la base de la patología. Por otro lado, suele ser un término que se usa en el aspecto crónico de la lesión.

El diagnóstico diferencial entre ambas lo podemos hacer comparándolas en la Resonancia magnética así como duración y frecuencia de los síntomas (Wilk *et al* 2009). En la resonancia del tenista que presente una tendinitis podremos observar la presencia de líquido rodeando el manguito e hiperintensidad del tendón debido a la inflamación aguda. Por otro lado, en la tendinosis se podrá observar fibrosis así como engrosamiento del tendón e hipointensidad en las distintas secuencias.



*Tendinitis del supraespinoso. A: RM coronal en T1. B: RM coronal en STIR. El supraespinoso es hiperintenso, irregular y rodeado de líquido, por la inflamación aguda.*



*Tendinosis del supraespinoso. A: RM coronal en T1. B: RM coronal en T2. Observamos un engrosamiento del tendón, hipotenso en ambas secuencias, por fibrosis secundaria a la inflamación crónica. (La flecha fina indica lesiones osteocondrales)*

La patología del tendón, ya sea tendinitis o tendinosis, se da con mayor frecuencia en los tenistas más jóvenes mientras que, las rupturas del manguito, parciales o totales, suelen afectar a un jugador de edad más avanzada, normalmente por encima de los 40 años (Da Silva *et al* 2010).

Lehman en 1988 realizó un estudio que demuestra el distinto nivel de frecuencia de dolor entre los jugadores de tenis de competición, arrojando unas cifras aclaratorias acerca de la patología dolorosa del hombro según la edad. El 24% de los jugadores de tenis entre 12 y 19 años presentaban dolor, mientras que la incidencia era de cerca del 50% de los mayores de 50 años (Lehman 1988). Se debe fundamentalmente al desgaste y la deshidratación que sufren las estructuras tendinosas con la edad avanzada.

Cualquier tendón del manguito puede sufrir esta patología pero son sobre todo dos los más implicados: el supraespinoso y el infraespinoso.

El primero de ellos, el supraespinoso, podemos llegar a la conclusión de que es uno de los más afectados por lo comentado con anterioridad. El hecho de presentar una zona crítica o hipovascular lo hace vulnerable al estiramiento además de ser comprimida por las estructuras subacromiales. Durante el servicio, el jugador de tenis lleva a cabo una abducción del hombro y los vasos del tendón de este músculo se quedan

hipoperfundidos a lo que hay que sumar que por encima de los 30° de abducción, la presión de las estructuras subacromiales aumenta sobre el músculo, acuciando aún más el problema (Clark *et al* 1992).

Tagliafico *et al.* investigaron acerca de la anatomía del manguito de los rotadores en un grupo de 90 jugadores junior de tenis amateur y observaron la presencia de tendinosis del supraespinoso en 2 de ellos (Tagliafico *et al* 2014).

Por su parte, la presencia de una atrofia del tendón del músculo infraespinoso se pone de manifiesto en algunos estudios revisados.

Fredrik R. Johansson *et al.*, llevaron a cabo un estudio acerca de la presencia de signos de tendinosis en jugadores de élite adolescentes asintomáticos comparando el hombro dominante con el no dominante. Gracias a las pruebas de imagen (resonancia magnética), pudieron establecer un aumento de la prevalencia de tendinosis en el hombro dominante y, con mayor frecuencia, en el tendón del infraespinoso (Johansson *et al* 2015).

Young *et al.* llevaron a cabo un estudio para comprobar si la atrofia aislada del tendón del infraespinoso, ya demostrada en deportes por encima de la cabeza tipo voleibol o beisbol, también estaba presente en el tenis profesional. Para ello, recogieron datos de 125 jugadoras de tenis profesional y examinaron los hallazgos encontrados. Los resultados fueron concluyentes, nada menos que 65 jugadoras (52%) presentaban dicha atrofia en el hombro dominante. De este modo, se pudo correlacionar con el rendimiento de los jugadores, a mayor nivel mayor prevalencia de la patología (Young *et al* 2004).

## **2. Síndrome de pinzamiento (“impingement”)**

Se conoce como síndrome de pinzamiento subacromial o de roce o “impingement” a la irritación mecánica del manguito de los rotadores, en especial el tendón del músculo supraespinoso, como consecuencia de la compresión y roce del mismo por los componentes del arco subacromial: acromion, articulación acromioclavicular y apófisis coracoides (Gutiérrez 2006).

Este síndrome es fruto de los violentos y repetitivos movimientos del hombro necesarios para llevar a cabo el “servicio” durante un partido de tenis. Ocurre cuando el hombro se coloca en abducción, extensión y rotación externa en un primer momento para a continuación ser llevado de con una vigorosa aceleración a la adducción, flexión anterior y rotación interna (Ballesteros 2000).

Ese roce repetido del manguito de los rotadores contra el arco acromial da lugar a microtraumatismos que causan hemorragia, edema e inflamación, fibrosis y en ocasiones llegan a producir la rotura de los tendones.

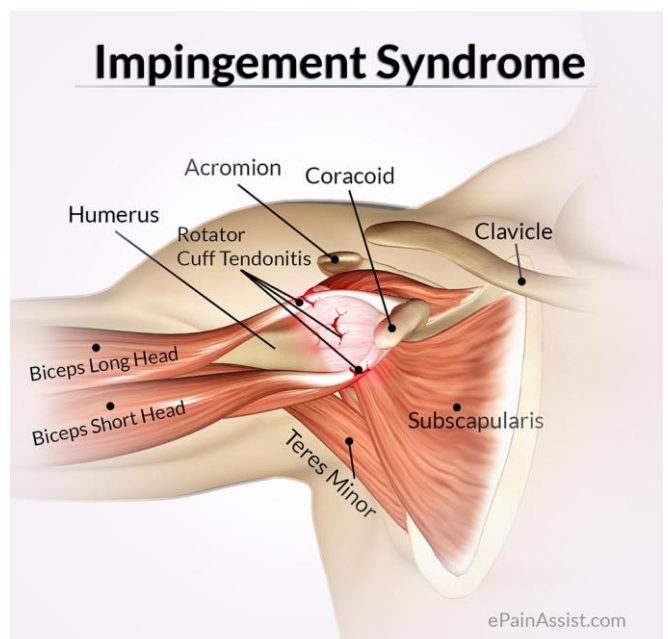
En 1983, Neer llegó a la conclusión de que la tendinitis degenerativa y rotura del tendón del músculo supraespinoso tenía lugar en el tercio anterior del acromion, de la articulación acromioclavicular y del ligamento coracoclavicular y pudo establecer tres estadios progresivos en las lesiones compresivas el manguito de los rotadores:

1. Estadio I: edema e inflamación tendinosa y pequeñas hemorragias. Reversible.
2. Estadio II: fibrosis y engrosamiento de los tendones.
3. Estadio III: reacción ósea, degeneración y rotura tendinosa.

Sería posteriormente Ellman (Ellman 1990), en 1990, quién propondría una subclasificación del Estadio III:

1. Desgarro parcial (clasificado según localización y grado).
2. Desgarro completo (clasificado según la localización y el grado).

Por otro lado, durante la fase del saque, como ya hemos mencionado, se produce un déficit de la vascularización en la llamada “zona crítica” del tendón supraespinoso a causa de la compresión presente en el movimiento. Así, no sólo se produce el roce





constante sino también una isquemia de esos tendones, agravando el cuadro.

### 3. Rotura del manguito de los rotadores

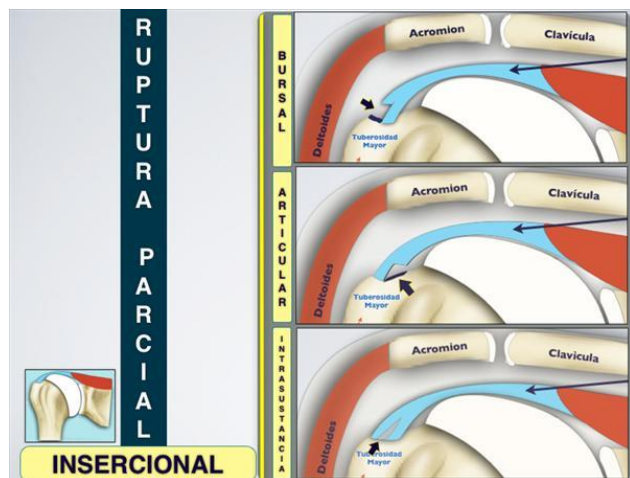
La rotura del manguito de los rotadores la podemos clasificar según la profundidad de la misma en:

- **Completas o totales:** afectan a todo el espesor del manguito.
- **Parciales:** afectan a parte del espesor del manguito.

#### Roturas parciales

En este tipo de roturas se afecta parte del espesor del tendón, y podemos clasificarlas teniendo en cuenta ciertos aspectos:

- Según el **grado**:
  - **Grupo I:** < 3 mm de profundidad.
  - **Grupo II:** 3 a 6 mm de profundidad.
  - **Grupo III:** > 6 mm de profundidad.
- Según **localización** las parciales pueden afectar al lado:
  - **Bursal:** ruptura en la cara superior del tendón, en contacto con la bursa subacromial.
  - **Articular:** ruptura en la cara inferior, en contacto con la superficie articular de la cabeza humeral.
  - **Intratendinosa** o **intersticial:** ruptura dentro del tendón, no tiene contacto con ninguna de las dos superficies.



En lo que respecta a los tenistas, será en el lado articular del brazo dominante donde con más frecuencia aparecerá la lesión. Esto se debe a que en esa zona existe una hipovascularidad y se producen microtraumatismos repetidos durante el juego, fundamentalmente en el “servicio”. En la mayoría de los tenistas, esta rotura parcial del lado articular se da con mayor prevalencia en la zona posterosuperior, en la unión de los tendones del infra y supraespinoso (Braun *et al* 2009).

Este tipo de lesiones son más dolorosas que las del lado bursal o que las totales, fundamentalmente debido a que en el lado articular (en el espacio subacromial) hay una presencia superior de mediadores de la reacción inflamatoria tales como las citocinas (Cruz *et al* 2009).

Es de vital importancia detectar estas lesiones de forma temprana porque, de no ser así, desembocará en una rotura completa.

### **Roturas completas o totales**

Como su propio nombre indica se trata de una lesión que abarca todo el espesor del manguito, siendo visible desde el espacio subacromial y desde la articulación glenohumeral. Este tipo de roturas suelen ser más raras de ver y generalmente asociadas a antecedentes traumáticos, por lo que son menos prevalentes en los jugadores de tenis. Por otro lado, aunque se den con poca frecuencia, afectan más a tenistas de edad avanzada.

- Se clasifican según su **tamaño** (Patte 1990) en:
  - **Pequeña:** <1 cm.
  - **Mediana:** 1 a 3 cm.
  - **Grande:** 3 a 5 cm.
  - **Masiva:** >5 cm.
- Según su **morfología** (Burkhart *et al* 2001):
  - En forma de “**U**”.
  - En forma de “**L**”.
  - En forma de **semiluna**.

## CLÍNICA

### 1. Tendinitis y tendinosis del manguito de los rotadores

La clínica que sufren estos jugadores es dolor con la actividad aérea y debilidad secundaria a ese dolor. Durante el servicio el jugador siente dolor en la fase de elevación del hombro así como el momento en que éste se encuentra en rotación externa máxima.

El dolor es progresivo, fundamentalmente con el movimiento llegando incluso a ser nocturno. El arco doloroso típico coincide con la abducción del hombro entre 70° y 120°. Si conseguimos que el jugador se relaje, la movilización pasiva puede ser completa y sin dolor.

En lo referente a los tenistas profesionales, les suele ocurrir esta lesión al principio de la temporada por que el jugador aún no está acondicionado. Del mismo modo, al final del calendario pueden aparecer como consecuencia de una excesiva fatigabilidad (Wilk *et al* 2009).

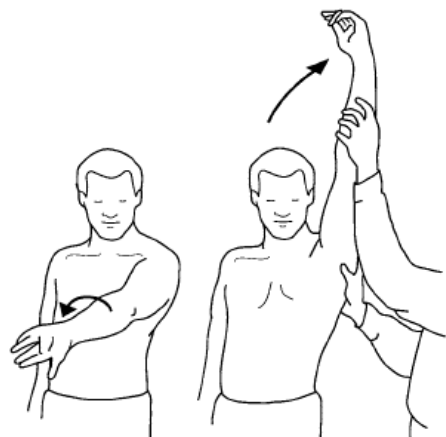
### 2. Síndrome de pinzamiento (“impingement”)

La clínica de este síndrome se puede asociar con los distintos estadios propuestos por Neer (Neer 1983).

#### Estadio I:

En este momento la lesión es aún reversible. En los jugadores aparece en un primer momento dolor al llevar a cabo la abducción del hombro durante el “servicio”, un dolor sordo relacionado con el esfuerzo, llegando incluso a hacerse incómodo en la práctica del tenis e incluso en las actividades cotidianas. Este dolor conllevará una disminución de la actividad deportiva por parte del tenista así como una alteración del sueño.

El deportista presentará dolor a la palpación sobre el tendón del supraespinoso y sobre el borde lateral del acromion así como la existencia de un arco doloroso

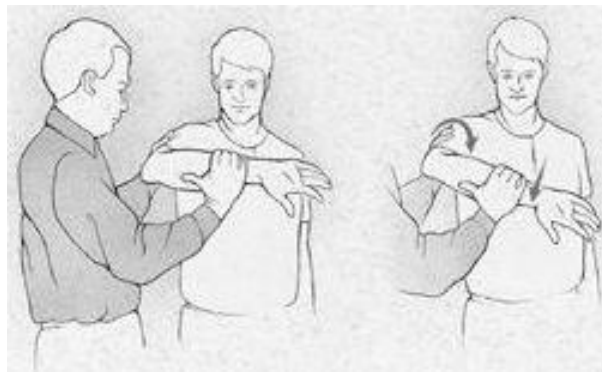


entre los 60° y los 120° de abducción (Gutiérrez 2006).

Existen dos signos que nos pueden orientar al diagnóstico: el signo de Neer y la prueba de Hawkins.

El **signo de Neer** (Neer 1983) consiste en un movimiento pasivo con el hombro en abducción, flexión y rotación interna mientras el examinador hace presión sobre el acromion, despertando dolor. Se trata de una maniobra en la que comprimimos el tendón del supraespinoso contra el acromion. Existe una segunda forma para poder realizar esta prueba: elevar el brazo en todo su arco de movimiento, considerando esta positiva cuando aparece dolor al final del arco de movimiento.

Por su parte, la **prueba de Hawkins** (Cruz *et al* 2009) el evaluador coloca el hombro en flexión de 90° y rotación interna, con el codo flexionado. Manteniendo esta posición, llevamos pasivamente a rotación interna forzada el hombro. La aparición o aumento de dolor indica que la prueba es positiva.



### **Estadio II:**

En este momento ya existe fibrosis y engrosamiento del tendón del supraespinoso y del bíceps, siendo una lesión irreversible. Suele aparecer en tenistas entre 25 y 40 años y surge debido a la presencia inflamación crónica por roce. Clínicamente el deportista presenta dolor de forma continua en la actividad diaria y durante la noche. En la zona subacromial puede palparse crepitación como consecuencia de la fibrosis así como una sensación de inestabilidad articular a los 100° de abducción.

El paciente sufrirá una leve limitación de movimientos del hombro, tanto activos como pasivos (Ballesteros 2000).

### **Estadio III:**

En este último estadio está presente la degeneración tendinosa. Aparece normalmente en jugadores de tenis más veteranos, entre los 50 y 60 años, acuciando un dolor permanente, sobre todo nocturno y debilidad en la articulación. El deportista presentará una impotencia funcional absoluta para llevar a cabo la elevación del hombro. Habrá por otro lado rigidez de la articulación, tanto más en las roturas parciales que en los totales (Ballesteros 2000).

### **3. Rotura del manguito de los rotadores**

Durante la fase inicial, las roturas parciales del manguito pueden ser asintomáticas. En 1995 Sher *et al.* observaron una prevalencia del 20% de roturas parciales por RM en 96 hombros asintomáticos (Soler 2012). Cuando ya da sintomatología, el dolor es el síntoma principal. Éste está presente en la cara anterior y lateral del hombro, agravándose con las actividades que implican movilidad por encima de la cabeza, impidiendo la práctica deportiva del tenis. Presenta un dolor parecido al del síndrome subacromial, apareciendo en los últimos grados de movilidad, limitándola y predominando dicho dolor en la noche.

Otra posible manifestación del dolor es la pérdida de velocidad, un chasquido o un bloqueo a la hora de realizar el servicio (Cruz *et al* 2009).

Como se ha mencionado con anterioridad, serán aquellos tenistas con roturas parciales los que sufran mayor dolor a las maniobras de contracción contra resistencia en comparación con los que tengan roturas totales. Además, dentro de las parciales, serán aquellos que estén afectos del lado articular los que padecerán más dolor.

Otro síntoma prevalente es la rigidez, limitando el arco de movimiento pasivo y dificultando el sueño. Puede aparecer tanto en las roturas parciales como totales.

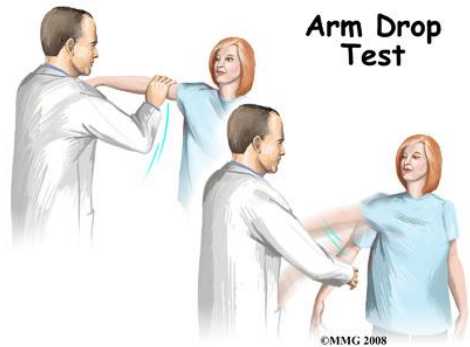
La inestabilidad glenohumeral es otro de los aspectos que nos deben preocupar en estos deportistas, manifestándose como problemas a la hora de que quede centrada la

cabeza humeral en la cavidad glenoidea. Al no poder llevar a cabo el manguito su principal misión como estabilizador dinámico de la articulación, el jugador será consciente de la presencia de esa inestabilidad articular.

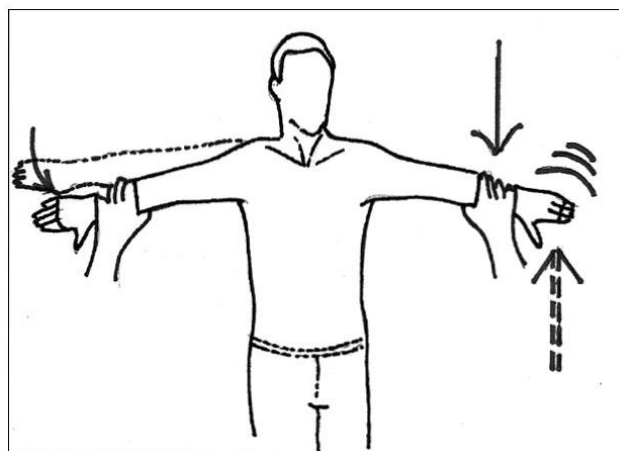
Por último, también son comunes los crepitantes con el movimiento pasivo de la articulación.

Existen una serie de pruebas para determinar el grado de alcance de la rotura del manguito de los rotadores, las principales son el signo del brazo caído y la maniobra de Jobe.

En primer lugar, el **signo del brazo caído** consiste en que el evaluador le pide al paciente que realice una abducción de 120°. En condiciones normales, deberá mantenerlo en esa posición para, a continuación, descender lentamente. Si hay rotura parcial, llegará un punto en el que no podrá resistir el peso del brazo y éste se caerá (Burkhart *et al* 2001).



En la **maniobra de Jobe**, el paciente situará su brazo en abducción de 90°, flexión de 30° y rotación interna, con los pulgares hacia abajo. El examinador solicitará al paciente que lleve a cabo una elevación contra resistencia del brazo. Si hay dolor pero el paciente consigue resistir la fuerza, se tratará de una tendinitis del supraespinoso pero, si no la resiste, se considerará una rotura (Burkhart *et al* 2001).



## TRATAMIENTO

### 1. Tendinitis y tendinosis del manguito de los rotadores

En la fase aguda habrá que indicar al tenista que debe dejar en reposo el hombro afecto. Se pautaran antiinflamatorios no esteroideos orales (AINES) así como la aplicación de hielo durante períodos cortos de tiempo, reduciendo de este modo el dolor y la inflamación.

Por otro lado, deberá llevarse a cabo una rehabilitación de la articulación mediante fisioterapia, calor superficial y profundo (ultrasonidos, onda corta), masajes y ejercicios activos y pasivos.

Si con estas medidas el deportista aún presenta dolor, el médico podrá pautarle infiltraciones con corticoides.

Una vez pasada la fase aguda, podrá hacer ejercicios para fortalecer el manguito, reservando el aspecto quirúrgico para los casos más severos.

Si no tratamos de manera adecuada podría llegar a los estadios de tendinosis (Cruz *et al* 2009).

### 2. Síndrome de pinzamiento (“impingement”)

En el síndrome de pinzamiento podemos clasificar el tratamiento en dos vertientes: conservadora y quirúrgica.

El tratamiento conservador será el elegido antes de cualquier procedimiento quirúrgico. Al igual que en la tendinitis el primer paso que debemos recomendar al tenista es que mantenga el reposo de la articulación. Se le pautarán tanto analgésicos como antiinflamatorios no esteroideos.

Si con ello no mejoramos la sintomatología del paciente, podremos llevar a cabo infiltraciones del espacio subacromial con esteroides combinados con un anestésico local, siendo útiles con un mes de separación y en no más de dos ocasiones.

Por otro lado, el tratamiento rehabilitador tendrá que llevarse a cabo un mínimo de seis semanas, pudiendo alargarlo hasta los seis meses en caso de persistencia del dolor o impotencia funcional. Si tras ese período no conseguimos solucionar el problema del tenista tendremos que plantearnos una opción quirúrgica. Según Bartolozzi et al. se espera un resultado favorable de la terapia conservadora en un 85% de los casos (Bartolozzi *et al* 1994).

Se llevará a cabo el tratamiento quirúrgico en aquellos tenistas en los que persista el dolor tras 12 meses de tratamiento conservador o cuando haya que reparar el manguito.

La acromioplastia con resección del ligamento coracoacromial era el procedimiento más común pero, actualmente, se ha observado que la evolución es mejor si no llevamos a cabo la resección de dicho ligamento puesto que da estabilización a la articulación escapulohumeral, proporcionando estabilidad anterosuperior y distribuyendo la carga del manguito rotador.

Así mismo, el tratamiento artroscópico es muy demandado hoy día en la patología del síndrome de pinzamiento con integridad del manguito rotador, con la única desventaja de que requiere un alto nivel de experiencia por parte del cirujano.

### **3. Rotura del manguito de los rotadores**

En lo que respecta al tratamiento de la rotura, ya sea parcial o total, no todos los manguitos deben ser intervenidos. En la inmensa mayoría de las ocasiones comenzaremos con un tratamiento conservador, reservando la cirugía para aquellas roturas como consecuencia de un traumatismo agudo que asocie una gran debilidad o aquellas que sean superiores a 3 cm, considerando más resolutive una cirugía precoz (Burkhart *et al* 2001).

Dentro del tratamiento conservador, como ya hemos visto en los otros cuadros, incluiremos el reposo y cese de la actividad deportiva sumado a la introducción de una pauta de antiinflamatorios no esteroideos orales, crioterapia y fisioterapia precoz. Más



de la mitad de los pacientes presentarán un alivio del dolor y una mejoría en la movilidad gracias a éstas técnicas (Itoi *et al* 1992).

El siguiente paso en estos pacientes sería la infiltración del espacio subacromial con esteroides para controlar el dolor pero algunos autores piensan que es perjudicial ya que inhibe la síntesis de colágeno, produciendo una atrofia del tendón y disminuyendo con ello la capacidad de cicatrización del mismo (Withrington *et al* 1985).

La vertiente quirúrgica se reserva para aquellos deportistas refractarios al tratamiento conservador, presentando aún dolor, debilidad o limitación funcional. El cirujano se centrará en conseguir la re inserción del manguito en la cabeza del húmero. Cuanto mayor sea la rotura, peor la calidad del tejido, fumadores, diabéticos... peores resultados (Harryman *et al* 1991).

La técnica clásica consiste en la acromioplastia (extirpación quirúrgica del gancho anterior del acromion, también conocida como acromioplastia anterior o descompresión subacromial), acompañada de la sutura del manguito de los rotadores.

Muchas son las técnicas usadas para llevar a cabo la cirugía pero actualmente se prefiere la técnica artroscópica a la reparación abierta puesto que cuenta con menor dolor en el postoperatorio, menor pérdida sanguínea, menor rigidez de la articulación y menor estancia hospitalaria, con los gastos que de ello se deducen. En cuanto a resultados, en ambas opciones son similares.

## **PROGRAMA DE REHABILITACIÓN**

Como hemos visto, la mayoría de las lesiones del manguito de los rotadores pueden ser tratadas sin necesidad de llevar a cabo una cirugía. Contamos con un programa de rehabilitación que incluye una serie de fases progresivas para alcanzar la curación de la estructura e intentar que el tenista vuelva a la actividad. A medida que van avanzando las fases, los ejercicios serán más agresivos y requerirán un mayor esfuerzo por parte del deportista.

En una primera fase, la fase aguda, intentaremos que el paciente sienta una disminución del dolor así como de la inflamación. Para ello, tal y como se ha citado, le

recomendaremos el uso de hielo, antiinflamatorios no esteroideos y en ciertas ocasiones inyecciones subacromiales. Por otro lado, haremos hincapié en que abandone la práctica deportiva hasta que el médico rehabilitador se lo aconseje. Otro de los objetivos en este momento, será que el tenista adquiera un movimiento normal del hombro, la estabilidad dinámica y que recupere la fuerza muscular. Así, el rehabilitador en principio se centrará en mejorar la fuerza de los músculos débiles, como son los rotadores externos. Si el deportista presenta dolor agudo, se llevarán a cabo ejercicios isométricos mientras que, si tiene un mínimo dolor, podremos llevar a cabo ejercicios isotónicos ligeros de forma segura (Wilk *et al* 2009).

En la segunda fase los objetivos serán continuar con el fortalecimiento de los músculos, mejorar la flexibilidad y facilitar un control neuromuscular. Los ejercicios serán más agresivos que en la etapa anterior y pondremos especial énfasis en alcanzar un equilibrio muscular.

En una tercera fase los objetivos marcados consistirán en seguir fortaleciendo y adquirir potencia y resistencia, así como realizar ejercicios funcionales y poco a poco ir iniciando la actividad deportiva. Los ejercicios pliométricos se pueden usar para mejorar la estabilidad dinámica, la propiocepción e ir aumentando las tensiones funcionales en la articulación del hombro. Los citados ejercicios consistirán en tres fases: la primera será una fase excéntrica, aplicando un pre-estiramiento rápido al músculo; la segunda es la llamada fase de amortización, representando el intervalo de tiempo entre la fase excéntrica y concéntrica; y la última fase serán la concéntrica.

Finalmente, en la cuarta fase del programa de rehabilitación, el tenista volverá a la práctica deportiva de forma gradual realizando los ejercicios que le hayan sido recomendados por el rehabilitador.

## **DISCUSIÓN Y CONCLUSIONES**

Durante el movimiento que realizan los tenistas para poder llevar a cabo el “saque”, el manguito de los rotadores sufre una serie de microtraumatismos que ocasionan, con el tiempo, una amplia gama de patologías. Los jugadores que practican este deporte deben ser conscientes de los riesgos que corren al ejercer fuerzas para las que esta estructura no está preparada.

Los distintos autores revisados dejan patente que las lesiones son de diversa índole, dejando para los más jóvenes las patologías más leves, tales como la tendinitis y la tendinosis y las más severas, roturas parciales y totales, para los jugadores veteranos. Ya no sólo hablamos de lesiones objetivas sino de dolor, un síntoma subjetivo que aparece en más de la mitad de los jugadores mayores de 40 años y reduciéndose a la mitad la prevalencia entre los más jóvenes, los que rondan la segunda década de la vida. Se ha podido constatar que este hecho se basa en la presencia de un claro desgaste y deshidratación de las distintas estructuras a medida que envejecemos.

Si bien es cierto que todos los tendones del manguito pueden afectarse, los autores coinciden en que son dos los principales. En primer lugar el tendón del músculo supraespinoso y, esto es así, básicamente porque en él existe lo que los autores llaman la zona “crítica” o hipovascular. Esta zona, que coincide con el tercio externo del tendón, se queda hipoperfundida como consecuencia del movimiento de abducción que realiza el tenista al llevar a cabo el “servicio”, comprimiendo dicho tendón contra las estructuras propias del llamado arco subacromial.

En lo que respecta al tendón del músculo infraespinoso se pone de manifiesto en algunos de los estudios revisados una clara atrofia del mismo en el hombro dominante del jugador. Además se pudo establecer una relación directa con el rendimiento de los jugadores, a mayor nivel mayor prevalencia de la patología.

Dentro del tema de los tratamientos y después de examinar la literatura vigente, se ha podido concluir que el tratamiento quirúrgico queda reservado para contadas ocasiones, siendo mejores los resultados con tratamiento conservador: reposo de la articulación, AINES, analgésicos y, en los casos que con esta pauta no solucionemos el

cuadro, infiltraciones subacromiales con corticoides combinados con anestésicos, sumado a un tratamiento rehabilitador.

En cuanto a la opción quirúrgica, en el síndrome de pinzamiento realizaremos la cirugía cuando hayan pasado 12 meses de tratamiento conservador sin mejoría y, en el caso de las roturas, cuando sean mayores de 3 cms. Alguno de los estudios revisados pone de manifiesto que las infiltraciones con corticoides en los pacientes con rotura son contraproducentes puesto que inhibe la síntesis de colágeno, produciendo una atrofia del tendón y disminuyendo con ello la capacidad de cicatrización del mismo.

La comprensión de esta patología asociada al “servicio” del tenis es útil para médicos y entrenadores deportivos puesto que podrán elaborar protocolos de tratamiento para estos deportistas y conocer mecanismo lesional. Si conseguimos detectar con suficiente antelación la fuente de dolor, podremos evitar su progresión hacia lesiones más graves e incapacitantes.

## **BIBLIOGRAFÍA**

- Ballesteros M, Gómez B, Jumilla C, Castro M. *Traumatología y medicina deportiva. Volumen 2*. Almería: Universidad de Almería: 2000.
- Bartolozzi A, Andreychik D, Ahmad S. Determinants of outcome in the treatment of rotator cuff disease. *Clin Orthop Relat Res* 1994; 90-97.
- Bigliani LU, Morrison DS, April EW. *The morphology of the acromion and its relationship to rotator cuff tears*. *Orthop Trans*. 1986;10:216.
- Braun S, Kokmeyer D, Millett PJ. *Shoulder injuries in the throwing athlete*. *J Bone Joint Surg* 2009; 91:966–978.
- Burkhart SS, Danaceau SM, Pearce CE Jr. *Arthroscopic rotator cuff repair: Analysis of results by tear size and by repair technique-margin convergence versus direct tendón-to-bone repair*. *Arthroscopy* 2001; 17:905-12.
- Clark JM, Harryman DT. Tendons, ligaments and capsule of the rotator cuff. *J Bone Joint Surg* 1992; 74: 713-725.
- Cruz F, Almazán A, Pérez F, Sierra L, Villalobos E, Gonzalez Ugalde H, Ibarra C. *Lesiones en el hombro ocurridas durante la práctica de deportes*. *Ortho-tips Volumen 5. Número 1*. 2009; 65-78.
- Da Silva RT, Hartmann LG, Laurino CF, Bilo JP. Clinical and ultrasonographic correlation between scapular dyskinesia and subacromial space measurement among junior elite tennis players. *Br J Sports Med*. 2008; 44(6): 407-410.
- Da Silva RT. *Lesiones deportivas de los miembros superiores*. *Revista Brasileira de Ortopedia*. 2010; 45 (2): 122-131.
- Ellman H. *Diagnosis and treatment of incomplete rotator cuff tears*. *Clin Orthop* 1990 254:64-74.
- Gutiérrez Meneses, A. *Síndrome de pinzamiento*. *Ortho-tips Volumen 2. Número 2*. 2006; 68-77.
- Harryman D, Mack L, Wang K, Jackins S, Richardson M, Matsen F. Repairs of the rotator cuff. Correlation of functional results with integrity of the cuff. *J Bone Joint Surg* 1991; 12:50-9.

- Hutchinson MR, LaPrade RF, Burnett QM, Moss R, Terpstra J. *Injury surveillance at the USTA boys tennis championships: A 6-year study*. Med Sci Sports Exerc 1995; 7: 826-830.
- Itoi E, Tabata S. Conservative treatment of rotator cuff tears. Clin Orthop Rel Res 1992; 275:165-73.
- Johansson FR, Skillgate E, Adolfsson A, Jenner G, DeBri E, Swärd L, Cools AM. *Asymptomatic elite adolescent tennis players' signs of tendinosis in their dominant shoulder compared with their nondominant shoulder*. J Athl Train. 2015; 50 (12): 299-305.
- Lehman RC. Shoulder pain in the competitive tennis player. Clin Sports Med. 1988;7(2):309–327.
- Leyes M, Forriol F. *La rotura del manguito rotador: etiología, exploración y tratamiento*. Trauma 2012; 23(1):39-56.
- Neer CS. *Impingement lesions*. Clin Orthop Relat Res. 1983;173:70–7.
- Parier J. *Lesiones del tenista*. Barcelona: Ciba Geigy, 1993
- Patte D. Classification of rotator cuff lesiones. Clin Orthop Relat Res 1990; 254:81-6.
- Real Academia Española. «hombro». *Diccionario de la lengua española* (23.ª edición). Madrid: Espasa. 2014.
- Ruiz-Cotorro, A. *Patología traumática del tenista*. Apunts 1996; 44-45:106-111.
- Shünke, Schulte, Schumacher, Voll, Wesker. *Prometheus. Texto y atlas de anatomía. Tomo 1*. 2ª Edición. Madrid: editorial panamericana; 2011.
- Soler Romagosa F. *Roturas parciales del manguito rotador*. Trauma Fund MAPFRE Vol 23 Supl. 2012; 1:57-63.
- Tagliafico A, Cadoni A, Bignotti B, Martinoli C. *High-resolution ultrasound of rotator cuff and biceps reflection pulley in non-elite junior tennis players: anatomical study*. BMC Musculoskeletal Disorders 2014; 15:241
- Wilk KE, Obma P, Simpson CD, Cain EL, Dugas J, Andrews JR. Shoulder injuries in the overhead athlete. J Orthop Sports Phys Ther. 2009; 39(2):38–54.
- Withrington R, Girgis F, Seifert M. A placebo-controlled trial of steroid injections in the treatment of supraspinatus tendonitis. Scand J Rheumatology 1985; 14:76-8.

Young SW, Dakic J, Stroia K, Nguyen NL, Harris AHS, Safran MR. *High incidence of infraspinatus muscle atrophy in elite professional female tennis players*. Am J Sports Med 2004; 43(8):1989–1993.