



**Universidad**  
Zaragoza



## Trabajo Fin de Grado

ABORTOS DE REPETICIÓN RELACIONADOS  
CON FACTORES UTERINOS : HISTEROSCOPIA  
DIAGNÓSTICA Y TERAPÉUTICA

*REPEAT MISCARRIAGES RELATED TO UTERINE  
FACTORS: DIAGNOSTIC AND THERAPEUTIC  
HYSTEROSCOPY*

Autor

JUAN RAMÓN Y CAJAL CALVO

Director

DRA. MERCEDES SOBREVIELA LASERRADA

FACULTAD DE MEDICINA / UNIVERSIDAD DE ZARAGOZA  
JUNIO 2016

## INDICE

1. Resumen .....	4
2. Palabras clave .....	4
3. Objetivo .....	6
4. Material y métodos .....	6
5. Introducción .....	6
6. Histeroscopia en abortos de repetición .....	7
7. Factores uterinos relacionados con la infertilidad .....	8
7.1.1 Malformaciones uterinas .....	8
7.1.2 Embriología uterina .....	9
7.1.3 Clasificación malformaciones congénitas uterinas .....	10
Tipo I .....	11
Tipo II .....	11
Tipo III .....	12
Tipo IV .....	13
Tipo V .....	13
Tipo VI .....	14
Tipo VII .....	14
7.2 Adherencias intrauterinas .....	15
7.3 Miomas uterinos .....	15
7.4 Istmocele .....	16
7.5 Incompetencia cervical .....	17
7.6 Pólipos endometriales.....	18
7.7 Alteraciones genéticas en la receptividad endometrial .....	19
8. Histeroscopia en el diagnóstico y tratamiento de los factores uterinos relacionados con la infertilidad. ....	21
8.1 Uso en malformaciones uterinas .....	21
8.1 Uso en adherencias intrauterinas .....	23
8.3 Uso en miomas uterinos .....	24
8.4 Uso en istmocele .....	26
8.5 Uso en la incompetencia cervical .....	26
8.6 Uso en pólipos endometriales .....	27

9. Discusión ..... 28

10. Conclusiones finales ..... 29

11. Bibliografía ..... 31

## **1. RESUMEN**

El útero es el órgano fundamental dentro del proceso reproductivo y participa en eventos claves, como el transporte espermático, la implantación y la nutrición fetal.

Diversos factores anatómicos uterinos pueden ser causa de infertilidad, aborto recurrente o parto prematuro. Se pueden tratar de anomalías anatómicas congénitas, como el caso de las malformaciones uterinas o anomalías anatómicas adquiridas como el caso de los miomas intrauterinos, los pólipos endometriales, las sinequias uterinas, el istmocele o la incompetencia cervical.

Numerosas técnicas diagnósticas entre las cuales destaca la histeroscopia han contribuido al diagnóstico y al tratamiento de estas patologías, permitiendo el correcto desarrollo de implantación embrionaria y posterior desarrollo fetal.

El tratamiento quirúrgico histeroscópico del septum uterino, que constituye la malformación uterina más frecuente, disminuye del mismo modo significativamente la probabilidad de aborto de repetición y puede incrementar la probabilidad de embarazo en pacientes sin otra causa aparente de infertilidad. Los miomas uterinos, los pólipos endometriales, las sinequias uterinas y el istmocele también son subsidiarios de su corrección histeroscópica asociándose un aumento significativo en las tasas de embarazo. Así mismo una nueva línea de investigación está llevando a cabo estudios sobre el diagnóstico de la incompetencia cervical mediante la técnica histeroscópica, permitiendo visualizar de manera directa el diámetro del esfínter cervical interno y poder valorar el riesgo de la paciente a poder sufrir de dicha patología en una futura gestación.

La histeroscopia es considerada por tanto como la técnica de elección para la evaluación de la cavidad uterina, permitiendo una visualización directa de la misma y el tratamiento de las anomalías uterinas subyacentes en ella.

## **2. PALABRAS CLAVE**

Aborto de repetición , infertilidad, malformaciones uterinas, útero septo, adherencias uterinas, miomas submucosos, istmocele , incompetencia cervical, pólipos endometriales, receptividad endometrial, histeroscopia, metroplastia, miomectomía.

## **ABSTRACT**

The uterus is an important organ in the reproductive process and participate in key events such as sperm transport, implantation and fetal nutrition.

Uterine various anatomical factors can cause infertility, recurrent abortion or premature labor. They can treat congenital anatomical abnormalities, such as the case of uterine malformations or acquired anatomic abnormalities as in the case of intrauterine fibroids, endometrial polyps, uterine synechiae, the istmocele or cervical incompetence.

Numerous diagnostic techniques among which hysteroscopy have contributed to the diagnosis and treatment of these conditions, allowing the proper development of embryo implantation and subsequent fetal development.

Hysteroscopic surgical treatment of uterine septum, which is the most common uterine malformation, just as significantly decreases the probability of repeat abortion and may increase the likelihood of pregnancy in patients with no other apparent cause of infertility.

Uterine fibroids, endometrial polyps, uterine synechiae and istmocele are also subsidiaries of the hysteroscopic correction associating a significant increase in pregnancy rates. Also a new line of research is conducting studies on the diagnosis of cervical incompetence by hysteroscopic technique, allowing directly visualize the diameter of the internal cervical sphincter and to assess the risk of the patient to suffer from this disease in a future pregnancy.

Hysteroscopy is considered therefore as the gold standard technique for evaluation of the uterine cavity, allowing direct visualization of the same and the treatment of uterine anomalies underlying it.

## **KEYWORDS**

Repeat abortion, infertility, uterine malformations, uterine septum, uterine adhesions, submucosal fibroids, istmocele, cervical incompetence, endometrial polyps, endometrial receptivity, hysteroscopy, metroplasty, myomectomy.

### **3. OBJETIVO**

El objetivo de este trabajo es determinar las causas de aborto de repetición relacionadas con las alteraciones anatómicas de la cavidad uterina y el papel diagnóstico-terapéutico de la histeroscopia en la resolución de las mismas, y su aplicación en la prevención del cuadro clínico basándonos en la evidencia científica actual.

### **4. MATERIAL Y MÉTODOS**

Se llevó a cabo una revisión bibliográfica en el motor de búsqueda de artículos científicos Pubmed , ScienceDirect y manuales de referencia sobre la evidencia científica, recopilando los principales estudios publicados a este respecto a nivel mundial en los últimos años.

### **5. INTRODUCCIÓN**

Se define aborto de repetición o recurrente a la pérdida de dos gestaciones consecutivas o más de dos alternas.<sup>1</sup> Entendiendo como aborto según la OMS a la interrupción espontánea del embarazo antes de que el feto sea viable, es decir, antes de que el feto pese 500 gramos, lo que corresponde a la semana 20-22 de gestación.

La incidencia del aborto clínico en la población general es del 10-15% y la de aborto de repetición del 1 al 5 %.<sup>2</sup>

Es importante y útil conocer el riesgo de recurrencia de un aborto cuando se tiene que asesorar a parejas con pérdidas gestacionales. En una población no seleccionada, el riesgo de producirse un aborto cuando ya se ha tenido uno previamente es del 16%, en caso de tener dos abortos previos el porcentaje sube al 25 % y se sitúa alrededor del 35- 45% cuando se han tenido tres abortos previos.<sup>1</sup>

Conforme se producen un mayor número de abortos en la mujer, mayor es la probabilidad de que exista una causa o problema subyacente responsable de las pérdidas gestacionales.<sup>3</sup>

El aborto de repetición se ha relacionado con diversos factores etiológicos como : alteraciones autoinmunes (20%) , endocrinas (17-20%), anatómicas (10-15%), genéticas (2-5%) e

infecciosas (0,5-5%), siendo sin embargo, la causa más frecuente de pérdida recurrente gestacional la de origen idiopático (40-50%).<sup>4</sup>

Independientemente de los antecedentes obstétricos de la mujer, el riesgo de que se produzca un aborto espontáneo tiene otro factor común y no menos importante como es la edad. Esta relación entre la edad y los abortos de repetición está justificada por las alteraciones genéticas en los ovocitos que aumentan conforme aumenta también la edad de la mujer.

El riesgo es parcialmente bajo en pacientes con edad inferior a los 30 años (12% ), aumenta sutilmente en mujeres de 30 a 34 años (15%), y se produce un aumento importante entre los 35 y los 39 años (24.6%) y a partir de lo 40 años (34-52% ).<sup>5</sup>

El pronóstico reproductivo de la paciente dependerá tanto de la causa subyacente de pérdidas de embarazo como del número de pérdidas anteriores. La corrección de los factores etiológicos endocrinos (hipotiroidismo o la diabetes mellitus) y anatómicos, proporcionan las mayores tasas de éxito, consiguiendo un feto vivo a termino en el 60 - 90% de los casos.<sup>6</sup>

## **6. HISTEROSCOPIA EN ABORTOS DE REPETICIÓN**

La histeroscopia es un procedimiento mínimamente invasivo, inocuo, factible, altamente tolerable, sensible y específico para el diagnóstico de la patología intrauterina , que permite la visualización directa del canal cervical y la cavidad uterina. Permite explorar la cavidad uterina y determinar la existencia de una anomalía uterina que deforma la cavidad, así como el aspecto del endometrio. No solo se utiliza para el manejo de las anomalías anatómicas uterinas sino que permite además, la posibilidad de tomar biopsias endometriales con el objetivo de estudiar posibles alteraciones histológicas capaces de explicar fallos de implantación que originan problemas reproductivos.

Las indicaciones tanto diagnósticas como terapéuticas de la histeroscopia incluyen el sangrado uterino anómalo premenopáusico y postmenopáusico, pólipos endometriales, miomatosis uterina, adherencias intrauterinas, malformaciones uterinas y extracción de dispositivos intrauterinos u otros cuerpos extraños.<sup>7</sup>

El uso de la histeroscopia tiene una gran importancia en el diagnóstico precoz de patologías uterinas, así como en su tratamiento, comprobándose que una precoz corrección de la

anomalía mejora el pronóstico reproductivo de la mujer <sup>8</sup> y es considerada como la prueba de elección o gold standard, para la evaluación de la cavidad uterina.

Si bien, la Sociedad Europea de Reproducción Humana y Embriología (ESHRE), en su último documento de consenso del año 2013 indicaba que la histeroscopia sólo debía ser utilizada para la confirmación y el posterior tratamiento de patologías uterinas sospechadas mediante ecografía transvaginal o histerosalpingografía o bien después de dos pérdidas gestacionales habiendo previamente descartado las principales causas de aborto.<sup>9</sup> En el momento actual, esta recomendación está siendo reconsiderada a la espera que en el próximo documento de consenso que se llevará a cabo en el 2016 se incluya dentro del estudio básico de infertilidad femenina.

Por todo lo comentado, la histeroscopia resulta un instrumento de gran utilidad en el diagnóstico y manejo terapéutico de las anomalías anatómicas uterinas así como también en el estudio anatomopatológico que podrían explicar otras causas de dificultad reproductiva.

## **7. FACTORES UTERINOS RELACIONADOS CON LA INFERTILIDAD**

### **7.1 MALFORMACIONES UTERINAS**

Las malformaciones uterinas comprenden un conjunto de anomalías congénitas del aparato genital femenino. Estas anomalías, están relacionadas con resultados obstétricos desfavorables, presentándose como abortos de repetición en el primer y segundo trimestre, retraso del crecimiento fetal intrauterino, malposición fetal o un mayor porcentaje de partos pretérmino.

La etiología de las malformaciones uterinas ha sido motivo de numerosos estudios e investigaciones a lo largo de los años, se ha manifestado un patrón de herencia poligénico,<sup>10</sup> junto con posibles efectos ambientales, como la exposición durante el desarrollo embriológico a radiaciones ionizantes, tóxicos teratogénicos como el dietilestilbestrol (DES)<sup>11</sup> o infecciones intrauterinas.

Habitualmente son pacientes asintomáticas que consultan por esterilidad o con más frecuencia, por infertilidad. No obstante, en ciertos casos las malformaciones uterinas pueden



provocar dismenorrea o metrorragias de pequeña cantidad en los periodos pre o posmenstruales. La prevalencia de estas anomalías se sitúan entorno al 1% de la población femenina general y alrededor del 3% de las mujeres con problemas de fertilidad.<sup>12-13</sup>

El motivo de estos problemas reproductivos se podrían explicar por una disminución de la cavidad uterina, el aumento de su contractilidad o una hipovascularización del septo uterino, lo que implicaría una inadecuada implantación y correcto desarrollo embrionario .

No obstante, el hecho de padecer una malformación anatómica uterina, no conlleva necesariamente la problemática de la infertilidad.<sup>14</sup>

El útero septo es la malformación uterina más frecuente (50-55%) , consiste en un defecto en la reabsorción del segmento medial de los conductos de Müller y esta íntimamente relacionado con los abortos de repetición

## *7.2 EMBRIOLOGÍA UTERINA.*

El desarrollo embriológico femenino se produce por el correcto desarrollo y fusión posterior de los conductos de Müller o paramesonefros con la posterior reabsorción del tabique que los divide.

Hasta la sexta semana de gestación, no existen diferencias anatómicas entre los aparatos genitales de ambos sexos, es en este periodo de la embriogénesis cuando el déficit del gen SRY localizado en el cromosoma Y, genera la diferenciación sexual. Éste déficit provoca la no existencia de la hormona antimülleriana, de manera que los conductos de Müller persisten en el tiempo. El útero, incluyendo también el cérvix uterino se forman a partir de los conductos de Müller.<sup>15</sup>

En la semana nueve de gestación, se produce la fusión de los dos conductos de Müller, formándose de esta manera las trompas, el útero y la parte alta de la vagina. Esta fusión deja como punto de unión un tabique, cuya reabsorción depende de un proceso apoptótico mediado por el gen bcl 2 (B-cel lymphoma) <sup>16</sup>, la alteración de este gen provocará la persistencia de dicho tabique.

### 7.3 CLASIFICACIÓN DE MALFORMACIONES UTERINAS CONGÉNITAS

A lo largo del tiempo, se han publicado numerosas clasificaciones, en 1979 Buttman y Gibbons introdujeron la primera clasificación de anomalías Mullerianas con referencia únicamente a las anomalías uterinas. Este trabajo marcó la base para que años después la Sociedad Americana de Fertilidad (American Fertility Society) creara en el año 1988 la primera clasificación de anomalías congénitas uterinas, tomando como referencia la anatomía genital femenina, especialmente la uterina.<sup>17</sup> Esta clasificación ha sido aceptada a nivel mundial, siendo la más utilizada en la práctica clínica en la actualidad, y divide las malformaciones uterinas congénitas en 7 grupos.<sup>18</sup> Figura 1.

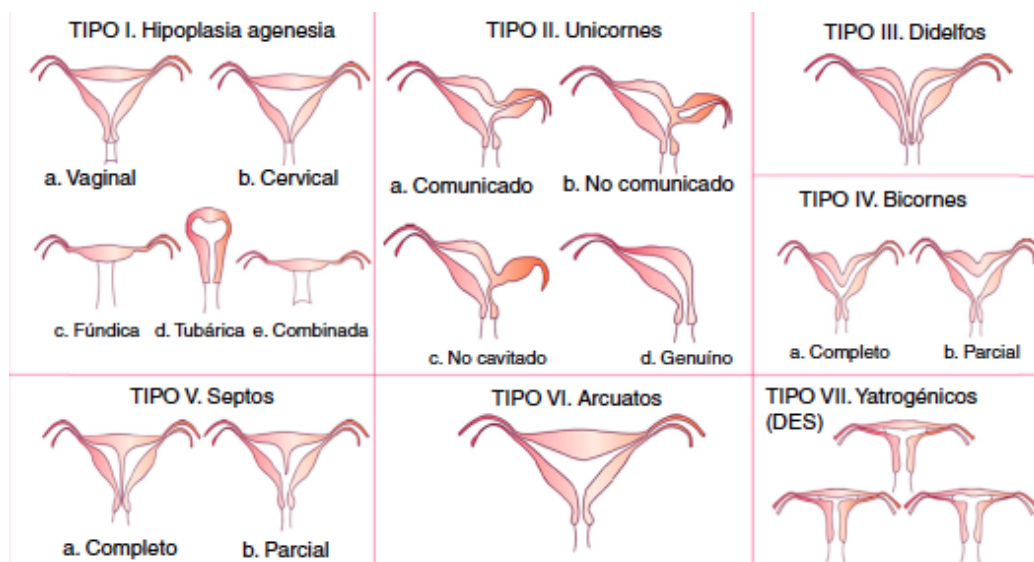


Figura 1. Clasificación de la Sociedad Americana de Fertilidad (AFS)<sup>17</sup>

Existen otras clasificaciones de menor utilidad. En los últimos años, se han postulado otros sistemas de clasificación. En el año 2004, Acien<sup>19</sup> estableció una novedosa agrupación basándose en el origen embriológico de los diferentes elementos del aparato genitourinario y un año más tarde, en el 2005, Oppelt<sup>20</sup> dio a conocer el sistema vagina, cuello uterino, útero, anexos y malformaciones asociadas (VCUAM)

El desarrollo tecnológico de la ecografía tridimensional nos ha permitido la aparición de otra clasificación sencilla y muy práctica, cuyo fundamento reside en definir con precisión la morfología del fondo de la cavidad uterina y de su contorno externo.<sup>21</sup>

## TIPO I. HIPOPLASIA O AGENESIA

Se trata de la ausencia total o parcial de los conductos de Müller, por un fracaso de estos al desarrollarse. La prevalencia se estima aproximadamente entre el 5 y el 10% de las anomalías Müllerianas.<sup>22</sup>

La principal entidad dentro de este grupo de malformaciones la constituye el síndrome de Mayer- Rokitansky- Kuster-Hauser, que combina agenesia uterina, agenesia cervical uterina y de la porción superior de la vagina.

Estas pacientes tienen ovarios y patrón hormonal dentro de la normalidad pero agenesia uterina o hipoplasia uterina como resultado del fracaso de desarrollo del bulbo sinovaginal.<sup>23</sup> Presentan caracteres sexuales secundarios normales junto con niveles normales de testosterona y de estradiol, evidenciando una función ovárica normal.<sup>24</sup>

Tanto la histeroscopia como la histerosalpingografía no tienen ningún papel en la evaluación de la agenesia e hipoplasia mülleriana. La ecografía se postula como primera medida para la evaluación de esta anomalía, comprobando la existencia de ovarios normales y la ausencia de útero. Este cuadro es normalmente diagnosticado por los especialistas pediátricos o endocrinos debido a la amenorrea primaria que padecen las pacientes que es considerada como la manifestación clínica primordial.

En lo relacionado con su capacidad reproductiva dependerá del grado de hipoplasia y la presencia o no de endometrio funcional.

## TIPO II. ÚTERO UNICORNE

Esta malformación constituye aproximadamente el 20% de las malformaciones anatómicas uterinas.<sup>25</sup> Su origen puede deberse a un defecto de uno de los dos conductos de Müller por hipoplasia o aplasia, mientras que el otro conducto se desarrolla con normalidad.

Los problemas relacionados con la fertilidad y esta malformación, podrían explicarse por un déficit en el flujo vascular útero-placentario dando como resultado un aporte sanguíneo inadecuado por parte de las arterias ováricas desde el lado menos desarrollado.<sup>26</sup>

Sus tasas de aborto se sitúan alrededor del 43% y el aborto de repetición se sitúa entorno al 37%.<sup>27</sup>

Esta relacionado también con anomalías del tracto urinario como la agenesia renal que se encuentra en un 40% de las pacientes y constituye la anomalía más frecuente y otras anomalías como el riñón ectópico, displasia cística o una duplicación de los sistemas colectores.<sup>28-29-30</sup>

El útero unicorne se subdivide en cuatro variantes. Figura 2:

- A. **útero unicorne simple o genuino:** El cuerpo uterino es más pequeño que el útero normal de una nulípara
- B. **útero unicorne con cuerno rudimentario no cavitado:** presencia de una masa muscular no cavitada fusionada con el cuerno dominante
- C. **útero unicorne con cuerno rudimentario cavitado no comunicante:** formación de una pequeña cavidad endometrial en el cuerno rudimentario no comunicante
- D. **útero unicorne con cuerno rudimentario cavitado comunicante:** el cuerno dominante se comunica con la pequeña cavidad y se asemeja a la apariencia de un útero bicorne con cuernos asimétricos

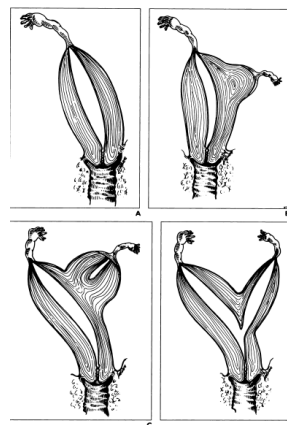


Figura 2: Subtipos de útero unicorne.<sup>31</sup>

### TIPO III. ÚTERO DIDELFO

Malformación también poco frecuente con una incidencia estimada entorno al 5%.<sup>32</sup> Es la consecuencia de la unión lateral incompleta de los dos conductos de Müller, cuyo resultado es la duplicación uterina. Cada conducto mülleriano desarrollará su propio hemiútero y cérvix, sin tener ninguna comunicación presente entre las dos cavidades.<sup>35</sup> Un septo vaginal longitudinal esta asociado en un 75% de los casos.<sup>33</sup>

El útero didelfo a su vez, se puede dividir en dos variantes, útero didelfo no obstructivo que por línea general no presentará clínica, y el útero didelfo con obstrucción vaginal unilateral que puede tener como manifestaciones clínicas dismenorrea y endometriosis.

Respecto a la tasa de abortos espontáneos de esta patología puede alcanzar el 45% de los casos, con un porcentaje de partos prematuros que se sitúa alrededor del 38% .<sup>33</sup>

#### TIPO IV . ÚTERO BICORNE

Se trata de una malformación que constituye entorno a un 10% de todas las malformaciones anatómicas uterinas.<sup>34</sup> Es consecuencia de una fusión incompleta de los conductos de Müller, permaneciendo la conexión entre las dos cavidades a nivel del istmo uterino.

Las tasas de aborto espontáneo de repetición se sitúan alrededor de un 30% y la de parto prematuro entorno al 20%.<sup>35</sup> Se ha evidenciado una relación entre el grado de fusión de los cuernos y incidencia del aborto, constatando un mayor número de pérdidas gestacionales en el útero bicorne completo que en el parcial.<sup>36</sup>

#### TIPO V. ÚTERO SEPTO

Se trata de la malformación uterina más común, cuya prevalencia se estima entorno al 55% de los casos.<sup>37</sup> La causa es un defecto embriológico que reside en un fallo en la reabsorción del tabique uterovaginal, con la consecuente persistencia del septo en el interior del útero. El septo puede ser parcial o completo.

Dentro de las anomalías congénitas uterinas relacionadas con los abortos de repetición, el útero septo es la causa mas frecuente.<sup>38</sup> La infertilidad de las pacientes se puede deber a un defecto en el tejido endometrial que recubre el septo, produciendo muchas dificultades a la hora de implantación del embrión.<sup>39</sup> La hipótesis propone una reducción de tejido conectivo a favor de un incremento de tejido muscular en el tejido septal, produciría por un lado problemas de implantación debido a la falta de tejido conectivo, y por otro lado una mayor contractibilidad provocada por un aumento de masa muscular.<sup>40</sup>

Existe una clara dificultad a la hora de elaborar el diagnóstico diferencial entre el útero septo y el útero bicorne. En la actualidad, se utiliza una fórmula propuesta por Troiano y Mc Carthy a partir de ultrasonografía cuya división reside en la longitud existente por una línea imaginaria trazada entre los dos ostium tubáricos y el ápice del contorno externo uterino. Si nos encontramos con una longitud inferior a 5 milímetros o el ápice se presenta por debajo de la línea imaginaria nos hallamos ante un útero bicorne. Si por el contrario la longitud es superior a 5 milímetros lo diagnosticaremos de útero septo.<sup>41</sup> Figura3.

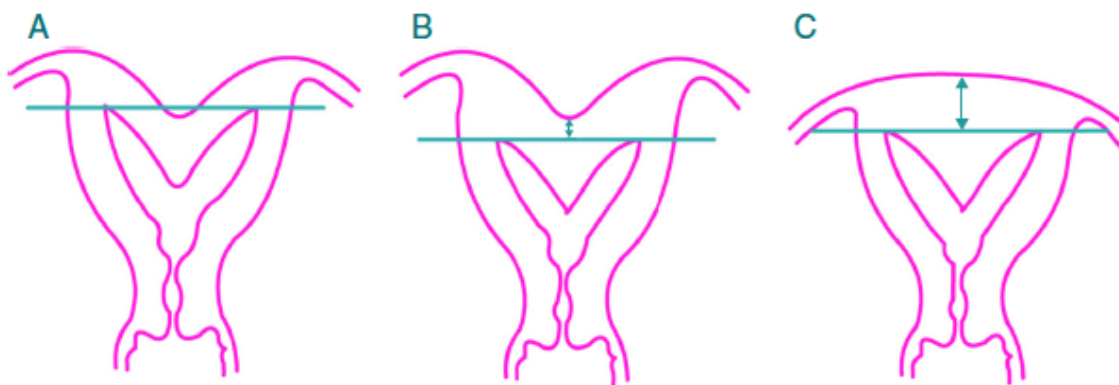


Figura 3: Fórmula propuesta por Troiano y Mc Carthy en la diferenciación de útero septo y bicornue. A y B) Bicornue. C) Septo

#### TIPO VI. ÚTERO ARCUATO

Esta malformación uterina podría considerarse una variante del útero septo, caracterizada por una ligera protuberancia hacia el fundus del útero como resultado de la reabsorción del septo uterovaginal casi de manera completa.<sup>42</sup> El septo no existe, no obstante se observa una convexidad en el fondo uterino que parece sugerir la formación de dos cavidades

La clasificación de esta malformación ha sido motivo de controversia, debido a la falta de consenso en afirmar si se trata de una malformación uterina o una variante de la normalidad.

En la mayoría de los casos no presenta problemas de fertilidad, constatándose gestaciones y partos normales en el 85% de las ocasiones.<sup>43</sup>

#### TIPO VII. YATROGÉNICOS

También conocido como útero en “T” o expuesto a dietilestilbestrol ( DES ). El dietilestilbestrol es un estrógeno sintético introducido en 1948 y prescrito a las mujeres que experimentaban abortos de repetición y partos prematuros. La exposición al DES evidenció una relación con el carcinoma vaginal, por lo que el empleo de este fármaco se suspendió en 1971. Posteriormente se evidenció también la conexión entre el uso del DES con anomalías estructurales uterinas y cervicales.

Esta malformación provoca la formación de bandas de constricción alrededor del útero y la adquisición por parte de la cavidad endometrial de forma de “ T”, que esta presente en el 31% de estas mujeres.<sup>44-45</sup>

Las mujeres expuestas al dietilestilbestrol tienen también una predisposición a tener incompetencia cervical, debida a los cambios estructurales y cambios en la composición histológica con un descenso del colágeno y músculo liso acompañado de una disminución de la elastina cervical.<sup>45</sup>

#### 7.4 ADHERENCIAS INTRAUTERINAS

Las adherencias intrauterinas o sinequias constituye una patología compuesta por bandas fibrosas de tejido conjuntivo que adhieren las paredes uterinas entre si. Pueden ser laxas o densas y su prevalencia se estima del 1.5% en la población general y hasta del 13% en pacientes con problemas de fertilidad y abortos de repetición .<sup>46-47</sup>

Esta patología esta relacionada con un trauma endometrial provocado tras procedimientos quirúrgicos como el legrado puerperal o post-aborto que constituye el motivo más frecuente, histeroscopias quirúrgicas , asi como con las infecciones endometriales.

Cursa con amenorrea o hipomenorrea, infertilidad, y dismenorrea asi como patología placentaria en caso de gestacion. La esterilidad parece estar provocada por la oclusión de los ostiums o incluso del OCI, mientras que los abortos de repetición acontecerían debido a una receptividad endometrial deficiente.<sup>48</sup>

Ocasionalmente, debido a la presencia de extensas sinequias, puede existir una obliteración total de la cavidad endometrial o del segmento inferior uterino que no permiten la visualización de la cavidad uterina, constituyendo el síndrome de Asherman.

#### 7.5 MIOMAS UTERINOS

El mioma uterino constituye un tumor benigno derivado de las células musculares lisas y se considera el tumor más frecuente del aparato genital femenino.

Su etiología no parece del todo clara, no obstante se considera un tumor con dependencia hormonal, relacionada con los estrógenos y la progesterona, debido a que es poco común antes de la menarquia y su incidencia disminuye de manera considerable después de la menopausia. Se consideran factores de riesgo la herencia familiar, la raza negra, la obesidad, y la edad de la mujer siendo este el principal factor de riesgo<sup>49-50</sup>

De acuerdo a su localización, los miomas uterinos se clasifican como submucosos, intramurales y subserosos señalándose que el número y la localización se correlaciona estrechamente con la sintomatología.<sup>51</sup>

Tanto los miomas intramurales como los subserosos suelen ser asintomáticos, el mioma submucoso por el contrario origina clínica con más frecuencia, produciendo cuadros de hipermenorrea, dolor pélvico y descenso en las tasas de fertilidad.<sup>52</sup>

Se ha asociado la presencia de miomas uterinos con problemas de esterilidad, sin embargo resulta complicado establecer el verdadero impacto de los miomas sobre ésta, habida cuenta de que por otro lado muchas mujeres con miomas quedan embarazadas espontáneamente. No obstante una vez eliminados otros factores se pone de manifiesto que solo el 11% de las mujeres con miomas conciben espontáneamente, frente al 25% sin miomas.<sup>53</sup>

Por lo que respecta a la fertilidad, se han encontrado miomas en aproximadamente un 5-10% de las pacientes con aborto de repetición. Numerosos mecanismos pueden afectar a la capacidad reproductiva de la mujer entre los cuales podemos destacar: inflamación endometrial por la secreción de sustancias vasoactivas, elongación y deformidad de la cavidad uterina, obstrucción proximal de las trompas de Falopio o alteraciones contráctiles uterinas.<sup>53</sup>

En un metanálisis elaborado por Pritts y sus colaboradores<sup>54</sup> se analizaron 23 estudios sobre la relación entre miomas y fertilidad, encuentran que, en general, las mujeres portadoras de mioma presentan una tasa de embarazo clínico, implantación y gestación a término significativamente menores que el grupo control, con una mayor tasa de abortos espontáneos. Al analizar los resultados en función a la localización del mioma, se observan que los miomas subserosos no afectan a la fertilidad y su extirpación no aporta beneficios; los miomas intramurales que no afectan a la cavidad endometrial, sí disminuyen la fertilidad y aumentan la tasa de aborto, aunque la miomectomía no aumenta de forma significativa las tasas de embarazo y nacido vivo; y los miomas intramurales con componente submucoso y los miomas submucosos, sí disminuyen las tasas de embarazo y de implantación y su extirpación mejora estas tasas.

## 7.6 ISTMOCELE

En los últimos años, con el notable aumento del número de la cesáreas, se han detectado defectos cicatriciales a nivel del istmo uterino. Estos defectos consisten en una saculación,



localizada a nivel de la pared anterior del istmo uterino, en el área de la cicatriz de una cesárea previa <sup>55</sup>.

La clínica varía desde cuadros totalmente asintomáticos, pasando por síntomas ginecológicos <sup>56</sup>, tales como sangrado postmenstrual, hipermenorrea y /o dolor pélvico crónico<sup>57</sup> hasta la aparición de infertilidad secundaria <sup>58-59</sup>. Otros problemas asociados con defectos de la cicatriz de la histerorrafia son un mayor riesgo de complicaciones durante el embarazo posterior <sup>60</sup>, tales como la dehiscencia y las anomalías en la inserción placentaria <sup>61 62</sup>

La importancia del istmocele radica, además de en su relación con los cuadros de sangrado uterino anormal que, como ya se ha comentado, es típicamente posmenstrual, en su relación con cuadros de esterilidad secundaria. En el primer caso, debido a que el istmocele actúa como un reservorio que dificulta la salida del flujo menstrual y, por otro lado, existe una mínima producción sanguinolenta «in situ» derivada del aumento de la vascularización local a nivel del fondo del istmocele <sup>63</sup>. Por lo que respecta a la esterilidad secundaria, la persistencia de flujo menstrual a nivel cervical puede influir negativamente sobre el moco cervical, interfiriendo el transporte espermático, así como influyendo, en los casos en los que se asocia a hematometra, en la implantación. <sup>64</sup>

Aunque está clara su relación con la práctica de una cesárea anterior, los mecanismos que conducen a la formación del istmocele son aún de etiología desconocida. Se han postulado diferentes factores implicados, como la diferencia de grosor entre el labio superior e inferior de la histerotomía, el material de sutura, así como la técnica de cierre de la misma sospechándose que cuanto más isquémica sea la sutura, mayor es la posibilidad de formación del istmocele. <sup>64</sup>

## 7. 7 INCOMPETENCIA CERVICAL

La incompetencia cervical es definida como la incapacidad para retener una gestación intrauterina a término debido a la insuficiencia estructural o funcional del cuello uterino. <sup>65</sup>

Su incidencia varía entre el 0,05 y el 1% de todos los embarazos, y se considera la principal causa de abortos tardíos de repetición debiéndose sospechar en casos de abortos de repetición en el 2 ° trimestre. <sup>66</sup>

Se considera de vital importancia la realización de una buena historia clínica, con la búsqueda de factores de riesgo para esta patología como antecedentes obstétricos instrumentales,

dilataciones cervicales traumáticas por abortos tardíos o en interrupciones voluntarias de embarazo, o intervenciones quirúrgicas sobre el cérvix como conizaciones o tratamientos destructivos por patología cervical. En algunos casos, la etiología del cérvix incompetente no es de origen traumático sino congénito, apareciendo en la mayor parte de las malformaciones uterinas .<sup>67</sup>

En décadas anteriores el diagnóstico de incompetencia cervical era de sospecha, basado en los antecedentes clínicos de pérdidas de gestación tardía repetidas o por los antecedentes quirúrgicos que presentaba la paciente.

Desde hace unos años la incorporación de la ecografía transvaginal, así como la tecnológica 3D nos permite sospecharlo en estudios ecográficos mediante medidas de longitud cervical y de diámetro de OCI.

No obstante la prueba de confirmación diagnóstica continua siendo la prueba de Hegar o test de Palmer, que consiste en introducir un dilatador de Hegar del número 7 a través del orificio cervical interno comprobando la ausencia de resistencia a su paso.<sup>68</sup>

El tratamiento de elección consiste en un cerclaje cervical.

## 7.8 PÓLIPOS ENDOMETRIALES

Los pólipos endometriales son crecimientos benignos de tejido endometrial, compuestos por glándulas, estroma y vasos sanguíneos recubiertos por epitelio<sup>69</sup>.

Pueden ser únicos o múltiples, pediculados o sésiles, de menos de 1 centímetro de tamaño hasta varios centímetros y pueden localizarse en cualquier zona del útero<sup>70</sup>.

Se trata de la anomalía estructural más común de toda la cavidad uterina, con una prevalencia entre el 8% y el 35% de todas las mujeres<sup>71</sup>. Esta prevalencia es incluso superior en las mujeres con problemas de infertilidad en torno a un 32% de los casos<sup>72</sup>. El síntoma principal consta de sangrado uterino anormal. No obstante, también pueden originar problemas de infertilidad por hemorragias intrauterinas o por presentar un entorno anormal para la implantación embrionaria<sup>73</sup>.

Las mujeres infértiles son más propensas a sufrir de pólipos endometriales<sup>74</sup>, lo que sugiere una relación causal entre los pólipos endometriales y la infertilidad<sup>75</sup>.

Dentro del desconocimiento etiológico de la patología, se ha propuesto una posible asociación genética. En el momento actual, diferentes investigaciones han encontrado una serie de proteínas que juegan un papel importante en la regulación de la estructura de la cromatina y de su función, las conocidas como High Mobility Group (HMG), cuyas variantes HMGI-C e HMGI-Y están sobreexpresadas en pólipos endometriales<sup>76</sup>.

El tipo de pólipos endometriales, también están relacionados con los problemas de infertilidad, los pólipos pediculados están fuertemente asociados con la presentación de hemorragia intrauterina anormal que originaría problemas de implantación, mientras que los pólipos sésiles presentan menor sintomatología<sup>77</sup>.

#### 7.9 ALTERACIONES GENÉTICAS EN LA RECEPTIVIDAD ENDOMETRIAL

En los últimos años numerosas investigaciones están centrando sus estudios en buscar una posible relación entre las anomalías anatómicas uterinas observadas con la histeroscopia diagnóstica causantes de problemas de fertilidad con la expresión de alteraciones genéticas endometriales que originan problemas en la implantación embrionaria.

Un número muy elevado de las parejas con problemas reproductivos en todo el mundo sufren de infertilidad de causa desconocida o idiopática<sup>78</sup>. Las mujeres en estas parejas suelen tener ciclos ovulatorios normales, los perfiles hormonales normales, y sin patología orgánica, y los hombres tienen semen normal. Se puede sospechar que algunas de estas mujeres tienen la función del endometrio alterada y esto puede dar lugar a la implantación deteriorada.

El endometrio es receptivo para la implantación de un blastocisto durante un período bien definido en la fase secretora del ciclo menstrual. Tanto el endometrio y el blastocisto producen factores que pueden estar implicados en el proceso necesario para la implantación exitosa<sup>79-80</sup>.

Uno de los marcadores más importantes y estudiados relacionados con la implantación es el factor inhibidor de la leucemia (LIF). Este factor parece tener numerosas acciones en las cuales

se encontrarían la preparación del útero en la fase de decidualización y la participación activa en la fase de adhesión embrionaria<sup>81</sup>.

Diversos estudios llevados a cabo en mujeres con problemas de fertilidad de origen desconocido han puesto de manifiesto unos niveles altos en el endometrio del factor inhibidor de LIF combinados con bajos niveles de receptor LIF (LIFR) lo que condiciona una menor expresión de LIF endometrial en estas mujeres<sup>82</sup>.

Otro marcador importante es la integrina  $\alpha\beta3$  que se expresa en el epitelio glandular durante el periodo de implantación y se transloca en el estroma endometrial, si se produce el embarazo<sup>83</sup>. La reducción de expresión de  $\alpha\beta3$  se ha relacionado con infertilidad de origen desconocido.<sup>84</sup>

El hecho de que la reducción en la expresión de la integrina este presente en las pérdidas gestacionales de repetición, pone en evidencia la importancia de esta proteína en el momento de la implantación. En pacientes con perdidas gestacionales recurrentes, esta reducción de la expresión de la integrina puede ser debido al hecho de que HOXA10 y HOXA 11, otro marcador de la implantación, regula la expresión de la integrina  $\beta3$ <sup>85</sup>. HOXA10 y HOXA 11 se ha demostrado que es un modulador de la  $\beta3$  integrina y además se ha investigado su déficit de expresión en relación con la presencia de pólipos endometriales, lo cual representa un claro mecanismo molecular de receptividad endometrial en el caso de abortos de repetición relacionados con los pólipos endometriales<sup>86</sup>.

Por lo tanto es de gran importancia no sólo el estudiar los diversos mecanismos moleculares necesarios para la implantación embrionaria, sino también el intentar comprender el motivo de la disfunción de estos sistemas de receptividad en los casos de infertilidad asociados con patología ginecológica subsidiaria de ser observada mediante histeroscopia diagnóstica.

## **8. HISTEROSCOPIA EN EL DIAGNÓSTICO Y TRATAMIENTO DE LOS FACTORES UTERINOS RELACIONADOS CON LA INFERTILIDAD**

### 8.1 USO EN MALFORMACIONES UTERINAS

El diagnóstico por imagen se ha considerado el patrón de referencia en el diagnóstico de las malformaciones uterinas.

La técnica más empleada es la histerosalpingografía por su rapidez y bajo coste, no obstante, presenta limitaciones en su uso, como la incapacidad de realizar un diagnóstico preciso entre el útero septo y el útero bicorne y la exposición a radiación ionizante a la que es sometida la paciente<sup>87-88</sup>. Otra alternativa como la histerosonografía también presenta la misma problemática a la hora de diferenciar estas dos malformaciones.

La resonancia magnética se presenta como la prueba de elección, con una sensibilidad y especificidad cercanas al 100%,<sup>89</sup> pero presenta las desventajas de no ofrecer información acerca de la permeabilidad tubárica además de su elevado coste económico.

La histeroscopia es considerada como el método de elección para el diagnóstico por visión directa de las malformaciones uterinas, aportando información sobre la morfología del fondo uterino así como datos acerca de la operabilidad de la patología y la vía de abordaje de la misma. Bettochi y colaboradores<sup>90</sup> publican una sensibilidad del 98.77%, especificidad del 100% con un valor predictivo positivo del 100% en el diagnóstico y tratamiento del útero septo. Esta posibilidad de ver y tratar casi al mismo tiempo otorgan a la histeroscopia una utilidad reseñable en la práctica clínica.

La cirugía histeroscópica, es una cirugía ambulatoria, permitiendo una recuperación casi inmediata, sin necesidad de indicación de ingreso hospitalario y reincorporación a la actividad diaria al día siguiente a la intervención en la mayor parte de los casos.

No todas las malformaciones uterinas pueden ser tratadas desde el abordaje histeroscópico, el útero didelfo y el bicorne son tratadas mediante la metroplastia de Strassman. Esta técnica quirúrgica es el procedimiento de primera elección para la unificación de las dos cavidades endometriales de un útero dividido.

Por el contrario la histeroscopia quirúrgica es sin ninguna duda el tratamiento de elección para la corrección del útero septo, siendo esta la anomalía más frecuente.

La técnica endoscópica del tratamiento del útero septo fue descrita por primera vez por Edstrom en 1974, este método ha ido evolucionando y desarrollándose durante este tiempo hasta la actualidad.

El concepto básico es la visualización directa del septo uterino mediante el histeroscopia seguido de su resección, técnica conocida como metroplastia histeroscópica o septoplastia. Esta técnica permite una recuperación rápida, ausencia de cicatriz miometrial y adherencias pélvicas.

Tanto el útero septo como también el útero arcuato, que podríamos considerar como una variante del primero, pueden ser tratados con la utilización de esta técnica sin la necesidad de requerimiento de anestesia general ni dilatación del canal cervical. Este tipo de procedimiento quirúrgico debe ser realizado no obstante por un profesional experto y que tenga conocimientos avanzados de la técnica.<sup>91</sup>

Existen numerosas variantes de la técnica quirúrgica, pero en todas ellas es obligado el uso del histeroscopia, a través de cual son introducidos los instrumentos quirúrgicos en la cavidad uterina. Se ha evidenciado que las tijeras semirrigidas en miniatura o el electrodo monopolar o bipolar parecen ser los instrumentos más apropiados y aconsejados para la resección del septo.

Los resultados reproductivos mejoran en las pacientes con útero septado o arcuato tras quitar el septo, recientes estudios publicados como el realizado por Roy<sup>92</sup> el cual analizó 170 casos de metroplastia histeroscópica a lo largo de 8 años se comprobó un descenso significativo de perdidas gestacionales con disminuciones en los porcentajes del 91.5% al 12,5% tras la realización de esta técnica quirúrgica.<sup>93</sup>

En el postoperatorio se indica tratamiento hormonal con estrógenos y progestágenos en un ciclo de 21 días, para favorecer la restauración de la mucosa endometrial, especialmente si ha recibido tratamiento con análogos. El control posterior requiere la comprobación de la cavidad mediante histeroscopia para valorar la morfología de la cavidad y liberar las posibles sinequias laxas si éstas se produjeron.<sup>94</sup>

Otra patología susceptible de poder ser tratada de manera histeroscópica es el útero en “T” o útero expuesto a DES, algunos autores en los que destacan Nagel y Malo y más recientemente Hamou y col<sup>95</sup> expusieron una mejoría en las tasas reproductivas en pacientes con útero en “T” después de una ampliación de la cavidad mediante incisiones de las estrechas paredes laterales uterinas con un resectoscopio, administrándose posteriormente terapia estrogénica.

## 8.2 USO EN ADHERENCIAS UTERINAS

La historia clínica de las pacientes con sinequias uterinas es caracterizada por desordenes menstruales ( hipomenorrea o amenorrea) y problemas de esterilidad relacionados con antecedentes quirúrgicos intrauterinos.

En la mayoría de los casos, las adherencias uterinas son sospechadas mediante histerosalpingografía si bien presenta en ocasiones defectos en el llenado con imágenes no muy concluyentes. Es por eso que en la actualidad la histeroscopia se ha postulado como la técnica de elección en el diagnóstico de esta patología, al permitir la visión directa de la cavidad uterina, a la vez que permite una correcta clasificación de las sinequias y su posterior resección. Desde el punto de vista histeroscópico, las sinequias pueden ser centrales o marginales dependiendo de su localización. En cuanto a la histología y la morfología, las sinequias se pueden clasificar como endometriales, miometriales y sinequias fibroconjuntivas.

La adhesiolisis histeroscópica es una técnica usada desde principios de los años 90. El objetivo principal es identificar áreas patológicas de endometrio y abrir partes de la cavidad uterina detrás o por encima de las adherencias.

La histeroscopia quirúrgica se puede aplicar a prácticamente todos los casos de sinequias intrauterina, en aquellos casos de sinequias totales el abordaje uterino se beneficia de un control laparoscópico simultáneo.

Los resultados son ciertamente positivos, de hecho, diferentes estudios revelan resultados con un alto porcentaje de gestaciones de 66,6% y los embarazos a término de 64,3% después del tratamiento.<sup>96</sup>

El tratamiento postoperatorio se basa en la administración de estrógenos y gestágenos a altas dosis así como la colocación de un DIU intrauterino que evite el contacto directo entre las superficies disecadas.<sup>97</sup>

### 8.3 USO EN MIOMAS UTERINOS

En la actualidad la histeroscopia es considerada como la técnica de elección en el diagnóstico y el tratamiento de esta patología, al ser la más conservadora y la menos invasiva.

Las principales indicaciones para llevar a cabo una miomectomía histeroscópica en pacientes con problemas de fertilidad incluyen la presencia de sangrado uterino anormal y el tratamiento de los miomas submucosos siendo estos sintomáticos o asintomáticos.<sup>98</sup>

Una herramienta diagnóstica muy útil es la clasificación propuesta por la European Society of Hysteroscopy que identifica el tipo de mioma atendiendo a su grado de desarrollo intramural y en consecuencia su posibilidad de resección histeroscópica. Tabla 1

Grado 0	G(0)	Mioma con desarrollo limitado a la cavidad uterina, pediculado o con base limitada
Grado 1	G (1)	Mioma con desarrollo intramural parcial. Componente endocavitario mayor al 50%. Ángulo de protusión entre mioma y pared uterina inferior a 90 grados
Grado 2	G (2)	Mioma con desarrollo intramural predominante. Componente endocavitario inferior al 50%. Ángulo de protusión entre mioma y pared uterina superior a 90 grados.

Tabla 1. Clasificación de Miomas intrauterinos por la Sociedad Europea de Histeroscopia.

En el abordaje de los miomas hay 2 puntos críticos para el tratamiento: el deseo gestacional y la clínica.

Los miomas asintomáticos no necesitan ninguna intervención <sup>99</sup> . El tratamiento profiláctico para prevenir futuras complicaciones de los miomas no se recomienda salvo algunas excepciones, como mujeres con miomas submucosos importantes que desean gestación <sup>100</sup> En mujeres sintomáticas, el control de los síntomas (sangrado uterino anormal, dolor o presión) es el objetivo principal del tratamiento, que debe ser individualizado en cada paciente dependiendo de factores como: la clínica, el tamaño y el número de miomas, su localización, la edad, el deseo genésico y la historia obstétrica de la paciente.

En miomas submucosos sintomáticos, la resección histeroscópica es el tratamiento quirúrgico de primera línea en los tipo 0 y I ; y en los tipo 2 dependiendo del tamaño y de la experiencia del operador (4-6 cm) su abordaje podrá llevarse a cabo via histeroscópica siempre que la



distancia del borde posterior del mioma a la serosa uterina sea  $> 5$  milímetros. En caso de miomas de gran tamaño que no puedan ser resecados en un solo acto quirúrgico, se completara su exéresis en un segundo tiempo.<sup>102</sup>

En cuanto a los beneficios, no se han publicado estudios controlados aleatorios con la suficiente potencia como para apoyar la teoría de que la miomectomía mejora los resultados de fertilidad. De igual forma, no existe evidencia en la actualidad que demuestre diferencias en la tasa de embarazos clínicos y nacidos vivos según se emplee una u otra técnica de miomectomía. Por ejemplo, Surry y otros autores<sup>101</sup> no encontraron diferencias significativas en los resultados reproductivos después de la miomectomía abdominal o histeroscópica en comparación con el grupo control. Otro estudio realizado por Pritts y colaboradores<sup>102</sup> concluye que los miomas subserosos no afectan a la fertilidad y su extirpación no aporta beneficios. Sin embargo, la extirpación de miomas submucosos y de miomas intramurales con componente submucosos aumenta la tasa de embarazo clínico, pero no la tasa de nacido vivo, y tampoco disminuye la tasa de aborto

En términos generales, la mayoría de los autores recomienda miomectomía con miomas que distorsionan la cavidad endometrial y con miomas intramurales de más de 5 cm incluso con normalidad de la cavidad endometrial<sup>103</sup>

Por lo que respecta a la vía de abordaje, los miomas submucosos con más del 50% de su volumen en cavidad deben ser extirpados mediante histeroscopia. Un estudio prospectivo reciente<sup>104</sup> se llevó a cabo con el objetivo de determinar si la miomectomía por vía histeroscópica en mujeres con esterilidad primaria sin otra causa aparente afecta a la tasa de embarazos, mostrando un aumento significativo en la tasa de gestación tras la misma.

En cuanto a la miomectomía por laparotomía o por histeroscopia, presenta similares resultados en cuanto a tasa de embarazo tras miomectomía, pero menos tiempo quirúrgico, estancia hospitalaria y complicaciones a favor de la histeroscopia. Por ello, la mayoría de los expertos, sólo indican laparotomía cuando se sospecha neoplasia de ovario, cuando se asocian síntomas compresivos de estructuras abdominales, cuando el útero tiene un volumen superior al de 12 semanas de gestación, o cuando el mioma es mayor de 10 cm o hay más de 3 miomas mayores de 4 cm.<sup>105-106-107</sup>

#### 8.4 USO EN ISTMOCELE

Esta patología es sospechada por la clínica y la ecografía, siendo diagnosticada por la histerosonografía y la histeroscopia.

De todas ellas, la histeroscopia es considerada como la técnica «gold standard» ya que pone de manifiesto la visualización directa de los bordes anterior y posterior del mismo<sup>108</sup>.

Por lo que respecta al tratamiento, el objetivo es resolver los síntomas derivados de la existencia del istmocele, especialmente el sangrado y los problemas de esterilidad secundaria. Por un lado el tratamiento hormonal ha logrado demostrar una disminución en la duración del sangrado postmenstrual y la mejoría de los síntomas asociados, no obstante no ha evidenciado ser mejor tratamiento que el quirúrgico<sup>109</sup>.

Algunos estudios consideran la istmoplastia histeroscópica como la técnica quirúrgica más adecuada a la hora del tratamiento del istmocele. La técnica quirúrgica, consiste en remodelar la saculación desde el fondo del istmocele hacia el orificio cervical externo y realizando posteriormente coagulación del fondo de la saculación<sup>110</sup>. Se realiza con un resector con asa de corte como herramienta quirúrgica. Hay que tener especial cuidado durante la intervención, recordando que la cúpula del istmocele se encuentra en contacto directo con la vejiga y las zonas laterales del defecto con la fascia vascular de las arterias uterinas<sup>111</sup>.

Con la istmoplastia histeroscópica se pretende solucionar la retención de flujo menstrual a nivel del defecto, solucionando los cuadros de metrorragia posmenstrual, desapareciendo o disminuyendo esta en la inmensa mayoría de las pacientes tratadas. No menos reseñable es el logro de un embarazo en la gran mayoría de los casos en los primeros 6-12 meses tras la corrección quirúrgica<sup>112</sup>.

#### 8.5 USO EN LA INCOMPETENCIA CERVICAL

La incompetencia cervical es una patología muy frecuente dentro de los abortos de repetición tardío, y por este motivo numerosos estudios e investigaciones se están llevando a cabo en la actualidad para poder diagnosticar y tratar de manera precoz esta anomalía.

La sospecha de la incompetencia cervical se realiza mediante la exploración y la historia clínica de la paciente por repetidas pérdidas gestacionales. En la actualidad la observación del orificio cervical interno (OCI) mediante ecografía es imprescindible para su diagnóstico y seguimiento, debido a la relación existente entre una menor longitud cervical y una mayor predisposición a tener un parto prematuro o pérdidas gestacionales. Demostrándose con un mayor riesgo de padecer incompetencia cervical aquellas pacientes con una longitud cervical por debajo a 25 milímetros y/o modificaciones cervicales avanzadas en la exploración física antes de la semana 24 de gestación y por consiguiente un riesgo aumentado de parto pretérmino.<sup>113</sup>

Rust y colaboradores<sup>114</sup> en el estudio ecográfico del cuello valoran cuatro parámetros como son la dilatación del orificio cervical interno, el descenso de las membranas dentro del canal cervical, la longitud del cuello medida desde la porción superior más angosta hasta el orificio cervical externo y por último la longitud total del cuello. Esta valoración ecográfica del cuello permite según los autores, predecir con más exactitud el riesgo de parto pretérmino.

No obstante se plantea la posibilidad de que la histeroscopia permita establecer unos parámetros de sospecha y/o diagnósticos previos a la gestación ya que permite visualizar de manera directa el diámetro del orificio cervical interno y el funcionamiento del esfínter que lo acompaña.

En un estudio llevado en 10 pacientes mediante histeroscopia se demostró en el 100% de los casos la existencia de una orificio cervical interno incompetente.

Esto nos ha permitido confirmar in situ esta patología poniendo de manifiesto una alteración en el funcionamiento del esfínter del OCI en pacientes con estos antecedentes de aborto tardío.

## 8.6 USO EN LOS PÓLIPOS ENDOMETRIALES.

Los pólipos endometriales pueden ser sospechados mediante la ecografía y la histerosalpingografía. No obstante, el método diagnóstico de elección es la histeroscopia ya que nos permite visualizar de manera directa el número, el tipo y localización de los pólipos endometriales, así como realizar la polipectomía subsecuente en caso de necesitarlo<sup>115</sup>.

Después del diagnóstico, la polipectomía histeroscópica es en la actualidad el tratamiento de elección. Esta indicada ante cualquier pólipo endometrial sintomático, realizándose mediante

visualización directa de la cavidad uterina <sup>116</sup> eliminando por completo las estructuras polipoides y dejando intacta la superficie endometrial adyacente<sup>117</sup> mediante energía monopolar . La resección histeroscópica usando energía monopolar es altamente eficaz en el tratamiento de pólipos endometriales con una tasa de recurrencia de 0 a 4,5% <sup>118-119</sup>.

En función del tamaño se puede llevar a cabo una cirugía ambulatoria o una cirugía con ingreso hospitalario.<sup>120</sup>

Para las mujeres infértiles con infertilidad no explicada, la polipectomía histeroscópica mejora la fertilidad y aumenta las tasas de embarazo <sup>121</sup>. Diversos estudios concluyen que el 86% de las mujeres alcanzan la curación en el plazo de 1 mes después de la polipectomía histeroscópica, y el 14% restante lo logran entorno a los 2 meses <sup>122</sup>. Como resultado, se aconseja que las mujeres infértiles empiecen a intentar lograr un embarazo 1-2 meses después de la polipectomía histeroscópica, y tan pronto como sea posible debido a la posible recurrencia de pólipos<sup>122</sup>.

## 9. DISCUSIÓN

El éxito de la gestación a término es el resultado de una serie de acontecimientos perfectamente coordinados que incluyen la adhesión e implantación embrionaria y el correcto desarrollo intrauterino del embrión. A este respecto las malformaciones anatómicas uterinas constituyen un factor importante en la alteración del correcto funcionamiento de estos procesos.

La presente revisión pone de manifiesto que son numerosas las anomalías uterinas que originan problemas de infertilidad. Algunas de ellas tienen un origen congénito como es el caso de las malformaciones uterina y otros son de causa adquirida como los miomas uterinos, los pólipos endometriales, adherencias, istmocele o la incompetencia cervical.

La introducción de la histeroscopia en la práctica ginecológica ha revolucionado el diagnóstico y tratamiento de las patologías intrauterinas. Los nuevos desarrollos metodológicos y tecnológicos han hecho del diagnóstico y tratamiento histeroscópico un método mucho más eficiente, rentable, seguro y útil, con múltiples ventajas frente a otras

técnicas. La aplicación de esta técnica, ha contribuido a cambiar el manejo y la actitud terapéutica de las malformaciones anatómicas uterinas, todo ello evidenciado con una reducción muy importante en el número de tasas de pérdidas gestacionales tras el uso de la histeroscopia .

No obstante, se trata de una técnica de reciente aparición que se ha desarrollado en los últimos años y que presumiblemente va a tener un amplio recorrido en el futuro, además de todas las patologías anatómicas uterinas descritas en esta revisión, nuevas líneas de investigación trabajan en la aplicación de la histeroscopia en otras anomalías conocidas como puede ser la incompetencia cervical y el istmocele. Por tanto, las investigaciones futuras tendrán como objetivo descifrar de manera más precisa las características funcionales y morfológicas de estas patologías. El conocimiento adquirido en esta línea de investigación orientará hacia el desarrollo de estrategias terapéuticas capaces de establecer nuevas dianas en el manejo de los problemas de fertilidad femenina.

## **10. CONCLUSIONES FINALES**

- Los abortos de repetición constituyen un problema de infertilidad en la mujer, originada por diferentes factores etiológicos como alteraciones autoinmunes, endocrinas, anatómicas, genéticas , siendo sin embargo, la causa más frecuente de pérdida recurrente gestacional la de origen idiopático.
- Los hallazgos uterinos fuera de la normalidad desde el punto de vista histeroscópico más comunes se pueden dividir en trastornos congénitos uterinos (malformaciones uterinas) y trastornos adquiridos uterinos, donde podemos encontrar pólipos, miomas, adherencias uterinas, istmocele e incompetencia cervical.
- Las patologías anatómicas uterinas pueden producir el fracaso del desarrollo, la fusión, la canalización, o reabsorción embrionaria. La histeroscopia es considerada como la técnica gold standard para la evaluación de la cavidad uterina, permitiendo una visualización directa de la misma.

- La histeroscopia ha revolucionado el manejo de las anomalías anatómicas uterinas, permitiendo la corrección de ciertas malformaciones uterinas como el caso del septo uterino y el útero arcuato y de trastornos adquiridos como miomas, pólipos, adherencias o del istmocele, demostrándose un descenso muy significativo en las tasas de aborto de repetición después de su correcto tratamiento correspondiente.
- La histeroscopia diagnóstica pone de manifiesto el fallo del funcionamiento del esfínter cervical interno en aquellos casos que presenta incompetencia cervical
- La histeroscopia representa una herramienta de gran utilidad en el diagnóstico y manejo de las anomalías a nivel de la superficie endometrial implicadas en las pérdidas de repetición.
- La histeroscopia presenta numerosas ventajas frente a otras técnicas diagnósticas y terapéuticas, en primer lugar nos permite diagnosticar y tratar en el mismo acto lo que implica un menor tiempo de hospitalización así como una rápida incorporación laboral .
- De cara al futuro la histeroscopia se presenta como una técnica esencial en el manejo de las patologías uterinas anatómicas con unas posibilidades diagnósticas y terapéuticas muy alentadoras donde gracias a los avances tecnológicos y a la experiencia de los histeroscopistas, esta técnica será cada vez mas eficiente con unas mayores tasas de éxito.

## 11. BIBLIOGRAFIA.

1. S.E.G.O. Documentos de consenso año 2008.
2. Kavalier F. Investigation of recurrent miscarriages. A successful pregnancy is the most likely outcome. *BMJ* 2005;331:121-2
3. Jauniaux E, Farguharson RG, Christiansen OB, Exalto N. Evidence-based guidelines for the investigation and medical treatment of recurrent miscarriage. *Hum Reprod.* 2006;21:2216-22
4. Ford HB, Schust DJ. Recurrent pregnancy loss: etiology, diagnosis, and therapy. *Rev Obstet Gynecol.* 2009 Spring;2(2):76-83.
5. Nybo Andersen AM, Wohlfahrt J, Chistens P, Olsen J, Melbye M. Maternal age and fetal loss: population based register linkage study. *BMJ.* 2000; 320: 1708-12
6. Ford HB, Schust DJ. Recurrent pregnancy loss: etiology, diagnosis, and therapy. *Rev Obstet Gynecol.* 2009 Spring;2(2):76-83.
7. Cogendez EL, Dolgun ZN, Sanverdi I, Turgut A, Eren S. Zeynep. Post-abortion hysteroscopy: a method for early diagnosis of congenital and acquired intrauterine causes of abortions. *Eur J Obstet Gynecol Reprod Biol.* 2011 May;156(1):101-4.
8. Ventolini G, Zhang M, Gruber J. Hysteroscopy in the evaluation of patients with recurrent pregnancy loss: a cohort study in a primary care population. *Surgical Endoscopy And Other Interventional Techniques.* December 2004, Volume 18, Issue 12, pp 1782-1784.
9. Bradley LD. Overview of hysteroscopy, Up to Date Last literature review version 2013;18:3
10. Sarto GE, Simpson JL. Abnormalities of the Mullerian and Wolffian duct systems. *Birth Defects Orig Artic Ser.* 1978;14:37-54.
11. Golan A, Langer R, Bukovsky I, Caspi E. Congenital anomalies of the mullerian system. *Fertil Steril.* 1989;51:747-55.
12. Ashton D, Amin HK, Richart RM, Neuwirth RS. The incidence of asymptomatic uterine anomalies in women undergoing transcervical tubal sterilization. *Obstet Gynecol.* 1988;72:28-30.
13. Raziel A, Arieli S, Bukovsky I, Caspi E, Golan A. Investigation of the uterine cavity in recurrent aborters. *Fertil Steril.* 1994;62:1080-2.

14. Fedele L, Bianchi S, Marchini M, Mezzopane R, Di Nola G, Tozzi L. Residual uterine septum of less than 1 cm after hysteroscopic metroplasty does not impair reproductive outcome. *Hum Reprod.* 1996;11:727-9.0
15. Ación P, Ación MI. The history of female genital tract malformation classification and proposal of an updated system. *Hum Reprod Update.* 2011; 17: 693-705
16. Fedele L, Dorta M, Brioschi D, Massari C, Candiani GB. Magnetic resonance evaluation of double uteri. *Obstet Gynecol.* 1989;74:844-7.
17. American Fertility Society. The AFS classification of adnexal adhesions, distal tubal occlusion, tubal occlusion secondary to tubal ligation, tubal pregnancies, Müllerian anomalies and intrauterine adhesions. *Fertil Steril* 1988;49:944-955.
18. Jauregui Melendrez RA, Alanís Fuentes J. Estado actual de la clasificación, diagnóstico y tratamiento de las malformaciones müllerianas. *Ginecol Obstet Mex* 2013;81:34-46
19. Ación P, Ación M, Sánchez-Ferrer M. Complex malformations of the female genital tract. New types and revision of classification. *Hum Reprod* 2004;19:2377-2384.
20. Oppelt P, Renner SP, Brucker S, Strissel PL, et al. The VCUAM (Vagina Cervix Uterus Adnex Associated Malformation) Classification: a new classification for genital malformations. *Fertil Steril* 2005;84:1493-1497.
21. Ghi T, Casadio P, Kuleva M, Perrone AM, Savelli L, Gianchi S, et al. Accuracy of three-dimensional ultrasound in diagnosis and classification of congenital uterine anomalies. *Fertil Steril.* 2009;92:808—13.
22. Troiano RN, McCarthy SM. Mullerian duct anomalies: Imaging and clinical issues. *Radiology.* 2004;233:19-34.
23. Murray JM, Gambrell RD Jr. Complete and partial vaginal agenesis. *J Reprod Med.* 1979;22:101-5.
24. Sandoval N, Marin P. Síndrome de Meyer-Rokitansky-Kuster- Häuser. *Rev Obstet Ginecol Venez.* 2001;61:275-8.
25. Troiano RN, McCarthy SM. Mullerian duct anomalies: Imaging and clinical issues. *Radiology.* 2004;233:19-34.
26. Fedele L, Zamberletti D, Vercellini P, Dorta M, Candiani GB. Reproductive performance of women with unicornuate uterus. *Fertil Steril* 1987; 47:416– 419.
27. Raga F, Bauset C, Remohi J, Bonilla-Musoles F, Simón C, Pellicer A. Reproductive impact of congenital Mullerian anomalies. *Human Reproduction* vol.12 no.10 pp.2277–2281, 1997



28. Fedele L, Bianchi S, Agnoli B, Tozzi L, Vignali M. Urinary tract anomalies associated with unicornuate uterus. *J Urol* 1996; 155:847–848.
29. Rolen AC, Choquette AJ, Semmens JP. Rudimentary uterine horn: obstetric and gynecologic implications. *Obstet Gynecol* 1966; 27:806–813.
30. Rock JA, Schlaff WD. The obstetric consequences of uterovaginal anomalies. *Fertil Steril* 1985; 43:681–692.
31. Jeffrey MB, Susan LK, Gary NF. Unicornuate Uterus: Imaging Appearance, Associated Anomalies, and Clinical Implications. *AJR* 1998; 171:1341-1347
32. Troiano RN, McCarthy SM. Mullerian duct anomalies: Imaging and clinical issues. *Radiology*. 2004;233:19-34.
33. Khalid E, Jalil S, Anwar T, Nausheen S. Congenital female lower genital tract abnormalities: two years experience in a tertiary care hospital. *Park J Surg* 2011;27: 44-49
34. Aguilar C, Garcia- Herrero S, Medrano JV, Melo MA. Reproductive prognosis of Mullerian malformations. *Prog Obstet Ginecol*. 2008; 51 (12): 721-36
35. Heinonen PK, Saarikoski S, Pystynen P. Reproductive performance of women with uterine anomalies. An evaluation of 182 cases. *Acta Obstet Gynecol Scand*. 1982;61:157-62.
36. Heinonen PK, Saarikoski S, Pystynen P. Reproductive performance of women with uterine anomalies. An evaluation of 182 cases. *Acta Obstet Gynecol Scand*. 1982;61:157-62.
37. Homer HA, Li TC, Cooke ID. The septate uterus: a review of management and reproductive outcome. *Fertil Steril* 2000;73:1-14.
38. Clifford K, Rai R, Watson H, Regan L. An informative protocol for the investigation of recurrent miscarriage: preliminary experience of 500 consecutive cases. *Hum Reprod*. 1994;9:1328-1332
39. Fedele L, Bianchi S, Marchini M, Mezzopane R, Di Nola G, Tozzi L. Residual uterine Septem of less than 1 cm after hysteroscopic metroplasty does not impair reproductive outcome. *Hum Reprod* 1996;11:727-9.
40. Dabirashrafi H, Bahadori M, Mohammad K, Alavi M, Moghadami- Tabrizi N, Zandinejad K, et al. Septate uterus: new idea on the histologic features of the septum in this abnormal uterus. *Am J Obstet Gynecol*. 1995;172:105-7.
41. Begueria R, Checa MA, Castillo M, Del Amo E, Carreras R. Malformaciones Mullerianas: clasificación, diagnostico y manejo. *Ginecologia y Obstetricia Clínica* 2009; 10(3): 165-169
42. Aguilar C, Garcia- Herrero S, Medrano JV, Melo MA. Reproductive prognosis of Mullerian malformations. *Prog Obstet Ginecol*. 2008; 51 (12): 721-36

43. Tulandi T, Arronet GH, McInnes RA. Arcuate and bicornuate uterine anomalies and infertility. *Fertil Steril.* 1980;34:362-4.
44. Kaufman RH, Adam E, Binder GL, Gerthoffer E. Upper genital tract changes and pregnancy outcome in offspring exposed in utero to diethylstilbestrol. *Am J Obstet Gynecol.* 1980;137:299-308.
45. Goldberg JM, Falcone T. Effect of diethylstilbestrol on reproductive function. *Fertil Steril.* 1999;72:1-7.
46. Taylor E, Gomel V. The uterus and fertility. *Fertil Steril* 2008 vol 89; No 1: 1-16.
47. Al-Inany H. Intrauterine adhesions. An Update. *Acta Obstet Gynecol Scand* 2001;80:986-993.
48. March CM. Management of Asherman's syndrome. *Reproductive BioMedicine Online* (2011) 23, 63– 76
49. Bermejo C, Bajo JM, Mercé LT. Ultrasonografía del útero en reproducción. En: Bajo JM, Coroleu B, editores. *Fundamentos de Reproducción.* Madrid: Italfarmaco; 2009. p. 88-110.
50. Salman T, Davis C. Uterine fibroids, management and effect on fertility. *Curr Opin Obstet Gynecol.*2010;22(4):295-303
51. Albornoz J, Duque G. Impact of uterine diseases on fertility. *Rev.Med.Clin.Condes-*2010;21 (3) 409-415.
52. Calaf J, Arqué M, Porta O, D'Angelo E. El mioma como problema clinico *Med Clin (Barc).* 2013;141(Supl 1):1-6
53. Practice Committee of American Society for Reproductive Medicine in collaboration with Society of Reproductive Surgeons. Myomas and reproductive function. *Fertil Steril.* 2008;90(5 Suppl):S125-30.
54. Pritts EA, Parker WH, Olive DL. Fibroids and infertility: an updated systematic review of the evidence. *Fertil Steril.* 2009;91(4):1215-23
55. Morris H. Surgical pathology of the lower uterine segment caesarean section scar: is the scar a source of clinical symptoms? *Int J Gynecol Pathol.* 1995;14(1):16–20.
56. Bij de Vaate AJ, van der Voet LF, Naji O, Witmer M, Veersema S, Brolmann HA, et al. Prevalence, potential risk factors for development and symptoms related to the presence of uterine niches following Cesarean section: systematic review. *Ultrasound Obstet Gynecol.* 2014;43(4):372–82.
57. Wang CB, Chiu WW, Lee CY, Sun YL, Lin YH, Tseng CJ. Cesarean scar defect correlation between Cesarean section number, defect size, clinical symptoms and uterine position. *Ultrasound Obstet Gynecol.* 2009;34(1):85–9.

58. Borges LM, Scapinelli A, de Baptista DD, Lippi UG, Coelho Lopes RG. Findings in patients with postmenstrual spotting with prior cesarean section. *J Minim Invasive Gynecol.* 2010;17(3):361–4.
59. Uppal T, Lanzarone V, Mongelli M. Sonographically detected cesarean section scar defects and menstrual irregularity. *J Obstet Gynaecol.* 2011;31(5):413–6.
60. Chazotte C, Cohen WR. Catastrophic complications of previous cesarean section. *Am J Obstet Gynecol.* 1990;163(3):738–42.
61. Clark SL, Koonings PP, Phelan JP. Placenta previa/accreta and prior cesarean section. *Obstet Gynecol.* 1985;66(1):89–92.
62. OuYang Z, Yin Q, Xu Y, Ma Y, Zhang Q, Yu Y. Heterotopic cesarean Scar pregnancy: diagnosis, treatment, and prognosis. *J Ultrasound Med.* 2014;33(9):1533–7.
63. Morris H. Surgical pathology of the lower uterine segment cesarean section scar: is the scar a source of clinical symptoms? *Int J Gynecol Pathol.* 1995;14(1):16–20.
64. Pacheco LA, Olmedo MR. Cirugía histeroscópica del istmocele: ¿solución a un viejo problema?. *Prog Obstet Ginecol.* 2013;56(1):38- 40
65. Marx PD. Transabdominal cervicoisthmic cerclage: a review. *Obstet Gynecol Surv* 1989;44:518–22.
66. Counsis L. Cervical incompetence: a time for reappraisal. *Clin Obstet Gynecol* 1980;23:467-79.
67. Barber M.A , Eguiluz I , . Agüera J, Alcover I , Bolívar M.A, Calvo A. Incompetencia cervical. Revisión bibliográfica. Servicio de Obstetricia y Ginecología. Hospital Fundación Manacor. Manacor (Mallorca). Islas Baleares. España.
68. American College of Obstetricians and, Gynecologists (Feb 2014). «ACOG Practice Bulletin No.142: Cerclage for the management of cervical insufficiency.». *Obstetrics and gynecology* 123 (2 Pt 1): 372-9
69. Peterson WF, Novak ER Endometrial polyps. *Obstet Gynecol.* 1956;8:40–49.
70. Gambadauro P, Martínez-Maestre MA, Torrejón R. When is see and treat hysteroscopic polypectomy successful?. *European Journal of Obstetrics & Gynecology and Reproductive Biology* 178 (2014) 70–73
71. Karkuş SS, Özdamar O, Karkuş R, Gün I, Sofuoğlu K, Muhcu M, Polat M. Reproductive outcomes following hysteroscopic resection of endometrial polyps of different location, number and size in patients with infertility, *Journal of Obstetrics and Gynaecology* 2015

72. Hinckley MD, Milki AA. 2004. 1000 office-based hysteroscopies prior to in vitro fertilization: feasibility and findings. *Journal of the Society of Laparoendoscopic Surgeons* 8:103–107.
73. Sharma M, Taylor A, Magos A. Management of endometrial polyps: a clinical review. *Rev Gynaecol Pract* 2004;4(1):1–6.
74. AAGL practice report: practice guidelines for the diagnosis and management of endometrial polyps. *J Minim Invasive Gynecol.* 2012; 19:3–10
75. Perez-Medina T, Bajo-Arenas J, Salazar F, Redondo T, Sanfrutos L, Alvarez P, et al. Endometrial polyps and their implication in the pregnancy rates of patients undergoing intrauterine insemination: a prospective, randomized study. *Hum Reprod.* 2005; 20:1632–1635
76. Tallini G, Vanni R, Manfioletti G, Kazmierczak B, Faa G, Pauwels P, et al. HMGI-C and HMGI(Y) immunoreactivity correlates with cytogenetic abnormalities in lipomas, pulmonary chondroid hamartomas, endometrial polyps, and uterine leiomyomas and is compatible with rearrangement of the HMGI-C and HMGI(Y) genes. *Lab Invest.* 2000;80:359–369.
77. Yang JH, Chen CD, Chen SU, Yang YS, Chen MJ. Factors Influencing the Recurrence Potential of Benign Endometrial Polyps after Hysteroscopic Polypectomy. 2015. *PLoS ONE* 10(12).
78. Smith S, Pfeifer SM, Collins JA. Diagnosis and management of female infertility. *JAMA* 2003;290:1767–70.
79. Giudice LC. Potential biochemical markers of uterine receptivity. *Hum Reprod* 1999;14(Suppl 2):3–16.
80. Kao LC, Tulac S, Lobo S, Imani B, Yang JP, Germeyer A, et al. Global gene profiling in human endometrium during the window of implantation. *Endocrinology* 2002;143:2119–38.
81. Filant JI, Spencer TE. Uterine glands: biological roles in conceptus implantation, uterine receptivity and decidualization. *Int J Dev Biol.* 2014;58(2-4):107-16.
82. Aghajanova L, Altmäe S, Bjuresten K, Hovatta O, Landgren BM, Stavreus-Evers A. Disturbances in the LIF pathway in the endometrium among women with unexplained infertility. *Fertil Steril.* 2009 Jun;91(6):2602-10
83. Germeyer et al.: Endometrial beta3 Integrin profil reflects endometrial receptivity defects in women with unexplained recurrent pregnancy loss. *Reproductive Biology and Endocrinology* 2014 12:53.
84. Lessey BA, Castelbaum AJ, Sawin SW, Sun J: Integrins as markers of uterine receptivity in women with primary unexplained infertility. *Fertil Steril* 1995, 63:535–542.
85. Daftary GS, Troy PJ, Bagot CN, Young SL, Taylor HS: Direct regulation of beta3-integrin subunit gene expression by HOXA10 in endometrial cells. *Mol Endocrinol* 2002, 16:571–579.

86. Rackow BW, Jorgensen E, Taylor HS. Endometrial polyps affect uterine receptivity. *Fertil Steril*. 2011 Jun 30;95(8):2690-2.
87. Clifford K, Rai R, Watson H, Regan L. An informative protocol for the investigation of recurrent miscarriage: preliminary experience of 500 consecutive cases. *Hum Reprod*. 1994;9:1328- 32.
88. Yoder IC, Hall DA. Hysterosalpingography in the 1990s. *AJR Am J Roentgenol*. 1991;157:675-83.
89. Fischetti SG, Politi G, Lomeo F, Garozzo G. Magnetic resonante in the evaluation of mullerian duct anomalies. *Radiol Med*. 1995;89 (1-2):105-11
90. Bettocchi S, Ceci O, Nappi L, Pontrelli G, et al. Office hysteroscopic metroplasty: Three “diagnostic criteria” to differentiate between septate and bicornuate uteri. *J Min Inv Gynecol* 2007;14:324-328.
91. Mencaglia L, Cavalcanti de Albuquerque Neto L, Arias Alvarez RA. Manual of hysteroscopy. Diagnostic, operative and office hysteroscopy.
92. Roy KK, Singla S, Baruah J, et al. Reproductive outcome following hysteroscopic septal resection in patients with infertility and recurrent abortions. *Arch Gynecol Obstet*. 2011; 283: 273-279
93. Tofoski G, Antovska V. Influence of hysteroscopy metroplasty on reproductive outcome in patients with infertility and recurrent pregnancy loss. *Contributions. Sec. Med.Sci.*35(2), 2014
94. Cabero L. Tratamiento de ginecología, obstetricia y medicina de la reproducción. Documentos de Consenso de la Sociedad Española de Ginecología y Obstetricia. Editorial Médica Panamericana; 2003.
95. Mencaglia L, Hamou JE. Hysteroscopic surgery for uterine malformations. In: Manual of hysteroscopy, diagnosis and surgery. Schramberg: Endo Press, 2010;48-53.
96. Mencaglia L, Cavalcanti de Albuquerque Neto L, Arias Alvarez RA. Manual of hysteroscopy. Diagnostic, operative and office hysteroscopy.
97. Results of centralized Asherman surgery, 2003–2013 Miriam M. F. Hanstede, M.D., Eva van der Meij, M.D., Laurien Goedemans, M.D., and Mark Hans Emanuel, M.D., Ph.D.
98. Cañete Palomo ML, Rodriguez N. Abordaje de los miomas. *Med Clin (Barc)*. 2013;141(Supl 1):55-61
99. Lefebvre G, Vilos G, Allaire C, Jeffrey J, Arneja J, Birch C, et al; The management of uterine leiomyomas Clinical Practice Gynaecology Committee, Society for Obstetricians and Gynaecologists of Canada. *J Obstet Gynaecol Can*. 2003;25:396- 418; quiz 419-22.
100. Parker WH. Uterine myomas: management. *Fertil Steril*. 2007;88:255-71.

101. Surry ES, Minjariz DA, Stevens JM, et al. Effect of myomectomy on the outcome of assisted reproductive technologies. *Fertil Steril* 2005; 83:1473–1479.
102. Pritts EA, Parker WH, Olive DL. Fibroids and infertility: an updated systematic review of the evidence. *Fertil Steril*. 2009;91(4):1215-23
103. Salman T, Davis C. Uterine fibroids, management and effect on fertility. *Curr Opin Obstet Gynecol*.2010;22(4):295-303
104. Donnez J, Jadoul P. What are the implications of myomas on fertility? A need for a debate? *Hum Reprod* 2002;17:1424-30
105. Salman T, Davis C. Uterine fibroids, management and effect on fertility. *Curr Opin Obstet Gynecol*.2010;22(4):295-303
106. Practice Committee of American Society for Reproductive Medicine in collaboration with Society of Reproductive Surgeons. Myomas and reproductive function. *Fertil Steril*. 2008;90(5 Suppl):S125-30.
107. Klatsky PC, Tran ND, Caughey AB, et al. Fibroids and reproductive outcomes: a systematic literature review from conception to delivery. *Am J Obstet Gynaecol* 2008; 198:357–366
108. Fiaschetti V, Massaccesi M, Fornari M, Nezzo M, Da Ros V, Sorrenti G, Simonetti G. Isthmocele in a retroflexed uterus: a report of an unrecognized case. *Clin Exp Obstet Gynecol*. 2015;42(5):705-7.
109. Pacheco LA, Olmedo MR. Cirugía histeroscópica del istmocele: ¿solución a un viejo problema?. *Prog Obstet Ginecol*. 2013;56(1):38- 40
110. Fernandez E, Fernandez C, Fabres C, Alam VV. Hysteroscopic correction of cesarean section scars in women with abnormal uterine bleeding. *J Am Assoc Gynecol Laparosc*. 1996;3 Suppl:S13
111. Raimondo G, Ronga A, D’Aniello G, Russo C, Forte A, Di Meglio A. L’istmocele: fisiopatologia e trattamento resettoscopico. *Gyneco AOGOI*. 2009;25-6.
112. Gubbini G, Centini G, Nascetti D, Marra E, Moncini I, Bruni L, et al. Surgical Hysteroscopic treatment of cesarean-induced isthmocele in restoring fertility: prospective study. *J Minim Invasive Gynecol*. 2011;18:234-7.
113. Brown R, Gagnon R, Delisle MF. Cervical Insufficiency and Cervical Cerclage. *J Obstet Gynaecol Can* 2013;35(12):1115–1127
114. Rusth OA et al. A randomized trial of cerclage versus no cerclage among patients with ultrasonographically detected second-trimester preterm dilatation of the internal os . *Am J Obstet Gynecol* 2000; 183: 830.

115. Kurjak A, Shalan H, Sosic A, Benic S, Zudenigo D, Kupesic S, et al. Endometrial carcinoma in postmenopausal women: evaluation by transvaginal color Doppler ultrasonography. *Am J Obstet Gynecol.* 1993; 169(6):1597-603.
116. Timmerman D, Verguts J, Konstantinovic ML, Moerman P, VanSchoubroeck D, Deprest J, et al. The pedicle artery sign based on sonography with color Doppler imaging can replace second-stage test in women with abnormal vaginal bleeding. *Ultrasound Obstet Gynecol.* 2003;22:166-71.
117. Paradisi R, Rossi S, Scifo MC, Dall'O F, Battaglia C, Venturoli S Recurrence of endometrial polyps. *Gynecol Obstet Invest.* 2014; 78:26–32.
118. Preutthipan S, Herabutya Y Hysteroscopic polypectomy in 240 premenopausal and postmenopausal women. *Fertil Steril.* 2005; 83:705–709.
119. Yang JH, Chen MJ, Wu MY, Chao KH, Ho HN, Yang YS Office hysteroscopic early lysis of intrauterine adhesion after transcervical resection of multiple apposing submucous myomas. *Fertil Steril.* 2008; 89:1254–1259
120. Pérez Medina T, Martínez O, Folgueira G. Which endometrial polyps should be resected? *J Am Assoc Gynecol Laparosc.* 1999;6:71-4.
121. Yang JH, Chen CD, Chen SU, Yang YS, Chen MJ. Factors Influencing the Recurrence Potential of Benign Endometrial Polyps after Hysteroscopic Polypectomy. 2015. *PLoS ONE* 10(12).
122. Yang JH, Chen MJ, Chen CD, Chen SU, Ho HN, Yang YS Optimal waiting period for subsequent fertility treatment after various hysteroscopic surgeries. *Fertil Steril.* 2013; 99:2092–2096 e2093.