

# **CIRUGÍA EN PACIENTES CON TUMORES DE MAMA CON FENOTIPO BASAL**

---

---

## **SURGERY IN PATIENTS WITH BREAST TUMORS WITH BASAL PHENOTYPE**

Alumno: César Naudín Royo  
Director: Ismael Gil Romea  
6º Medicina. 2015-16  
Trabajo fin de grado  
Universidad de Zaragoza

# ÍNDICE

---

• Resumen .....	3
• Introducción .....	5
• Clasificación anatomopatológica del cáncer de mama .....	9
• Clasificación TNM del cáncer de mama .....	12
• Características del cáncer de mama triple negativo .....	17
• Mutaciones en el gen BRCA1 y BRCA2 .....	19
• Diagnóstico .....	24
• Tratamiento quirúrgico .....	28
• Tratamiento con quimioterapia en el cáncer de mama triple negativo .....	38
• Bibliografía .....	50

## RESUMEN

---

Dentro de la clasificación molecular del cáncer de mama encontramos el subtipo basal, denominado triple negativo por presentar receptores hormonales negativos. Es frecuente en este subtipo la mutación del gen BRCA1 (muy relacionada con el cáncer de mama y ovario). El triple negativo es un cáncer agresivo, con metástasis a distancia, recurrencias tempranas y mayor riesgo de muerte con respecto a los hormonodependientes. Este tipo de cáncer se vincula con aspectos raciales, con la edad (mujeres jóvenes) y con grupos socioeconómicos bajos.

En el diagnóstico por imagen la prueba más fiable es la RMN, los hallazgos mamográficos y ecográficos orientan hacia el diagnóstico pero su confirmación exige estudio histológico e inmunohistoquímico.

El tratamiento quirúrgico está orientado a la conservación de la mama y del tejido linfático axilar, si bien la intencionalidad de la cirugía siempre debe ser radical con un buen resultado estético (no se concibe el tratamiento integral del cáncer de mama sin reconstrucción de la misma). Existen cirugías reductoras del riesgo como la salpingooforectomía bilateral profiláctica en mujeres con mutación BRCA1y2 ; la mastectomía bilateral profiláctica que reduce el riesgo de cáncer de mama un 90-95% y la quimioprevención con el uso de tamoxifeno en mayores de 35 años y raloxifeno en postmenopausas.

La quimioterapia neoadyuvante puede hacer que tumores inoperables pasen a ser operables. La respuesta patológica completa y el resultado a largo plazo son mejores para el triple negativo que para el cáncer con receptor estrogénico positivo.

En el cáncer triple negativo la cirugía conservadora de mama tiene mejores resultados que en el hormonodependiente, los cuales presentan una tasa de reintervención mayor.

Hoy en día la biopsia del ganglio centinela se usa en la estadificación rutinaria del cáncer de mama. Las guías clínicas actuales

determinan que, en casos seleccionados de pacientes con ganglios centinela positivos, serán sometidas a cirugía conservadora y radioterapia omitiendo la disección ganglionar.

El uso de la radioterapia mejora el control locoregional y la supervivencia global después de la cirugía conservadora, han surgido métodos alternativos como el hipofraccionamiento o la APBI (accelerated partial breast irradiation), si bien, los datos son limitados sobre los resultados a largo plazo y precisarán estudios más detallados para confirmar su eficacia.

## ABSTRACT

---

Within the molecular classification of breast cancer we find the basal subtype, called triple negative to indicate hormone negative receptors. In this subtype is frequent the BRCA1 gen mutation (closely related with breast and ovary cancer). The triple negative is an aggressive cancer, with distant metastases, early recurrences and higher death risk regarding hormone-dependent. This type of cancer is linked to racial aspects, age (young women) and lower socioeconomic groups.

In diagnostic imaging test the most reliable trial is NMR, mammographic and echographic findings oriented towards diagnosis, but its confirmation demands an histological and immunohistochemistry study.

Surgical treatment is oriented to breast and axillary lymph tissue preservation, although the intent of surgery should always be radical with a good esthetic result (integral breast cancer treatment isn't conceived without a reconstruction of that). There are risk-reducing surgeries like prophylactic bilateral salpingoophorectomy in women with BRCA 1 and 2 mutation; prophylactic bilateral mastectomy that reduces the risk of breast cancer in 90-95% and chemoprevention with using of tamoxifen in people over 35 and raloxifen in postmenopausal women.

Neoadjuvant chemotherapy can make inoperable tumors change to be operable. Pathologic complete response and long-term

outcome are better for triple negative cancer than for cancer with positive estrogen receptor.

Conservative surgery in triple negative cancer has better results than in hormonedependent cancer, both show a higher rate of intervention.

Nowadays, sentinel node biopsy is used in routine breast cancer staging. Current clinical guidelines determine that, in selected cases of patients with positive sentinel node, will be submitted to conservative surgery and radiotherapy leaving nodal dissection out.

Radiotherapy improves locoregional control and overall survival after conservative surgery. Alternative methods have emerged like hypofractionation or APBI (accelerated partial breast radiation), even so, data on long-term results are limited and they will required more detailed studies to confirm their effectiveness.

## MATERIAL Y MÉTODOS:

---

Se realizó una revisión sistemática de artículos científicos en los idiomas español e inglés relacionados con el cáncer de mama con fenotipo basal, con restricción de fecha, incluyendo desde 2008 hasta 2016, tales como: Asociación entre mutaciones germinales BRCA1 y cáncer de mama triple negativo: estudio multicéntrico de 92 pacientes procedentes de 9 centros hospitalarios españoles desde mayo de 2008 hasta mayo de 2009 tratándose de una población de mujeres españolas con cáncer de mama triple negativo diagnosticadas antes de los 50 años de edad y sin antecedentes familiares de riesgo que hayan sido atendidas en los servicios de Oncología; guías de práctica clínica de la NCCN en oncología para el cáncer de mama versión 1.2016; estudio ACOSOG Z1071: estudio multicéntrico prospectivo donde se evalúa la cirugía de los ganglios centinela después de la quimioterapia neoadyuvante en pacientes de mama con ganglios positivos desde 2009 hasta 2011; actualizaciones en la detección y tratamiento

del cáncer de mama publicadas en diciembre de 2015 en *future science group*; Revista de senología y patología mamaria Vol. 25. Núm. 01. Enero- Marzo 2012: características de la imagen en el cáncer triple negativo. No se han hecho restricciones respecto al tipo de estudio. Consulta del manual de la sociedad española de senología y patología mamaria: manual de práctica clínica en senología edición 2010.

Como criterios de exclusión se definieron los artículos publicados antes del año 2008, aquellos que no mostraban relación con el tema propuesto, y los que suponían barreras idiomáticas como los divulgados fuera de los idiomas inglés y castellano.

## PALABRAS CLAVE:

---

Cáncer de mama, fenotipo basal, triple negativo, cirugía, quimioterapia neoadyuvante.

## INTRODUCCIÓN

---

El cáncer de mama ocupa el segundo lugar entre la patología tumoral maligna más frecuente en Europa, suponiendo el 13,1% de todos los cánceres. Es la primera causa de muerte por cáncer en mujeres europeas, presentando un pico de máxima incidencia alrededor de los 50 años, aunque hasta en un 6% el diagnóstico se realiza en pacientes menores de 35 años. En Europa, el pronóstico es relativamente bueno, con unas tasas de supervivencia en 5 años cercanas al 77%.<sup>1</sup>

Una de las áreas de la medicina que más se ha beneficiado de la caracterización del genoma ha sido la oncología, tanto para entender los mecanismos básicos de los procesos de transformación neoplásica, como para el desarrollo de nuevos servicios que proporcionen una mejor evaluación del riesgo en estos pacientes. Esto ha proporcionado una nueva área de investigación en oncología basada en la caracterización genómica de las neoplasias: la oncogenómica.<sup>2</sup>

El cáncer de mama constituye uno de los primeros ejemplos de la aplicación de la oncogenómica en la práctica clínica. A partir de perfiles moleculares y genéticos se ha conseguido una mejor clasificación de los tumores, comprendiendo la heterogeneidad de esta enfermedad y revolucionando a su vez el enfoque terapéutico personalizado y aumentando con ello la supervivencia y la calidad de vida de las pacientes.<sup>3</sup>

### **Bases moleculares**

Existen múltiples formas de determinar la expresión genética de un tumor, siendo el uso de c-DNA microarray el método de mayor difusión en la actualidad. Este procedimiento se basa en la hibridación de moléculas DNA complementario (c-DNA), preparadas a partir de RNA aislado del tejido tumoral, con secuencias del genoma humano impresas en un soporte sólido (láminas de vidrio o membranas de nitrocelulosa). Con la finalidad de conocer qué genes se están expresando en el tumor, el c-DNA es marcado con una molécula fluorescente, la cual será posteriormente detectada dependiendo de su longitud de onda.

### **Clasificación molecular**

Los primeros trabajos que analizaron los cambios en los patrones de expresión genética en el tejido mamario se llevaron a cabo por Perou y Sorlie al comparar la expresión de 8012 genes en 65 muestras quirúrgicas de cáncer de mama para obtener “fotografías” moleculares de cada tumor. Los resultados de dicho estudio evidenciaron la presencia de diversos fenotipos moleculares sugiriendo la existencia de una gran diversidad biológica en los tumores mamarios, estableciendo cuatro subtipos principales: 1) Luminal; 2) Similar al basal; 3) Similar al normal y 4) HER2/ERBB2. Este procedimiento identificó subgrupos de tumores más homogéneos con un comportamiento clínico similar. Sin embargo, existe variabilidad de respuesta terapéutica dentro de un mismo grupo, planteando la teoría de que diferentes tipos de cánceres mamarios están comandados por genes distintos.

En un estudio posterior, llevado a cabo en el año 2001 por Sorlie y col, se analizaron 78 carcinomas mediante microarray c-DNA de 8102 genes. Este trabajo permitió depurar la lista de genes capaces de diferenciar los cuatro patrones previamente descritos y reducirla a 476 genes, algo que actualmente se conoce como perfil intrínseco de expresión. De esta forma, se han logrado relacionar perfiles de expresión genómica con la supervivencia global de las pacientes. En consecuencia, los subtipos ERB2 y el basal parecen relacionarse con una menor esperanza de vida. Asimismo, los tumores de los subgrupos luminal se intensificaron como entidades clínicas con un curso más agresivo, en particular con la reincidencia del tumor.

De manera paralela, el grupo de Vant´ Veer<sup>4</sup> y col analizó los patrones de expresión de unos 25.000 genes en 117 tumores de mama. Al aplicar una medida de clasificación supervisada, se identificó un patrón de 70 genes que resultó altamente productivo para el desarrollo de metástasis a distancia en un periodo de 5 años en pacientes sin evidencia de afectación ganglionar local. Este trabajo demuestra la utilidad de los mapas moleculares para detectar patrones de expresión que tienen un mayor valor predictivo que los parámetros clínicos tradicionales. Además, permite reconocer a los pacientes que se beneficiarían en mayor o menor proporción del tratamiento adyuvante.

Fue en el año 2003 cuando el grupo de Sorlie y col modificaron la clasificación, en los patrones de expresión genética que se relacionan con el pronóstico o con el riesgo de metástasis. Estos autores dividieron el cáncer de mama en dos grandes grupos, basados en la posibilidad para el receptor de estrógeno:

1. Neoplasias de bajo grado (expresan receptores de estrógeno y progesterona)
2. Neoplasias de alto grado (no expresan receptores de estrógeno ni progesterona, pero en las cuales existe una sobre-expresión y/o amplificación de HER2).

Receptor de Estrógeno Positivo	Luminal A Luminal B Luminal HER2/neu
Receptor de Estrógeno Negativo	Basal HER2/neu Normal Like

Tabla 1

#### *- Tumores Receptor de estrógeno positivo*

Este grupo de tumores comprende los tumores luminales, los cuales poseen un patrón inmunofenotípico similar al componente epitelio luminal de la glándula mamaria. Expresan citoqueratinas de bajo peso molecular (CK7, CK8, CK18), receptores de estrógeno y los genes asociados a su activación (LIV1 y CCND1). Habitualmente son de bajo grado histológico y tienen mutación de p53 en menos del 20%.

Existen varios subtipos, sin embargo los más considerados debido a su elevada frecuencia son el Luminal A y B:

a. *Luminal A*: es el más frecuente, posee alta expresión de genes relacionados con los receptores hormonales y baja expresión de genes relacionados con la proliferación celular.

b. *Luminal B*: presenta unos menores niveles de receptores de estrógeno y altos niveles de genes de proliferación celular.

Algunos autores han intentado subtificar los tumores mamarios utilizando paneles de inmunotinción, como una forma de acercar estos hallazgos a la práctica rutinaria de los laboratorios de anatomía patológica. El estudio publicado por Cheang y col<sup>5</sup> en el año 2009 supuso un aporte valioso al estudio de los tumores luminales. Ellos probaron un panel de inmunotinción constituido por cuatro marcadores, que establecen el estado de los receptores de estrógeno y progesterona, HER2/neu y el índice de proliferación determinado por la expresión de Ki-67, el cual corresponde a un antígeno nuclear presente en todas las células que se encuentran en la fase proliferativa del ciclo celular. Se estudió un total de 357 cánceres de mama con este panel, siendo posible la discriminación entre los subtipos luminal A y luminal B.<sup>6</sup>

De esta forma los tumores luminales fueron divididos en tres grupos:

1. *Luminal A* (receptores de estrógeno o progesterona positivos, HER2/neu negativo, y bajo índice de proliferación).
2. *Luminal B* (receptores de estrógeno o progesterona positivos, HER2/neu negativo e índice de proliferación alto).
3. *Luminal HER2/neu* (receptores de estrógeno y progesterona negativos, HER2/neu positivo e índice de proliferación alto)

Se determinó que un punto de corte para el valor Ki-67 podría ser el 14% o superior para considerarlo de alto índice de proliferación.

Subtipo	RE	RP	HER2/neu	Índice de proliferación Ki-67
Luminal A	+	y/o +	-	Bajo (<14%)
Luminal B	+	y/o +	-	Alto (>14%)
Luminal HER2/neu	-	-	+	Alto

Tabla 2

La importancia pronóstica de la citada subtificación fue revisada por esos mismos autores en una serie de 4046 casos de cáncer de mama mediante microarrays c-DNA. Al compararlos con el subtipo Luminal A, tanto el Luminal B como el Luminal HER2/neu, se asociaron a peores tasas de supervivencia en presencia o ausencia de terapia con Tamoxifeno y/o quimioterapia.

Los tipos A y B son de buen pronóstico, pero el tipo B tiene un peor pronóstico que el A, ya que al expresar menor cantidad de receptores de estrógeno, la respuesta al tratamiento también va a ser menor. No obstante, en ambos casos el tratamiento de elección es la hormonoterapia.

Se ha descrito que los tumores RE positivo tienen menor respuesta a la quimioterapia comparado con los tumores que no expresan dichos receptores. Los tumores Luminales tienen un 6% de respuesta completa a la quimioterapia neoadyuvante en comparación al 45% en los subtipo basal y HER2/neu.<sup>7</sup>

#### - Tumores Receptor de estrógeno negativo

Existen dos grandes grupos: el subtipo basal y el subtipo con sobre-expresión de HER2/neu.

1. *Subtipo Basal*: el subtipo basal/mioepitelial, se describió originalmente por su patrón de expresión inmunohistoquímico, al comprobarse que expresan citoqueratinas de alto peso molecular (CK5 y CK6) en sus células mioepiteliales. Este subtipo también expresa c-kit (tirosina quinasa del epitelio mamario), factores de crecimiento de hepatocito e insulina, calponina1, caveolina y laminan.

Fue conocido como triple negativo por ser RE negativo, RP negativo y HER2/neu negativo. Asocian además alteraciones en los genes reparadores del DNA. El promotor BRCA1 esta metilado, ocasionando un silenciamiento de su expresión genética o una inactivación de las transcripciones. El 80% de las mujeres que nacen con mutaciones del BCRA1 tienen un subtipo basal, aunque estos casos suponen un pequeño porcentaje del total de tumores del subtipo basal, ya que la mayoría son de tipo esporádico.<sup>8</sup>

Supone entre el 2% y el 18% del total de los cánceres de mama y los datos clínicos actuales muestran que es el subtipo más agresivo, con una supervivencia global baja, debido a que las terapias endocrinas y con Trastuzumab son ineficaces en este grupo de tumores.

2. *Subtipo de sobre-expresión de HER2/neu*: este subtipo supone entre el 10 al 15% del total de cánceres de mama y sobre-expresa genes ubicados en el cromosoma 17q. Incluyen el gen del EGFR-2 y el grow factor receptor bound proteína 7 (GRB7), además de sobreexpresar genes de proliferación y presentar escasos genes asociados al genotipo luminal.

El ERBB2 es un proto-oncogen que cuando aparece amplificado se asocia con caracteres histopatológicos de mal pronóstico, tales como alto grado histológico, baja expresión de RE y RP, además de mala respuesta a la terapia. Van a suponer la mitad de los cánceres de mama que son HER2/neu positivos.<sup>6</sup>

Este subtipo es particularmente resistente a la terapia hormonal, por la ausencia de receptores hormonales. Sin embargo, los tratamientos basados en el anticuerpo monoclonal recombinante (Trastuzumab/Herceptin) producen una mejoría significativa de los pacientes. La amplificación de ERBB2 y la sobre-expresión de su proteína HER2/neu puede ser evaluada con precisión mediante FISH o IHQ.



# CLASIFICACIÓN ANATOMOPATOLÓGICA DEL CÁNCER DE MAMA

---

Los tumores malignos infiltrantes de la mama pueden ser epiteliales, mesenquimáticos, mixtos, procesos linfoproliferativos o metástasis de tumores originados en otros órganos.

## **1. Tumores epiteliales:**

En la clasificación de la OMS de 2012, el carcinoma ducal infiltrante queda englobado en un grupo denominado Carcinoma Infiltrante de Tipo No Especificado, definido como un conjunto heterogéneo de tumores en los que no se cumplen todos los criterios para incluirlos en una misma variedad. El Carcinoma Infiltrante de Mama NST (No Special Type) se conoce como carcinoma ducal infiltrante siendo el grupo más frecuente de cáncer infiltrante de mama. No es una entidad bien definida y representa a un grupo heterogéneo de tumores, en los cuales no se encuentran características suficientes para clasificarlos en un tipo histológico específico como el Carcinoma Lobulillar o Tubular, por ejemplo.

### *a. El Carcinoma ductal Infiltrante:*

Es el tipo histológico más frecuente. Se caracteriza por una proliferación celular que en mayor o menor proporción forma túbulos rodeados por una sola hilera celular con distintos grados de atipia. Estos túbulos están desprovistos de membrana basal y de la capa de células mioepiteliales que se disponen entre las células epiteliales y la membrana basal en los conductos mamarios normales. En muchas ocasiones se asocia a Carcinoma Intraductal.

### *b. Carcinoma Lobulillar Infiltrante:*

Es el segundo tipo histológico en frecuencia y en muchas ocasiones es multicéntrico y bilateral. Se caracteriza por una proliferación de células pequeñas, con núcleo redondo, que se disponen en fila india y rodeando de forma concéntrica a conductos mamarios conservados. Se asocia frecuentemente a Carcinoma Lobulillar In Situ. Según el patrón arquitectural se clasifica en sólido, clásico, alveolar y pleomórfico. En el Carcinoma Tubulo-Lobulillar coexiste la formación de túbulos con el patrón en fila india. En el Carcinoma Lobulillar Mixto, una o más de las variedades de carcinoma lobulillar se asocia a cualquiera de las otras variedades histológicas clásicas. El marcador inmunohistoquímico E-Cadherina se expresa en las células del carcinoma ductal y solo un 15% de carcinomas lobulillares lo expresan.

### *c. Carcinoma Tubular:*

Se trata de una variedad histológica de excelente pronóstico en la que más de un 90% de la tumoración forma túbulos, muchos de ellos con angulación parcial del contorno adoptando una morfología en lágrima. El estroma es desmoplásico y muchos de los túbulos presentan elastosis del colágeno que los rodea. Muy frecuentemente presentan calcificaciones. Debe plantearse el diagnóstico diferencial con la lesión ductal esclerosante, para ello son de ayuda las técnicas de inmunohistoquímica para poner de manifiesto las células mioepiteliales, que están ausentes en el carcinoma tubular, como son la actina muscular lisa, la proteína S-100, la p63, la miosina de cadena pesada de músculo liso, la calponina y la citoqueratina.

*d. Carcinoma Cribiforme:*

Son aquellos tumores que forman nidos con espacios vacíos en su interior a modo de cribas. La atipia es leve o moderada. Para su diagnóstico debe observarse este patrón en al menos el 90% del área tumoral.

*e. Carcinoma mucinoso:*

En el que se observan nidos celulares flotando en lagos de mucina. Alguno de estos tumores pueden expresar marcadores neuroendocrinos. Otras variedades que se incluyen en los tumores productores de mucina son el Cistoadenocarcinoma Mucinoso constituido por ductos dilatados que contienen mucina y están revestidos por epitelio columnas con pseudoestratificación y formación de papilas y el Carcinoma Mucinoso de Células Columnares en el que la localización de la mucina es en el citoplasma de células columnares que se disponen formando glándulas.

*f. Carcinoma con hallazgos medulares:*

Se incluyen en esta categoría el carcinoma medular, carcinoma medular atípico o carcinoma con hallazgos medulares y algunos carcinomas de tipo no especificado. El carcinoma medular es una lesión circunscrita constituida por células con crecimiento sólido y alta atipia celular.<sup>9, 10</sup> Su pronóstico es bueno pero su diagnóstico requiere la aplicación de unos criterios muy estrictos pues el carcinoma ductal infiltrante de alto grado, en ocasiones, puede mostrar las mismas características y su pronóstico es malo. Los criterios diagnósticos del carcinoma medular son: patrón de crecimiento sincitial en más de un 75% del tumor, ausencia de estructuras glandulares, infiltrado linfoplasmocitario moderado o severo distribuido de forma difusa, pleomorfismo nuclear moderado o severo y márgenes circunscritos. Las lesiones que no cumplen estrictamente estos criterios se clasifican como carcinoma medular atípico. La presencia de carcinoma intraductal o focos de necrosis han de hacer sospechar un carcinoma ducal infiltrante de alto grado.

*g. Carcinoma con diferenciación apocrina:*

Cualquier tipo histológico de carcinoma mamario puede expresar diferenciación apocrina, cuando este cambio se presenta en más de un 90% de las células se denomina carcinoma apocrino, aunque esta diferenciación no parece estar relacionada con el pronóstico del tumor. Las células con diferenciación apocrina presentan un citoplasma eosinófilo y finalmente granular, PAS positivo, y expresan el marcador inmunohistoquímico GCDFP-15.

*h. Carcinoma de células en anillo de sello:*

En el que se observan células que crecen de forma aislada, en pequeños nidos o trabeculas y que presentan mucina intracitoplasmática que rechaza el núcleo hacia la periferia adoptando una morfología característica.

*i. Carcinoma micropapilar infiltrante:*

Es una variante histológica, caracterizada por la presencia de pseudopapilas rodeadas por un espacio claro. Muestra una gran tendencia a invadir vasos linfáticos y diseminarse a los ganglios en cuyo caso el número de ganglios afectados es mayor que los afectados en los carcinomas ducales infiltrares convencionales. Presenta una gran tendencia a la recidiva.

*j. Carcinoma metaplásico:*

En función de sus componentes se clasifican en: carcinoma escamoso cuando el tumor esta compuesto por células escamosas sin estar en contacto con la piel, pueden ser queratinizantes o no queratinizantes; carcinoma de células fusiformes formado por células de morfología similar a los fibroblastos pero que expresan citoqueratinas que indican su origen epitelial; carcinoma adenoescamoso de bajo grado; carcinoma metaplásico de tipo fibromatosis; carcinoma metaplásico mixto y carcinoma metaplásico con diferenciación mesenquimática en los que se identifican elementos heterodoxos como cartílago, hueso u otros. Estos últimos tienen mal pronóstico.

**2. Tumores mesenquimáticos<sup>11, 12</sup>***a. Angiosarcoma:*

Formado por estructuras vasculares que en función de la atipia celular, patrón morfológico y presencia de necrosis puede gradarse en tres categorías que establecen su pronóstico.

*b. Liposarcoma:*

Tumor que se origina en el tejido adiposo de la mama y que al igual que los liposarcomas de partes blandas puede clasificarse en: bien diferenciado, mixoide, pleomórfico, de células redondas o dediferenciado.

*c. Rabdomiosarcoma:*

El tumor muestra diferenciación muscular esquelética.

*d. Osteosarcoma:*

El tumor presenta diferenciación ósea. Debe de distinguirse del carcinoma metaplásico con diferenciación ósea en el que se identifica un componente epitelial.

*e. Leiomiomasarcoma:*

El tumor muestra diferenciación muscular lisa.

**3. Tumor Phyllodes Maligno<sup>13</sup>**

Es una lesión mixta, con un componente epitelial y otro estromal. El componente epitelial forma hendiduras de morfología foliácea. El componente estromal muestra densidad variable y puede diferenciarse habitualmente en fibrosarcoma, pero también en formas heterólogas como osteosarcoma, condrosarcoma, liposarcoma o rabdomiosarcoma. En ocasiones maligna el componente epitelial considerándose un carcinoma originado en un tumor Phyllodes.

#### 4. Procesos Linfoproliferativos<sup>14</sup>

Los procesos linfoproliferativos malignos en la mama pueden originarse en ganglios linfáticos intramamarios o constituir una afectación secundaria de un proceso generalizado. La mayoría son linfomas B, pero cualquier variante de los procesos linfoproliferativos que afectan a los ganglios linfáticos puede observarse en la mama.

#### 5. Metástasis<sup>15</sup>

Como cualquier órgano, la mama puede presentar metástasis de tumores originados en otra localización. Las más frecuentes son las de los procesos linfoproliferativos, melanoma, tumores de pulmón, ovario, riñón y tiroides.

### CLASIFICACIÓN TNM<sup>16-19</sup>

---

Fue desarrollado por Pierre Denoix entre 1943 y 1952. De forma periódica, se han ido actualizando las recomendaciones y ediciones, siendo aceptado por UICC y AJCC en 1987. La última edición publicada es la 7ª, que entró en vigor en 2010.

La intención de la clasificación TNM es ayudar al clínico a planificar el tratamiento local y sistemático, informar del probable pronóstico, facilitar la información entre los especialistas implicados en la toma de decisiones, evaluar los resultados del tratamiento realizado y unificar criterios de evaluación en diagnóstico, tratamiento y respuesta al mismo.

Nomenclatura obligatoria:

T: tamaño del tumor primario.

N: ausencia o presencia y extensión a ganglios linfáticos regionales.

M: ausencia o presencia de metástasis a distancia.

Prefijos modificantes:

c: Estadiaje efectuado por exploración clínica del paciente.

p: Estadiaje efectuado por examen histopatológico.

y: Estadiaje efectuado tras terapia neoadyuvante.

r: Estadiaje en recidivas locales o recurrencias.

• **Tumor Primario (T).**

Tx	El tumor primario no puede ser evaluado.
T0	No evidencia tumoral.
Tis	Tis (CDIS): Carcinoma ductal in situ. Tis (CLIS): Carcinoma lobulillar in situ. Tis (Paget): Enfermedad de Paget sin lesión intramaria subyacente.
T1	Tumor de 20mm o menos de diámetro mayor. <ul style="list-style-type: none"><li>• T1mi: Microinvasión 1mm o menos de diámetro mayor. Cuando hay más de un foco se clasifica según el de mayor tamaño.</li><li>• T1a: Tumor &gt; 1mm pero &lt; 5mm en su diámetro mayor.</li><li>• T1b: Tumor &gt; 5mm pero &lt; 10mm en su diámetro mayor.</li><li>• T1c: Tumor &lt;10mm pero &lt; 20 mm en su diámetro mayor.</li></ul>
T2	Tumor > 20mm pero < 50mm en su diametro mayor.
T3	Tumor > 50mm en su diametro mayor.
T4	Tumor de cualquier tamaño que afecte a pared torácica o piel. <ul style="list-style-type: none"><li>• T4a: Tumor con invasión de pared torácica.</li><li>• T4b: edema de piel, ulceración o letalides ipsilaterales.</li><li>• T4c: T4a +T4b.</li><li>• T4d: carcinoma inflamatorio.</li></ul>

Tabla 3

### • Ganglios regionales (N)

Nx	La cadena ganglionar no puede ser evaluada.
N0	Ausencia de metástasis en ganglios linfáticos regionales.
N1	Metástasis axilares homolaterales móviles en niveles I y II de Berg.
N2	Metástasis en ganglios axilares fijos o en mamaria interna homolaterales <ul style="list-style-type: none"> <li>• N2a: Metástasis en ganglios axilares homolaterales en niveles I y II, fijos entre ellos o a otras estructuras.</li> <li>• N2b: Metástasis solo en ganglios mamaros internos homolaterales, en ausencia de metástasis axilares.</li> </ul>
N3	Metástasis en ganglios axilares, infraclaviculares y mamaria interna o supraclaviculares <ul style="list-style-type: none"> <li>• N3a: Metástasis en ganglios infraclaviculares homolaterales (nivel III).</li> <li>• N3b: Metástasis ganglionares en cadena mamaria interna y axiales niveles I y II, homolaterales.</li> <li>• N3c: Metástasis en ganglios supraclaviculares homolaterales.</li> </ul>

Tabla 4

### • Cadena linfática, clasificación patológica (pN).

pNx	Los ganglios linfáticos no pueden ser evaluados (no linfadenectomía o linfadenectomía anterior).
pN0	Ausencia de metástasis ganglionares regionales. Las células tumorales aisladas (CTA) son agrupaciones de menos de 0,2mm o menos de 200 células en un único corte por H&E o IHQ <ul style="list-style-type: none"> <li>• pN0 (i-): no hay metástasis ganglionares por H&amp;E ni por IHQ.</li> <li>• pN0 (i+): CTA demostradas por H&amp;E o IHQ.</li> <li>• pN0: (mol-): hallazgos moleculares negativos por RT-PCR.</li> <li>• pN0 (mol+): hallazgos moleculares positivos por RT-PCR.</li> </ul>

pN1	<p>Micro o macrometástasis en ganglios axilares y/o cadena mamaria interna, detectadas mediante disección de ganglio centinela</p> <ul style="list-style-type: none"> <li>• pN1mi: micrometástasis &gt; 0,2 mm o 200 células, pero &lt; 2mm.</li> <li>• pN1a: metástasis en 1-3 ganglios axilares, al menos una &gt; 2mm.</li> <li>• pN1b: micro o macrometástasis en cadena mamaria interna, por disección ganglio centinela, no previamente sospechadas.</li> <li>• pN1c: micro o macrometástasis en ganglios axilares y mamaria interna, por disección ganglio centinela, no previamente sospechadas.</li> </ul>
pN2	<p>Metástasis en 4 a 9 ganglios axilares o en cadena mamaria interna previamente sospechados</p> <ul style="list-style-type: none"> <li>• pN2a: metástasis en 4-9 ganglios axilares, al menos una &gt; 2mm.</li> <li>• pN2b: metástasis en cadena mamaria interna, previamente sospechadas, en ausencia de metástasis axilares.</li> </ul>
pN3	<p>Metástasis en 10 o más ganglios axilares, o en axila y cadena mamaria interna o supraclaviculares.</p> <ul style="list-style-type: none"> <li>• pN3a: metástasis en 10 o más ganglios axilares, al menos una &gt; 2mm, o en ganglios de nivel III axilar.</li> <li>• pN3b: metástasis en cadena mamaria interna, previamente sospechadas, con 1 o más metástasis axilares de niveles I y/o II. Metástasis en más de 3 ganglios axilares y en cadena mamaria interna, no sospechados, por disección de ganglio centinela.</li> <li>• pN3c: metástasis en ganglios supraclaviculares.</li> </ul>

Tabla 5

### • Metástasis (M).

M0	No evidencia clínica ni radiológica de metástasis.
M0 (i+)	No evidencia clínica ni radiológica de metástasis, pero con detección de depósitos tumorales por microscopio o por métodos moleculares en sangre, medula ósea u otro tejido regional inferior a 0,2 mm en pacientes asintomáticas.
M1	Metástasis detectadas por clínica, métodos imagen y/o histología, > 0,2mm.

Tabla 6

- **Clasificación por estadio.**

Estadio 0	Tis	N0	M0
Estadio IA	T1 (incluye T1mic)	N0	M0
Estadio IB	T0 T1 (incluye T1mic)	N1mic N1mic	M0 M0
Estadio IIa	T0 T1 (incluye T1mic) T2	N1 N1 N0	M0 M0 M0
Estadio IIb	T2 T3	N1 N1	M0 M0
Estadio IIIa	T0 T1 (incluye T1mic) T2 T3 T3	N2 N2 N2 N1 N2	M0 M0 M0 M0 M0
Estadio IIIb	T4 T4 T4	N0 N1 N2	M0 M0 M0
Estadio IIIc	Cualquier T	N3	M0
Estadio IV	Cualquier T	Cualquier N	M1

Tabla 7



## CARACTERÍSTICAS DEL CÁNCER DE MAMA TRIPLE NEGATIVO

---

El cáncer de mama triple negativo (CMTN) es una entidad que ha captado mucho la atención de los investigadores y clínicos debido a su complejidad y resultados terapéuticos discordantes con los descritos para otros tipos de cáncer de mama.

El CMTN es un concepto de la oncología que nace después de que se reconocieran los diferentes perfiles genéticos del cáncer de mama. Después de la identificación del subtipo basal del cáncer de mama (denominado así porque su perfil genético es similar al de las células basales) se observó, durante la evaluación con paneles de inmunohistoquímica, que un grupo de ellos, además, se caracterizaba por la ausencia de expresión de los receptores de estrógeno, de progesterona y del receptor del factor de crecimiento epidérmico humano (HER2)<sup>20</sup>. Se requiere de la triple negatividad de estos marcadores para poder identificar esta enfermedad; sin embargo, la realización de perfiles genéticos no es una práctica estándar para el diagnóstico convencional del cáncer de mama lo cual dificulta su identificación.

Dentro del grupo de CMTN, solo el 70% representa tumores basales verdaderos<sup>21</sup>, tienen un perfil epidemiológico distinto, caracterizado por ser más frecuente en mujeres afroamericanas y latinas, que en caucásicas. La conducta biológica del CMTN suele ser más agresiva y con una mayor tendencia a presentar metástasis a distancia, comparada con los otros subtipos de cáncer de mama, predominando las metástasis viscerales (hígado, pulmón y SNC), asimismo, tiene un curso más agresivo, con recurrencias tempranas y con mayor riesgo de muerte, con respecto a los tumores dependientes de hormonas.

El fenotipo triple negativo reúne a un grupo de enfermedades con conductas biológicas diferentes, de epidemiología no precisada, pero que comparten un abordaje diagnóstico y terapéutico similar.<sup>22</sup> Desde una perspectiva histológica, el CMTN consiste en un conjunto de subtipos con distinta biología, como por ejemplo, los tumores secretores o adenoides quísticos, que son relativamente menos agresivos, a pesar de ser triples negativo, mientras que otros están asociados con un curso de progresión rápida.

El diagnóstico, manejo y seguimiento del CMTN es un reto para el oncólogo clínico, porque a pesar de las altas tasas de respuesta a la quimioterapia, estas no son prolongadas, los resultados iniciales favorables son cortos por mecanismos de resistencia que se desarrollan de forma precoz, siendo esta la paradoja del CMTN.<sup>23</sup>

Estos tumores no responden a la terapia endocrina y no existe terapia eficaz disponible. Es por ello que las investigaciones sobre esta neoplasia están principalmente orientadas a la búsqueda de biomarcadores terapéuticos, con resultados limitados hasta la actualidad.

Características	Tipo basal (basal-like)	Luminal A	HER2
Demografía	Incidenia más alta en afroamericanas e hispanas, que en caucásicas	Incidenias más altas en caucásicas y asiáticas (>70%)	Incidenias más altas en asiáticas e hispanas que en caucásicas y afroamericanas
Riesgo incrementado	Premenopausicas, consumo de alcohol, obesidad (en duda)	Obesidad y nuliparidad	< 50 años
Histología	Tumores bien diferenciados	Tumores poco diferenciados	Tumores poco diferenciados
Factores de protección	Ninguno descrito	Paridad, lactancia	Ninguno descrito
Anomalías moleculares relacionadas	Mutaciones en el gen BRCA1	Señalización endocrina	Amplificación de HER2
Respuesta a la quimioterapia	Altas tasas de respuesta completa	Bajas tasas de respuesta completa	Responde a quimioterapia basada en antraciclina
Pronóstico	Desfavorable. Favorable cuando se alcanza respuesta completa	Favorable	Favorable

Tabla 8

Existe una relación muy importante con la raza. Representa aproximadamente el 21% de todos los cánceres de mama en la población africana y el 15% de todos los cánceres de mama en las naciones de origen anglosajón. En la población latina se ha descrito también alta incidencia de este tipo de cánceres. Se han observado además tasas más altas de CMTN en mujeres jóvenes, que podrían estar asociados con una mayor probabilidad a la mutación en el gen BRCA1. Asimismo, se ha descrito una mayor incidencia de CMTN en mujeres de grupos socioeconómicos bajos.

Algunos autores son escépticos frente a la asociación de este cáncer con factores étnicos, y postulan que su relación es principalmente con los bajos niveles socioeconómicos.<sup>24</sup>

Históricamente la relación entre la obesidad y el cáncer de mama hormonal esta claramente establecida. Se propone que la relación entre la obesidad y el riesgo de desarrollar cáncer de mama hormonal en las mujeres postmenopausicas se debe al mecanismo de la conversión hormonal de las grasas periféricas a estrógeno por la enzima aromatasa. En contraste, como los CMTN no tienen dependencia hormonal, su relación con el sobrepeso esta en discusión.

En 2013, Pieboron y Frankenfeld realizaron una revisión sistemática, en la cual se incluyeron once estudios, que incluían más de 24 mil pacientes con cáncer de mama. Encontraron que las mujeres premenopausicas y las obesas tienen 1,4 veces el riesgo de padecer CMTN. Los autores sugieren que esto tiene implicación desde el punto de vista del cribado, ya que las mujeres con un mayor IMC deberían tener un seguimiento más frecuente.<sup>25</sup>

Desde el punto de vista epidemiológico, los factores de riesgo para este tipo de cáncer no están bien definidos, lo que impide estrategias de intervención claras. El embarazo temprano ha sido reconocido como un factor protector contra el cáncer de mama. Contradictoriamente, en el CMTN, la gestación parece ser un factor de riesgo importante. En 2011, Phipps et al.<sup>26</sup> encontraron que las mujeres que tienen un mayor número de hijos (tres o más partos) tenían 1,4 veces el riesgo de desarrollar un CMTN, sin embargo, aquellas mujeres multiparas (tres o más partos) tuvieron 22% menos riesgo de desarrollar tumores hormonales. Dicho de otra manera, la multiparidad está asociada con un riesgo menor de padecer tumores hormonales, pero con un riesgo incrementado para el desarrollo de CMTN.

## MUTACIONES EN GEN BRCA1 Y BRCA2

---

Las mutaciones en los genes de alta predisposición al cáncer de mama, BRCA1 y BRCA2, continúan siendo la principal causa de cáncer de mama y ovario hereditarios. Conjuntamente con otros genes menos prevalentes (TP53, STK11, PALB2 y PTEN) causan, aproximadamente, el 5-10% de todas las neoplasias de mama heredadas.

La prevalencia de las mutaciones en BRCA1 y BRCA2 varía según las distintas áreas geográficas y grupos étnicos. Se han descrito mutaciones específicas en poblaciones de Islandia, Suecia, Noruega, Países Bajos, Alemania, Francia, España y países de Europa Central y del Este, así como en judíos Ashkenazi.

La prevalencia de mutaciones BRCA1 y BRCA2 en pacientes con cáncer de mama u ovario no seleccionados son generalmente bajas (2% para cáncer de mama y 10% para cáncer de ovario). Frecuencias más elevadas se asocian con una historia familiar positiva de cáncer de mama u ovario, edad precoz al diagnóstico, cáncer de mama en varones o múltiples cánceres diagnosticados en un mismo paciente (bilateral de mama o de mama y ovario).

Aunque BRCA1/2 son genes de alta penetrancia, la probabilidad de desarrollar un tumor en portadoras de mutación es variable. Un estudio multicéntrico español estimó que el riesgo de cáncer de mama era del 52% (IC 95%, 26-69%) y del 47% (IC 95%, 29-60%) para portadoras de BRCA 1/2, respectivamente. Mientras que el riesgo de cáncer de ovario en portadoras BRCA1 y BRCA2 era del 22% (IC 95%, 0-40%) y el 18% (IC 95%, 0-35%), respectivamente.

Los tumores mamarios asociados a mutación BRCA1 presentan diferencias con respecto a los tumores esporádicos desde el punto de vista morfológico. En cambio los tumores BRCA2 representan un grupo más heterogéneo, sin establecer diferencias significativas respecto a los esporádicos.

Fenotipo tumoral	BRCA1	Esporádicos	BRCA2
Alto grado	66 %	36 %	41 %
RE negativos	90 %	35 %	34 %
ErbB2	97 %	85 %	97 %
C-Myc Amplificación	53 %	23-31%	62 %
Carcinoma Medular	13 %	2 %	3 %
Carcinoma ductal in situ	41 %	56 %	52 %
Borde continuo	51 %	20 %	36 %
Infiltración linfocitaria	13 %	3 %	4 %
Mutación en PT53	67 %	35 %	63 %
Fenotipo Basal	88 %	45 %	No

TABLA 9. FENOTIPO TUMORAL DE LOS TUMORES DE MAMA ASOCIADOS A BRCA1 Y BRCA2

La mayoría de los cánceres de mama son carcinoma ducal infiltrante aunque existe un porcentaje más elevado que en la media de aparecer carcinomas medulares en pacientes portadoras de BRCA1.

BRCA1 y BRCA2 presentan un mayor grado histológico que el cáncer de mama esporádico y además BRCA1 tiende a tener un mayor pleomorfismo, índice mitótico e infiltración linfocitaria.

Es más probable que BRCA1 presente RE y RP negativos (80-90%) comparado con el cáncer de mama esporádico (30%). En cambio la presencia de negatividad en los RE y RP para BCRA2 no presenta diferencia significativa. En lo referente a la amplificación del Her2, es raro su sobreexpresión tanto para BRCA1 como BRCA2. Los tumores asociados a BRCA1 con mayor frecuencia aparecen a una edad temprana, se asocian a alto grado tumoral y no expresan receptores hormonales.<sup>27</sup>

BRCA1 con frecuencia son tumores con perfil triple negativo y una alta proporción muestran un fenotipo basal definido por perfiles de expresión génica y por análisis inmunohistoquímico, incluyendo citoqueratinas 5/6, 14 y 17, epidermal growth factor receptor (EGFR), c-kit y p53.<sup>28</sup>

Además la proporción de cáncer de mama RE negativo esta asociado a la edad de presentación, de manera que disminuye al incrementarse la edad. Los tumores asociados a BRCA1/2 diagnosticados antes de los 50 años difieren de una manera significativa de aquellos presentes a una edad superior pudiendo ser debido a diferente comportamiento biológico y vías de desarrollo tumoral.<sup>29</sup> Eisinger et al, concluyen en su estudio que además de la negatividad de los receptores de estrógenos y del alto grado histológico presente en estos tumores, la edad temprana de aparición del cáncer de mama es el único elemento productivo del estado de BRCA1, reportado en un análisis multivariante.

Collins y colaboradores realizaron un estudio en el que relataban que la expresión de citoqueratinas basales y/o EGFR (fenotipo basal) puede utilizarse para identificar tumores triple negativo, pero que la expresión por si solos no es un marcador suficiente para distinguir a las mujeres que presentan una mutación germinal BRCA1.<sup>30</sup>

El estudio de Liderau y colaboradores fue el primer estudio en el año 2000 que puso de manifiesto la existencia de una mayor asociación entre las pacientes con cáncer de mama RE negativo y alto grado histológico con la presencia de mutaciones en BRCA1.

Existen varios estudios publicados hasta el momento que evaluar la frecuencia de mutaciones BRCA1 en pacientes con cáncer de mama triple negativo. En ellos la frecuencia de detección de mutaciones fue mayor de la esperada. Los resultados de los más relevantes de detallan a continuación.

Autor	Criterios de inclusión	Estudio	N	Mutación BRCA1 (%)
Lidereau et al. 2000 (Rene hospital)	Cm < 35años	Registro hospitalario. Retrospectivo	70 (14 RE+, GIII).	4/14 (28,6%)
Chang et al. 2001. (Singapour hospital)	Cm <45años	Unidad de mama. Prospectivo	76 (24XMTN)	6/24 (25%)
Foulkes et al. 2003. (Montreal hospital).	Cm < 65 años	Banco de tumores. Retrospectivo	292 (72CMTN)	17/72 (23,6%)
Kadel et al. 2006(Dana Farber)	Cm triple negativo	Banco de tumores. Retrospectivo	177 (97<50años)	20/177 (11,3%) 17/97 (17,5%)
Young et al. 2009 (Ohio/Nort carolina hospitales)	Cm triple negativo <40 años. Sin historia familiar.	Registro + Unidades de consejo genetico. Retrospectivo.	54	6 (11%) BRCA1+. 1 (1,85%) BRCA2+.
Fostira et al. 2010. (Group Cooperative Grecian)	Cm triple negativo	¿?	284 (36<40 años).	30 mutaciones recurrentes (11%)/284. 17(47%)/36. 20 historia familiar (66%)/30
Saura el al. 2010 (Vall d'Hebron).	Cm de alto riesgo familiar.	Unidades de consejo genetico	227 (58CMTN)	21/58 (36%). 16 BRCA1+. 5 BRCA2+.
Gonzalez Angulo et al. 2011 (University of Texas)	Cm triple negativo.	Retrospectivo (1997-2006)	77	15/77 (19,5%)
Evans et al. 2011	Cm triple negativo< 41años.		63	8/63 (12,7%)
Robertson et al. 2012. UK	Cm triple negativo.	Retrospectivo.	308 (149 seleccionadas por historia familiar o edad)	45/308 (15%). Seleccionadas 30/149 (20%)

Autor	Criterios de inclusión	Estudio	N	Mutación BRCA1 (%)
Hartman et al. 2012	Cm triple negativo.	Retrospectivo.	199 (153 sin historia familiar positiva) (66<50años)	21/199 (10,6%). 8/152 (5,2%). 6/66 (9,1%).

TABLA 10. PRINCIPALES ESTUDIOS QUE DETERMINAN LA FRECUENCIA DE BRCA EN CMTN

Estos estudios difieren en cuanto al tipo de estudio, el número de pacientes incluidas y los criterios de selección. En algunos de ellos se incluyen pacientes con historia familiar de riesgo. En cualquier caso, independientemente de esta variabilidad, tanto analizando conjuntamente como por separado, se concluye que existe una asociación entre mutaciones germinales en BRCA1 y cáncer de mama triple negativo.

Las pacientes que presentan una mutación BRCA1 presentan un riesgo elevado de padecer cáncer de mama y/u ovario a lo largo de su vida. Se estima que una mujer portadora de mutación germinal en BCRA1 tiene un riesgo de padecer cáncer a lo largo de su vida de 87%,<sup>31</sup> un riesgo acumulado a los 70 años de cáncer de mama del 65% y de cáncer de ovario del 39%. Detectar a las portadoras permite poner en marcha medidas preventivas y/o terapéuticas que disminuyen la incidencia y la mortalidad en este subgrupo de pacientes.

Existen dos tipos de estrategias que se recomiendan a los portadores de mutación en estos genes, que conducen a un diagnóstico precoz o a una reducción del riesgo de cáncer.

La primera estrategia es el cribado de cáncer de mama y ovario, el cual se basa en la realización de autoexploración mamaria mensual a partir de los 18 años, exploración física por un especialista cada seis meses a partir de los 25 años, mamografía o RMN mamaria anual a partir de los 25 años y determinación de Ca 125 cada 6 meses y ecografía transvaginal cada 6 meses a partir de los 35 años.<sup>32</sup>

La segunda estrategia es la cirugía reductora de riesgo mediante la mastectomía bilateral profiláctica y la salpingooforectomía bilateral. La mastectomía bilateral reduce el riesgo de cáncer de mama en portadoras un 90-95%.<sup>33</sup> La salpingooforectomía bilateral profiláctica, consigue una reducción de riesgo de cáncer de ovario 79-96%. Ésta ha demostrado además una reducción del 53-68% de riesgo de presentar cáncer de mama.<sup>34</sup>

En el momento actual los criterios para la selección de las pacientes candidatas a la realización de un test genético están basados en la historia familiar, básicamente en la edad temprana de aparición de la enfermedad neoplásica y la presencia de antecedentes familiares de cáncer de mama y/o ovario. La dificultad en identificar estas familiares se encuentra en que los varones son en general portadores asintomáticos y en múltiples portadores la penetrancia no es completa.

El concepto de “historia familiar no informativa” lo definió Weitzel como aquella que en al menos una de las ramas, paterna o materna, presenta menos de dos mujeres (familiares de primer o segundo grado) mayores de 45 años. Son historias familiares por tanto que carecen de suficientes elementos informativos. Los elementos informativos serían mujeres que han llegado a una edad de riesgo suficiente como para desarrollar un menor número de hijos, son factores que determinan que este tipo de familiar no sean infrecuentes.

Numerosos estudios asocian el cáncer de mama en pacientes portadoras de mutación germinal BRCA1 a la ausencia de expresión de receptores de estrógenos y progesterona y Her2 (cáncer de mama triple negativo).

Teniendo en cuenta que aproximadamente del global de cánceres de mama el 15-20% son tumores triple negativo, Atchley et al, examinaron 491 pacientes, detectando que un 57,1% de las pacientes portadoras de mutación germinal BRCA1 eran triple negativo, frente al 23,3% de la BRCA2 mutadas y frente al 13,8% de las pacientes sin mutación BRCA.

También en el estudio de Xu et al<sup>35</sup>, se observó que más de la mitad de los casos de cáncer de mama portadoras de mutación BRCA1 eran triple negativo (53,85%), encontrando unas diferencias estadísticamente significativas con respecto a las portadoras de mutación en BRCA2 o las pacientes no portadoras de mutación BRCA, presentando también un grado nuclear superior y un mayor número de metástasis ganglionares.

Los modelos de selección de las pacientes para determinar la presencia de mutación germinal BRCA publicados hasta la fecha incluyen variables clínicas como son el número, naturaleza y edad al diagnóstico de los tumores presentes en cada familia. La búsqueda de características que mejoren esta selección y permitan una mayor especificidad de las pruebas diagnósticas nos lleva a pensar que las características intrínsecas tumorales, es decir, las características anatomopatológicas, pueden ser incorporadas en estos modelos de selección.

Hay pocos artículos en los que se describan las características de imagen de los cánceres de mama triple negativo; pero, a pesar de ello, se ha observado una serie de hallazgos radiológicos característicos de este subtipo de tumores, que por otro lado se presentan clínicamente en la mayoría de los casos como masas palpables, con afectación ganglionar axial en un 36-90% de las pacientes.

### **Hallazgos mamográficos**

Entre un 9 y un 18% de los casos de cánceres de mama triple negativo no se visualizan en la mamografía.<sup>36</sup> A pesar de que en alguna serie se informa acerca de la ausencia de falsos negativos mamográficos, parece haber consenso entre los diferentes autores sobre las limitaciones de la mamografía para su diagnóstico.

De los visibles en la mamografía, la mayoría de ellos se presentan como masas (49-58%) o como asimetrías focales (21-22%).<sup>36</sup> Aproximadamente, un 60% de las masas son redondas u ovaladas, y alrededor del 30% de ellas presenta márgenes bien definidos.<sup>36</sup>

A diferencia de otros subtipos de tumores, es menos frecuente que estas lesiones asocien microcalcificaciones, y solo en el 7-9% de los casos se presentan como microcalcificaciones aisladas, en concordancia con la baja incidencia de carcinoma ductal in situ asociado en los cánceres triple negativo, lo cual indica un modelo más rápido de carcinogenesis que conduce directamente al cáncer invasor, sin gran componente in situ.<sup>36</sup>

### **Hallazgos ecográficos**

En alrededor del 7-21% de los casos, este subtipo de tumores no se visualiza en la ecografía. El 86% se presenta como masas, con márgenes bien definidos entre el 21 y el 57% de los casos,<sup>36</sup> hipoecoicas o marcadamente hipoecoicas,<sup>37</sup> y es menos probable observar sombra posterior que en otros subtipos tumores. Dado los hallazgos ecográficos descritos, pueden confundirse con lesiones benignas, de forma similar a lo que ocurre con otros subtipos de tumores de alto grado y en cánceres de mama hereditarios, por lo que en pacientes de alto riesgo debe siempre realizarse un estudio histológico de la lesión, a pesar de su apariencia de benignidad.



## Hallazgos en resonancia magnética

Todas las lesiones se visualizan en la resonancia magnética (RMN) y muestran captación anómala del medio de contraste.<sup>36</sup> En el 77-97% de los casos muestra realce tipo masa, la mayoría de forma redonda u ovalada, con márgenes irregulares o espiculados, y realce interno en anillo.<sup>36,38</sup> También en un 30% de los casos se ha observado otro patrón de realce interno, donde se han mostrado septos internos hipercaptantes asociados o no a captación central.<sup>38</sup> Ambos patrones de realce interno tienen un alto valor predictivo de malignidad, por lo que, a pesar de que en alguna serie se describe en un 39% de casos un margen liso o bien definido que podría indicar benignidad (al igual que se ha descrito en otros subtipos de tumores de alto grado y en cánceres de mama hereditarios), la captación anómala indicará malignidad. La evaluación funcional será decisiva en la caracterización de estas lesiones.

La mayoría de estas lesiones presentan una curva tiempo/intensidad de señal tipo 3 (realce temprano e intenso de la lesión con lavado posterior).<sup>36</sup>

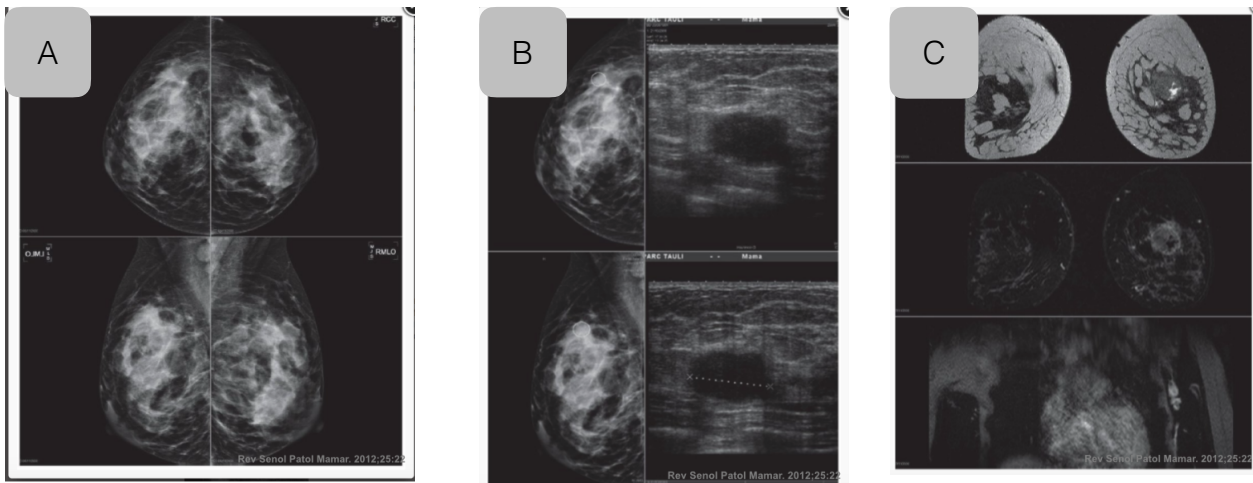
También se ha descrito hiperintensidad intratumoral en las secuencias potenciadas en T2, que, según postulan algunos autores, podría corresponder a áreas de necrosis tumoral en los hallazgos histológicos.<sup>38</sup>

En un estudio se describe que la RMN detecta multicentricidad en un 22% de los casos, visible únicamente mediante RMN en la mitad de ellos, y que los hallazgos de la RMN suponen un cambio en el tratamiento terapéutico en aproximadamente el 16% de las pacientes de la serie.<sup>36</sup> Aunque hay otra serie en que no se observa multicentricidad, pero sí multifocalidad en el 34% de los casos.<sup>38</sup>

La RMN puede ser la técnica de imagen más precisa en el diagnóstico de los cánceres triple negativo, ya que permite observar hallazgos indicativos de malignidad que no se identifican con los estudios de imagen convencionales.

La RMN ha demostrado ser el método más efectivo en el seguimiento del tratamiento neoadyuvante también en este subtipo de tumores, donde el porcentaje de respuesta completa a la quimioterapia primaria en que se incluyen antraciclina y taxanos es mayor que en otros fenotipos tumorales, con una alta correlación con la patología/anatomía patológica, tanto en la valoración de la respuesta completa, como en la del tamaño del tumor residual en los caso de respuesta parcial, lo que va a permitir una mejor planificación de la cirugía posterior. La ausencia de actividad angiogénica (no captación de contraste) se describe como un *surrogate marker*, que predice el intervalo libre de enfermedad en mujeres tratadas con quimioterapia neoadyuvante.<sup>39</sup>

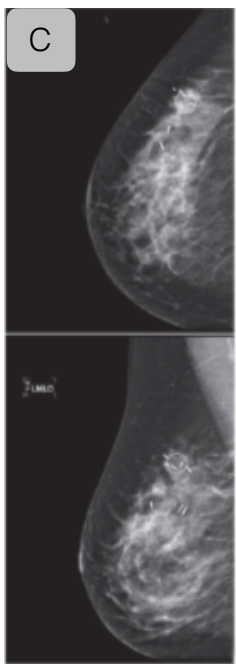
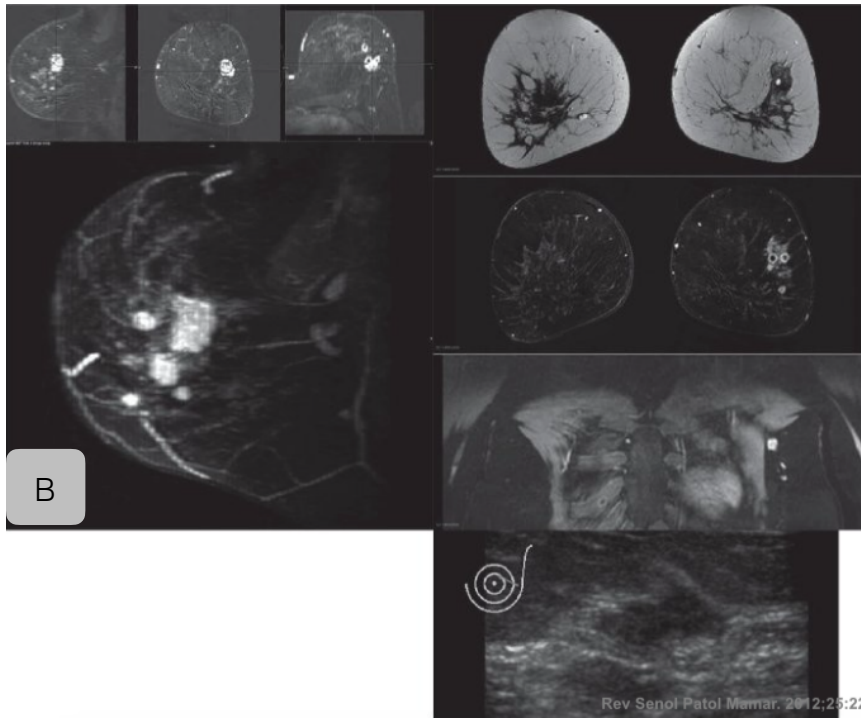
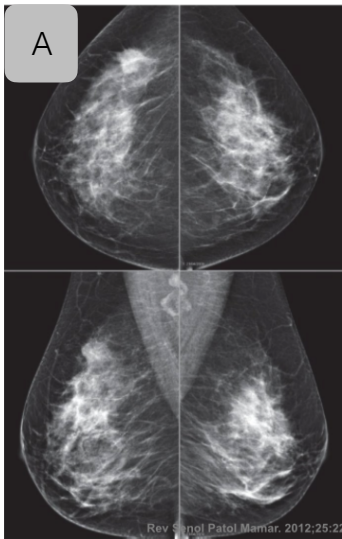
El manejo pretratamiento de estas pacientes obliga a una evaluación exhaustiva de las lesiones adicionales detectadas, mediante ecografía de reevaluación, así como a ser exhaustivo en el marcaje de las lesiones adicionales, tanto por la posibilidad de desaparición con la quimioterapia primaria, como para asegurar una cirugía adecuada con márgenes libres de la lesión inicial. El uso de marcadores metálicos es una buena alternativa (grapas de sutura quirúrgica introducidas mediante un trocar coaxial) tanto en las lesiones adicionales, como en los márgenes libres de lesión. En los casos de reducción concéntrica de las lesiones, los clips se aproximan marcando el área tumoral.



Mujer de 24 años, que acude por palpase una tumoración de nueva aparición en cuadrante superoexterno de la mama izquierda. La mamografía (imagen A) muestra una zona asimétrica con efecto de masa de contornos mal delimitados y una imagen en axila izquierda de una adenopatía aumentada de tamaño de morfología redondeada.

La imagen B es una ecografía de la misma paciente, donde se observa una lesión nodular sólida, sin claros criterios ecográficos de malignidad y que puede confundirse con una lesión benigna. El tamaño de la lesión es de 23mm. La biopsia percutánea demostró un carcinoma ducal infiltrante de grado 3, con áreas de necrosis tumoral asociada (RE-, RP-, HER2-).

La imagen C es una RMN de estudio de extensión. La lesión mide 33mm de diámetro. El estudio con contraste muestra una captación periférica en anillo con áreas de ausencia de captación central correspondientes a zonas necróticas. En la imagen inferior se observan adenopatías axiales de aspecto patológico.



Mujer de 36 años que acude por lesión palpable de nueva aparición en el cuadrante supero-externo de mama izquierda. En la mamografía (imagen A) se observa masa de contorno irregular. En el estudio de extensión por RMN se identifica la lesión dominante y cinco lesiones mas asociadas. Corresponde a una lesión multifocal. Se identifican adenopatias patológicas a nivel axilar homolateral. En la imagen C se muestra la colocación de los clips.

## TRATAMIENTO QUIRÚRGICO

---

En las últimas décadas el tratamiento quirúrgico locoregional ha estado orientado hacia la conservación de la mama y del tejido linfático ganglionar axilar. En algunos casos, a pesar de ser una lesión tributaria de cirugía inicial, se realiza un tratamiento sistémico primario para disminuir el tamaño de la lesión y valorar la respuesta “in vivo” a dicho tratamiento, consiguiendo además aumentar la realización de tratamientos conservadores de la mama.

Las técnicas oncoplásticas han hecho posible el aumentar todavía más el número de tratamientos conservadores, consiguiendo un mejor resultado estético sin disminuir la información oncológica y consiguiendo un tratamiento óptimo de la enfermedad. También una estrecha colaboración con cirugía plástica, en algunos casos de indicación de mastectomía, ha dado lugar a un incremento del número de pacientes en las que ha sido posible realizar una reconstrucción inmediata.

La intencionalidad de la cirugía siempre debe ser radical (conseguir la extirpación de la enfermedad loco-regional, con un buen resultado estético).

El tipo de tratamiento quirúrgico sobre la mama depende fundamentalmente de su estadificación, que está a su vez en función del tamaño del tumor en relación al tamaño de la mama y de la existencia de lesiones multifocales o multicéntricas.

### **Cirugía conservadora (CC)**

Es un tratamiento con intencionalidad radical y sus fines son: una mínima mutilación con un buen resultado estético, obtener una máxima información oncológica y un máximo control de la enfermedad local. Son tributarias de CC inicial las lesiones T1-T3 con N0-N1 y M0 de la clasificación TNM. Son condiciones indispensables el tratamiento con radioterapia adyuvante y la aceptación por parte del paciente. Debe valorarse siempre el posible resultado estético final.

La CC esta contraindicada:<sup>40</sup>

- En gestantes en las que sería preciso realizar radioterapia adyuvante antes de finalizar el embarazo.
- Microcalcificaciones extensas.
- Lesiones multicéntricas.
- En los casos de márgenes positivos en los que se ha realizado una re-excisión, y persisten márgenes patológicos.

Son contraindicaciones relativas:<sup>40</sup>

- Relación inadecuada tamaño mama-tamaño lesión. Valorar lesiones de más de 5cm.
- Enfermedad de Paget del pezón con otra lesión mamaria.
- Multifocalidad sin resultado cosmético aceptable. Valorar en estos casos técnicas oncoplásticas.
- Radioterapia previa en la mama o pared torácica.
- Contraindicación de radioterapia por enfermedad activa del tejido conectivo afectando piel.

Las técnicas oncoplásticas han hecho posible realizar una CC en lesiones retroareolares, multifocales o multicéntricas, conservando la estética de la mama, con un buen control local de la enfermedad.

La técnica quirúrgica implica exéresis tumoral amplia, con una mínima manipulación de la pieza quirúrgica y orientación espacial de la misma,<sup>40</sup> incluyendo la fascia pectoral próxima, sobre todo en lesiones muy posteriores.

Las incisiones en la piel para la CC son: periareolar, circular, radial, axilar o en surco submamario, según la localización de la lesión, valorando que el abordaje y el resultado final de la cirugía sea lo más estético posible.

Tipos:

- Tumorectomía: no incluye resección de piel. Extirpación de la lesión con margen de seguridad.
- Segmentectomía: Extirpación amplia de un segmento mamario. No incluye extirpación de piel.
- Cuadrantectomía: Extirpación de un cuadrante de la mama, incluyendo la piel del mismo.

## **Mastectomía**

La mastectomía como su propio nombre indica significa la extirpación quirúrgica de la glándula mamaria: piel, complejo areola-pezón (CAP) y todo el tejido glandular mamario, teniendo en cuenta su extensión de 2<sup>a</sup>-3<sup>a</sup> a 6<sup>a</sup>-7<sup>a</sup> costilla, y de la línea paraesternal a la línea axilar anterior. A menudo estos límites alcanzan la clavícula, línea media externa y borde del dorsal ancho.

La mastectomía esta indicada en caso de contraindicación de CC, imposibilidad de radioterapia adyuvante y por deseo expreso de la paciente.

La incisiones serán en huso, siendo las más utilizadas las transversales con modificaciones en su oblicuidad dependiendo de la localización de la tumoración en la mama, siendo más oblicuas en los casos de lesiones de cuadrantes infero-internos y supero-externos.

Debe realizarse en primer lugar una disección de los colgajos dérmicos, teniendo en cuenta la extensión de la glándula mamaria y que a nivel de piel debe llegarse hasta la fascia del músculo pectoral mayor, ya que es el límite posterior del tejido glandular mamario.

La mastectomía ahorradora de piel (skin-sparing mastectomy) y la ahorradora del complejo areola-pezón (nipple-sparing mastectomy), con reconstrucción inmediata se consideran un tratamiento oncológicamente seguro, con tasas de recidiva local y supervivencia libre de enfermedad comparables a las de la técnica clásica.<sup>41</sup>

## **Cirugías reductoras de riesgo**

### *a. Salpingooforectomía Bilateral profiláctica (SOBP):*

Las teorías de la carcinogénesis apuntan a que los tumores epiteliales de ovario derivan del epitelio de la trompa y afectan, secundariamente, el ovario. Además, está documentado el mayor riesgo de cáncer de trompa en mujeres portadoras de mutación en los genes BRCA 1/2. Por este motivo, la SOBP es la cirugía de elección en mujeres portadoras de mutación en BRCA1/2 que hayan finalizado su deseo genético. Tras la implementación de esta maniobra se han descrito reducciones de un 79-96% del cáncer epitelio celómico y del 53-68% para el cáncer de mama (esto podría estar relacionado con el efecto de las hormonas como factor de riesgo para los tumores de mama, a pesar de que la mayoría de los tumores BRCA1 son tumores triples negativos).

La reducción de la incidencia del cáncer de ovario no es del 100%, pues existe un riesgo del 2% de desarrollar un carcinoma peritoneo primario que representa un 0,21% /año. En mujeres portadoras de mutación en BRCA, la SOBP ha demostrado, no solo reducir el riesgo de cáncer de mama y ovario, sino también prolongar la supervivencia por tumores de ovario.

El momento óptimo para la intervención genera controversias. Para la decisión se deben tener en cuenta dos premisas. La primera, que la media de edad de aparición del cáncer de ovario para mujeres portadoras de mutación en BRCA 1/2 esta entre 53 y 57 años. La segunda que, según algunos datos publicados en la literatura, el efecto protector de la SOBP sobre el desarrollo del cáncer de mama se observa en pacientes que se realizaron la intervención antes de los 40 años de edad. En la valoración del riesgo/beneficio hay que considerar la sintomatología menopausia (síntomas vasomotores y descenso de la libido), el riesgo cardiovascular y la osteoporosis derivados de la castración.

La indicación del tratamiento hormonal sustitutivo, durante un periodo corto de tiempo, no ha demostrado disminuir el beneficio de la SOBP en relación al cáncer de mama. A pesar de esto, no se recomienda su uso en pacientes por encima de los 50 años. Finalmente, no se recomienda la SOBP a las mujeres de alto riesgo de cáncer de mama que no tengan documentada una mutación en BRCA 1/2 ni historia familiar de cáncer de ovario, ya que no hay evidencia de esta neoplasia en este grupo de pacientes.

Respecto al manejo de la pieza quirúrgica, se recomienda un minucioso examen patológico del espécimen obtenido ya que se detecta un cáncer oculto de ovario o de trompa en un 2-17% de las pacientes y un cáncer metastásico en un 1% de los casos.

*b. Histerectomía:*

No se ha demostrado un aumento del riesgo de cáncer de endometrio en portadoras de la mutación BRCA1/2, sino que el riesgo parece estar relacionado con el empleo de tamoxifeno como consecuencia de un cáncer de mama previo. La decisión de realizar una histerectomía debe estar consensuada con la paciente considerando otras posibles patologías que justifiquen la realización de la misma.

*c. Mastectomía reductora del riesgo:*

La mastectomía bilateral profiláctica aporta una reducción del riesgo de cáncer de mama en un 90-95%, aunque sin afectar la supervivencia. En mujeres portadoras de mutación y diagnosticadas de cáncer de mama, puede valorarse la mastectomía contralateral profiláctica, en especial aquellas con un riesgo más elevado de desarrollar un cáncer de mama contralateral como son las pacientes diagnosticadas de un tumor de mama antes de los 41 años o aquellas con un cáncer de mama triple negativo diagnosticado antes de los 50 años (15-21% de riesgo de neoplasia contralateral a los 10 años, y 42-52% de riesgo a los 15 años). Se debe considerar además que el uso de tamoxifeno en pacientes con RH positivos se reduce este riesgo a un 50%. Respecto a la supervivencia los datos son controvertidos, algunos autores encuentran un impacto en la supervivencia del 2% pero otros no.

No se ha demostrado un impacto en supervivencia con la mastectomía contralateral en aquellas pacientes con un riesgo bajo o moderado para cáncer de mama. Se estima que para este grupo de pacientes el riesgo de cáncer de mama contralateral es del 0,5% anual.

Existen distintas opciones de mastectomía a discutir con la paciente. Asimismo, deben valorarse las distintas opciones de reconstrucción posibles según cada caso. La más recomendada es la mastectomía conservadora de piel con extirpación del complejo areola-pezon (CAP), aunque actualmente la mastectomía con conservación del CAP es una opción válida asumiendo un riesgo de necrosis del pezón del 1,7%. Se debe biopsia el tejido ductal existente debajo del pezón para descartar carcinoma invasivo o carcinoma in situ en cuyo caso se debe extirpar el CAP.

Algunas mujeres no consideran aceptable este procedimiento, porque es irreversible y puede conllevar una morbilidad quirúrgica y psicológica (cambio en la imagen corporal, depresión, impacto en la sexualidad). En aquellas pacientes que no desean someterse a cirugía, lo indicado es el seguimiento con RMN mamaria y mamografía anual a partir de los 25-30 años, que tiene similares resultados en términos de supervivencia.

*d. Quimioprevención:*

En mujeres portadoras de una mutación BRCA con antecedente de una neoplasia de mama el riesgo de un tumor contralateral es el 3% anual. Además, se conoce que la SOBP y el tamoxifeno adyuvante son dos maniobras que reducen el riesgo de cáncer de mama contralateral en la población BRCA mutada. Sin embargo, la indicación de estos fármacos en población BRCA mutada sana no está bien definida.

En su versión del año 2013, las guías clínicas de las Asociación Americana de Oncología Médica (ASCO) establecen que se debería ofrecer el uso de esta maniobra a mujeres con riesgo elevado de desarrollar un tumor de mama: tamoxifeno a las mayores de 35 años y raloxifeno a las postmenopausadas.

El abordaje terapéutico del cáncer de mama en portadoras de mutación se realiza mayoritariamente igual que en el cáncer esporádico, teniendo en cuenta el estadio de la enfermedad al diagnóstico, la expresión de receptores hormonales y de la proteína HER2. Datos recientes han confirmado el papel relevante de los platinos en el tratamiento de las pacientes con cáncer de mama y mutación en BRCA, tanto en el contexto neoadyuvante como metastásico.

Por otro lado, se están desarrollando unos fármacos conocidos como inhibidores de PARP, que aprovechan el principio de “letalidad sintética” para el tratamiento de las pacientes con mutación en los genes BRCA. Las proteínas BRCA participan en uno de los diversos mecanismos de reparación del ADN que la célula posee, el de la recombinación homóloga. Por otra parte, la proteína PARP, también interviene en la reparación del material genético dañado mediante otro mecanismo. El principio de letalidad sintética postula que si a una célula con un defecto en una vía de reparación del ADN (una alteración en BRCA) se le bloquea la vía alternativa de reparación del material genético (la vía que utiliza el PARP) el daño genético culminará en la muerte de dicha célula.

En base a este principio se han desarrollado distintas drogas que inhiben PARP (olaparib, niraparib, rucaparib). En cáncer de ovario, tanto la FDA (US Food and Drug Administration) como la EMA (European Medicines Agency) acaban de aprobar el uso de olaparib para pacientes con recaída de cáncer de ovario y mutación en BRCA, mientras que en cáncer de mama están en desarrollo clínico dentro de protocolos.



## Cirugía Oncoplástica

Los procedimientos oncoplásticos constituyen una alternativa en el manejo quirúrgico de la mujer con cáncer de mama para mejorar la calidad de la cirugía conservadora, optimizar la irradiación de la mama e incrementar el manejo conservador en procesos multifocales/multicéntricos. Pero la cirugía oncoplástica no debe considerarse únicamente como un grupo de procedimientos encaminados a la mejora estética de la paciente sino como una oportunidad para mejorar su calidad de vida, mediante la resección adecuada de su proceso y un mínimo impacto en su imagen corporal. Esta nueva cultura oncoplástica incorpora el resultado cosmético como parte integral del tratamiento oncológico, y por ello parece lógico pensar que sus principios se incorporen también a las resecciones locales y a la propia amputación de la mama para mejorar las expectativas en la reconstrucción. Esta visión oncoplástica en el tratamiento quirúrgico del cáncer de mama centra su atención en la preservación del contorno mamario, la disminución en la visibilidad de las cicatrices, la optimización de la mama para su irradiación y la similitud en los volúmenes mamarios.<sup>42</sup> Como consecuencia de esta nueva cultura asistiremos a una baja tolerancia a la deformidad mamaria, la asimetría y la radiodermatitis severa en mamas ptósicas.

### - Optimización de la resección local mediante abordajes de baja visibilidad

*a. Abordaje periareolar o Round-Block:* Ha constituido el procedimiento más difundido para la obtención de un resultado estético adecuado, especialmente en el contexto de la patología benigna de mama. Este abordaje permite la exéresis de tumores próximos a la areola, hasta una distancia de 2 cm, pero puede ampliar sus indicaciones mediante la utilización de tunelizaciones hacia la lesión mamaria.<sup>43</sup> Su principal indicación se encuentra en lesiones situadas en el polo superior ya que en esta región la exéresis del tejido no conlleva, en la mayoría de los casos, una afectación del contorno mamario ni desplazamientos en el CAP. Esta característica permite tunelizaciones amplias en el polo superior para el acceso a lesiones alejadas del CAP y por ello es un procedimiento idóneo para el abordaje de tumores en regiones visibles en el escote femenino, como son el cuadrante superointerno y región intercuadrante superior.

Por el contrario, el polo inferior mamario no constituye una indicación idónea para este abordaje, especialmente las lesiones alejadas del CAP, ya que la tunelización se ve dificultada en mayor medida por la ptosis mamaria y porque la cicatrización posterior repercute sobre la convenida del polo inferior, rectificando dicha convenida y provocando una deformidad en el contorno mamario.

*b. Abordaje axilar:* Constituye el procedimiento menos agresivo en el manejo conservador del cáncer de mama y que permite la extirpación tumoral y la estadificación ganglionar a través de una mínima incisión en la línea axilar anterior.

Su principal indicación la constituyen las tumoraciones ubicadas en la cola de Spencer y el cuadrante sueproexterno, si bien algunos autores también han utilizado este abordaje para la extirpación de las lesiones en cuadrantes mediales e inferiores con la ayuda de material endoscópico y/o una segunda incisión periareolar. Su principal limitación técnica es la distancia respecto a la incisión axilar ya que su ejecución no solo precisa la tunelización hasta la tumoración

sino, además, un despegamiento cutáneo local para facilitar tanto la extirpación como la remodelación. La afectación cutánea y la multifocalidad constituyen otras limitaciones para este abordaje.

*c. Abordaje inframamario:* El surco inframamario constituye un abordaje ideal para un procedimiento sin cicatrices ya que en la mayoría de las mujeres la ptosis mamaria oculta la visibilidad del surco. Su utilización en el contexto de la cirugía conservadora va dirigida al abordaje de tumores próximos al surco inframamario (< 5cm) cuyo tamaño permita la remodelación local mediante una disección de colgajos dermoglandulares. La principal limitación de este abordaje se encuentra en el impago que la remodelación local pueda producir sobre el contorno del polo inferior y que se verá tanto más alterado cuando mayor sea el defecto y la movilización del tejido local.<sup>44</sup> Por ello, las tumoraciones de cuadrante inferointerno constituyen una mala indicación para este abordaje al situarse en un cuadrante con escasos recursos para la remodelación local.

Por el contrario, la región intercuadranterea externa constituye una localización idónea para la planificación de este abordaje a través del pliegue lateral del surco inframamario ya que dispondremos de abundante tejido mamario para la remodelación local. Una alternativa técnica para mejorar el relleno de la tumorectomía es la utilización de colgajos adipofasciales inframamarios para la remodelación del polo inferior mamario. Este procedimiento está indicado en tumores del polo inferior que asientan en mamas de pequeño tamaño en las cuales no es posible la remodelación local con el tejido adyacente y por ello se utiliza un colgajo adiposo disecado en el panículo adiposo abdominal. El abordaje de ambos procedimientos (tumorectomía y disección del colgajo) se realiza desde el surco inframamario.

*d. Abordaje torácico lateral:* Este abordaje puede utilizarse como puerta de entrada única o en combinación con otras incisiones (periareolar, inframamaria) para completar adecuadamente la extirpación mamaria. Su utilización como puerta de entrada única se centra en la realización de resecciones parciales de mama en el cuadrante superoexterno y su reconstrucción con el cuerpo muscular del dorsal ancho. En estos casos se trata de tumoraciones extensas con afectación multifocal que no pueden ser abordadas mediante una remodelación con tejido mamario adyacente.

Por el contrario, la asociación a otras incisiones no visibles debemos situarla en el contexto de la mastectomía y reconstrucción inmediata; así, puede combinarse este acceso lateral con una incisión en el surco submamario para la realización de una MAPP y su reconstrucción inmediata con un implante recubierto con el músculo dorsal ancho. En este caso se suturará el borde inferior del colgajo al surco submamario manteniendo así el concepto de cirugía sin cicatrices. Una segunda opción es la asociación del ATL a una incisión periareolar para optimizar la resección en los cuadrantes internos. En la mayoría de estos casos será necesaria la extirpación del CAP ya sea para su reimplantación posterior o bien para el cierre del defecto central mediante una sutura en bolsa de tabaco.

El ALT ofrece dificultades para la estadificación ganglionar axilar, especialmente para la realización de una linfadenectomía ya que su localización a la altura del surco inframamario impide una visión adecuada de la vena axilar. No obstante puede realizarse una biopsia de ganglio centinela mediante una tunelización guiada por el marcador isotópico hacia las inmediaciones del pectoral menor.

## **Reconstrucción mamaria inmediata y diferida**

En la actualidad no se concibe el tratamiento integral del cáncer de mama sin incluir la opción de la reconstrucción mamaria en los casos que precisan una mastectomía. La reconstrucción mamaria es una opción del paciente, dado que solo impacta al nivel de calidad de vida. Es por ese motivo que la paciente tiene el derecho de ser adecuadamente informada de todas las opciones, con sus ventajas e inconvenientes, para poder tomar una decisión autónoma.

El objetivo de la reconstrucción mamaria es conseguir una mama natural y de aspecto simétrico, con el mejor sacrificio anatómico y funcional para la mujer, y con un resultado lo más duradero posible. En este sentido, la integración del cirujano plástico en los equipos multidisciplinares que atienden la patología mamaria es, en el momento actual, imprescindible. Desde el punto de vista de la calidad asistencial, esta presencia permite una mayor oportunidad de ofrecer a la paciente la reconstrucción adecuada a su caso, siendo una garantía para las mismas.

Las cifras de reconstrucción mamaria varían mucho de unos estudios a otros, de unos países a otros, e incluso dentro de un mismo país. Las tasas globales nos sitúan en escenarios que oscilan entre el 20 y el 40%.

En 1984, W. Shaw sugirió los criterios que debería cumplir el método ideal de reconstrucción mamaria:

- Ser técnicamente seguro.
- Resultados duraderos.
- Intervenciones concretas y definidas en un intervalo corto de tiempo.
- Resultado satisfactorio en lo referente al contorno mamario y a la consistencia.
- Simetría con la mama residual.
- Mínima morbilidad cicatricial y funcional de la zona donante.

Finalmente, la reconstrucción y la cirugía oncológica no pueden ser consideradas como dos sucesos independientes. La reconstrucción comienza en el preciso instante en que lo hace la mastectomía. Por eso, el cirujano oncológico debe abordar la mastectomía como si se tratara de un lifting facial, con una serie de claves técnicas que condicionan el éxito de la reconstrucción: preservación del pliegue inframamario; manejo cuidadoso de la piel a través de la extracción suave, disección exquisita del plano existente entre la glándula y el tejido celular subcutáneo, y minimizar la cauterización.

## Tipos de reconstrucción:

### a. Según el momento:

- *Reconstrucción mamaria inmediata:* Realizada en el mismo momento en que se efectúa la cirugía de exéresis oncológica. Reduce la secuela física y psíquica de la amputación mamaria y reduce el número de cirugías a las que se somete el paciente. Si se prevé radioterapia postoperatoria pueden estar contraindicadas determinadas técnicas. Será preciso adaptar la estrategia reconstructiva a este evento.<sup>45</sup>

- *Reconstrucción diferida:* Se realiza en un tiempo posterior a la cirugía oncológica de la mama. Los tiempos varían en función de las características clínicas, psíquicas y sociales de cada paciente. Cada paciente tendrá un momento a partir del cual se puede plantear la reconstrucción en función de sus preferencias, su estado clínico, los tratamientos recibidos y sus consecuencias. No existen limitaciones o indicaciones específicas en función de si la reconstrucción es inmediata o diferida. Se deben utilizar las técnicas más adecuadas para cada paciente en función del tipo de tumor, tratamiento recibido y del que puede recibir a posteriori, de las características físicas de su cuerpo, de sus antecedentes patológicos y, por encima de todo de sus preferencias y expectativas.

### b. Según la técnica de reconstrucción

- Técnicas basadas en expansión tisular o uso de implantes mamarios:

1. *Implantes mamarios directos:* En general es una técnica con indicaciones limitadas, que permite la reconstrucción en un solo tiempo, pero que tiene diversas desventajas entre las que destacan una mayor incidencia de contractura capsular, así como de mayor riesgo de extrusión. De manera progresiva, en los últimos tiempos, como complemento a esta técnica y con el fin de prevenir algunas de sus complicaciones se asocia el implante directo con el uso de matrices dérmicas celulares, especialmente en aquellos casos en los que no se dispone de una adecuada cobertura muscular o cutánea.<sup>46</sup> Las ventajas referidas del uso de estas matrices celulares incluyen: mejor expansión del polo inferior, reducción del dolor postoperatorio, mejor resultado estético y disminución de los tiempos quirúrgicos.<sup>47</sup>

2. *Implante expansor definitivo tipo Becker:* Técnica semejante a la anterior que utiliza un implante de gel de silicona con un compartimento rellenable de suero salino mediante una válvula a distancia. Tiene menor riesgo de extrusión por dar menos tensión al cierre cutáneo y permite la reconstrucción en un solo tiempo quirúrgico. Es una técnica que tiene unas indicaciones muy limitadas ya que los resultados son pobres.

3. *Expansión tisular con valvular incorporada*: Se basa en colocar un implante rellenable, con una válvula a la que se puede acceder de manera percutánea. Se coloca el expansor en el primer tiempo quirúrgico. En algunas ocasiones, si la calidad de los colgajos y músculos que cubren el expansor lo permite, se procede a su llenado intraoperatorio.

A las 2-3 semanas de implantarlo, en función del estado de los tejidos de cobertura y la cicatriz, se inicia el proceso de expansión que finaliza en un periodo de 3 a 6 meses. Una vez finalizada la expansión, unos 2 o 3 meses más tarde se realiza la segunda intervención de recambio del expansor por el implante definitivo. Sus principales contraindicaciones, extensibles a las 3 técnicas descritas, son: la presencia del tejido irradiado previo, cobertura cutánea deficiente por piel muy fina o alterada por distintas enfermedades cutáneas o del tejido conjuntivo, mama contralateral muy grande, IMC elevado y ausencia o alteración del músculo pectoral mayor.<sup>48</sup>

- Técnicas basadas en tejido autólogo:

1. *Colgajo TRAM<sup>49</sup>*: Consiste en utilizar el exceso de piel y grasa infraumbilical, junto con el músculo recto abdominal, trasladándolo al tórax mediante un túnel subcutáneo que va desde el abdomen por encima de las costillas. El músculo recto del abdomen se secciona en la parte inferior para poder desplazarlo.

El suministro vascular necesario para nutrir a la grasa y la piel del abdomen procede de los vasos epigástricos profundos superiores que irrigan el recto abdominal. Una vez transferido al tórax, este tejido se remueve para crear la nueva mama. Al seccionar el músculo, suele ser preciso reconstruir la pared abdominal de la paciente mediante mallas de refuerzo.

2. *Colgajo DIEP y otros colgajos de perforantes*: de entre muchos colgajos de perforantes destacan por su aplicación en cirugía mamaria, el DIEP (Deep Inferior Epigastric Perforator), SIEA (Superficial Inferior Epigastric Artery), PAP (Profunda Femoris Artery), TUG (transverse Upper Gracilis) y el SGAP (Superior Gluteal Artery Perforator). El más utilizado es el DIEP.

Con este colgajo, únicamente se utilizan la piel y el tejido graso subcutáneo, vascularizados a través de los vasos perforantes que los conectan con la arteria y vena epigástrico inferior profunda. Se preserva la totalidad del músculo con su fascia, su inervación motora y su circulación colateral, manteniendo una buena funcionalidad de la musculatura y conservando íntegra la estructura de la pared abdominal. El tejido abdominal se traslada al tórax y se revasculariza mediante sutura microquirúrgica a los vasos mamarios internos o a los toracodorsales. En este tipo de cirugía el estudio radiológico prequirúrgico es un elemento clave en el éxito terapéutico.

3. *Lipomodelado*: la transferencia de grasa autóloga es un procedimiento que ha ido adquiriendo un amplio uso en los últimos tiempos. La principal crítica al uso de grasa es su seguridad oncológica, puesta en duda *in vitro* y no demostrada plenamente *in vivo*. Las indicaciones del lipomodelado incluyen: aumento del volumen mamario, mejora de la morfología, mejora de la proyección, mejora de la consistencia y mejora del contorno

- Técnicas combinadas:

1. *Colgajo dorsal ancho con expansores y/o implantes*: es una técnica que aun mantiene vigencia por su fiabilidad, relativamente baja complejidad y buenos resultados. Consiste en un colgajo miocutáneo del músculo dorsal ancho con una isla de piel a la que se asocia un expansor tisular o un implante mamario. El colgajo se tuneliza a través de la axila trasladándose la paleta cutánea al tórax. El expansor o el implante se suelen colocar por debajo del músculo para conseguir el volumen y proyección de la mama reconstruida.

Sus principales inconvenientes son: diferente coloración de la isla cutánea, diferente textura y tamaño limitado; puede existir pérdida de volumen por atrofia muscular secundaria; cicatriz en la zona donante con posible asimetría del contorno de la espalda; necesidad de uso combinado con implantes en la mayoría de los casos.

Se suele utilizar en los casos que no se puede realizar una reconstrucción con DIEP, y en pacientes irradiadas en las que no es aconsejable realizar expansión tisular de los tejidos expuestos a la radioterapia.

## TRATAMIENTO CON QUIMIOTERAPIA EN CMTN

---

La indicación de quimioterapia en este tipo de tumores basa su evidencia en el estudio NSABP B-18 en el que se demostró que la quimioterapia primaria es igualmente eficaz que la quimioterapia postquirúrgica en cuanto a control de recidiva y permite un número más elevado de cirugías conservadoras.

Se ha de decir, sin embargo, que los estudios que basaron la utilidad de la quimioterapia preoperatoria se realizaron en un tiempo en que no se tenían técnicas inmunofenotípicas y, así, mezclaban los tres grandes grupos de tumores: triple negativos, HER2 positivo y luminales. En este sentido, la instauración del paradigma de que la quimioterapia primaria permite aumentar la tasa de cirugía conservadora se basa en la mezcla de estos tres subgrupos y, habida cuenta de la gran diferencia en la biología de la respuesta a la quimioterapia entre los tres grupos.

Así, a la hora de valorar la respuesta y el volumen quirúrgico post-tratamiento sistemático primario (TSP), se podrían distinguir dos patrones característicos de respuesta: tumores con respuesta concéntrica (en que la reducción del volumen tumoral es clara y homogénea, con más frecuencia se obtienen márgenes libres después de la cirugía) y tumores con respuesta parcheada (en que quedan islotes de tumor viable en medio de cambios histológicos debidos al tratamiento y que deriva en un volumen global muy parecido al volumen inicial).

En este sentido, en general, los tumores triples negativos y los tumores con baja expresión de receptor de estrógeno y altas tasas de proliferación son más agresivos, y, consecuentemente, presentan tasas de respuesta patológica completa más altas. Este tipo de tumores suelen mostrar un patrón de respuesta más concéntrico, sin embargo, a día de hoy, no existe ningún marcador con buena capacidad para discriminar aquellas pacientes que más se podrían beneficiar de un TSP de cara a reducción de volumen quirúrgico final.

Así, podríamos establecer las indicaciones de quimioterapia primaria en tumores HER2 negativos en:

- Tumores localmente avanzados irrevocables.
- Pacientes dentro de ensayo clínico.
- Pacientes que se podrían beneficiar de una cirugía conservadora en caso de reducción del volumen tumoral. Dentro de este grupo se podrían considerar como mejores candidatos a una reducción concéntrica del volumen tumoral:

- a. Carcinomas triples negativos
- b. Carcinomas de alto grado y con baja expresión del receptor de estrógeno
- c. Tumores sin microcalcificaciones extensas asociadas

Habiéndose establecido la indicación de quimioterapia primaria en base a regímenes basados en antraciclinas, la investigación de la adición de taxanos a los regímenes de TSP ha demostrado aumentar la tasa de respuestas de manera adicional a las antraciclinas. A esto se le añade el conocido beneficio a largo plazo de la adición de taxanos en tumores de alto riesgo. Asimismo, la prolongación de la quimioterapia más allá de 3-4 meses aumenta la tasa de respuestas.

Así pues, los regímenes de elección para la quimioterapia en esta situación son aquellos que combinan antraciclinas y taxanos y se prolongan más allá de 4 meses. Con ello los regímenes más habituales son:

- AC (Adriamicina + Ciclofosfamida) c. 21 días x 4 → Docetaxel c. 21 días x 4.
- DAC ( Docetaxel, Adriamicina, Ciclofosfamida) c. 21 días x 6.

Sobre la evidencia de las sales de platino en los tumores triple negativo, los datos son contradictorios en el ámbito de la neoadyuvancia. No obstante, dado que se han publicado ensayos fase II en los que se han objetivado mayores tasas de respuesta completa cuando el Carboplatino se combina con el tratamiento de quimioterapia estándar, podría ser una opción en tumores refractarios a la terapia convencional.

Las tasas de progresión durante la quimioterapia primaria están reportadas en un 5 y 10% de los casos. Esta es una situación indeseable, difícil de prever y que exige rapidez a la hora de reconocerla y capacidad para reconvertir el plan terapéutico.

A la hora de evitar y manejar el problema derivado de la ocasional refractariedad absoluta de algunos tumores, se han de tener en cuenta los siguientes aspectos:

a. Prever: es imposible saber con certeza que tumores son refractarios al tratamiento. Un solo parámetro histológico, derivado de la práctica clínica, sin validación, la presencia de rasgos metaplásicos en la biopsia, parece caracterizar un subgrupo de tumores con más riesgo de refractariedad a la quimioterapia.

b. Vigilar: el seguimiento de los pacientes bajo TSP exige experiencia del profesional oncólogo que visita a la paciente en cada ciclo. Se ha de explorar a la paciente antes de la administración de cada ciclo de quimioterapia a poder ser por el mismo profesional y, ante la más mínima duda de crecimiento durante el tratamiento, se habrá de proceder a una exploración radiológica inmediata.

c. Responder: en caso de detectarse crecimiento tumoral durante la quimioterapia, es indispensable disponer de la agilidad organizativa que permita, bien sea cambiar los agentes utilizados o reconvertir el tratamiento quirúrgico y proceder a la cirugía a la máxima brevedad.

Aunque no existen unos criterios establecidos para excluir los casos susceptibles de cirugía conservadora, se han comunicado una serie de factores relacionados con la recurrencia precoz de estos casos, como son: afectación ganglionar inicial, la invasión linfovascular, enfermedad multifocal o extensa residual y, por supuesto, la afectación de márgenes tras la cirugía. En este sentido deben señalarse como contraindicaciones para poder indicar una cirugía conservadora tras un TSP: tumoración residual mayor a 5 cm de diámetro, afectación parietal torácica, afectación directa de la piel o edema cutáneo, evidencia de microcalcificaciones extensas, carcinoma inflamatorio, enfermedad multicéntrica y la contraindicación o imposibilidad de administrar radioterapia adyuvante.

## **PRINCIPIOS DE LA TERAPIA SISTÉMICA PREOPERATORIA**

Estudios clínicos aleatorizados demuestran resultados similares a largo plazo cuando a los pacientes se les da el mismo tratamiento antes de la cirugía en comparación con el postoperatorio.<sup>50</sup>

La terapia sistémica preoperatoria puede hacer que los tumores inoperables pasen a ser operables y ofrece beneficios potenciales para los pacientes con cáncer de mama operable. Es importante destacar que la terapia sistémica preoperatoria puede mejorar las tasas de conservación de la mama y proporciona una oportunidad para observar la respuesta clínica y patológica al tratamiento sistémico.

Algunos estudios han revelado un aumento del riesgo de recidiva locoregional en pacientes que reciben terapia sistémica preoperatoria en comparación con los que reciben tratamiento sistémico postoperatorio.



Las guías de práctica clínica de la NCCN en oncología para el cáncer de mama incluyen directrices actualizadas para el manejo clínico de los pacientes con carcinoma in situ, cáncer de mama invasivo, enfermedad de Paget, tumor filoides, cáncer de mama inflamatorio, y el cáncer de mama durante el embarazo. Estas directrices están desarrolladas por un panel multidisciplinar de representantes de las instituciones de la NCCN con experiencia enfocada en el cáncer de mama.

Estas guías resaltan las actualizaciones importantes en las terapias sistémicas del cáncer de mama en el 2016. Se incluye una línea de salida de la terapia sistémica preoperatoria, nuevas opciones de terapia adyuvante para mujeres premenopausicas o mujeres en estadio IV.

El uso de la terapia sistémica preoperatoria puede proporcionar importante información pronóstica basada en la respuesta a la terapia. Una pCR para la terapia neoadyuvante se asocia con una supervivencia libre de enfermedad y supervivencia global en el cáncer de mama en estadio temprano. La correlación entre la pCR y resultados a largo plazo en pacientes con cáncer de mama en estadio temprano es más fuerte para las personas con cáncer de mama triple negativo, por lo menos para aquellos HER2 positivo y menos para aquellos con RE positivos.<sup>51</sup>

Otros beneficios de la terapia sistémica preoperatoria son que permite tiempo para la prueba genética adecuada y para la planificación de la reconstrucción de la mama en pacientes a los que se les va a realizar una mastectomía.

No todos los pacientes son candidatos apropiados para la terapia sistémica preoperatoria. De acuerdo con la NCCN entre los pacientes con tumores de mama inoperables, la terapia sistémica preoperatoria esta indicada en los pacientes con cáncer de mama localmente avanzado o inoperable, incluyendo aquellos con cáncer de mama T4, N2 y N3.

En pacientes con cáncer de mama operable que son claros candidatos para la quimioterapia adyuvante, la terapia sistémica preoperatoria puede administrarse si el paciente desea cirugía conservadora, pero la cirugía no es posible debido al tamaño del tumor en relación con la mama.

La terapia sistémica preoperatoria puede considerarse para pacientes con tumores operables si el subtipo del cáncer se asocia a una alta probabilidad de respuesta. Cuando se utiliza la terapia sistémica preoperatoria para mejorar la probabilidad de éxito de la conservación de la mama, el plan quirúrgico debería considerar la posibilidad de que los márgenes quirúrgicos claros no siempre pueden conseguirse y se requiere una mastectomía con o sin reconstrucción mamaria. Esta consideración es importante cuando se añaden las técnicas de reducción de mama oncoplásticas o procedimientos de simetría de mama contralateral a la conservación de la mama.

La NCCN advierte que la terapia sistémica preoperatoria no es apropiada para ciertos pacientes, no debería ser ofrecida a pacientes con extensa enfermedad in situ, en pacientes en los que la extensión del tumor es poco delimitada o en aquellos cuyos tumores no son palpables. La decisión de utilizar terapia preoperatoria debe hacerse en un equipo multidisciplinario coordinado.

Para valorar la respuesta a la TSP y tratar de conocer mejor los márgenes tumorales es necesario planificar la cirugía basándose en determinadas pruebas complementarias. Tanto la valoración clínica como la mamografía y la ecografía presentan demasiadas limitaciones para ser útiles al respecto. La RMN ha demostrado ser la prueba idónea para ello. De esta forma, sería imperativo disponer de una RMN basal pretratamiento y otra tras el mismo, e incluso, algunos autores recomiendan un estudio intermedio.

Otro aspecto importante en relación a la valoración de la respuesta tumoral es considerar el marcaje, con una o más referencias visibles con los métodos de imagen, de la localización dentro de la lesión. Esto es especialmente útil en los casos en que este una respuesta completa a la TSP, lo que puede llegar a impedir localizar la lesión para su posterior resección. En este contexto, algunos autores proponen el uso de semillas radiactivas, que permitirían una localización radioguiada posterior de lesiones no palpables.

Otra técnica morfológico-funcional propuesta para valorar la respuesta a la TSP es la PET-TC con 18-FDG. La variación en el SUV, incluso tras el primer ciclo, sería un parámetro productivo de la respuesta final, y permite distinguir entre tejido cicatricial, radionecrosis y tumor residual.

En el estudio ACOSOG Z1071 se incluyeron 756 pacientes con cáncer de mama T0-T4, N1-N2 y M0; de los cuales 21 mujeres fueron no aptas para el estudio y 34 se retiraron del estudio antes de la cirugía, lo que supuso que los resultados del estudio se centraran en 694 pacientes para revisión de la patología de mama y axila después de la quimioterapia neoadyuvante.<sup>52</sup>

Los subtipos tumorales que se incluían en el estudio eran: triple negativo en 170 pacientes (24,5%), HER2 positivo en 207 pacientes (29,8%), HER2 negativo en 317 pacientes (45,7%). Las características del paciente y del tumor se muestran en la tabla 11.

Para el grupo de estudio en general, el diámetro tumoral medio fue de 4,0 cm (rango, 0,8 a 15,0 cm). La mayoría de los pacientes tenían tumores T2 (55%), y el 59 % de los pacientes tenían tumores de 4 cm o más de diámetro. Los regímenes quimioterapéuticos incluyen tanto una antraciclina + taxano en 520 pacientes (74.9%), un taxano, pero no una antraciclina en 119 pacientes (17.2%), una antraciclina pero no un taxano en 43 pacientes (6.2%) y otros tratamientos en 12 pacientes (1.7%). De los 207 pacientes con HER2 positivo, 184 (88.9%) recibieron trastuzumab con su quimioterapia neoadyuvante.

Características	Todos los pacientes (%) [n=694]	Triple Negativo (%) [n=170]	HER2 positivo (%) [n=207]	Receptor hormonal positivo, HER2 negativo (%) [n=317]	P
Edad del paciente en años:					0.24
• < 50	349 (50.3)	77 (45.3)	103 (49.8)	169 (53.3)	
• > 50	345 (49.7)	93 (54.7)	104 (50.2)	148 (46.7)	
Categoría de T					0.46
• T0	9 (1.3)	3 (1.8)	4 (1.9)	2 (0.6)	
• Tis	1 (0.1)	0	1 (0.5)	0	
• T1	90 (13.0)	24 (14.1)	23 (11.1)	43 (13.6)	
• T2	383 (55.3)	100 (58.8)	108 (52.2)	175 (55.4)	
• T3	178 (25.7)	37 (21.8)	61 (29.5)	80 (25.3)	
• T4	32 (4.6)	6 (3.5)	10 (4.8)	16 (5.1)	
	1	0	0	1	
Tamaño del tumor en cm					0.43
• < 1.0	3 (0.4)	1 (0.6)	1 (0.5)	1 (0.3)	
• 1.0-1.9	39 (5.7)	12 (7.3)	10 (4.9)	17 (5.4)	
• 1.0-1.9	111 (16.3)	33 (20.1)	28 (13.7)	50 (16.0)	
• 2.0-2.9	127 (18.6)	25 (15.2)	39 (19.1)	63 (20.1)	
• 3.0-3.9	132 (19.4)	38 (23.2)	34 (16.7)	60 (19.2)	
• 4.0-4.9	269 (39.5)	55 (33.5)	92 (45.1)	122 (39.0)	
• >5.0					
Desconocido	13	6	3	4	
Categoría de N					0.62
• N1	658 (94.8)	159 (93.5)	196 (94.7)	303 (95.6)	
• N2	36 (5.2)	11 (6.5)	11 (5.3)	14 (4.4)	
Quimioterapia recibida					< 0.0001
• Antraciclina +taxano	520 (74.9)	135 (79.4)	117 (56.5)	268 (84.5)	
• Antraciclina sin taxano	43 (6.2)	11 (6.5)	11 (5.3)	21 (6.6)	
• Taxano sin antraciclina	119 (17.2)	18 (10.6)	76 (36.7)	25 (7.9)	
• Otros	12 (1.7)	6 (3.5)	3 (1.4)	3 (1.0)	

Tabla 11

El 60.0% de los pacientes se sometió a una mastectomía y 40.0% fueron sometidos a una cirugía conservadora de la mama (tabla 12). Las tasas de cirugía conservadora de la mama fueron mayores en pacientes con cáncer triple negativo y positivo para HER2 de mama (46.8% y 43.0%, respectivamente) que en los pacientes con receptores hormonales positivos, HER2 negativo (34.5%;  $p=0,019$ ).

La tasa general de reoperación fue del 7.3%. La tasa de reintervención fue significativamente mayor en los pacientes con enfermedad HER2 negativo con receptores hormonales positivos (9.8%) que en los pacientes con triple-negativo o positivo para HER2 (3.5% y 6.8%, respectivamente;  $p = 0.039$ ).

La cirugía conservadora de la mama es más común en pacientes que presentan tumores T0-T2 que en los que presentan tumores T3-T4 (tabla 13). Sin embargo, el 52% de los pacientes que presentaban enfermedad T0-T2 se les realizó una mastectomía. El 23% de los pacientes que presentaban enfermedad T3-T4 se sometió a cirugía conservadora de la mama. La reoperación después de la cirugía inicial para preservar la mama es más frecuente en pacientes con tumores T2/T3 que en tumores T0/T1.

Al evaluar los cambios en el tamaño del tumor en la mama entre el inicio y el final del tratamiento con quimioterapia neoadyuvante mostró que 166 pacientes (27.4%) tuvieron una respuesta completa, 329 (54,2%) tuvieron una respuesta parcial, 79 (13.0%) tenían una enfermedad estable y 33 (5.4%) presentaron progresión de la enfermedad. Estas tasas de respuesta clínica parecieron ser similares en todos los subtipos de tumores ( $P = 0.42$ ). El tamaño del tumor después de la quimioterapia neoadyuvante también fue similar en todos los subtipos de tumores ( $P= 0.12$ ) (tabla 12).

Características	Todos los pacientes (%) [n=694]	Triple negativo (%) [n=170]	HER2 positivo (%) [n=207]	HER2 negativo con receptor hormonal positivo (%) [n=317]	P
Tamaño del tumor después de la quimioterapia, cm	1.3 (0-12.5)	1.2 (0-11)	1.2 (0-11)	1.5 (0-12)	0.13
Respuesta:					0.42
• Completa	166 (27.4)	36 (24)	58 (33.3)	72 (25.4)	
• Parcial	329 (54.2)	83 (55.3)	90 (51.7)	156 (55.1)	
• Enfermedad estable	79(13)	20 (13.3)	19 (10.9)	40 (14.1)	
• Progresión de la enfermedad	33 (5.4)	11 (7.3)	7 (4)	15 (5.3)	
• Desconocido	87	20	33	34	
Respuesta patológica, tumor de mama:					<0.0001
• Respuesta completa	233(33.8)	81(47.9)	103 (50.2)	49 (15.5)	
• Respuesta parcial	318(46.1)	60 (35.5)	80 (39)	178 (56.3)	
• Enfermedad estable	96(13.9)	22 (13)	15 (7.3)	59 (18.7)	
• Progresión de la enfermedad	43(6.2)	6 (3.6)	7 (3.4)	30 (9.5)	
• Desconocido	4	1	2	1	
Tamaño del tumor en casos con enfermedad residual, cm	1.8 (0.1-22.5)	1.8 (0.1-9)	1.7 (0.1-9)	2 (0.1-22.5)	<0.026

Características	Todos los pacientes (%) [n=694]	Triple negativo (%) [n=170]	HER2 positivo (%) [n=207]	HER2 negativo con receptor hormonal positivo (%) [n=317]	P
Categoría N					<0.0001
• N0	285(41.1)	84 (49.4)	134 (64.7)	67 (21.1)	
• N1	241(34.7)	55 (32.4)	53 (25.6)	133 (43)	
• N2	129 (18.6)	26 (15.3)	16 (7.7)	87 (27.4)	
• N3	39 (5.6)	5 (2.9)	4 (1.9)	30 (9.5)	
• Desconocido	0	0	0	0	
Metástasis en ganglios linfáticos en los casos con nódulos residuales positivos	0.9(0.01-8)	1 (0.01-4.5)	0.7 (0.04-4)	0.9 (0.01-8)	<0.056
Nº operaciones de mama					<0.039
• 1	643 (92.7)	164 (96.5)	193 (93.2)	286 (90.2)	
• >2	51 (7.3)	6 (3.5)	14 (6.8)	31 (9.8)	
• Cirugía conservadora de mama	277 (40)	79 (46.8)	89 (43)	109 (34.5)	<0.019
• Mastectomía	415 (60)	90 (53.2)	118 (57)	207 (65.5)	
pCR* mama y axila	195 (28.1)	65 (38.2)	94 (45.4)	36 (11.4)	<0.0001
pCR in mama solo	233 (33.6)	81 (47.6)	103 (49.8)	49 (15.5)	<0.0001
pCR en axila solo	285 (41.1)	84 (49.4)	134 (64.7)	67 (21.1)	<0.0001

Tabla 12 (\*Respuesta patológica completa)

Las tasas de respuesta fueron las siguientes: respuesta completa 33,8%, respuesta parcial 46,1%, enfermedad estable 13,9% y progresión de la enfermedad 6,2% (tabla 12). La pCR fue significativamente mayor en los pacientes con tumores triple negativo y tumores HER2 positivos (47,6% y 49,8% respectivamente) que en los pacientes con tumores HER2 negativo con receptores hormonales positivos (15,5%). Además, entre los pacientes con enfermedad residual, el tamaño del tumor después de la quimioterapia neoadyuvante fue mayor en los pacientes con receptores de hormonas positivos, HER2 negativo que en los pacientes con otros subtipos de tumores.

Todos los pacientes incluidos en ACOSOG Z1071 tenían biopsia ganglionar positiva. El 94,8% de los pacientes tenían N1 y el 5,2% de los pacientes tenían N2. Después del tratamiento con quimioterapia neoadyuvante la tasa de pCR nodal axilar fue 41,1%. La tasa de pCR ganglionar fue significativamente mayor en pacientes con cáncer triple negativo y HER2 positivo (49,4% y 64,7% respectivamente) que en aquellos con receptores hormonales positivos, enfermedad HER2 negativo (21,1%). En general la carga de la enfermedad en los ganglios después de la quimioterapia fue mayor en los pacientes con receptores hormonales positivos, HER2 negativo. Entre los pacientes con enfermedad ganglionar residual, el número medio de ganglios positivos fue mayor en los pacientes con HER2 negativo con receptores hormonales positivos que en aquellos con enfermedad triple negativa y positivo para HER2 (3.5 y 3.3 nódulos linfáticos respectivamente). Aunque el tamaño de las mayores metástasis ganglionares en pacientes con ganglios positivos residuales difieren entre los subgrupos de tumores.

La tasa de pCR tanto en mama como axila en el total de los pacientes es de 28%. La tasa de pCR en mama y axila fue significativamente mayor en los pacientes con cáncer triple negativo y HER2 positivo (38,2% y 45,4% respectivamente) que en aquellos con receptor hormonal positivo, HER2 negativo (11,4%).

La determinación y estratificación del cáncer de mama en subtipos moleculares ha mejorado la comprensión y el tratamiento de la enfermedad. El subtipo influye en la elección del agente quimioterápico, respuesta a la quimioterapia y el riesgo de recurrencia. En el estudio ACOSOG Z1071 se muestra que en dependencia del subtipo de tumor se requiere una cirugía u otra después de la quimioterapia neoadyuvante. En concreto, los pacientes con cáncer de mama triple negativo o positivo para HER2 tenían más probabilidades de someterse a una cirugía conservadora de la mama y más posibilidades de lograr una pCR.

Las tasas de respuesta a quimioterapia neoadyuvante en este estudio están en consonancia con los de los estudios anteriores, que han demostrado que las tasas de pCR de la mama y ganglios linfáticos con más altos en los pacientes con triple negativo o enfermedad HER2 positivo. Los pacientes con estos subtipos de tumores tienen más probabilidades de ser candidatos para procedimientos quirúrgicos conservadores después de la quimioterapia neoadyuvante.<sup>53,54,55</sup>

Este es uno de los pocos estudios para evaluar el impacto del subtipo de tumor en el procedimiento quirúrgico. Esta información es importante al establecer las expectativas del paciente en el inicio de la quimioterapia y puede guiar la selección del procedimiento quirúrgico después de la finalización de la quimioterapia.

	T0/T1 (n=100)	T2 (n= 383)	T3 (n=178)	T4 (n=32)	P
<b>Cirugía</b>					<0.0001
• Conservadora	41 (41.8)	188 (49.1)	44 (24.7)	4 (12.5)	
• Mastectomía	57 (58.7)	195 (50.9)	134 (75.3)	28 (87.5)	
• Conservadora	41 (41.8)	188 (49.1)	44 (24.7)	4 (12.5)	<0.0001
• Conservadora convertida	1 (1)	7 (1.8)	6 (3.4)	0	
• Mastectomía	56 (57.1)	188 (49.1)	128 (71.9)	28 (87.5)	
<b>Nº cirugías (todos los pacientes)</b>					0.04
• 1	98 (98)	350 (91.4)	162 (91)	32 (100)	
• >2	2 (2)	33 (8.6)	16 (9)	0	
<b>Nº cirugías (conservadora)</b>					<0.038
• 1	40 (95.2)	165 (84.6)	37 (74)	4 (100)	
• >2	2 (4.8)	30 (15.4)	13 (26)	0	
<b>pCR en mama</b>	41 (41)	138 (36)	52 (29.2)	2 (6.3)	0.001
<b>pCR en axila</b>	44 (44)	157 (41)	76 (42.7)	8 (25)	0.27

Tabla 13

## BIOPSIA DEL GANGLIO CENTINELA

En las dos últimas décadas, el desarrollo de la biopsia del ganglio centinela (BGC) ha revolucionado el tratamiento quirúrgico de la axila en las primeras etapas del cáncer de mama. Numerosos estudios en la década de 1990 y principios de 2000 compararon la realización de la biopsia de ganglio centinela con la disección de los ganglios linfáticos axilares (DGLA). En todos estos ensayos la sensibilidad de la biopsia del ganglio centinela varió de 71% a 100% y la tasa de falsos negativos promedió 8,4%. Los resultados de seis ensayos clínicos no mostraron diferencias en términos de supervivencia global, recurrencia y supervivencia libre de enfermedad entre biopsia del ganglio centinela y la disección de ganglios linfáticos axilares.

En 2005, la American Society of Clinical Oncology apoyó el uso de la biopsia del ganglio centinela como una alternativa apropiada de estadificación rutinaria en el cáncer de mama en pacientes con ganglios axilares clínicamente negativos. Por otra parte, no se requiere la disección de los ganglios linfáticos axilares en pacientes con ganglio centinela negativo. Aunque la disección de los ganglios linfáticos se realizaba cuando el ganglio centinela era positivo no estaba claro que esto incrementase la supervivencia. Para resolver esta cuestión se realizan dos ensayos con pacientes con metástasis ganglionares uno con disección ganglionar y otro sin disección. ACOSOG Z0011 y IBCSG 23-01. Las directrices de la ASCO tras los ensayos recomiendan que las mujeres con uno o dos ganglios centinela positivos serán sometidas a cirugía conservadora de la mama y RT omitiendo la disección ganglionar.

Hay varios problemas con esta recomendación incluyendo la falta de datos de seguimiento a largo plazo, así como la falta de estandarización sobre la RT. Actualmente, existe una falta de pruebas con respecto a la recurrencia locoregional y datos de supervivencia en determinados tipos de tumores.

## QUIMIOTERAPIA

La introducción de la quimioterapia adyuvante en la década de 1970 representa un gran avance en el tratamiento de los pacientes con cáncer de mama. Los resultados de dos ensayos clínicos han demostrado que la terapia sistémica adyuvante aumenta la tasa significativa de cirugía conservadora de la mama sobre la mastectomía.<sup>54,55</sup>

La respuesta patológica completa (pCR) es una herramienta útil para medir la eficacia del tratamiento neoadyuvante. Aunque, no hay consenso sobre lo que constituye una pCR, la definición más ampliamente aceptada es que no haya ninguna enfermedad invasiva residual en los ganglios linfáticos axilares y de mama. Aunque la pCR se asocia con mejores resultados de supervivencia a largo plazo, el uso de esta medida es criterio indirecto de valoración.

En el estudio ACOSOG Z1071 se demuestra que los cánceres de mama triple negativo y HER2 positivo tienen las tasas más altas de pCR y de cirugía conservadora de la mama después de la quimioterapia neoadyuvante en comparación con los tumores luminales.<sup>56</sup>

Una de las principales áreas de interés en la investigación oncológica es la identificación precisa de los pacientes que pueden beneficiarse de los tratamientos adyuvantes de los que no. Los ensayos de múltiples genes están siendo utilizados en la práctica clínica para predecir el riesgo de recurrencia y orientar las decisiones sobre la quimioterapia adyuvante.

Los grandes ensayos clínicos prospectivos todavía están en progreso para validar los ensayos de múltiples genes. El TAILORx es un estudio fase III para el receptor de estrógeno, los pacientes con cáncer de mama positivo con ganglios negativos; el MINDACT es otro estudio multicéntrico, prospectivo, aleatorizado fase III que compara Mamaprint con adyuvante, para seleccionar pacientes con cáncer de mama con ganglios negativos para quimioterapia adyuvante. Los avances en el campo de la genómica y los datos que se desprenden muestran la heterogeneidad del cáncer de mama.

## RADIOTERAPIA

La RT ha mejorado el control loco-regional y la supervivencia global de los pacientes con cáncer de mama después de la cirugía conservadora. Un curso estándar de RT de mama conjunto se compone de 50 a 50,4 Gy en 25 fracciones seguido de un impulso Gy 10-16 al lecho del tumor. El tratamiento se administra 5 días a la semana durante 5-7 semanas.

En la última década, varios métodos alternativos de la radioterapia han sido desarrollados para reducir el número de fracciones y tejido de mama normal expuesto a radioterapia. Una de estas técnicas se llama hipofraccionamiento, que consiste en una radiación mayor durante un periodo de tiempo más corto que la RT estándar. Hasta la fecha tres ensayos clínicos (uno de Canadá y dos del Reino Unido) han demostrado el control local equivalente.<sup>57,58</sup> Desafortunadamente los criterios de selección de paciente no son uniformes entre los ensayos, lo que ha impedido la aceptación generalizada del hipofraccionamiento como una práctica estándar.

La APBI (accelerated partial breast irradiation) ofrece una alta dosis de radiación para la cavidad quirúrgica posterior, evitando el tejido normal del seno de la radiación. APBI se puede dar como braquiterapia, radioterapia intraoperatoria y terapia de conformación de haz externo. El paciente ideal de APBI todavía no está claramente identificado, hasta la fecha existen datos limitados sobre los resultados a largo plazo.

Informes recientes de la Sociedad Americana de Oncología Radioterápica (ASTRO) y del GEC-ESTRO (European Society for Therapeutic Radiology and Oncology) sugieren criterios de selección para los pacientes adecuados que podrían recibir APBI fuera de los ensayos clínicos. Actualmente, hay seis ensayos en curso fase III para evaluar la APBI.

El TARGIT-A es un ensayo prospectivo de mujeres de 45 años o más. Los pacientes fueron asignados al azar a la radioterapia intraoperatoria específica (IORT) o a la radioterapia de haz externa de la mama (EBRT). Durante el ensayo 996 pacientes recibieron IORT, mientras que 1025 pacientes recibieron ERBT, tras 4 años de tratamiento se han demostrado 6 recurrencias en IORT y 5 en ERBT.



EORTC AMAROS es un ensayo clínico que evaluó la RT axilar como tratamiento alternativo a la disección axilar en pacientes con cáncer de mama con ganglios positivos. El estudio incluyó 4806 pacientes con cáncer T1-T2. De los 1425 pacientes con ganglios positivos, 744 fueron asignados a ALND y 681 a RT axilar, la recidiva axilar a los 5 años fue de 0,43 y 1,19% para los que recibieron ALND y RT respectivamente. Los resultados mostraron que ambos tratamientos son compatibles con reducción significativa de linfedema.

Este año comenzará un nuevo ensayo clínico para evaluar la recurrencia axilar en mujeres con cáncer de mama en estadio precoz y metástasis en uno o dos ganglios centinela. Los pacientes serán asignados al azar a ningún tratamiento axilar, o RT axilar. La hipótesis es que el tratamiento de la enfermedad residual en la axila no afecta la recurrencia en pacientes con cáncer de mama en estadios tempranos que reciben terapia adyuvante sistémica.

## BIBLOGRAFÍA:

---

1. Ferlay J, Parkin DM, Steliarova-Foucher E. Estimates of cancer incidence and mortality in Europe in 2008. *Eur J Cancer* 2010; 46: 765- 781
2. Wheeler DA, Srinivasan M, Egholm M, Shen Y, Chen L, McGuire A, et al. The complete genome of an individual by massively parallel DNA sequencing. *Nature* 2008;452:872-876.
3. Goldhirsch A, Winer EP, Coates AS, Gelber RD, Piccart-Gebhart M, Thürlimann B, et al. Personalizing the treatment of women with early breast cancer: highlights of the St Gallen International Expert Consensus on the Primary Therapy of Early Breast Cancer 2013. *Ann Oncol.* 2013;24(9):2206-2223
4. Van de Vijver MJ, He YD, Van't Veer LJ, Dai H, Hart AA, Voskuil DW, et al. A gene expression signature as a predictor of survival in breast cancer. *N Engl J Med* 2002; 347: 1999-2009.
5. Chean MC, Chia SK, Voduc D, Gao D, Leung S, Snider J, et al. Ki67 index, HER2 status, and prognosis of patients with luminal B breast cancer. *J Natl Cancer Inst* 2009; 101:736-50.
6. McCafferty M, Healy N, Kerin M. Breast cancer subtypes and molecular biomarkers. *Diag Hist* 2009;15:485-9.
7. Ring AE, Smith IE, Ashely S, Fulford LG, Lakhani SR. Oestrogen receptor status, pathological complete response and prognosis in patients receiving neoadjuvant chemotherapy. *Br J Cancer* 2004; 91: 2012-7.
8. Soutiriou C, Pusztai L. Gene expression signatures in breast cancer. *N Engl J Med* 2009;360: 790-800
9. Malyuchik SS, Kiyamova RG. Medullary breast carcinoma. *Exp Oncol.* 2008;30 (2): 96-101.
10. Nielsen TO, Hau FD, Jensen K, et al. Immunohistochemical and clinical characterization of the basal-like subtype of invasive breast carcinoma. *Clin Cancer Res* 2004; 10 (16): 5367-74.
11. Tan PH, Ellis IO. Myoepithelial and epithelial-myoepithelial, mesenchymal and fibroepithelial breast lesions: updates from the WHO Classification of Tumors of the Breast 2012. *J Clin Pathol.* 2013; 66:465-70.
12. Lum YW, Jacobs L. Primary breast sarcoma. *Sure Clin North Am.* 2008; 88 (3):559-70.
13. Yang X, Kandil D, Cosar EF, et al. Fibroepithelial tumors of the breast: pathologic and immunohistochemical features and molecular mechanisms. *Arch Pathol Lab Med.* 2014; 138(1): 25-36.
14. Cheah CY, Campbell BA, Seymour JF. Primary breast lymphoma. *Cancer Treat Rev.* 2014; 40(8):900-8.
15. Lee AH, The histological diagnosis of metastases to the breast from extramammary malignancies. *J Clin Pathol* 2007; 60(12):1333-41.
16. Singletary, SE, Allred, C, Ashley, P, et al. Revision of the american joint committee on cancer staging system for breast cancer. *J Clin Oncol* 2002 (17):3628-36.
17. Sandy C et al. Radiologists' Role in Breast Cancer Staging: Providing Key Information for Clinicians . *RadioGraphics* 2014; 34:330-342.
18. AJCC Cancer Staging Manual, 7th ed Edge, Stephen B et al, Springer New York, 2010.
19. UICC TNM Classification of malignant Tumours. 7th ed. L.H. Robin, MK. Gospodarowicz and Ch. Wittekind. Wiley-Blackwell.2010.
20. Livasy CA, Karaca G, Nanda R, Tretiakova MS, Olopade OI, Moore DT, et al. Phenotypic evaluation of the basal-like subtype of invasive breast carcinoma. *Mod Pathol* 2006;19(2): 264-71.
21. Dogu GG, Ozkan M, Ozturk F, Dikilitas M, Er O, Ozturk A. Triple-negative breast cancer: immunohistochemical correlation with basaloid markers and prognostic value of survivin. *Med Oncol.* 2010;27(1):34-9. doi: 10.1007/s12032-009-9166-3.
22. National Comprehensive Cancer Network. NCCN clinical practice guidelines in oncology: breast cancer. Fort Washington, PA: NCCN; c2013 [citado el 12 de marzo del 2013].
23. Carey LA, Dees EC, Sawyer L, Gatti L, Moore DT, Collichio F, et al. e triple-negative paradox: primary tumor chemosensitivity of breast cancer subtypes. *Clin Cancer Res.* 2007;13(8):2329-34.
24. Bauer KR, Brown M, Cress RD, Parise CA, Caggiano V. Descriptive analysis of estrogen receptor (ER)-negative, progesterone receptor (PR)-negative, and HER2-negative invasive breast cancer, the so-called triple-negative phenotype: a population-based study from the California cancer Registry. *Cancer.* 2007;109(9):1721-8.
25. Pierobon M, Frankenfeld CL. Obesity as a risk factor for triple-negative breast cancers: a systematic review and meta-analysis. *Breast Cancer Res Treat.* 2013;137(1):307-14. doi: 10.1007/s10549-012-2339-3.

26. Phipps AI, Chlebowski RT, Prentice R, McTiernan A, Wactawski-Wende J, Kuller LH, et al. Reproductive history and oral contraceptive use in relation to risk of triple-negative breast cancer. *J Natl Cancer Inst.* 2011;103(6):470-7. doi: 10.1093/jnci/djr030.
27. Atchley DP, Albarracín CT, Lopez A, Valero V, Amos CI, Gonzalez-Angulo AM, Hortobagyi GN, Arun BK (2008) Clinical and pathologic characteristics of patients with BRCA-positive and BRCA-negative breast cancer. *J Clin Oncol* 26:4282–4288.
28. Lakhani SR et al. Prediction of BRCA1 status in patients with breast cancer using estrogen receptor and basal phenotype. *Clin Cancer Res* 2005 July; 11(14):5175-80.
29. Eerola HP, Heikkilä P, Tamminen A, Aittomäki K, Blomqvist C, Nevanlinna H. Relationship of patients' age to histopathological features of breast tumours in BRCA1 and BRCA2 and mutation-negative breast cancer families. *Breast Cancer Res.* 2005;7(4):R465-9
30. Collins LC, Martyniak A, Kandel MJ et al (2009) Basal cytokeratin and epidermal growth factor receptor expression are not predictive of BRCA1 mutation status in women with triple-negative breast cancers. *Am J Surg.*
31. Guillem JG, Wood WC, Moley JF, Berchunck A, Karlan BY, Mutch DG, Gagel RF, Weitzel J, Morrow M, Weber BL, Giardiello F, Rodriguez-Bigas MA, Church J, Gruber S, Offit K; ASCO; SSO. ASCO/SSO review of current role of risk-reducing surgery in common hereditary cancer syndromes. *J. Clin Oncol* 2006 Oct 1;24(28):4642-60.
32. NCCN Guidelines Version 1.2011. Hereditary Breast and/or ovarian cancer. HBOC Syndrome management .
33. Rebbeck TR, Friebel T, Lynch HT et al. Bilateral prophylactic mastectomy reduces breast cancer risk in BRCA1 and BRCA2 mutation carriers: the PROSE Study Group. *J Clin Oncol.*2004;22:1055-1062.
34. Kirk R (2010) Surgical oncology: cancer risk reduction in BRCA mutation carriers. *Nat Rev Clin Oncol* 7:609.
35. Jin Xu, Baosheng Wang , Yanjun Zhang, Ruihui Li, Yuehua Wang, Shaokun Zhang. Clinical implications for BRCA gene mutation in breast cancer. *Mol Biol Rep* (2012) 39:3097–3102
36. Dogan BE, Gonzalez-Angulo AM, Gilcrease M, Dryden MJ, Yang WT. Multimodality imaging of triple receptor-negative tumors with mammography, ultrasound, and MRI. *Am J Roentgenology.* 2010;194:1160-6.
37. Ko ES, Lee BH, Kim H, Noh W, Kim MS, Lee S. Triple-negative breast cancer: correlation between imaging and pathological findings. *Eur Radiol.* 2009;20:1111-7.
38. Uematsu T, Kasami M, Yuen S. Triple-Negative Breast Cancer: Correlation between MR Imaging and Pathologic Findings. *Radiology.* 2009;250:638-47.
39. Seguí-Palmer MA, Sentis M, Fernández-Morales LA, Dalmau E, Santos C, Pous E, et al. Magnetic resonance imaging in predicting disease-free survival in patients treated with primary chemotherapy for locally advanced breast cancer. *Breast Cancer Symposium.* ASCO 2007.
40. NCCN Clinical Practice Guidelines in Oncology (NCCN Guidelines). *Breast Cancer.* Version 1. 2015
41. De Alcantara Filho P, Capo D, Barry JM, et al. Nipple-sparing mastectomy for breast cancer and risk-reducing surgery: the memorial Sloan-Kettering Cancer Centre experience. *Ann Surg Oncol* 2011;18(11):3117-22.
42. Acea Nebril B. Cirugía sin cicatrices visibles en el tratamiento del cancer de mama. *Cir Esp.* 2010;87(4):210-7
43. Acea Nebril B. Cirugía oncológica de la mama. Técnicas oncoplasticas y reconstructivas. Ed. Elsevier, Barcelona 2013.
44. Acea Febril B. Los segmentos mamarios. Un modelo para la prevención de deformidades en la cirugía conservadora de la mama. *Cir Esp.* 2011;89(9):574-80.
45. Algara M, Piñero A, Salinas J, et al. Radioterapia y técnicas de reconstrucción mamaria. *Rev Senol Patol Mamar* 2013;26(1):25-32
46. Caterson S, Carty MJ, Helliwell LA, et al. Evolving options for breast reconstruction. *Current problems in Surgery.* <http://dx.doi.org/10.1067/j.cpsurg.2015.04.001>
47. Martin L, O'Donoghue JM, Horgan K, et al. Acellular dermal matrix (ADM) Assisted breast reconstruction procedures: Joint guidelines from the association of Breast Surgery and the British Association of Plastic, Reconstructive and aesthetic Surgeons. *European Journal of Surgical Oncology* 2013;39(5):425-9
48. Alderman A, Gutowski K, Ahuja A, et al. ASPS clinical practice guideline summary on breast reconstruction with expanders and implants. *Plast Reconstr Surg* 2014;13(4): 648e-55e.
49. Delay E, Guerid S. The role of fat grafting in breast reconstruction. *Cain Plastic Surg* 2015.
50. Siegel RL, Miller KD, Jemal A. Cancer statistics, 2015. *CA Cancer J Clin* 2015;65:5–29.
51. Rastogi P, Anderson SJ, Bear HD, et al. Preoperative chemotherapy: updates of National Surgical Adjuvant Breast and Bowel Project Protocols B-18 and B-27. *J Clin Oncol* 2008;26:778–785.

52. Cortazar P, Zhang L, Untch M, et al. Pathological complete response and long-term clinical benefit in breast cancer: the CTNeoBC pooled analysis. *Lancet*. 2014;384:164-172.

53. von Minckwitz G, Untch M, Blohmer JU, et al. Definition and impact of pathologic complete response on prognosis after neoadjuvant chemotherapy in various intrinsic breast cancer subtypes. *J Clin Oncol*. 2012;30: 1796–1804.

54. Esserman LJ, Berry DA, Cheang MC, et al. Chemotherapy response and recurrence-free survival in neoadjuvant breast cancer depends on biomarker profiles: results from the I-SPY 1 TRIAL (CALGB 150007/150012;ACRIN 6657). *Breast Cancer Res Treat*. 2012;132:1049–1062.

55. Caudle AS, Yu TK, Tucker SL, et al. Local-regional control according to surrogate markers of breast cancer subtypes and response to neoadjuvant chemotherapy in breast cancer patients undergoing breast conserving therapy. *Breast Cancer Res*. 2012;14:R83.

56. Boughey JC, Mccall LM, Ballman KV et al. Tumor biology correlates with rates of breast-conserving surgery and pathologic complete response after neoadjuvant chemotherapy for breast cancer: findings from the ACOSOG Z1071 (Alliance) prospective multicenter clinical trial. *Ann. Surg.* 260(4), 608–614; discussion 614–606 (2014).

57. Group ST, Bentzen SM, Agrawal RK et al. The UK Standardisation of Breast Radiotherapy (START) Trial A of radiotherapy hypofractionation for treatment of early breast cancer: a randomised trial. *Lancet Oncol*. 9(4), 331–341 (2008).

58. Whelan TJ, Pignol JP, Levine MN et al. Long-term results of hypofractionated radiation therapy for breast cancer. *N. Engl. J. Med.* 362(6), 513–520 (2010).