



**Universidad**  
Zaragoza

## Trabajo Fin de Grado

Tratamiento quirúrgico de la pseudoartrosis del  
escafoides carpiano

Surgical treatment of scaphoid nonunion

Autor

Marta Molinedo Quílez

Director

Dr. Gregorio Martínez Villén

Facultad de Medicina

2016

## ÍNDICE

1. Resumen	pág. 3
2. Abstract	pág. 4
3. Justificación del tema	pág. 5
4. Introducción	pág. 5-19
5. Objetivos	pág. 19
6. Material y método	pág. 20-27
7. Resultados	pág. 28-29
8. Discusión	pág. 29-32
9. Conclusiones	pág. 32
10. Bibliografía	pág. 33-34

## 1. RESUMEN

El escafoides es un hueso del carpo de gran importancia para la correcta movilidad de la muñeca, siendo su fractura la segunda en frecuencia del miembro superior después de la fractura del radio distal. Afecta sobre todo a personas jóvenes que llevan una vida activa. El diagnóstico de la fractura puede pasar desapercibido los primeros días y no reflejarse en las radiografías, lo que puede facilitar la presencia de complicaciones.

Debido a su precaria vascularización una de las complicaciones más frecuentes de la fractura de escafoides es la pseudoartrosis. Para corregirla se pueden emplear dos técnicas quirúrgicas principales: la descrita por Matti-Russe, que consiste en la interposición de un injerto óseo corticoesponjoso procedente de la cresta iliaca o del radio distal, y la técnica de Zaidemberg mediante la interposición de un injerto óseo vascularizado. En este trabajo llevamos a cabo una revisión bibliográfica que nos ha permitido el análisis de ambas técnicas, sus indicaciones y los resultados obtenidos con pruebas funcionales y escalas objetivas. Cuando una u otra técnica fracasan se pueden emplear técnicas paliativas según la intensidad del dolor y los signos radiológicos de artropatía degenerativa.

**Palabras clave:** escafoides, pseudoartrosis de escafoides, Matti-Russe, Zaidemberg, injerto óseo.

## 2. ABSTRACT

The scaphoid is one of the most important carpal's bone in order to get an appropriate wrist mobility. It's also the most commonly fractured carpal's bone. Its fracture is the second in frequency, only behind the distal radius fractures. It affects mostly young people who lead an active life. The diagnosis of the fracture can be unnoticed the first days and not reflected in x-rays, which can make easier the presence of complications.

Because of their precarious vascularization one of the most frequent complications of scaphoid's fracture is nonunion. To repair this, they can be mainly used two surgical techniques, which are explained in this academic work: first of all, the Matti-Russe technique, which is based on the use of corticocancellous bone graft from the ipsilateral iliac crest or the distal radius and the second one, is Zaidemberg technique, which involves the interposition of a vascularized bone graft. This academic work not only explains both techniques but we also analyze by reviewing articles, the indications and the contraindications of each technique and the results obtained with each of them, depending on the range of motion, grip strength and objective scales which analyze the range of pain of each patient. If both techniques fail, palliative techniques can be used depending on the pain's intensity and radiographic signs of degenerative joint disease.

**Key words:** scaphoid, scaphoid nonunion, Matti-Russe, Zaidemberg, bone grafting.

### 3. JUSTIFICACIÓN DEL TEMA

El escafoides carpiano reúne unas características anatómicas y biomecánicas que lo convierten en un hueso de la muñeca que concentra una patología especial, prioritariamente causada por las fracturas y sus complicaciones. La trascendencia social y laboral de estas lesiones es relevante en un sector de la población habitualmente joven y en edad productiva de la vida, y su tratamiento difícil, habiéndose postulado distintas técnicas ortopédicas o quirúrgicas. El análisis del tratamiento de la pseudoartrosis del escafoides carpiano ha sido motivo de nuestro interés, constituyendo el tema elegido para la realización del trabajo de fin de grado. Ha contribuido a esta elección la aceptación del Dr. Gregorio Martínez Villén como revisor del estudio, aportando su experiencia como Adjunto del Servicio de Cirugía Ortopédica y Traumatología del Hospital Miguel Servet de Zaragoza, dentro del cual es responsable de la unidad de cirugía de la mano y de microcirugía reconstructiva.

### 4. INTRODUCCIÓN

#### *Consideraciones anatómicas sobre el escafoides carpiano*

El escafoides carpiano es un hueso que actúa como nexo de unión entre las filas proximal y distal del carpo, articulándose con el radio, el semilunar, el hueso grande, el trapecio y el trapezoide. Actúa como un “tirante” para coordinar los movimientos de la muñeca. Tiene forma cuboidea, presentando un 80% de su superficie cubierta por cartílago, lo que deja pocos puntos para las inserciones ligamentarias y la perforación de vasos nutricios (Figura 1).

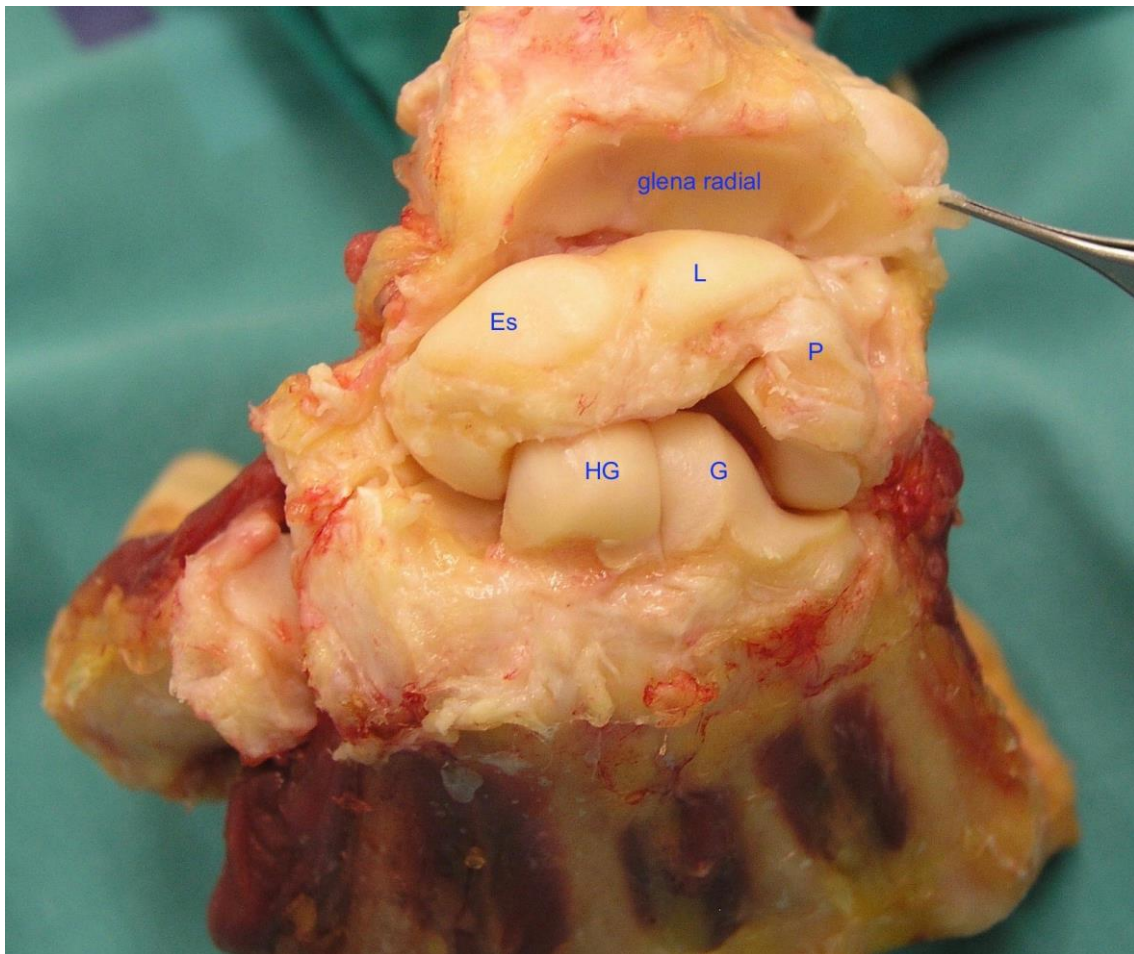


Figura 1. Pieza anatómica de disección en el cadáver. Posición y relaciones anatómicas del escafoides carpiano (Es). L, semilunar; P, piramidal; HG, hueso grande; G, ganchoso. La glena radial muestra una fosa escafoidea y otra lunar (Foto Dr. G. Martínez Villén).

Presenta tres regiones: polo proximal, cintura o istmo, y polo distal con su tubérculo. El polo proximal se articula con la fosa escafoidea del radio, con el semilunar y con la cabeza del hueso grande. El polo distal se articula con el hueso grande, el trapecio y el trapezoide. El escafoides se encuentra orientado en el carpo con un ángulo de aproximadamente  $40 \pm 3$  grados en plano coronal, y  $32 \pm 5$  grados en plano sagital. Su longitud es unos 4 mm de media mayor en el hombre que en la mujer, y es significativamente más ancho en el primero. Las superficies dorsal y palmar del escafoides

son imprescindibles para mantener una correcta cinemática del carpo. La superficie dorsal resiste fuerzas de traslación palmar y dorsal, mientras que la porción palmar resiste fuerzas de rotación.

En el escafoides las inserciones ligamentosas están fuera de su superficie condral, tal y como se puede ver en la figura 2: el ligamento interóseo escafolunar (SLI) con los segmentos dorsal (d), membranoso (m) y volar (p); el ligamento radioescafo grande (RSC); el ligamento escafo trapeciotrapezoideo (STT); el ligamento escafo grande (SC), y el ligamento intercarpiano dorsal (DIC).

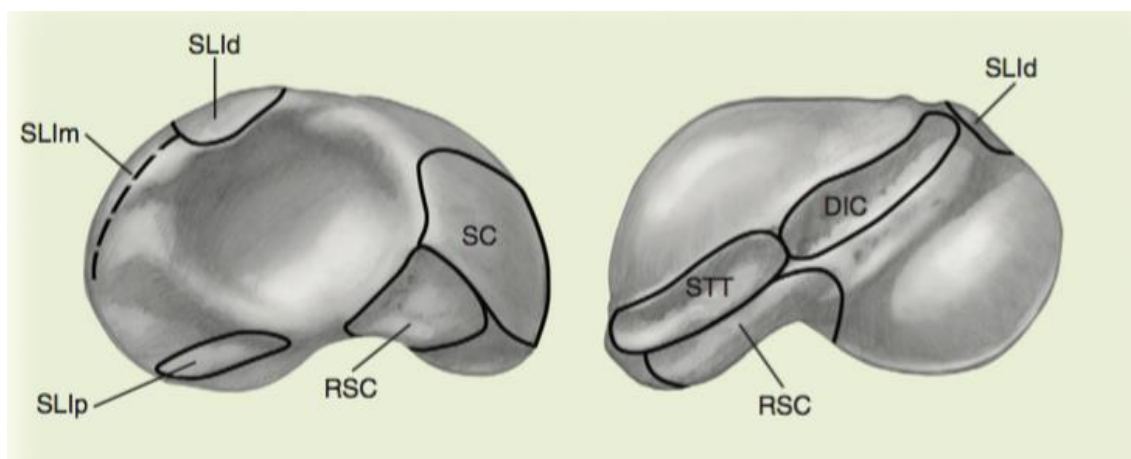


Figura 2. Inserciones ligamentarias en las vertientes radial y cubital del escafoides carpiano (reproducido de Green's, Operative Hand surgery<sup>1</sup>).

La morfología del escafoides carpiano está sujeta a variantes anatómicas, entre ellas dos fundamentales: Tipo 1: rotación del eje caracterizada por una única gran cresta orientada oblicuamente a través de la porción dorsal de la cintura. Tipo 2: tres crestas más pequeñas orientadas a lo largo de la columna escafoidea. Estas crestas corresponden al punto de unión con la cápsula articular dorsal, el ligamento intercarpiano dorsal (DIC), y las fibras del ligamento radioescafo grande (RSC).

La vascularización extrínseca del escafoides depende de la arteria radial a través de dos grupos de vasos (Figura 3): 1/ Un grupo proximal que perfora el escafoides por su cara dorsal y dorsolateral a la altura del istmo, y asegura el 70% u 80% del flujo intraóseo para los dos tercios proximales del hueso y, 2/ un grupo distal que entra por la zona palmar en el tubérculo y vasculariza del 20% al 30% restante, abasteciendo el tercio distal.

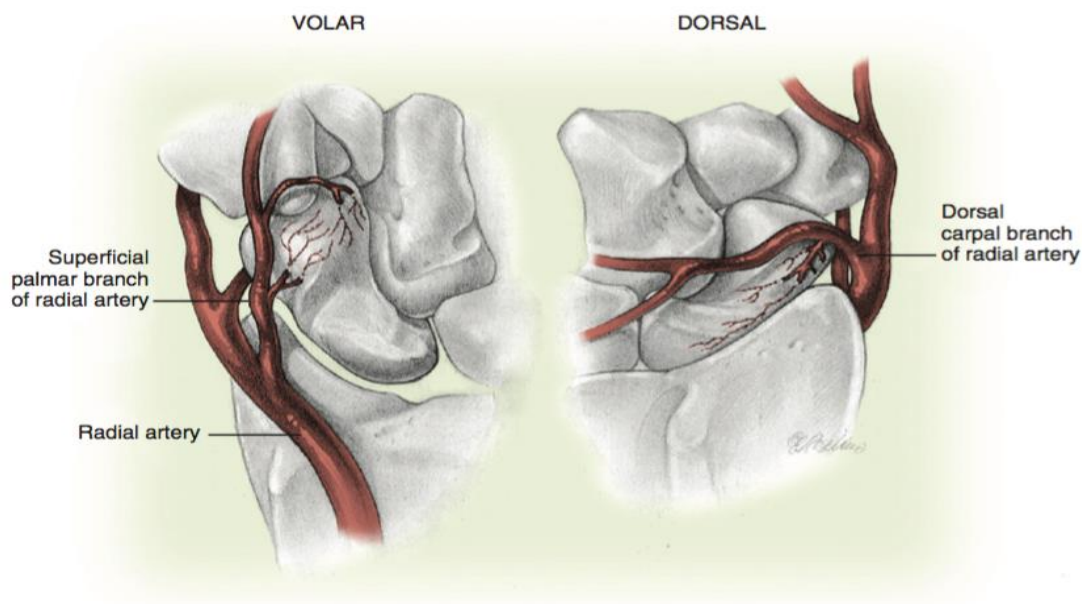


Figura 3. Representación esquemática de las arterias nutrientes del escafoides carpiano por su vertiente volar y dorsal (reproducido de Green's, Operative Hand surgery<sup>1</sup>).

Dado que las foráminas para la entrada de los vasos en el escafoides han de estar fuera de su superficie condral, estos penetran por los escasos puntos correspondientes a las inserciones ligamentarias. Desde dichas foráminas las arterias nutrientes dorsales o volares se distribuyen en el interior del hueso como una red con dos segmentos bien definidos pero sin conexión entre



ambos (Figura 4). Por esta razón, una fractura desplazada será motivo de interrupción del flujo distal a la lesión, favoreciendo el retraso de consolidación, la pseudoartrosis o la osteonecrosis. El drenaje venoso se produce a través de las venas concomitantes de la arteria radial.

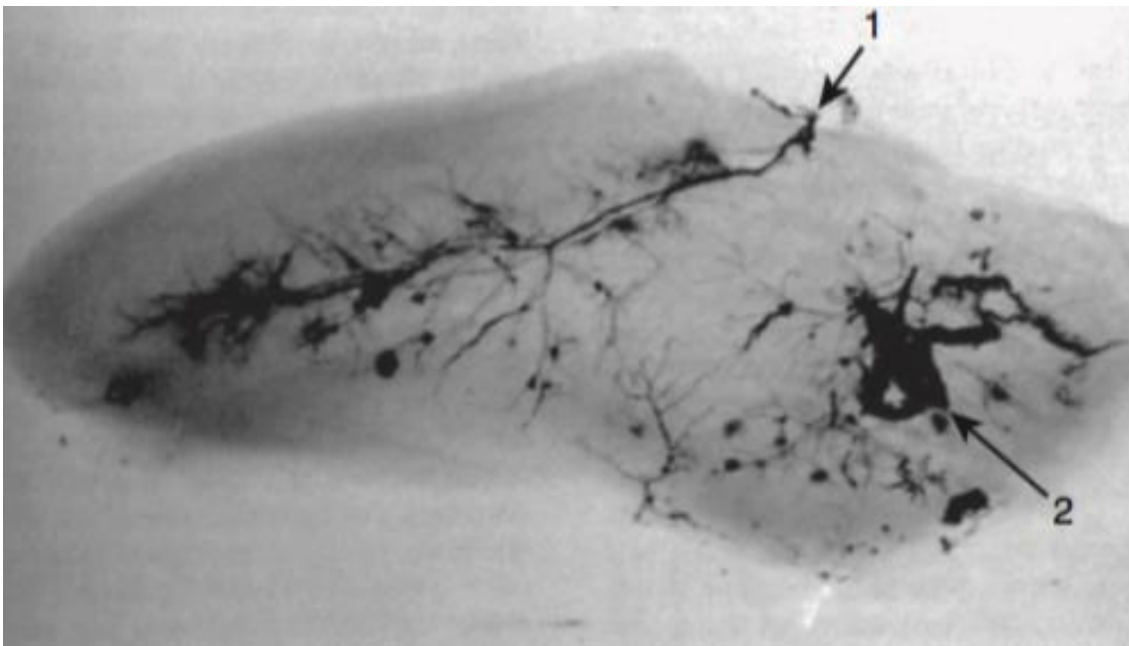


Figura 4. Vascularización intraósea del escafoides carpiano con la entrada de sus dos pedículos vasculares principales: dorsales (1) y volares (2), creando dos redes sin conexión. El polo proximal depende de vasos exclusivamente intraóseos (reproducido de Gelberman RH y Menon J<sup>2</sup>).

### *Aspectos epidemiológicos y etiológicos*

Las fracturas del escafoides carpiano representan el 11% de las fracturas de la mano y entre el 60% o 70% de todas las fracturas que acontecen en el conjunto de los huesos del carpo. Después de las fracturas del radio distal, son las segundas más frecuentes del miembro superior. Son raras en el niño, en los que la zona más comprometida es el tercio distal. La mayoría de las fracturas del adulto ocurren en el istmo, donde las trabéculas son más delgadas

y difusas, mientras que en el polo proximal son más grandes y concentradas. Según un estudio de Howe<sup>3</sup> en 1999 en la población Noruega, la incidencia anual de fracturas de escafoides es de 43 casos por cada 100.000 habitantes, siendo el paciente tipo un hombre de entre 20 y 24 años de edad. Sin embargo, a partir de los 60 años los valores tienden a igualarse con la mujer. La naturaleza de las ocupaciones profesionales o recreativas de mayor riesgo en el varón joven, puede explicar el aumento de la incidencia de lesiones en éste rango de edad.

Weber y Chao<sup>4</sup> en 1978, y Mayfield<sup>5</sup> en 1980 explicaron el mecanismo principal de la fractura del escafoides, por lo general durante una caída apoyando el “talón” de la mano con la muñeca en hiperextensión por encima de los 95 grados (Figura 5). En esta posición la carga transmitida a través del antebrazo por el radio, encuentra su tope en el tubérculo del escafoides, siendo la arista dorsal del radio la que impacta y cizalla el istmo atrapado a tensión entre los dos puntos señalados. Coexisten pues en este mecanismo indirecto fuerzas de compresión y de tracción. Cuanto mayor es la extensión de la muñeca, más proximal es la fractura. Cuando la fractura afecta el polo distal, el mecanismo de acción puede ser directo al chocar contra el suelo, o indirecto por el arrancamiento óseo debido a la tensión ejercida por los ligamentos que en esta zona se insertan.

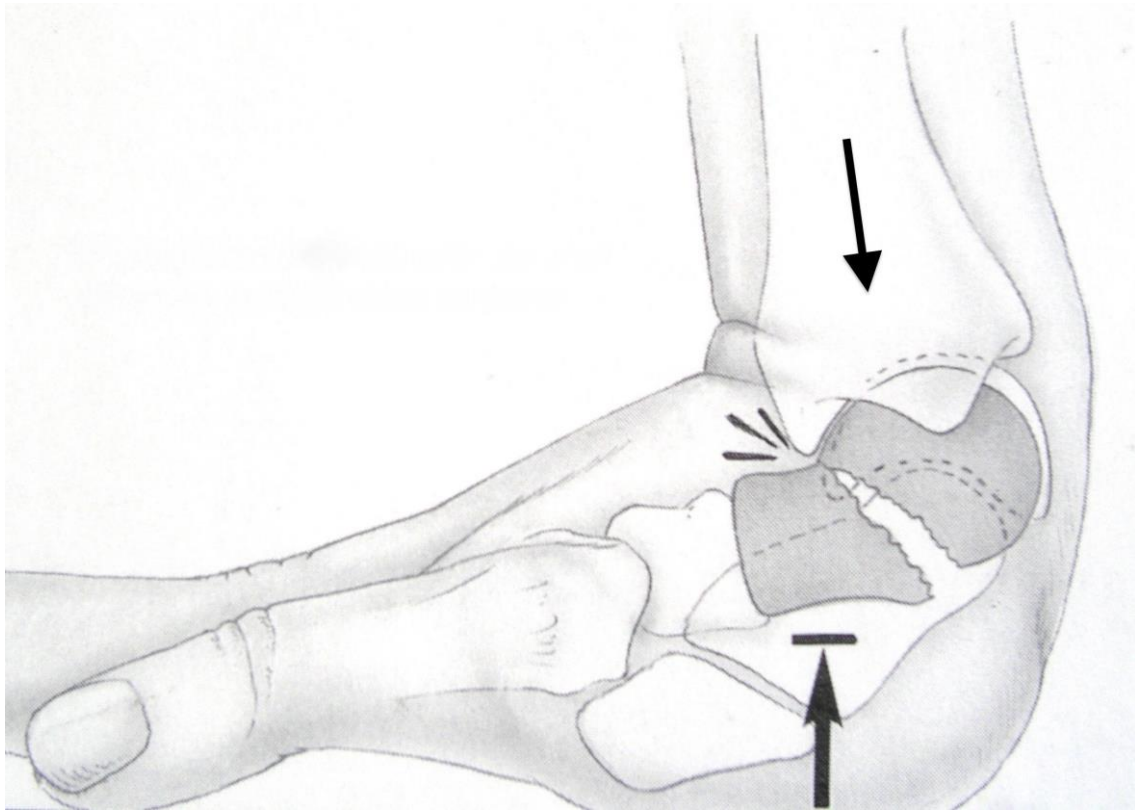


Figura 5. Mecanismo habitual de producción de una fractura de escafoides carpiano (reproducido de Dautel G <sup>6</sup>)

Menos frecuentemente, la fractura del escafoides tiene lugar por un mecanismo directo debido a grandes traumatismos, o por un exceso de flexión carpiana. Las fracturas del escafoides pueden ir asociadas a otras lesiones, como rotura del ligamento escafo-lunar, rotura de otros huesos del carpo, luxaciones del carpo o fracturas de la extremidad distal del radio<sup>7</sup>.

El pronóstico de una fractura de escafoides carpiano guarda relación con la localización del foco, su trazo, estabilidad y desplazamiento. Estos factores, entre otros no tan relevantes, tendrán consecuencias variables en la vascularización intraósea. En general, cuanto más proximal sea la fractura en el eje escafoideo, más limitado y conflictivo será el suministro de sangre, aumentando el riesgo de complicaciones. En este

sentido, las fracturas del polo proximal y las fracturas con un trazo vertical u oblicuo en la región del istmo tienen mala reputación, mostrando las tasas más elevadas de pseudoartrosis. Por otro lado, las fracturas del escafoides consolidan por osificación membranosa, lo que acarrea problemas en la formación, estabilidad e identificación radiológica del callo de fractura<sup>6</sup>.

### *Pseudoartrosis de escafoides carpiano*

Las principales complicaciones derivadas de una fractura del escafoides carpiano son la consolidación con malposición, el retraso de consolidación, la pseudoartrosis y la necrosis ósea. De todas ellas, la pseudoartrosis es la más frecuente (Figuras 6 y 7).

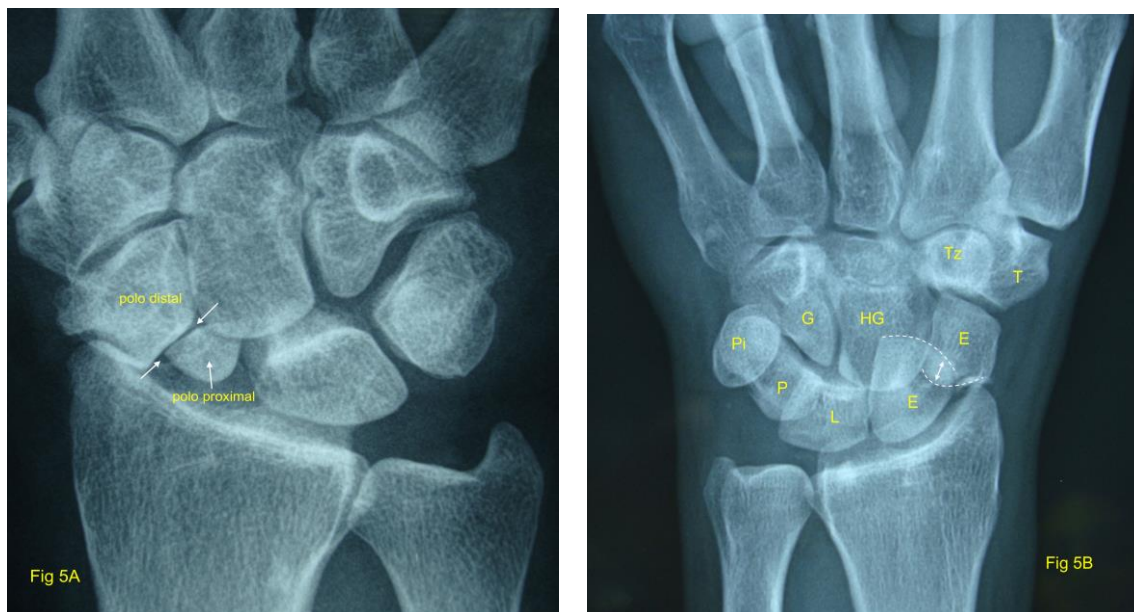


Figura 6. Pseudoartrosis del escafoides carpiano: 5A. Compromiso del polo proximal. 5B. Fractura luxación transescafooperilunar a través del istmo del escafoides (E, línea de puntos), estando el semilunar (L) luxado. P, piramidal; Pi, pisiforme; G, Ganchoso; HG, hueso grande; Tz, trapezoide; T, Trapecio (fotos Dr. G. Martínez Villén).

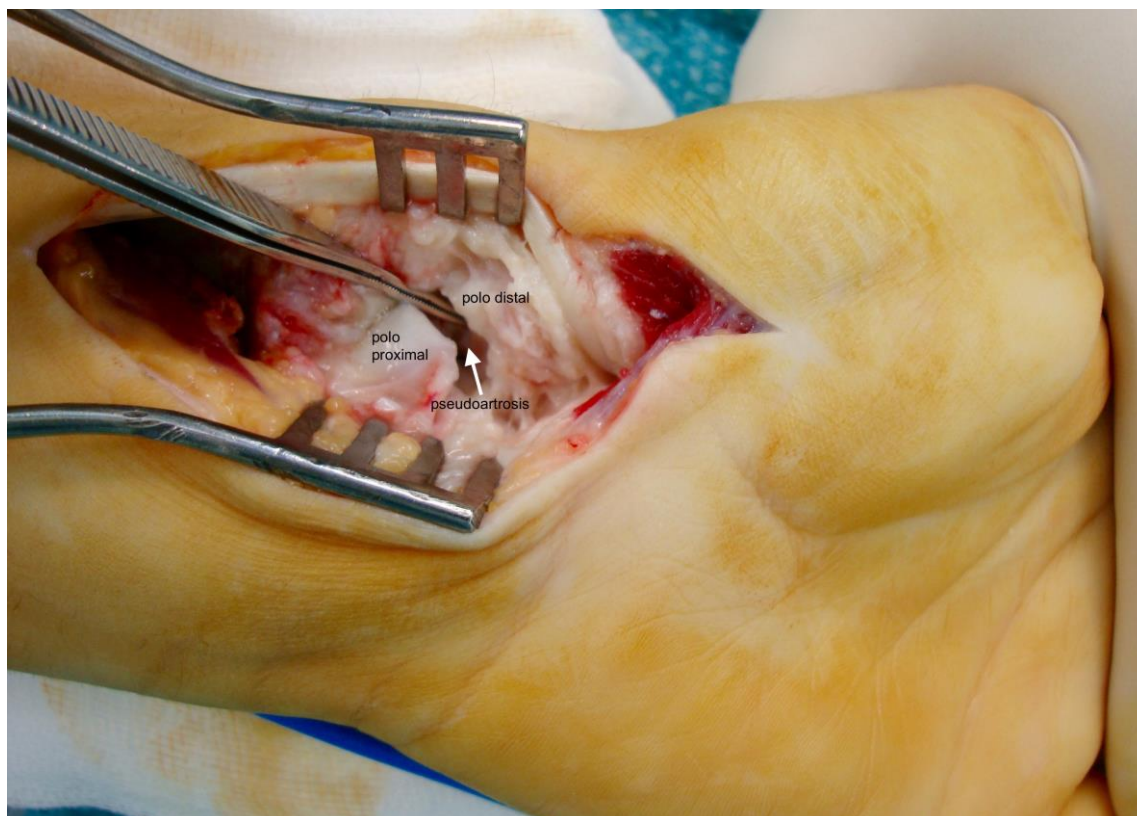


Figura 7. Imagen intraoperatoria de una pseudoartrosis de escafoides carpiano en el istmo (foto Dr. G. Martínez Villén).

La pseudoartrosis se define como la aparición de una falsa articulación entre los dos polos no consolidados de una fractura. Dadas las características particulares del escafoides antes mencionadas, las fracturas desplazadas más de 1 milímetro o con angulación mayor de 15 grados, interrumpen permanentemente la precaria vascularización ósea y van asociadas con una tasa alta de pseudoartrosis. Otras complicaciones derivadas de las anteriores son la artropatía degenerativa del carpo con cuatro estadios:

- Fase I. Osteofito estiloides radial.
- Fase II. Como I asociando signos degenerativos en la fosa escafoidea del radio, como pinzamiento del espacio (Figura 8).
- Fase III. La artrosis afecta a la articulación entre la primera y segunda hilera del carpo (mediocarpiana).

- Fase IV. La artrosis afecta a todas las articulaciones salvo la radiosemilunar.

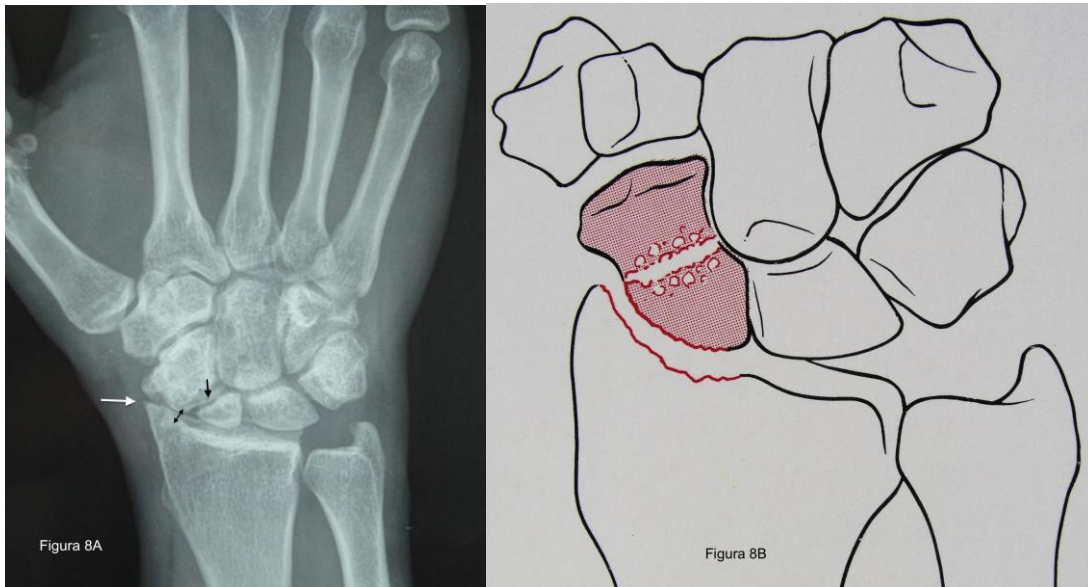


Figura 8. A. Estadio II en Rx de pseudoartrosis del polo proximal (foto Dr. G. Martínez Villén). B. Esquema de estadio II, tomado de Dautel G<sup>6</sup>.

Esta progresión conlleva la aparición de una muñeca SNAC (*scafo nonunion advanced collapse*, o colapso avanzado de la pseudoartrosis del escafoides) (Figura 9).

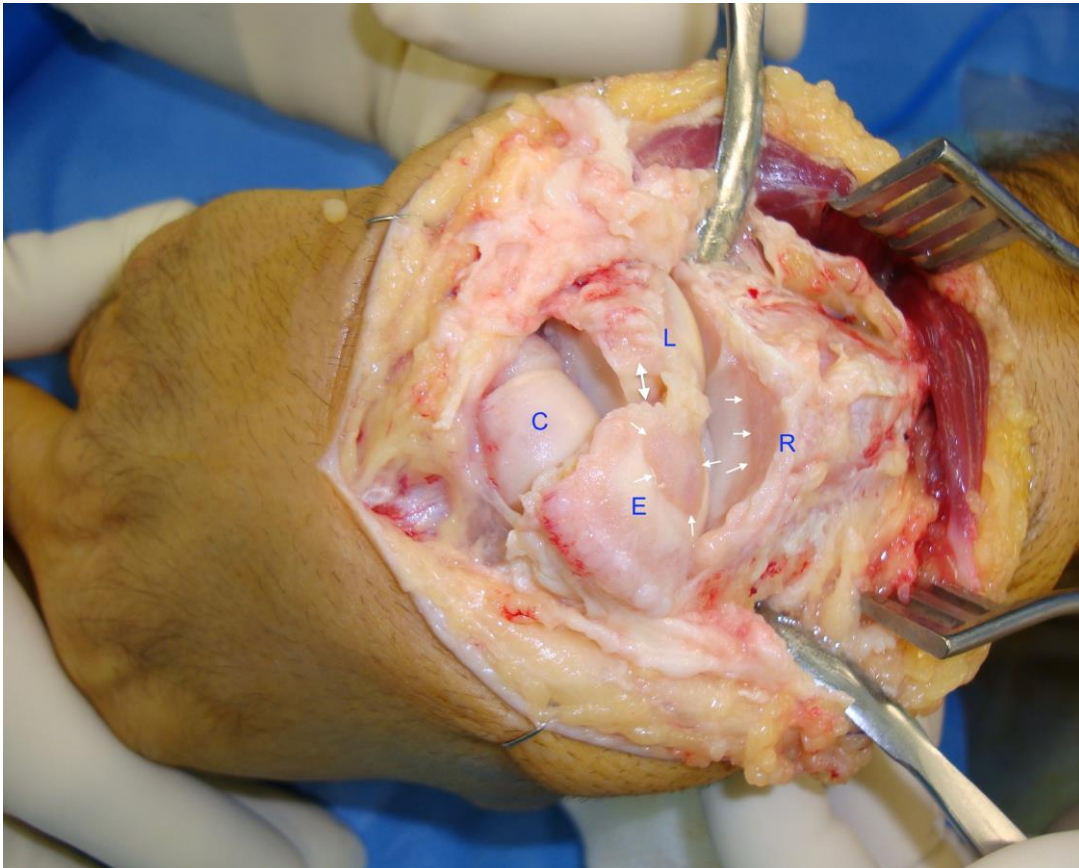


Figura 9. Carpo SNAC producto de una pseudoartrosis de escafoides con resultado de colapso de la radioescafoidea. Se ha producido una pérdida de cartílago con imagen “en espejo” entre las zonas articulares del polo proximal de escafoides (E, flechas blancas simples), y la fosa escafoidea del radio (R, flechas blancas simples). La flecha doble indica diástasis escafolunar por rotura del ligamento con el mismo nombre. E, escafoides; L, semilunar; C, capitatum o hueso grande (foto Dr. G. Martínez Villén).

Las manifestaciones clínicas habituales de esta patología se presentan de manera aislada o asociada mediante el dolor y la hinchazón por sinovitis, ambos localizados en la vertiente dorsolateral y radial de la muñeca; la pérdida de fuerza y la reducción progresiva del rango de movilidad carpiana. Todo ello conduce a un estado de alteración funcional, tanto más severa por norma general cuanto más evolucionado está el problema.

Aunque el tratamiento correcto de una fractura aguda de escafoides carpiano puede estar comprometido por su “precario” flujo vascular, hay otros factores que contribuyen a que la pseudoartrosis aparezca<sup>6</sup>:

- La persistencia del desplazamiento o la diástasis interfragmentaria después del tratamiento insuficiente de una lesión aguda.
- La interrupción demasiado precoz de la inmovilización escayolada.
- El diagnóstico tardío de la fractura. Recordaremos que con relativa frecuencia los traumatismos de muñeca se diagnostican como “esguinces”, ocultando en realidad una fractura de escafoides escasamente sintomática que puede pasar desapercibida. Estas fracturas se descubren más tarde casualmente durante la exploración por otro traumatismo; o porque el paciente inicia un cuadro sintomático sin razón aparente.

Cuando las fracturas no tratadas del istmo son objeto de mecanismos de compresión y reabsorción volar del foco, se produce una pseudoartrosis con pérdida de altura del escafoides y una deformidad en flexión conocida como “joroba” (*humpback* de los anglosajones). A esta posición flexionada del hueso le seguirá una báscula dorsal del semilunar, conocida con el nombre de DISI, o deformidad intercalada dorsal con inestabilidad segmentaria

Las pruebas complementarias destinadas al diagnóstico de la pseudoartrosis del escafoides carpiano son la radiografía (Rx) dorsopalmar en posición neutra, inclinación radial y cubital; la Rx lateral de Meyrues para la medida del DISI, y las Rx dinámicas. Un



25% de las fracturas agudas de escafoides no son visibles en las Rx iniciales, por lo que ante una duda diagnóstica razonable es aconsejable repetir el estudio a las dos semanas habiendo mantenido inmovilizada la muñeca de manera preventiva. No obstante, en una situación similar, la resonancia magnética (RM) es la prueba de imagen más fiable para fracturas agudas y ocultas, con capacidad diagnóstica en las primeras 24 horas de la lesión. La RM también define con altos índices de seguridad el estado de vascularización ósea -especialmente del polo proximal-, y es muy útil en el control del resultado tras la reparación quirúrgica. Como ya dijimos, al estar cubierto en un 80% por cartílago, el callo de consolidación radiológica en el escafoides no es visible como en otras fracturas. Para averiguar cómo se encuentra dicho proceso de consolidación ósea son útiles tanto la RM como la TC.

Una de las clasificaciones de la pseudoartrosis del escafoides carpiano más aceptada es la propuesta por Alnot en 1988, en la que se distinguen tres tipos y 4 subtipos<sup>8</sup>:

- Estadio I. Pseudoartrosis reciente; posiblemente con menos de 1 año de evolución. El escafoides y el resto del carpo mantienen su morfología y características.
- Estadio II.
  - IIA. Aparecen geodas y reabsorción en la vertiente anterior, que inicia un proceso de flexión. Todavía no hay DISI. Angulo escafo-lunar < 70°.
  - IIB. Flexión del escafoides más acusada. DISI perceptible en Rx. Signos incipientes de artrosis en el espacio estilo-escafoideo, con estiloides radial afilada.

➤ Estadio III.

IIIA. Acentuado DISI. Signos de artrosis en todo el espacio radioescafoideo.

IIIB. La artrosis ha progresado a la mediocarpiana (capitolunar y escafogrande). La articulación radiolunar permanece conservada.

*Tratamiento de la pseudoartrosis del escafoides carpiano*

El tratamiento de la pseudoartrosis del escafoides carpiano es quirúrgico y proporciona buenos resultados entre el 50% y el 95% de los casos, según los autores. Como veremos en las Tablas 1 y 2, la técnica quirúrgica seleccionada estará vinculada al tipo de pseudoartrosis según la clasificación de Alnot<sup>8</sup>. De manera general podemos decir que existen 4 formas principales de tratamiento quirúrgico y un conjunto de técnicas secundarias destinadas a paliar los diferentes estadios de la muñeca SNAC:

- Atornillado a compresión con sistema Herbert o Akutrac.
- Injerto óseo libre encastrado por vía anterior según la técnica de Matti-Russe.
- Injerto óseo libre intercalar por vía anterior según la técnica de Fisk-Fernández.
- Injertos óseos vascularizados basados en el sistema metafisario del radio distal (volares o dorsales).
- Cirugía paliativa de las secuelas carpianas.

<i>Estadio</i>	<i>Opciones terapéuticas</i>	<i>Otras opciones</i>
I	Atornillado a compresión	Injerto esponjoso in situ
IIA	Matti-Russe	Injerto óseo vascularizado si fracasa Matti-Russe
IIB	Fisk-Fernández	Estiloidectomía asociada? Injerto óseo vascularizado si fracasa Fisk-fernández
IIIA	Fisk-Fernández + estiloidectomía	Gestos paliativos aislados? Injerto óseo vascularizado si fracasa Fisk-fernández
IIIB	Reparación escafoidea inviable. Cirugía paliativa	Denervación de la muñeca

Tabla 1. Indicaciones para la pseudoartrosis de la cintura o istmo del escafoides según la clasificación de Alnot. Modificado de Dautel G <sup>6</sup>.

<i>Tamaño y vitalidad del fragmento proximal</i>	<i>Opciones terapéuticas</i>
Pequeño tamaño. Necrosis ósea	Exéresis del fragmento + artrodesis parcial
Ausencia de necrosis	Atornillado por vía proximal ± injerto esponjoso

Tabla 2. Indicaciones para la pseudoartrosis del polo proximal del escafoides. Modificado de Dautel G <sup>6</sup>.

## 5. OBJETIVOS DEL TRABAJO

Realizar una revisión comparativa de los resultados obtenidos en el tratamiento quirúrgico de la pseudoartrosis del escafoides carpiano mediante la técnica de Matti-Russe con injerto óseo corticoesponjoso libre (sin vascularizar), y el injerto óseo vascularizado según Zaidemberg.

## 6. MATERIAL Y MÉTODO

Nuestro trabajo está basado en el análisis de 17 artículos sobre dos técnicas quirúrgicas habitualmente utilizadas en el tratamiento de la pseudoartrosis del escafoides carpiano. La búsqueda de estas publicaciones se ha realizado recurriendo a tres bases de datos: Pubmed, Science Direct y Cochrane. Las palabras clave utilizadas en la búsqueda fueron: “scaphoid”, “nonunion”, “surgical treatment”, “Matti-Russe”, “bone grafting”, “Zaidemberg”, “vascularized bone graft”. El filtro principal en la selección de los artículos ha sido la técnica quirúrgica empleada y la fecha de publicación (últimos 15 años), excluyendo trabajos experimentales.

Para la ampliación de datos se han consultado páginas web, como la de la Sociedad Española de Cirugía Ortopédica y Traumatología (SECOT), la *American Association of Orthopaedic Surgeons* (AAOS) y la *British Orthopaedic Association* (BOA). Dos libros de texto han sido esenciales para el análisis general de la patología del escafoides carpiano: el *Green's, Operative Hand surgery*, 6ª edición (2011); y *La Main Traumatique. Chirurgie secondaire*, 1ª edición (1995).

Seleccionados los artículos de nuestro interés, procedimos a establecer una comparación entre los resultados obtenidos con las técnicas quirúrgicas propuestas a estudio, valorando la evolución del dolor, el rango de movimiento, la fuerza de agarre, la reintroducción a la vida laboral y el grado de satisfacción del paciente. Estos parámetros fueron estimados por los distintos autores mediante cuatro escalas de valoración. En la escala DASH, cada ítem es puntuado de 1 a 5, con valores crecientes en función de la intensidad de los síntomas. La puntuación de los ítems se

suma para obtener una puntuación total, que puede oscilar entre 30 y 150 puntos y que se transforma en una escala de 0 (mejor puntuación posible) a 100 (peor puntuación posible). En el Mayo Score, la puntuación total de los 5 items evaluados va de 0 (peor puntuación posible) a 100 (mejor resultado posible). La Scaphoid Score, mide 4 items, la puntuación máxima posible es de 10 puntos (resultado excelente) y por debajo de 5 puntos implica pobres resultados. Por último, la EVA es una escala específica para el dolor en la que se marcan de 0 a 10 la intensidad de los síntomas, siendo 0 no dolor y 10 dolor insoportable. Finalmente se analizaron los resultados radiológicos de la integración del injerto con una u otra técnica.

*Método: técnicas quirúrgicas:*

*Técnica de Matti-Russe<sup>9</sup>:*

La vía de abordaje tiene un trazado longitudinal y palmar de unos 4 o 5 cm siguiendo el borde radial del tendón del palmar mayor (FCR), hasta el tubérculo del escafoides (Figura 10).

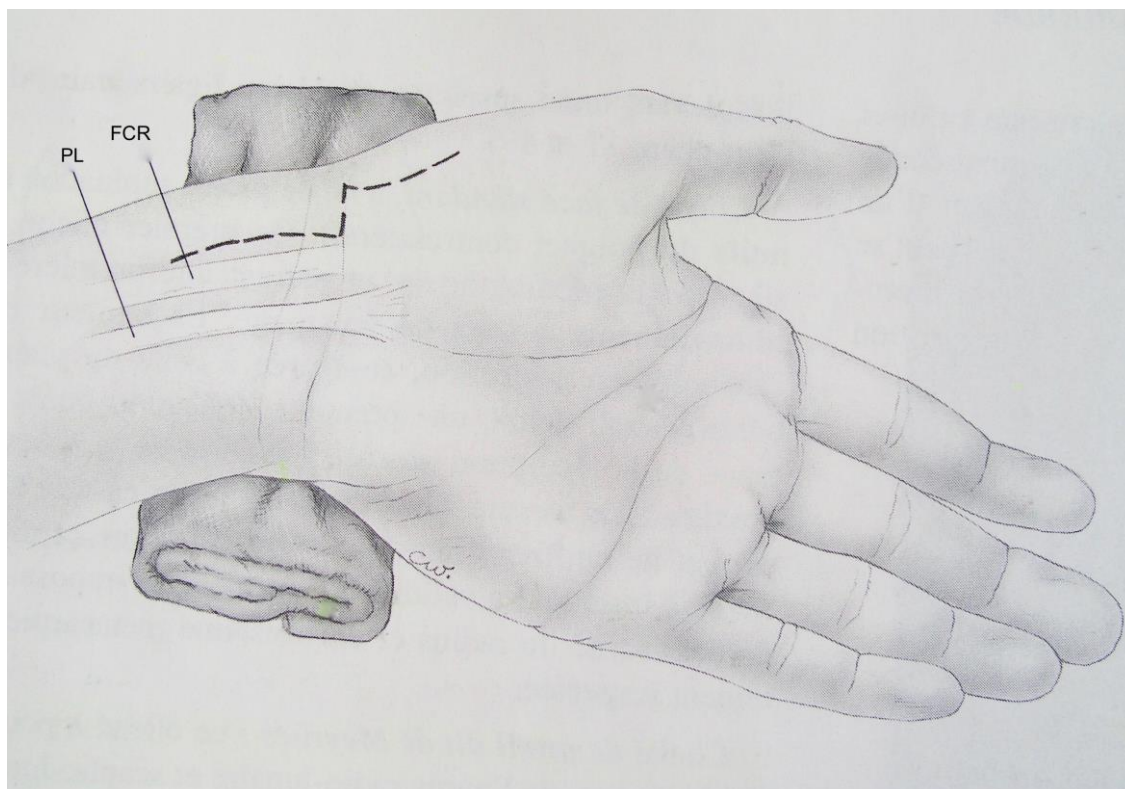


Figura 10. Vía de abordaje palmar. FCR, palmar mayor (flexor carpi radialis); PL, palmaris longus (palmar menor). Tomado de Dautel G<sup>6</sup>.

El ápice de la apófisis estiloides del radio suele corresponder al lugar de la fractura. Se abre longitudinalmente la cápsula articular del carpo a través de los ligamentos radiocarpianos volares profundos. Se cruentan los polos de la pseudoartrosis mediante agujas de Kirschner y fresado con motor, tallando luego una pequeña caja rectangular con un segmento en cada uno de los extremos. Hecho esto se obtiene un injerto de hueso corticoesponjoso que puede proceder de la cresta iliaca ipsilateral o, preferiblemente, de la metáfisis distal del radio, ya que está próxima al escafoides y no requiere la preparación de un segundo campo quirúrgico. Una vez modelado el injerto se encastra en la caja previamente tallada. Para dar estabilidad al montaje, practicamos

una fijación entre el escafoide y el injerto con dos agujas de Kirschner (Figuras 11, 12 y 13).

Cerramos reparando la cápsula y los ligamentos radiocarpianos en bloque, el celular subcutáneo y la piel. La muñeca se inmoviliza con una férula antebraquial o braquioantebraquial -según preferencia del cirujano-, incluyendo la columna del pulgar. Una vez retirada la sutura a los 12 días, se sustituye la férula por un yeso circular. Las agujas de Kirschner que fijan el injerto se retiran a los 2 meses de la operación, pero la inmovilización se mantiene un total de 3 meses.

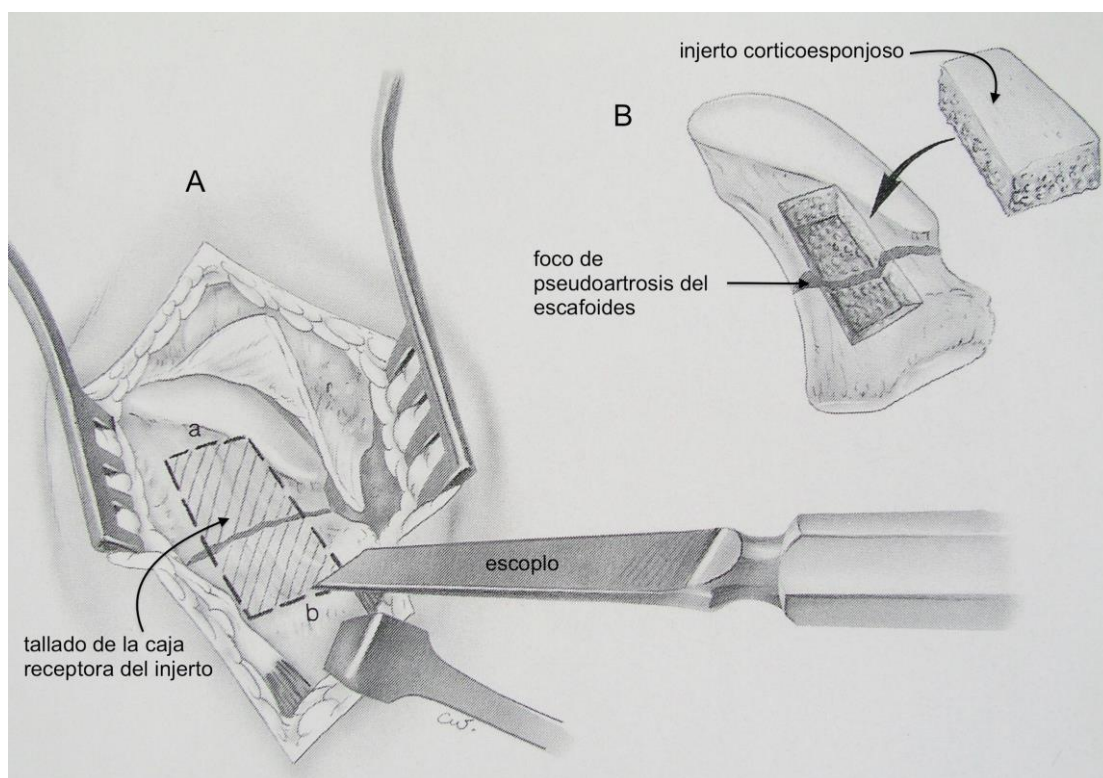


Figura 11. Ejecución de la técnica de Matti-Russe: preparación del lecho receptor del injeto óseo. Tomado de Dautel G <sup>6</sup>.

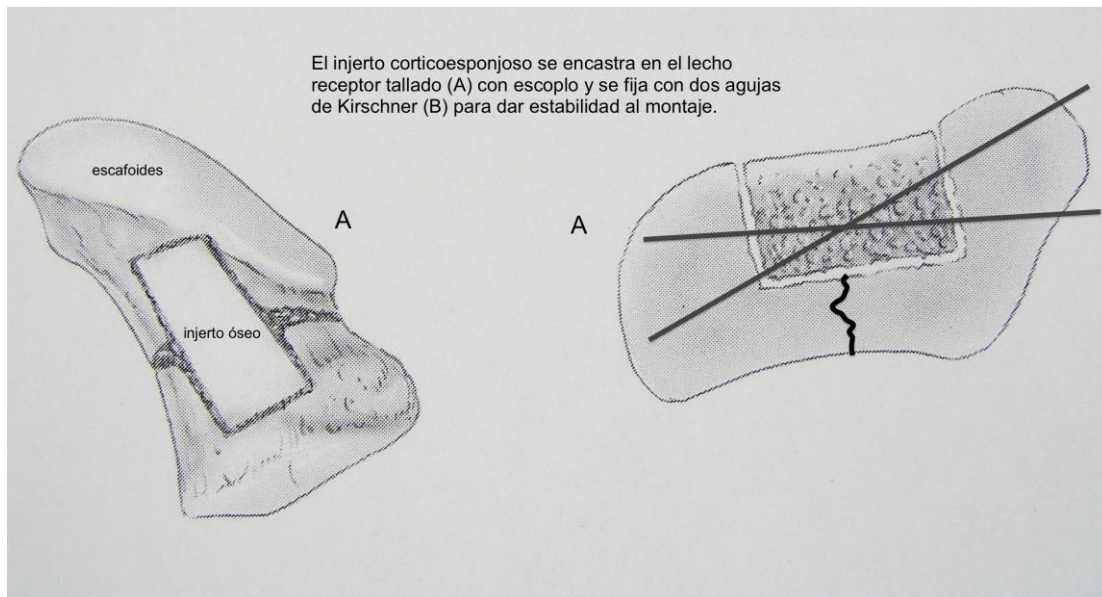


Figura 12. Ejecución de la técnica de Matti-Russe: encastrado y fijación del injerto óseo. Tomado de Dautel G<sup>6</sup>.

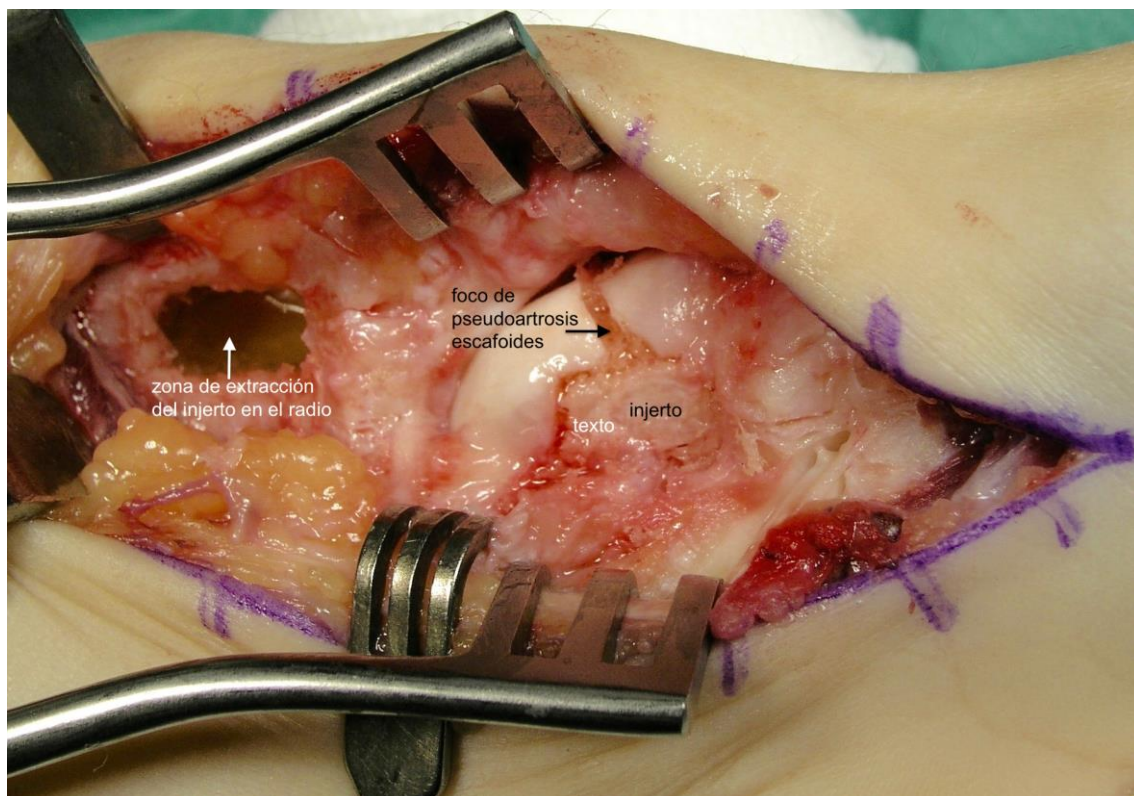


Figura 13. Caso clínico de reconstrucción de una pseudoartrosis de escafoides siguiendo la técnica de Matti-Russe, en esta ocasión con el injerto óseo extraído de la metáfisis distal del radio (foto Dr. G. Martínez Villén).



*Técnica del injerto óseo vascularizado de Zaidemberg<sup>10 11 12</sup>:*

Antebrazo en pronación; manguito de isquemia con exanguinación moderada para permitir cierto relleno y visualización de la 1,2 ICSRA (*intracompartment supraretinacular artery*), vaso del que depende el injerto óseo. Vía de abordaje dorsal y radial para alcanzar el escafoides mediante una incisión en forma de “S” tendida centrada sobre la tabaquera anatómica, extendiéndola desde la base del primer metacarpiano hasta unos 3 cm por encima de aquella. Se exponen el primero y segundo compartimentos del retináculo extensor del carpo. La arteria 1,2 ICSRA, rama de la arteria radial, se localiza entre ambos (Figuras 14 y 15). Se reclina el sistema extensor y se expone la cara dorsorradial de la articulación de la muñeca. Seguidamente se abre la cápsula articular a la altura de la radiocarpiana, dejando visible la zona de la pseudoartrosis del escafoides que ha de ser reparada. Determinamos el tamaño y la forma que precisa el injerto óseo para corregir la deformidad. Extraemos el bloque óseo del radio junto con su pedículo vascular corticoesponjoso, dejando una distancia aproximada de 1,5 cm entre éste y la glena del radio para evitar su lesión. Para ello ligamos proximalmente la arteria y las venas aferentes del injerto, de manera que este pueda pivotar sobre los pedículos nutricios distales, que lo irrigarán de manera retrógrada. Comprobamos el sangrado del injerto retirando la isquemia de la extremidad. Colocamos el injerto en el lugar receptor y realizamos una osteosíntesis con tornillo tipo Herbert a agujas de Kirschner (Figura 16). Se cierra la cápsula, los planos profundos y la piel y se coloca una férula antebraquiopalmar 6 semanas.

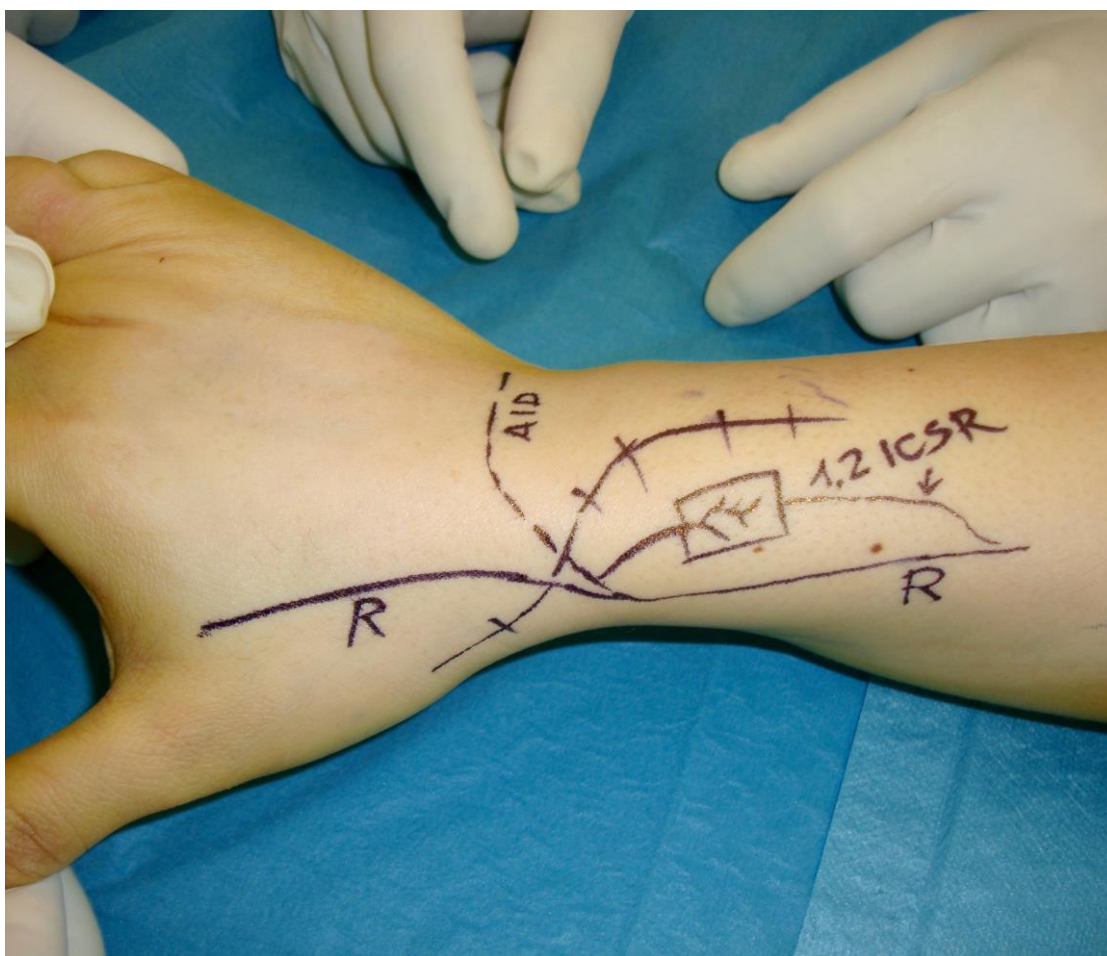


Figura 14. Reconstrucción de una pseudoartrosis de escafoides siguiendo la técnica de Zaidenberg. Planificación del abordaje quirúrgico y localización de la arteria 1,2 ICSR (foto Dr. G. Martínez Villén).

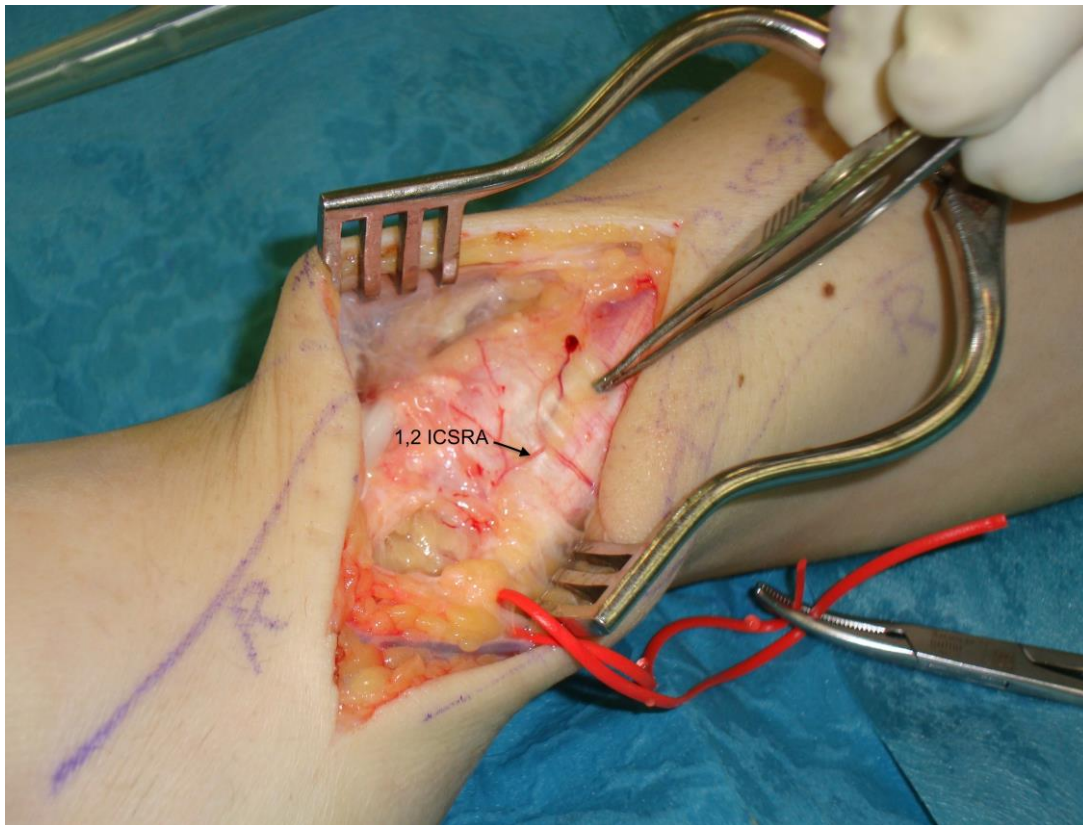


Figura 15. Imagen intraoperatoria mostrando la arteria 1,2 ICSRA (foto Dr. G. Martínez Villén).

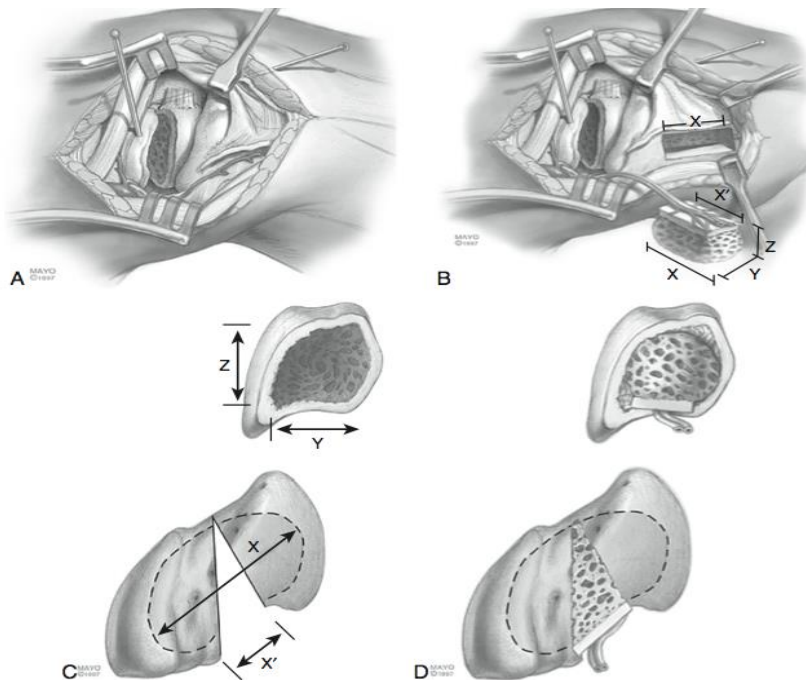


Figura 16. Utilización de un injerto de Zaidenberg en un caso de consolidación viciosa del escafoide. **A.** Preparación del escafoide. **B.** Obtención del injerto con su pedículo vascular. **C** y **D.** Colocación del injerto. Reproducido de Green's, Operative Hand surgery<sup>1</sup>.

## 7. RESULTADOS

En los artículos consultados han sido comparados 937 pacientes con edad media de 32,6 años intervenidos por pseudoartrosis de escafoides carpiano mediante la técnica de Matti-Russe, frente a 74 pacientes con edad media de 29 años operados con la técnica de Zaidemberg. El tiempo medio transcurrido desde la lesión hasta el momento de la cirugía fue de 35 y de 32,5 meses, respectivamente. La tasa de consolidación radiológica fue del 89% con el injerto corticoesponjoso de Matti-Russe y del 68% con el injerto óseo vascularizado de Zaidembeg, con un tiempo medio de unión de 5 meses frente a 4 meses. Los resultados de la exploración funcional se pueden ver reflejados en la Tabla 5.

<b>Prueba funcional</b>	<b>Matti-Russe</b>	<b>Zaidemberg</b>
Flexión carpo	76,1	59
Extensión carpo	79	51,5
Desviación cubital carpo	23	25,3
Desviación radial carpo	25	10,6
Fuerza para el agarre mano*	80%	77%

Tabla 5. Resultado en el rango de movilidad de la muñeca expresado en grados, y en la fuerza de agarre expresada en Kg después de la intervención quirúrgica con la técnica de Matti-Russe y la técnica de Zaidemberg. \*Los resultados de la fuerza de agarre se expresan en el porcentaje de la fuerza obtenida en relación a la mano contralateral sana.

<b>Escalas</b>	<b>Matti-Russe</b>	<b>Zaidemberg</b>
DASH	14,36	media < 32,5 puntos
Mayo Score*	80,42	media >18,5 puntos
Scaphoid Score	7,75	-
Dolor EVA*	-	media < 4,95 puntos

Tabla 6. Puntuación posoperatoria según las escalas objetivas DASH (disabilities of the arm, shoulder and hand), Mayo Score, Scaphoid Score y la EVA (escala visual analógica analógica). \*Los resultados con el scaphoid score y la EVA respecto al Zaidemberg se expresan como un descenso y ascenso de la puntuación preoperatoria.

## 8. DISCUSIÓN

La pseudoartrosis del escafoides carpiano constituye un problema quirúrgico difícil de resolver. La técnica del injerto corticoesponjoso de Matti-Russe y la de injerto óseo vascularizado de Zaidemberg son dos de las alternativas más utilizadas en la actualidad. El estudio comparativo de nuestro trabajo entre ambas técnicas, deja entrever una casuística abundante de pacientes intervenidos con la técnica de Matti-Russe frente a la de Zaidemberg, lo que puede sesgar el valor de los resultados. La razón de esta diferencia radica en el hecho de que mientras la técnica descrita por Matti en 1937 y modificada por Russe<sup>9</sup> en 1960 ha sido utilizada por los cirujanos de mano desde hace casi 80 años, la de Zaidemberg<sup>10</sup> entró a formar parte del arsenal quirúrgico hace solo un cuarto de siglo. Otros aspectos también contribuyen a mermar la solidez de los resultados publicados en algunos de los trabajos consultados: el irregular uso de la resonancia magnética con gadolinio para el diagnóstico de necrosis

avascular; el empleo de una muestra pequeña en algunos estudios, y el carácter retrospectivo de la mayoría de ellos.

La técnica de Matti-Russe<sup>9</sup> estaría indicada en casos de pseudoartrosis estables sin desplazar, o con mínimo desplazamiento, ya que no permite corregir la deformidad en joroba que puede adoptar el escafoides cuando hay reabsorción volar en el foco (estadio IIA de Alnot). Por otro lado, el injerto corticoesponjoso de Matti-Russe<sup>9</sup> permite una ejecución no excesivamente compleja en manos expertas, con una tasa de consolidación y valores de recuperación funcional excelentes. Esto queda reflejado en estimaciones objetivas hechas con el DASH, el Mayo score y el Scaphoid score. Uno de los inconvenientes de la técnica de Matti-Russe<sup>9</sup> es que la tasa de consolidación en mala posición se encuentra en torno al 55%. Ello suele ser debido a la no corrección de la flexión en la zona de pseudoartrosis, que se resuelve mejor con la técnica propuesta por Fisk-Fernández mediante la interposición de un injerto en cuña. Con esta maniobra, Chen<sup>13</sup> obtiene una consolidación en el 100% de los casos, y Daly<sup>14</sup> en el 95%.

El injerto óseo vascularizado de Zaidemberg<sup>10</sup> es más indicado cuando el escafoides presenta deformidad en flexión y acortamiento, signos de alteración vascular o fracaso de la técnica de Matti-Russe. Aunque Zaidemberg<sup>10</sup> y Kulmann<sup>15</sup> publicaron tasas de unión del 100% (quizá demasiado optimistas), otros autores como Straw<sup>12</sup> obtuvieron porcentajes de consolidación tan bajos como el 27%. Uno de los aspectos más discutidos de la técnica de Zaidemberg<sup>10</sup> y de otros injertos óseos vascularizados para el carpo, es la dudosa viabilidad de la perfusión arterial del colgajo

óseo tras la cirugía, algo que todavía hoy no se ha podido demostrar de manera rotunda. En efecto, como se puede ver en la Figura 15 de nuestro trabajo, la 1,2 ICSRA dibuja un eje vascular tan sumamente fino, que aun llevando a cabo la extracción del mismo con tejido adyacente de protección, siempre queda lugar para la duda sobre su viabilidad. Cabría preguntarse si en muchos casos el injerto de Zaidemberg se comporta en realidad como un Matti-Russe al fin y al cabo. Al margen de la variabilidad de los resultados publicados concernientes a la consolidación, aquellos que hacen referencia a la función muestran un rango de movilidad global del carpo más reducido con el injerto óseo de Zaidemberg<sup>10</sup> que con el de Matti-Russe. Una de las razones que podrían explicar esta diferencia se basa en el deterioro mayor del escafoides y, a menudo, del conjunto del carpo, en los pacientes en los que se indica la técnica de Zaidemberg.

Pese a que la bibliografía sugiere que hasta el 95% de los injertos óseos consolidan, resta un pequeño porcentaje de casos que necesitará técnicas de rescate para solventar las secuelas de una muñeca SLAC o SNAC. La mayoría de estos fracasos se deben a la persistente inestabilidad del carpo y a la cirugía reiterada a la que se han sometido algunos de estos pacientes. Según Schuind<sup>16</sup> y cols., hay además otros factores de riesgo: trabajadores de fuerza, periodos de inmovilización insuficientes tras la lesión y pseudoartrosis con más de 5 años de evolución. En este sentido, un estudio de Shah y Jones<sup>17</sup> refleja que los porcentajes de consolidación de la pseudoartrosis alcanzan valores del 80% siempre que sea tratada en los primeros 5 años; por encima de este periodo de tiempo, la tasa de consolidación se reduce al 50%.

Los procedimientos paliativos se indicarán según la intensidad del dolor y los signos radiológicos de artropatía degenerativa. Entre ellos destacan: 1/ La estiloidectomía radial, habitualmente asociada a otros gestos quirúrgicos, ya que como procedimiento aislado en la muñeca SNAC no tiene buenos resultados; 2/ la carpectomía proximal, que busca conservar cierta movilidad sin dolor, aunque para poder ser ejecutada precisa de una mediocarpiana y una fosa lunar del radio competentes; 3/ las artrodesis parciales, como la llamada de las “cuatro esquinas”, indicada cuando la mediocarpiana no es competente, a condición de la que radiolunar se encuentre conservada. En fin, resta la cirugía protésica en pacientes con escasa demanda funcional y, en último término, la artrodesis total del carpo.

## 9. CONCLUSIONES

La técnica de Matti-Russe<sup>9</sup> es la primera opción frente a una pseudoartrosis reciente del escafoides carpiano, dando como resultados excelente tasa de consolidación y rango de movilidad. La técnica de Zaidemberg<sup>10</sup>, más compleja desde el punto de vista técnico, debiera ser valorada como alternativa de rescate en casos de compromiso vascular óseo, proporcionando tasas de consolidación y resultados funcionales menos satisfactorios que los conseguidos con el injerto corticoesponjoso de Matti-Russe.



## 10. BIBLIOGRAFÍA

1. Wolfe SW, Hotchkiss RN, Pederson WC, Kozin SH, Green's, Operative Hand Surgery, vol. 1, 6ª ed. Philadelphia: Churchill livingstone; 2011. 640-41.
2. Gelberman RH y Menon J. The vascularity of the scaphoide bone. J Hand Surg 1980; 5 (Am): 508-13.
3. Howe LM: Epidemiology of scaphoid fractures in Bergen, Norway. Scand J Plast Reconstr Surg Hand Surg 1999; 33: 423-26
4. Weber ER, Chao EY. An experimental approach to the mechanism of the scaphoid waist fractures. J Hand Surg 1978; 3: 142-48
5. Mayfield JK. Mechanism of carpal injuries. Clin Orthop 1980, 145: 45-54.
6. Dautel G. Complications des fractures du scaphoïde. En Merle M y Dautel G (Eds). La main traumatique 2, chirurgie secondaire. Le poignet traumatique, Paris, Masson, 1995: 341-362.
7. Gessler WB y Slade JF. Fractures of the carpal bones. En Wolfe SW, Hotchkiss RN, Pederson WC, Kozin SH (Eds). Green's operative hand surgery, 6th Ed. Philadelphia, Elsevier Churchill Livingstone, 2011, Vol. 1: 639-707.
8. Alnot JY. Symposium sur les fractures et pseudarthroses du scaphoïde carpien. Les différents stades de pseudarthrose. Rev Chir Orthop 1988; 74: 714-17.
9. Russe O: Fractures of the carpal navicular, J Bone Joint Surg Am 1960; 42: 759-768.

10. Zaidenberg C, Siebert JW, Angrigiani C. A new vascularised bone graft for scaphoid nonunion. *J Hand Surg.* 1991;16Am :474-8.

11. Álvarez-Castro A, Ramos del Río A, Diez-Romero J, Alonso-Recio A, Fernández-Hernández O, Juárez-Cordero C, Sánchez-Lázaro J. Resultado del tratamiento de pseudoartrosis de escafoides con injerto microvascularizado de arteria 1,2 intercompartimental suprarretinacular y osteosíntesis. *Rev Esp Cir Ortop Traumatol.* 2014; 58: 44-51.

12. Straw RG, Davis TRC, Dias JJ. Scaphoid nonunion: treatment with a pedicled vascularized bone graft based on the 1,2 intercompartmental suprarretinacular branch of the radial artery. *J Hand Surg* 2002; 27Br :413-16.

13. Chen CY, Chao EK, Lee SS, Ueng SW. Osteosynthesis of carpal scaphoid nonunion with interpositional bone graft and Kirschner wires: A 3 to 6 year follow-up. *J Trauma.* 1999; 47: 558-63.

14. Daly K, Gill P, Magnussen PA, Simonis RB. Established nonunion of the scaphoid treated by volar wedge grafting and Herbert screw fixation. *J Bone Joint Surg.* 1996; 78Br :530-4.

15. Kawai H, Yamamoto K. Pronator quadratus pedicled bone graft for old scaphoid fractures. *J Bone Joint Surg.* 1988; 70Br: 829-31.

16. Schuind F, Haentjens P, Van Innis F, Vander Maren C, Garcia-Elias M, Sennwald G. Prognostic factors in the treatment of carpal scaphoid nonunions. *J Hand Surg Am.* 1999; Jul; 24(4): 761-76.

17. Shah J, Jones WA. Factors affecting the outcome in 50 cases of Scaphoid Nonunion treated with Herbert screw fixation. *J Hand Surg Eur Vol.* 1998, vol.23: 680-685.