

ANEXO I

CASO 3663

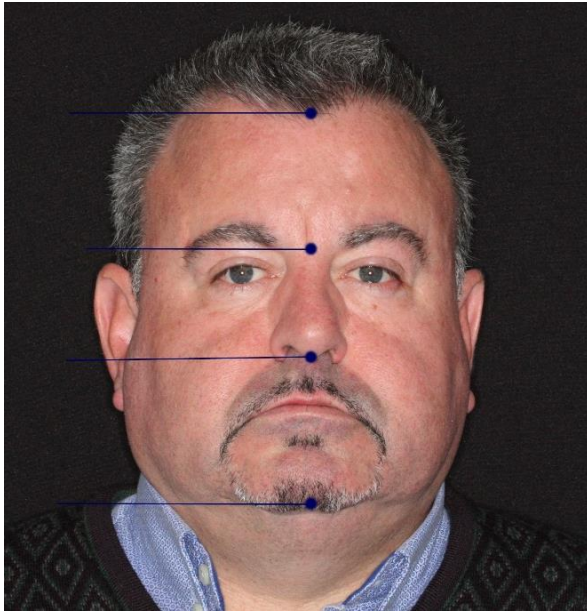


FIGURA 1. Tercios faciales.

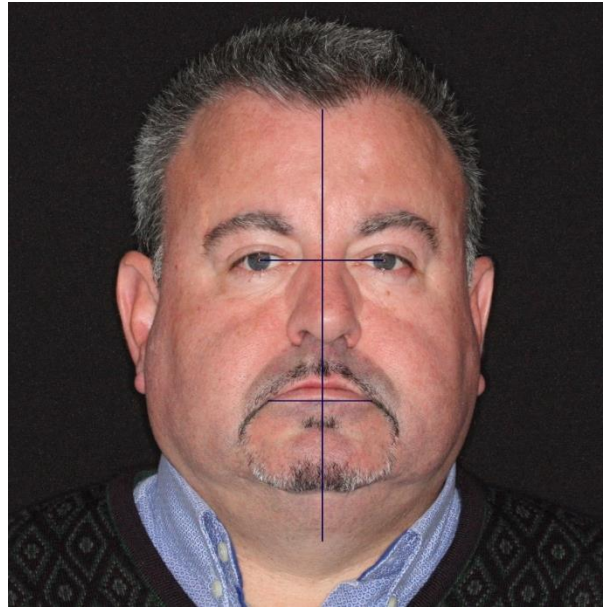


FIGURA 2. Plano bipupilar y bicomisural.

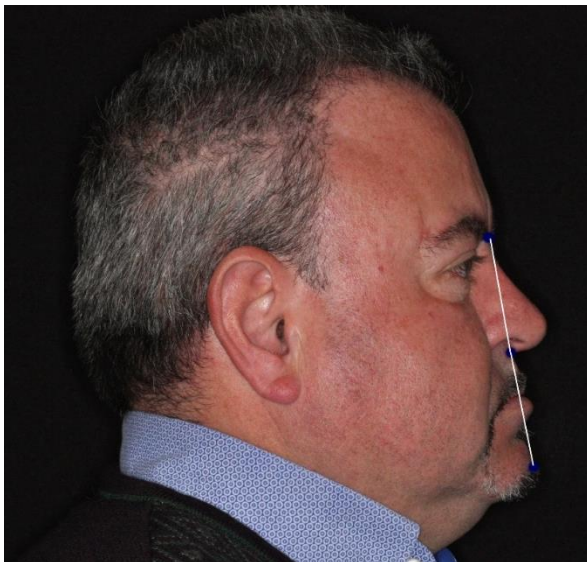

FIGURA 3. Perfil facial cóncavo.

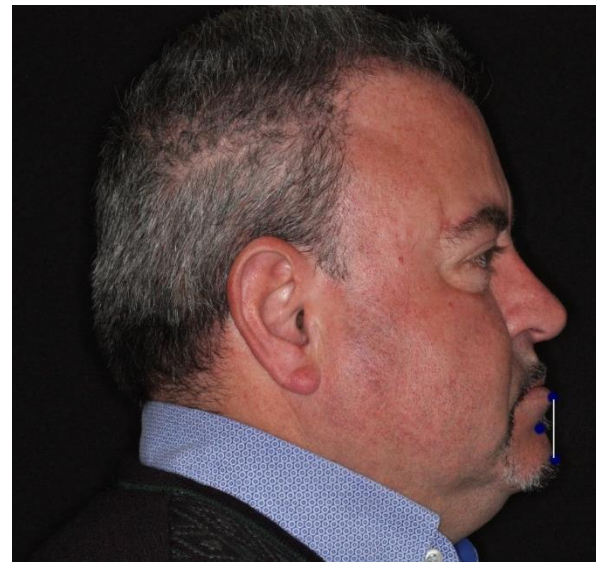

FIGURA 4. Surco mentolabial aumentado.

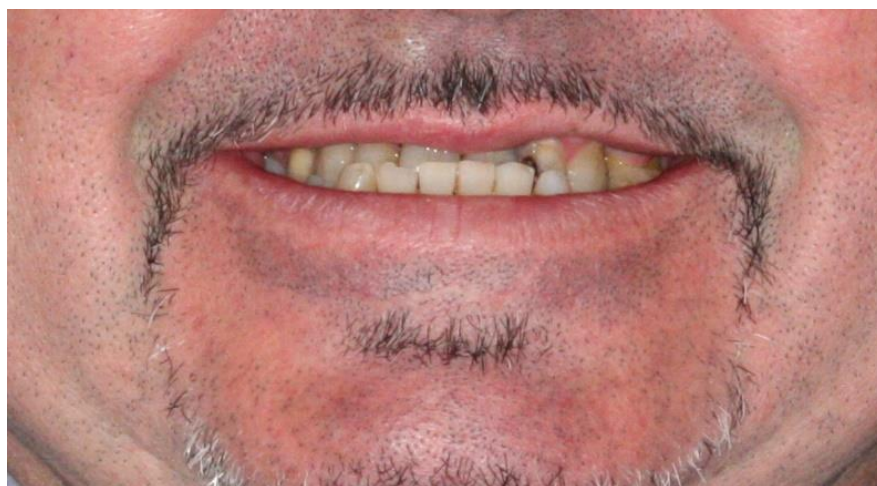

FIGURA 5. Plano estético.

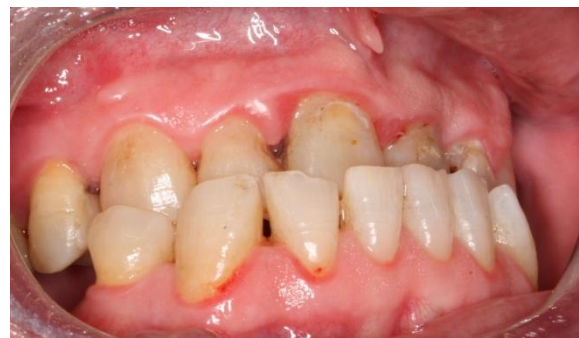
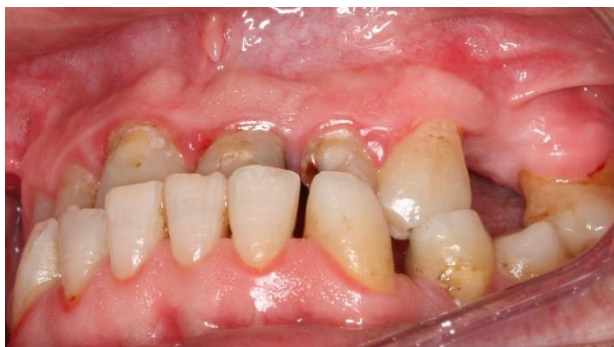
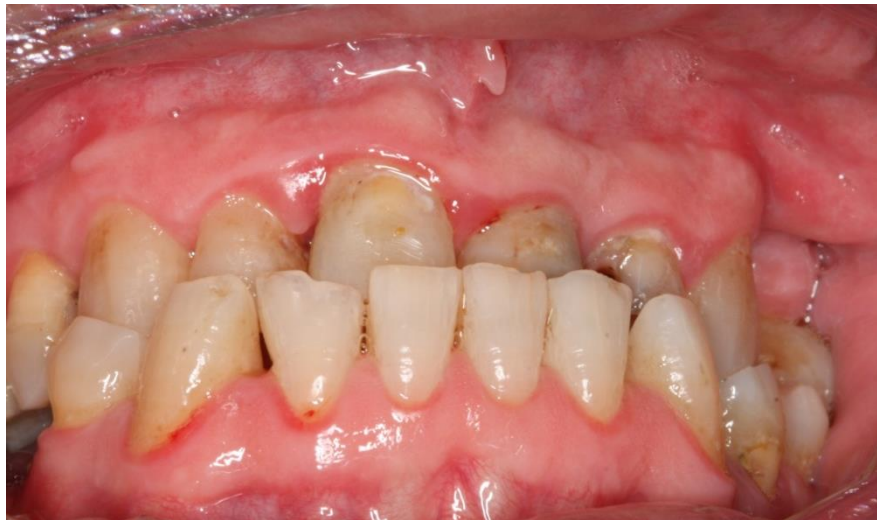FIGURA 6. Estudio intraoral. Fotografías intraorales iniciales.

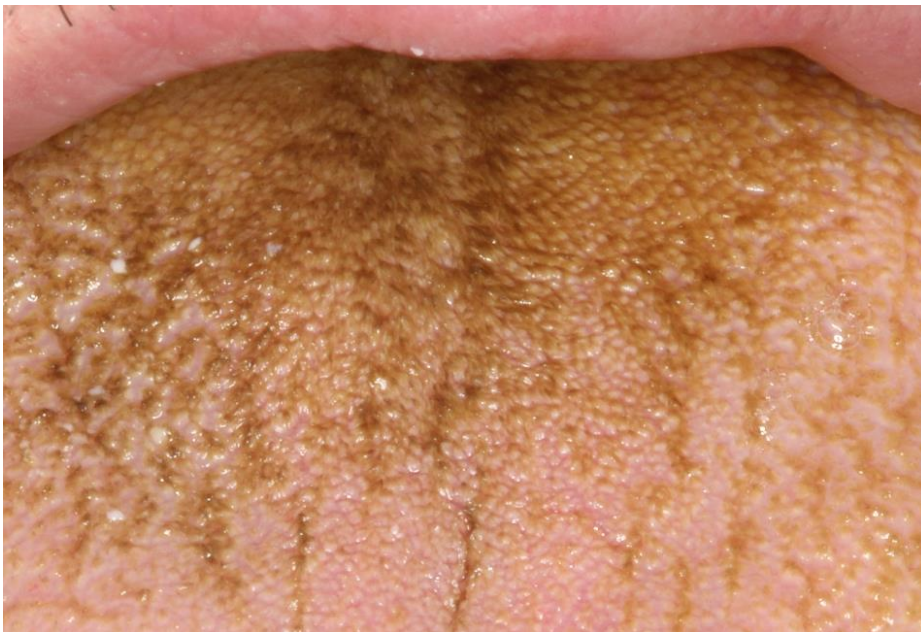

FIGURA 7. Estudio intraoral. Lengua vellosa.

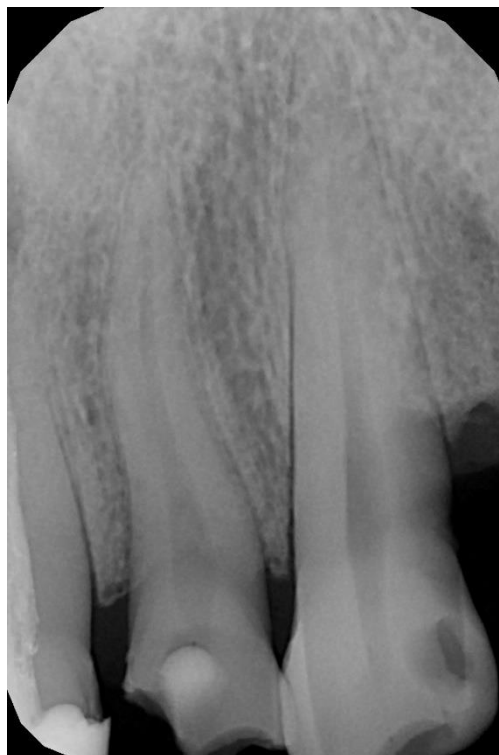
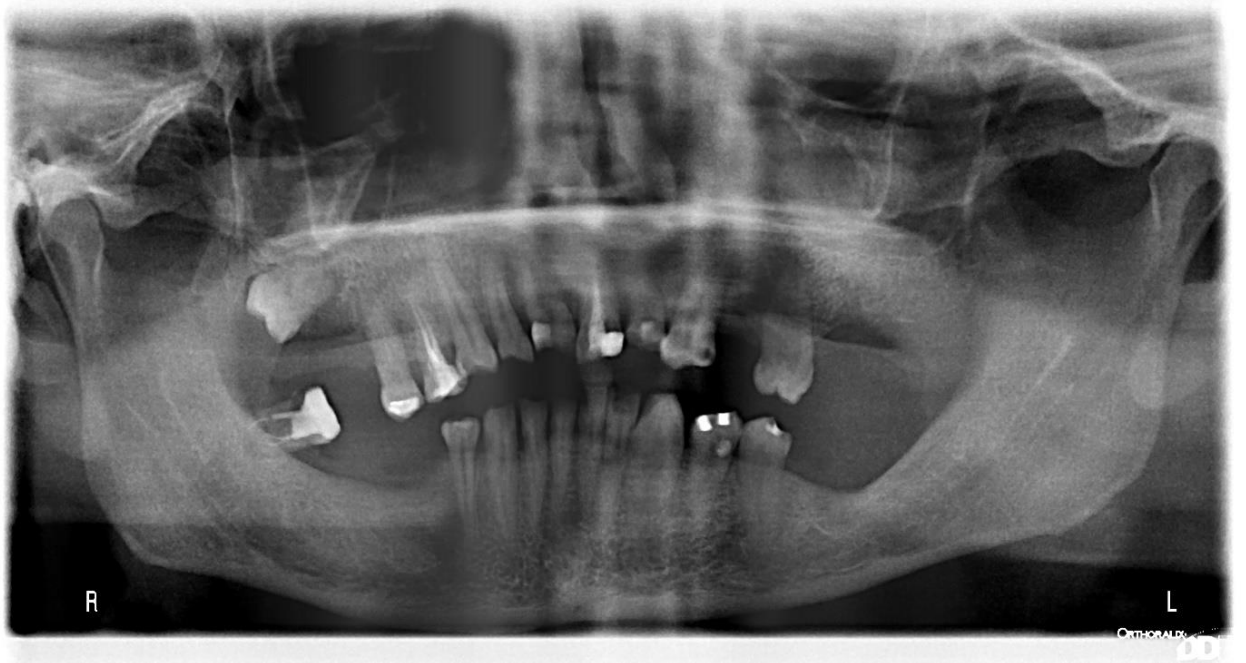
FIGURA 8. Pruebas complementarias. Ortopantomografía y radiografía periapical.

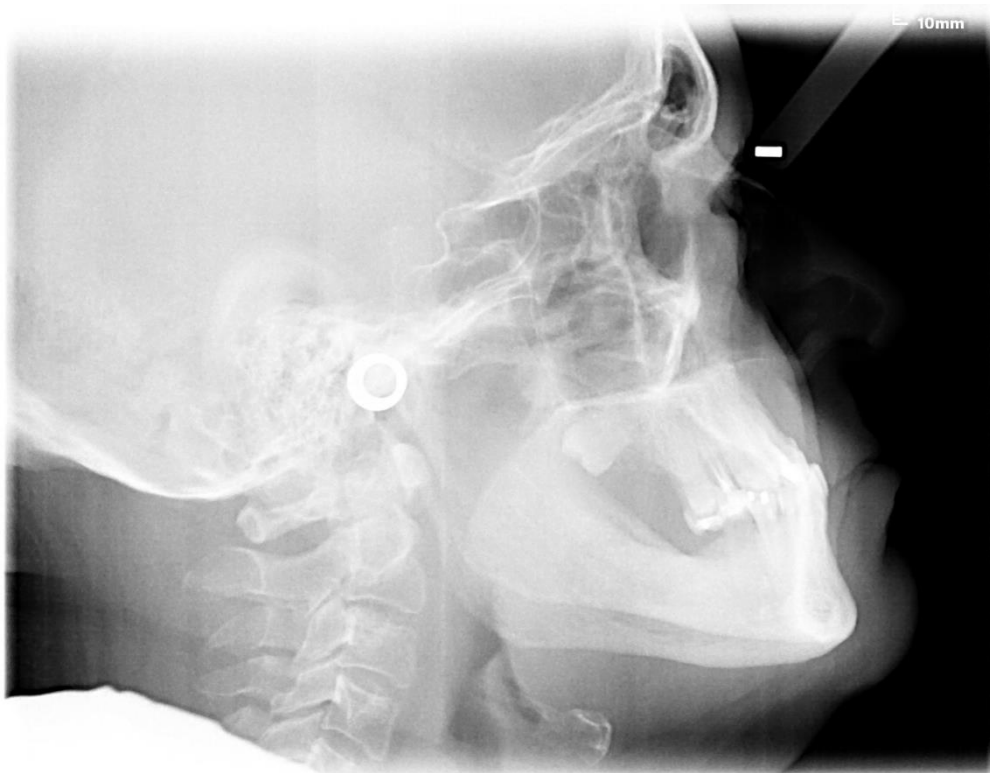

FIGURA 9. Pruebas complementarias. Telerradiografía lateral de cráneo.




FIGURA 10. Pruebas complementarias. Modelos de estudio montados en articulador.

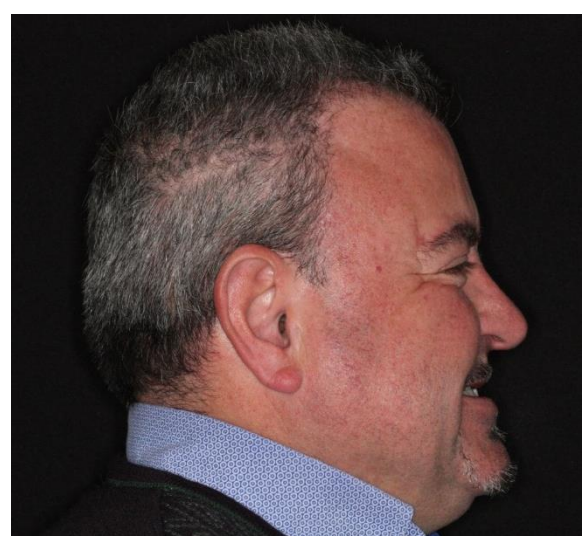
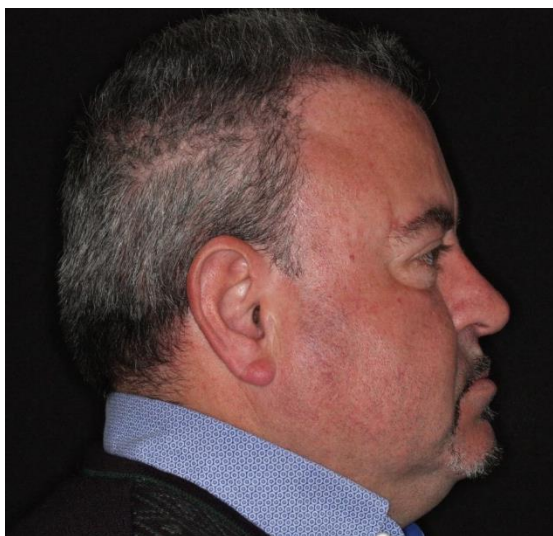

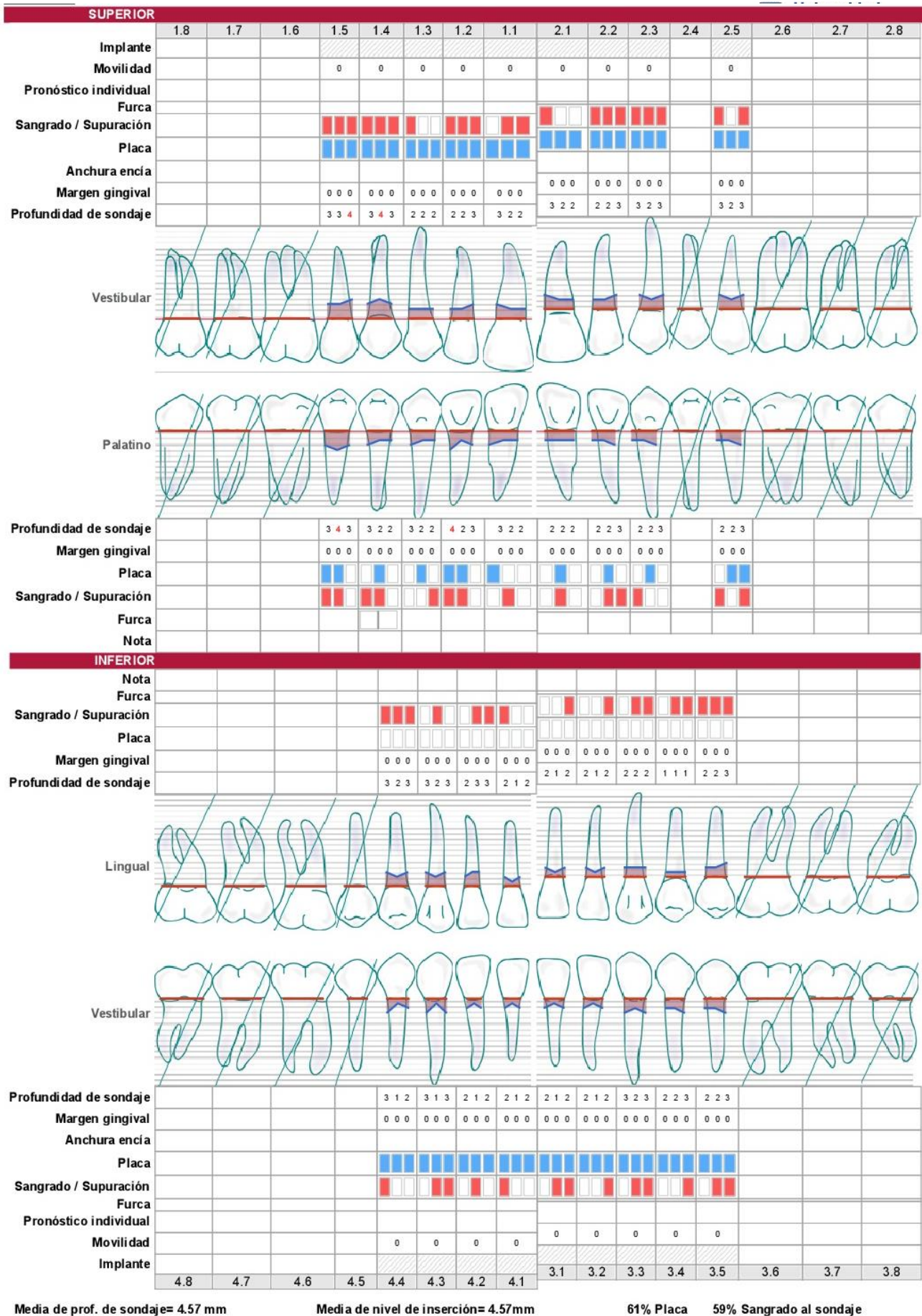


FIGURA 11. Pruebas complementarias. Fotografías extraorales iniciales.



Media de prof. de sondaje= 4.57 mm

Media de nivel de inserción= 4.57 mm

61% Placa 59% Sangrado al sondaje

FIGURA 12. Pruebas complementarias. Periodontograma.

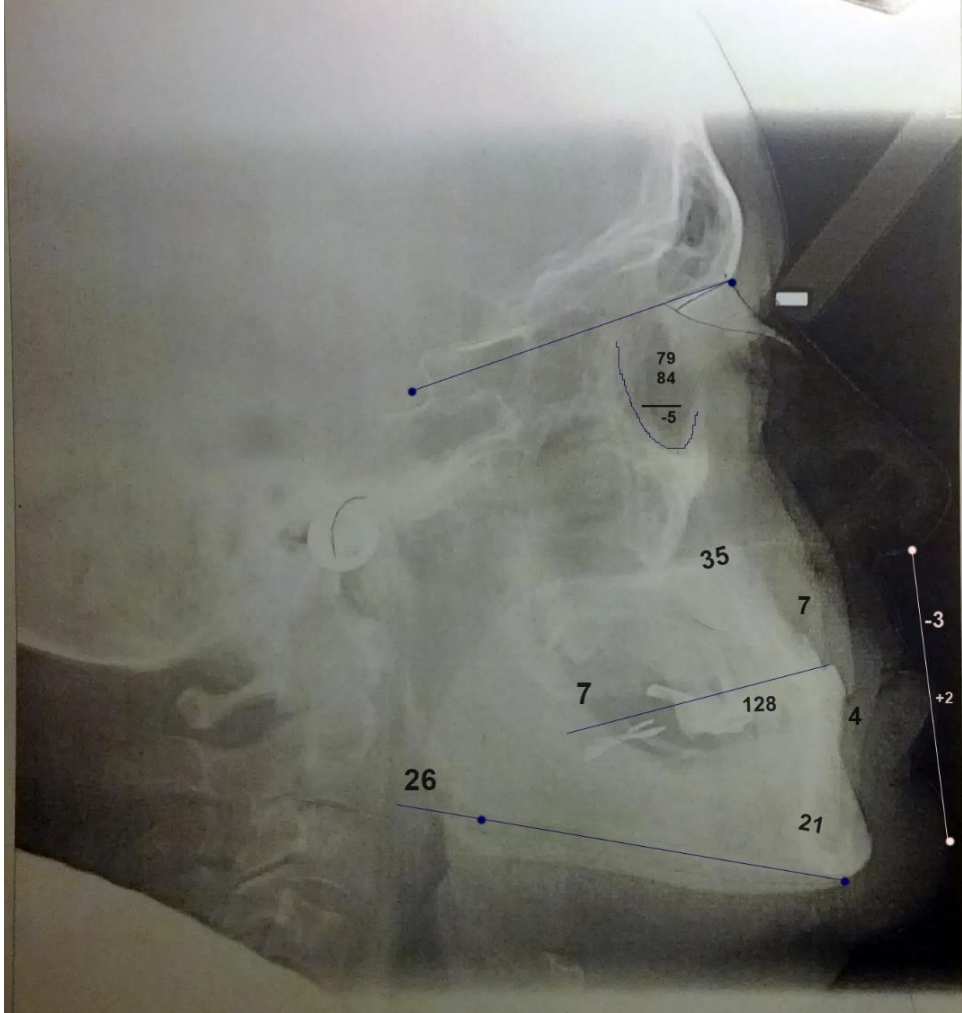

FIGURA 13. Pruebas complementarias. Estudio cefalométrico.

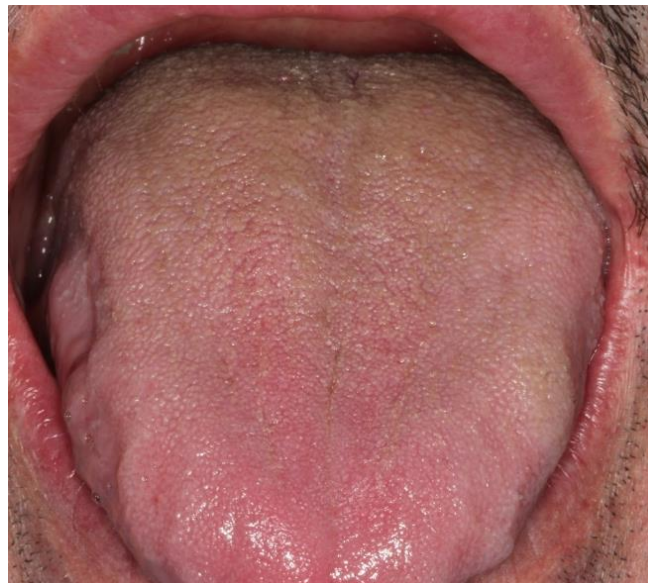
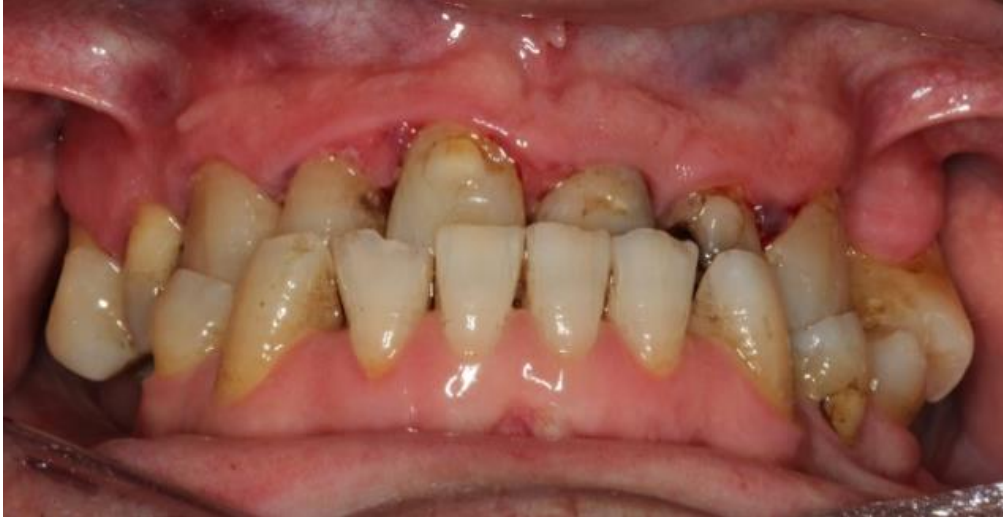
FIGURA 14. Estado lingual y dental al iniciar las técnicas de higiene oral.

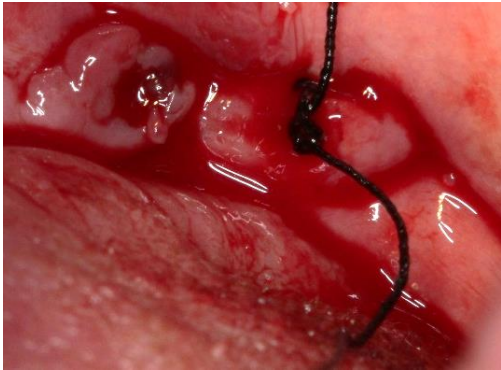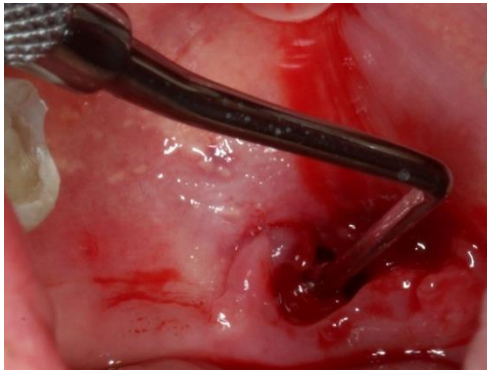
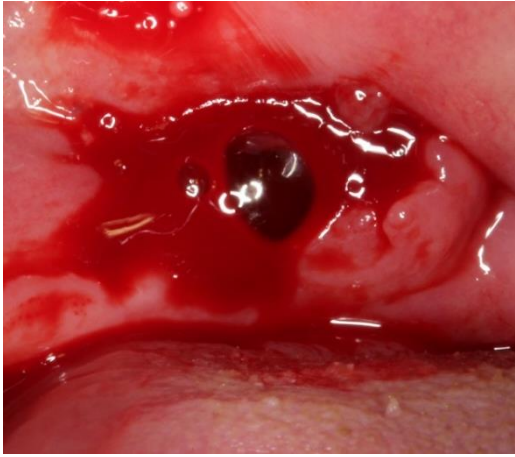

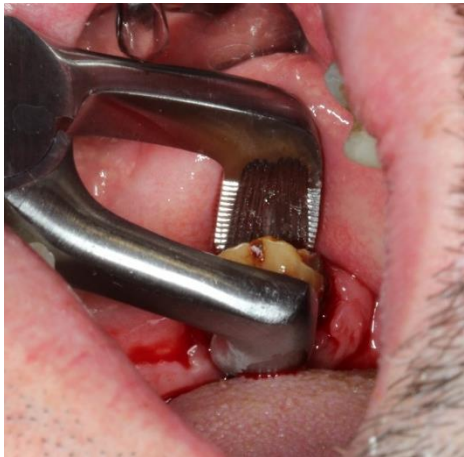
FIGURA 15. Exodoncia del 4.8.

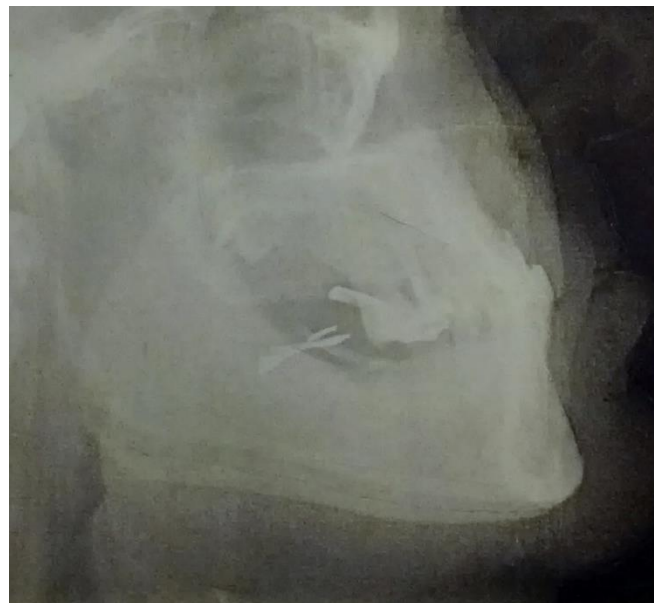

FIGURA 16. Rodetes con plomo para análisis cefalométrico.

ANEXO I

CASO 3746

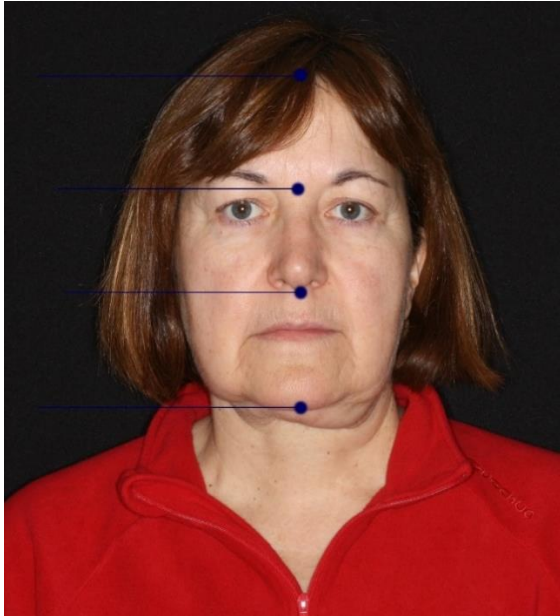


FIGURA 1. Tercios faciales.

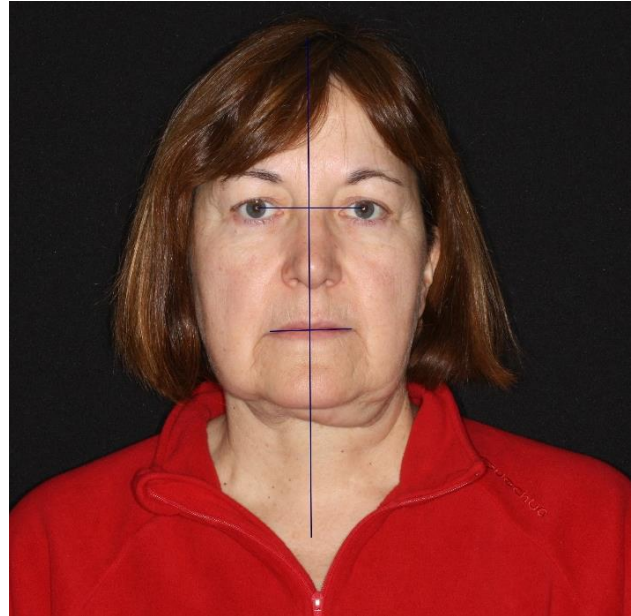


FIGURA 2. Plano bipupilar y bicomisural.

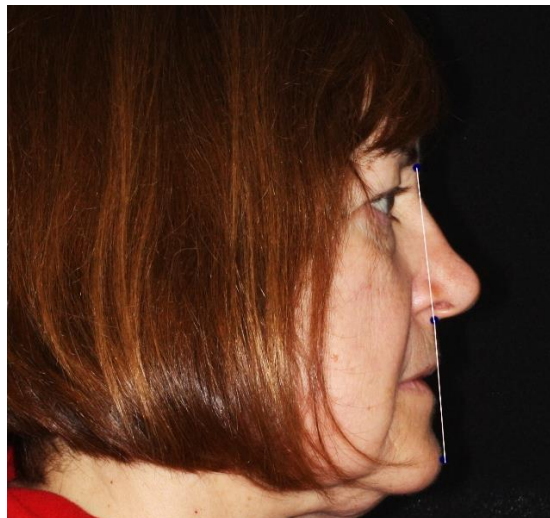


FIGURA 3. Perfil facial recto.

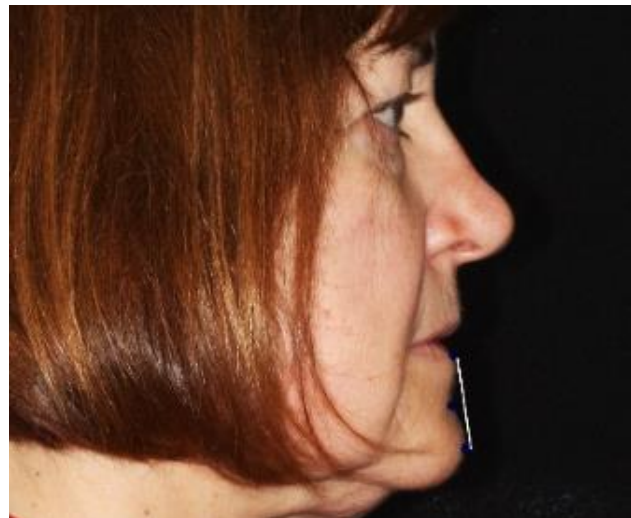

FIGURA 4. Surco mentolabial aumentado.

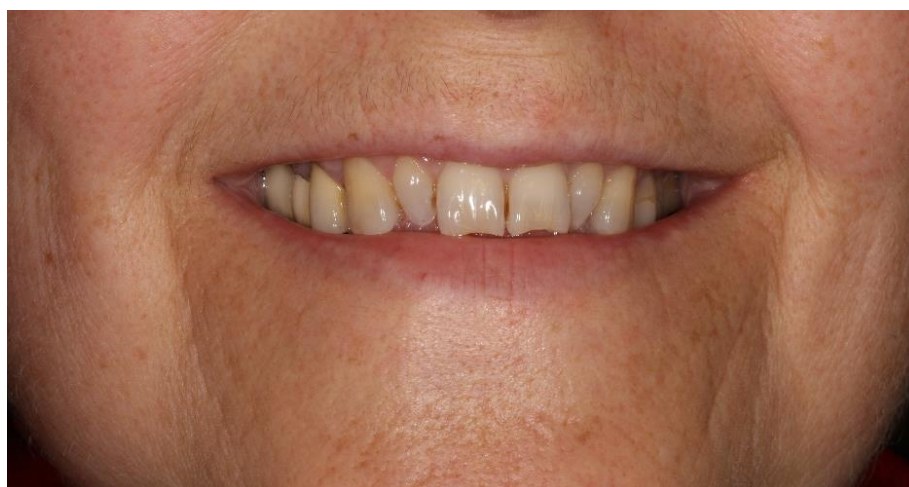

FIGURA 5. Plano estético.

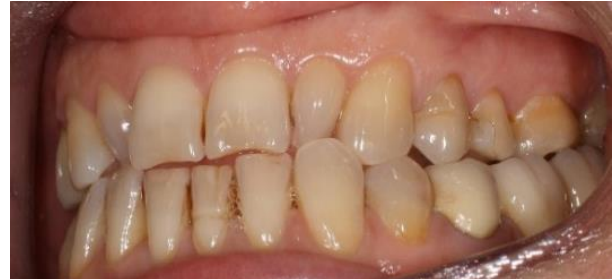
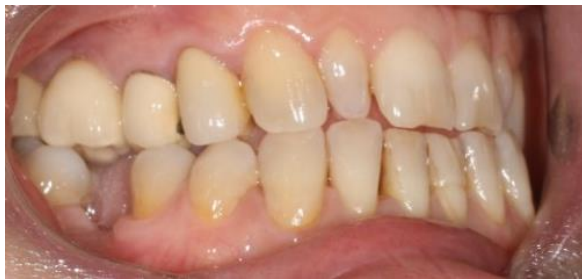
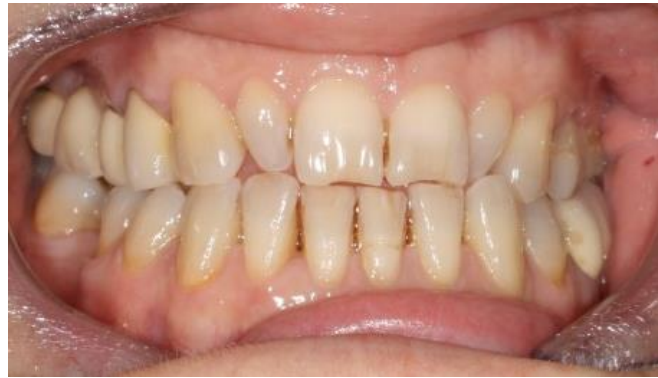FIGURA 6. Estudio intraoral.

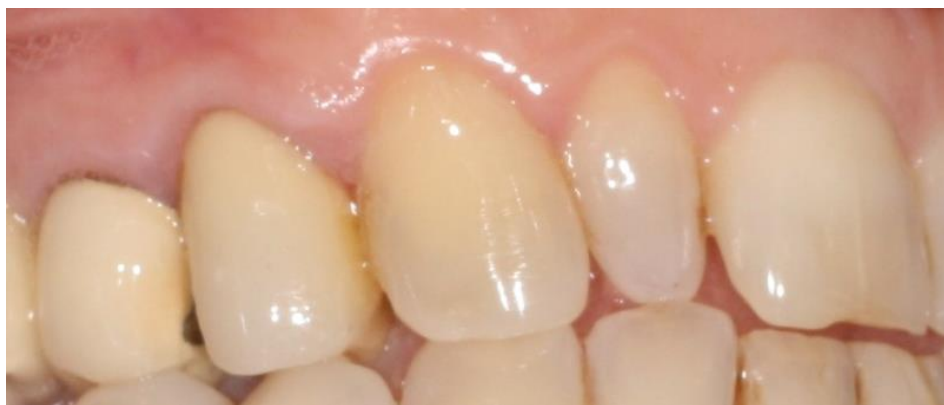

FIGURA 7. Gingivitis localizada marginal de componente papilar.

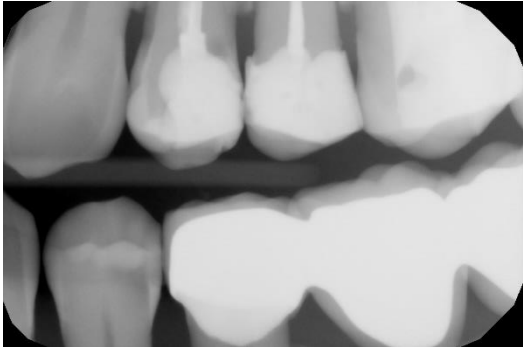
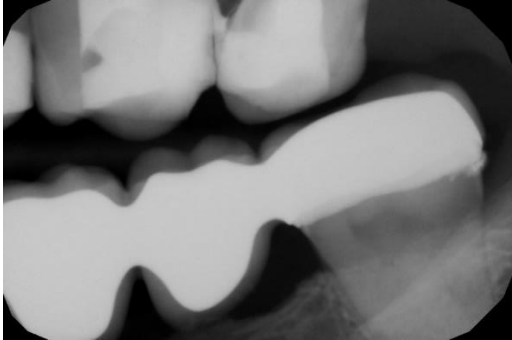
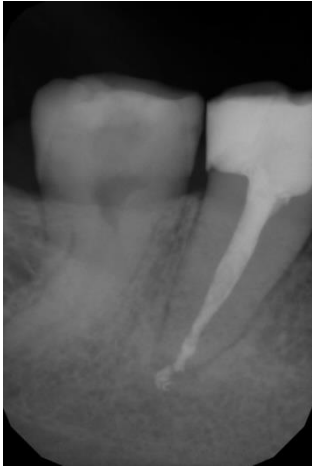
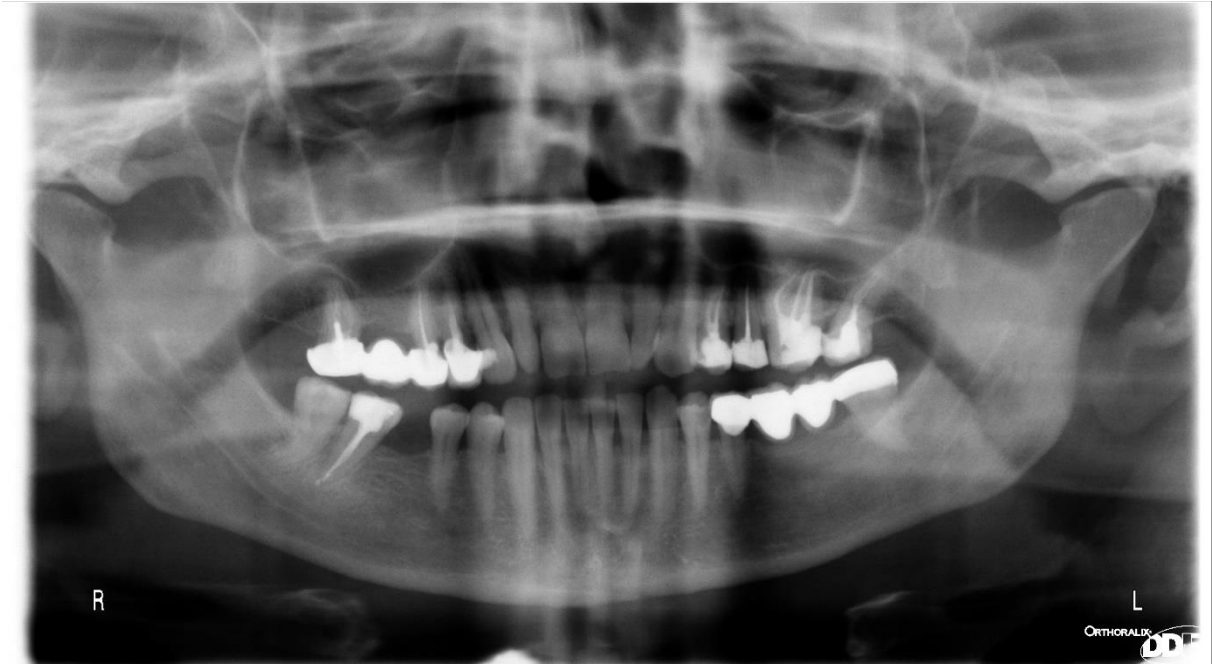
FIGURA 8. Pruebas complementarias. Pruebas radiográficas.

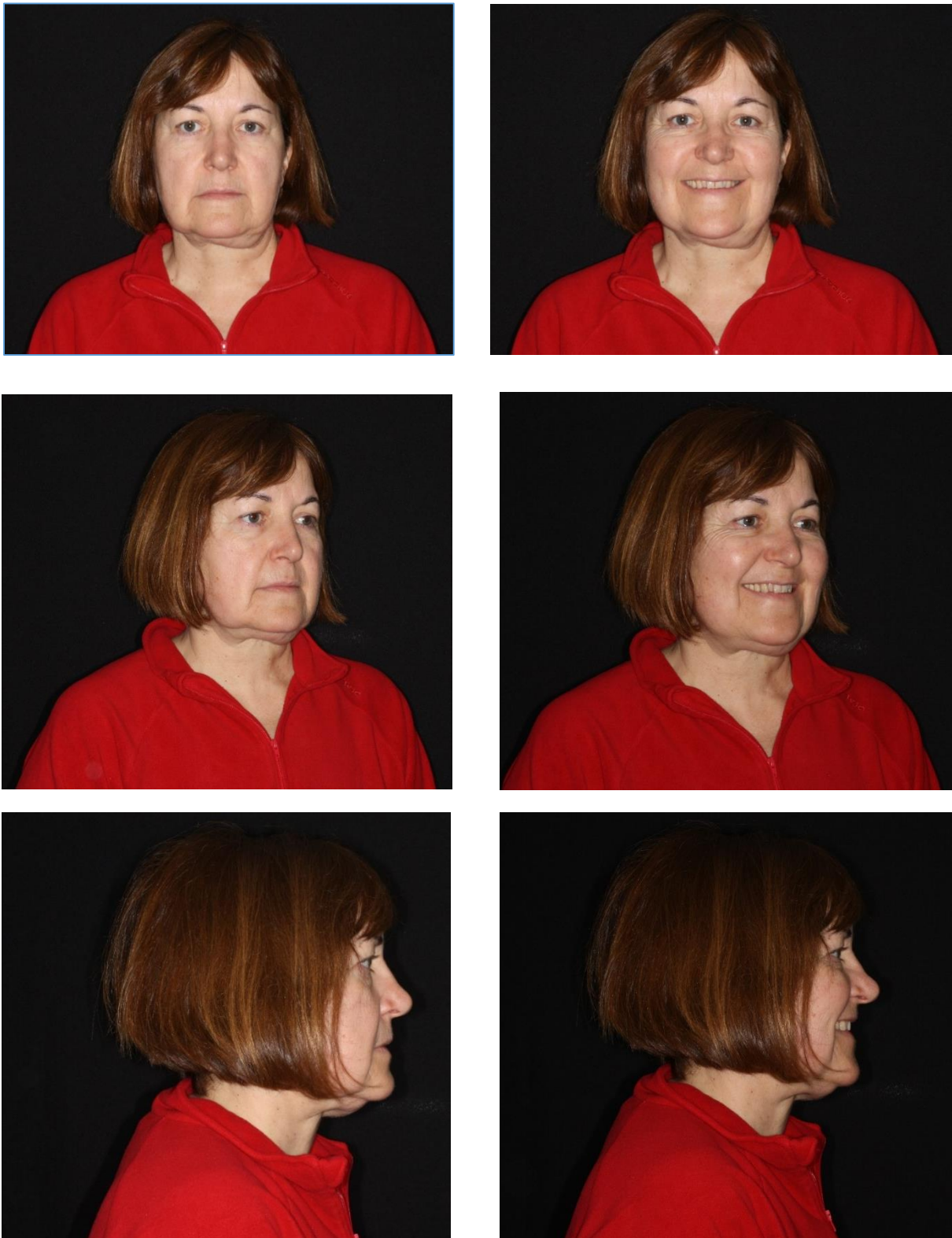

FIGURA 9. Pruebas complementarias. Fotografías extraorales.

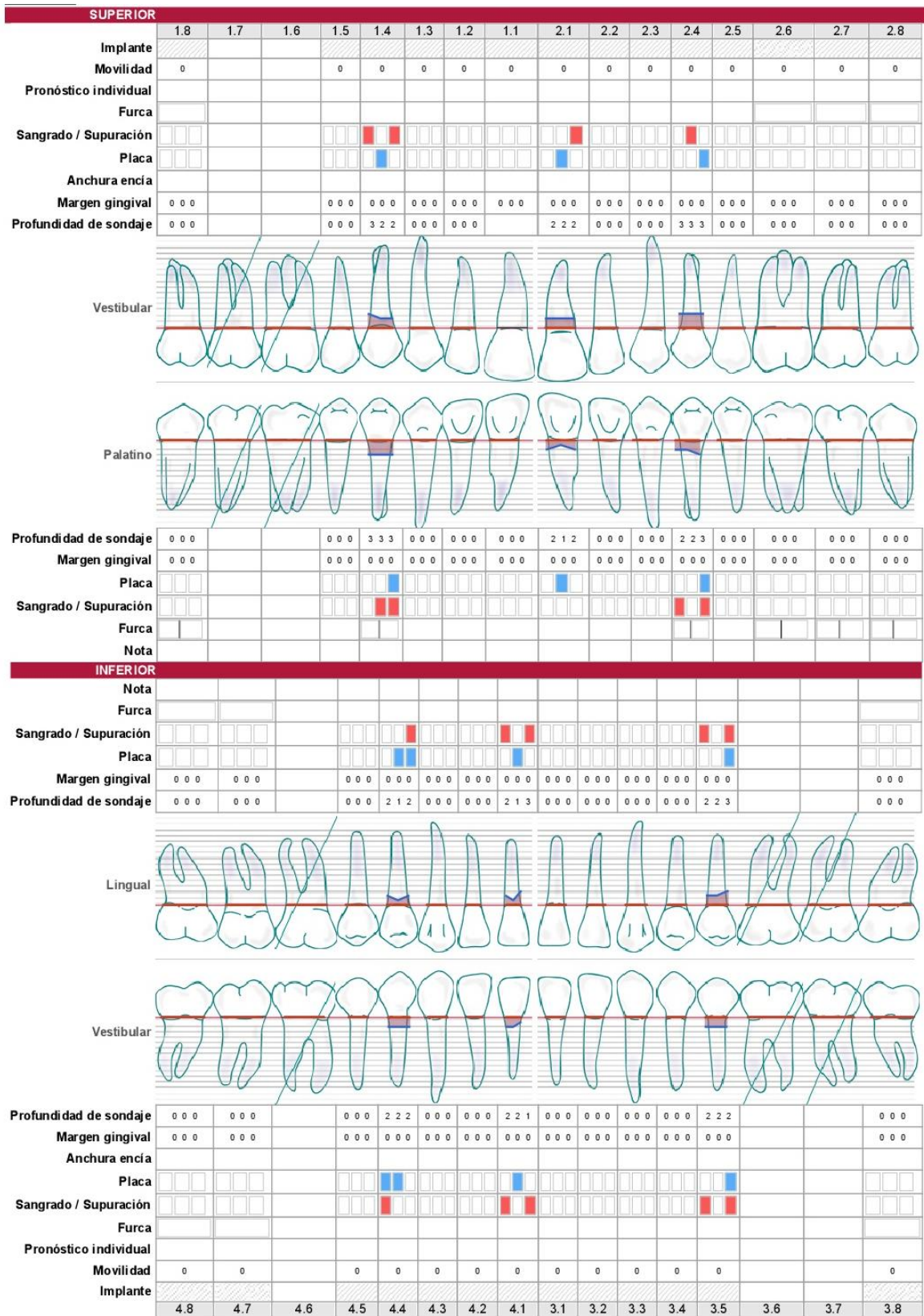


FIGURA 10. Pruebas complementarias. Periodontograma de sondaje tentativo.

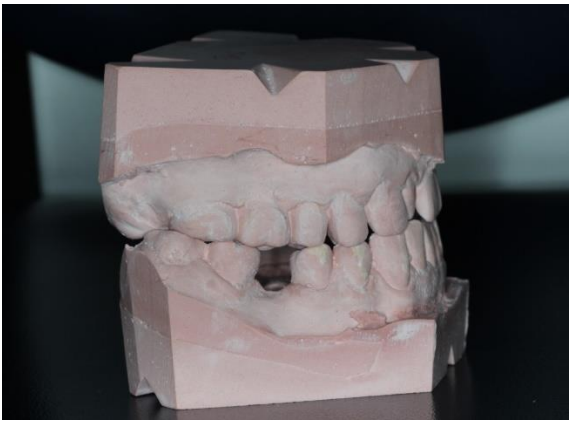
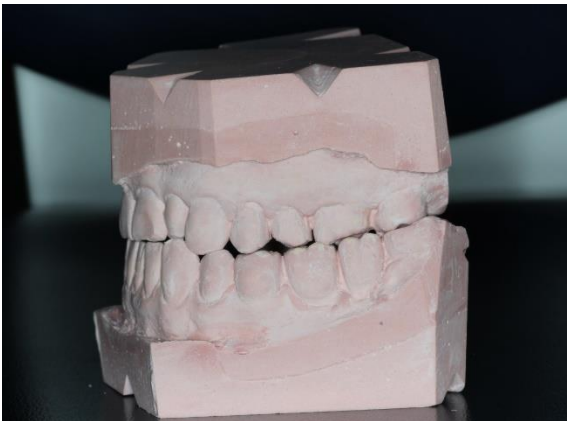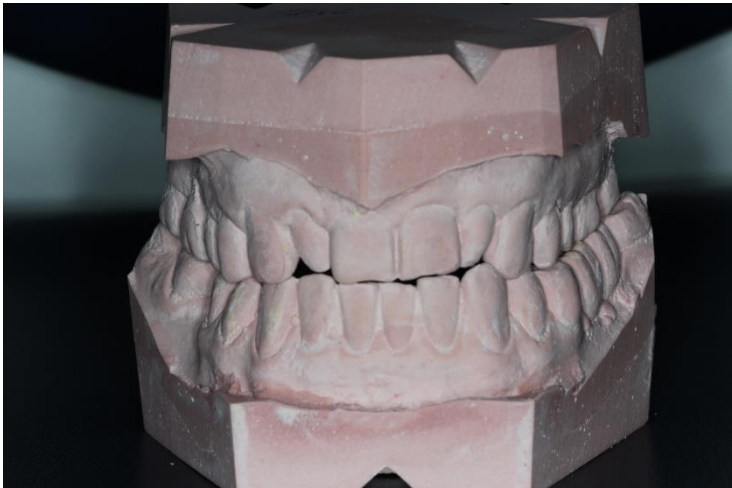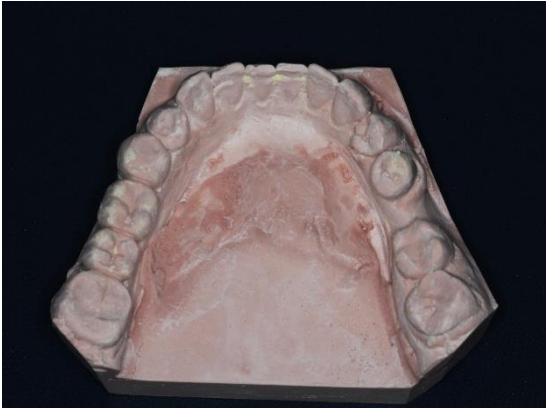


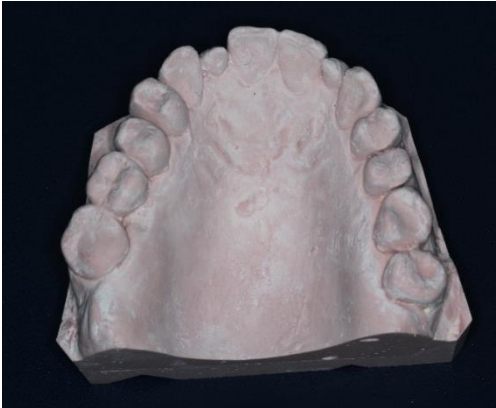FIGURA 11. Pruebas complementarias. Modelos diagnósticos.

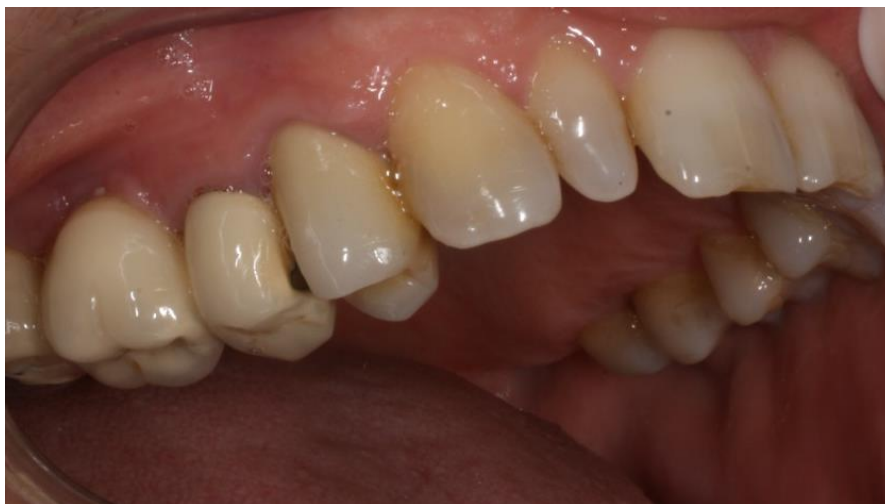

FIGURA 12. Mejoría de la gingivitis localiza