



Universidad
Zaragoza

TRABAJO FIN DE GRADO

Estudio y evaluación de la Capa de Fibras Nerviosas de la Retina y de las Células Ganglionares mediante dispositivo OCT en pacientes diagnosticados de glaucoma.

Autor:

Sara Muñoz Lara

Directores:

Fuertes Lázaro, María Isabel

Güerri Monclús, Noemí

Facultad de Ciencias, Grado en Óptica y Optometría

2016

INDICE DE CONTENIDOS:

ABREVIATURAS.....	2
1. JUSTIFICACIÓN DEL TEMA	4
2.HIPÓTESIS	6
3.OBJETIVOS	6
4.INTRODUCCIÓN.....	7
5. SUJETOS, MATERIAL Y MÉTODOS.....	11
6.RESULTADOS	16
7. DISCUSIÓN	21
8. CONCLUSIÓN	23
BIBLIOGRAFÍA.	24

ABREVIATURAS

CCG: Complejo de Células Ganglionares

CFNR: Capa de Fibras Nerviosas de la Retina

CGR: Células Ganglionares de la Retina

CNO: Cabeza del Nervio Óptico

CV: Campo Visual

dB: Decibelios

DM: Desviación Media

DSM: Desviación sobre Modelo

GC IPL: Capa de Células Ganglionares Plexiforme Interna

GPAA: Glaucoma Primario de Ángulo Abierto

HTO: Hipertensión Ocular

IC: Intervalo de Confianza

IPL: Capa plexiforme interna

MAVC: Mejor Agudeza Visual Corregida

N: Nasal

NI: Nasal Inferior

NO: Nervio Óptico

NS: Nasal Superior

OMS: Organización Mundial de la Salud

OCT: Tomografía de Coherencia Óptica

PA: Perimetría Automatizada

PAS: Sensibilidad media de los 4 puntos centrales del CV

PIO: Presión Intraocular

PIOb: Presión Intraocular basal

T: Temporal

TI: Temporal Inferior

TS: Temporal Superior

TSNIT: Temporal-Superior-Nasal-Inferior-Temporal

VFI: Índice de Campo Visual

1. JUSTIFICACIÓN DEL TEMA

El glaucoma primario de ángulo abierto (GPAA) representa un importante problema de salud pública. La Organización Mundial de la Salud (OMS) llevó a cabo un análisis de la literatura científica para estimar la prevalencia, la incidencia y la gravedad de los distintos tipos de glaucoma en todo el mundo. [1] Se estimó que los diferentes tipos de glaucoma constituyen el 15% de los casos de ceguera, representando la tercera causa de ceguera en el mundo, por detrás de las cataratas y de la oncocercosis. [2]

A pesar de estas abrumadoras estadísticas, el impacto del glaucoma en la perspectiva de la salud pública no ha sido bien apreciado. Actualmente se dispone de relativamente poca información sobre la carga individual asociada a los efectos psicológicos de padecer una enfermedad crónica con riesgo de ceguera y la pérdida funcional cualitativa asociada a la disminución de los campos visuales (CV). [1]

Así, en el trabajo sobre costos institucionales del glaucoma y la hipertensión ocular (HTO) realizado por *Daniela Koleva* [3] el número promedio de consultas anuales en los pacientes con glaucoma fue de 3,68 por paciente. Los autores refieren un costo promedio por consulta de oftalmología de 206,4 EUR y un costo promedio por pruebas diagnósticas de 99,6 EUR, a los que se adicionan los costos por medicamentos, cirugía y hospitalización para un costo promedio anual de atención al paciente de 734,3 EUR.

En un estudio realizado en Estados Unidos en el año 2006 sobre la carga económica total anual de los trastornos visuales más importantes en los adultos, los gastos médicos directos para cada una de las afecciones estudiadas fueron: \$6,8 mil millones para la catarata, \$5,5 mil millones para los trastornos refractivos, \$2,9 mil millones para el glaucoma, \$575 millones para la degeneración macular asociada a la edad y \$493 millones para la retinopatía diabética. [4]

Las implicaciones sociales y económicas del glaucoma, refieren que los costes de la atención al paciente con esta enfermedad aumentan conforme avanza la enfermedad y que un diagnóstico precoz puede reducir significativamente su carga económica. [5]

Por tanto, se establece casi como prioridad el hecho de un diagnóstico precoz de esta enfermedad que detenga el avance de la pérdida de fibras nerviosas a nivel retiniano, que se traduce en daños irreparables en el CV. Este hecho es definitivo para mantener la calidad de vida de los pacientes que lo padecen.

La exploración de la cabeza del nervio óptico (CNO) y de la capa de fibras nerviosas de la retina (CFNR) es imprescindible para su diagnóstico y tratamiento. La valoración de la papila es un hecho primordial para el diagnóstico del glaucoma. En la práctica diaria esto se realiza mediante oftalmoscopia directa o indirecta, lo cual deja a interpretación del oftalmólogo que puede no detectar pequeñas alteraciones y dificulta la comparación con visitas anteriores. [6]

La valoración exhaustiva de la CFNR es un paso básico para el diagnóstico precoz del glaucoma, permitiendo su diagnóstico años antes de que aparezcan los defectos campimétricos característicos. [7]

La aparición de nuevos equipos de diagnóstico como la Tomografía de Coherencia Óptica (OCT) permite medir de forma objetiva estas estructuras, sin estar ancladas a la opinión subjetiva del sujeto, lo cual aumenta la fiabilidad y reproducibilidad de estas técnicas.

2.HIPÓTESIS

El estudio y análisis de la estructura del disco óptico, CFNR y capa de CGR, mediante las dos tecnologías de Tomografía de Coherencia Óptica (Cirrus y Spectralis), muestra la alteración anatómica producida por el glaucoma primario de ángulo abierto, y éstos datos pueden relacionarse con el nivel de afectación funcional (en el campo visual) que presentan estos pacientes

3.OBJETIVOS

1. Analizar el espesor de la capa de fibras de la retina y capa de la CGR mediante dos dispositivos OCT (Cirrus y Spectralis) en sujetos diagnosticados de Glaucoma Primario de Ángulo Abierto con diversos grados de severidad de la enfermedad.
2. Comprobar la correlación entre los análisis estructurales de la Capa de Fibras Nerviosas de la Retina y capa de las Células Ganglionares (medidos mediante tecnología OCT) y los resultados funcionales obtenidos en el campo visual.

4.INTRODUCCIÓN

El término glaucoma designa a un grupo de enfermedades que tienen en común una neuropatía óptica (afección ocular que se caracteriza por la afectación principal del nervio óptico) típica, que se asocia a pérdida visual progresiva. Aunque el aumento de la presión intraocular (PIO) es uno de los principales factores de riesgo, su presencia o ausencia no influye en la definición de la enfermedad.

Con independencia de la PIO, la presencia de glaucoma se define por una neuropatía óptica característica consistente en excavación y socavamiento de los elementos nerviosos y los tejidos conectivos de la papila óptica, así como por el consiguiente desarrollo de defectos del campo visual.

El nervio óptico (NO) es la conexión nerviosa entre la retina neurosensorial y el ganglio geniculado lateral. El conocimiento del aspecto normal y patológico permite al oftalmólogo detectar el glaucoma, así como seguir a los pacientes glaucomatosos. El NO está formado por tejido nervioso, tejido glial y vasos sanguíneos. Consta aproximadamente de 1,2-1,5 millones de axones de células ganglionares retinianas (CGR), aunque hay importantes variaciones individuales.

La excavación glaucomatosa consiste en una pérdida de axones. Esta pérdida de tejido es más acusada en los polos superior e inferior de la papila. Los cambios estructurales del nervio óptico pueden preceder a la pérdida funcional detectable. La CNO adopta un aspecto excavado y socavado. [1]

Introducir técnicas de análisis digital para el diagnóstico del glaucoma, ha demostrado gran precisión, detectando cambios estructurales en la CNO y la CFNR. Estas técnicas diagnósticas aportan, además mayor precocidad, y permiten realizar un seguimiento objetivo de la neuropatía. Entre las técnicas diagnósticas de análisis digital se encuentra: la Tomografía de Coherencia Óptica (OCT). [8]

La OCT se basa en el principio de la interferometría de baja coherencia (Figura 1). Un rayo de luz es dirigido al tejido del cuál queremos obtener la imagen, y esta estructura se evalúa de forma no invasiva, midiendo el retraso en el eco de la luz.

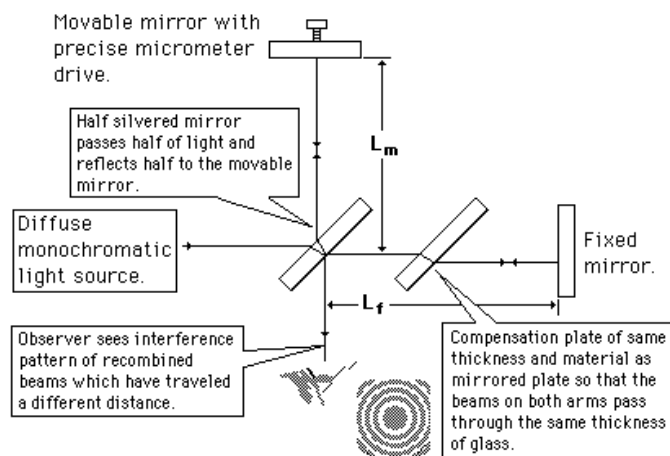


Figura 1. Principio de Interferometría de Michelson.

La imagen final muestra la información como una imagen topográfica bidimensional (Figura 2).

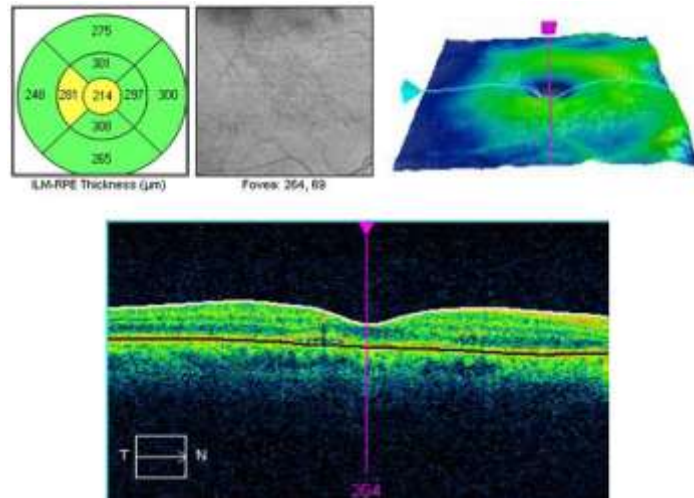


Figura 2. Imagen topográfica OCT.

Con la OCT se obtienen distintos cortes transversales del tejido ocular, los cuales se analizan y comparan con datos de sujetos sanos de la misma edad (que incorpora la base de datos del dispositivo). Los resultados del paciente se representan mediante un código de colores, que indican la probabilidad de que los datos obtenidos sean o no patológicos en comparación con la población sana. [9]

En cuanto a los dispositivos de OCT que vamos a evaluar en este trabajo, nos centraremos en dos tecnologías: la OCT Cirrus HD (Carl Zeiss Meditec, Dublin,CA) y OCT Spectralis (Heidelberg Engineering Germany).

- La OCT Cirrus (Carl Zeiss Meditec, Dublin,CA) extrae muestras de los datos obtenidos de un círculo alrededor del NO para realizar un cálculo del grosor de la CFNR Así, ésta es dividida en 12 sectores horarios (que se numeran en sentido horario para el ojo derecho y anti-horario para el ojo izquierdo, de forma que el sector temporal se sitúa a la 9 horas) y 4 cuadrantes (superior, nasal, inferior y temporal) (Figura 3). También indica el grosor medio de la CFNR y la relación entre los grosores de los diferentes cuadrantes mediante la regla TSNIT (temporal/superior/nasal/inferior/temporal).

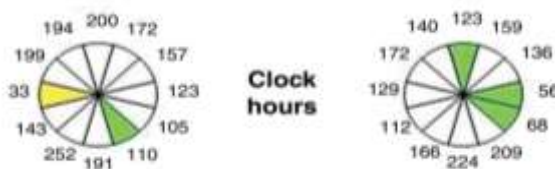

Figura 3. División sectores horarios OCT Cirrus.

En el glaucoma se va produciendo paulatinamente un adelgazamiento de la CFNR como consecuencia de la pérdida de células ganglionares de la retina (CGR), por lo que el análisis cuantitativo del grosor macular y más concretamente de la capa de CGR, la plexiforme interna (IPL) junto con la CFNR, se ha considerado de

importancia en la evaluación del glaucoma. El conjunto de estas tres capas contiene los axones, cuerpos celulares y dendritas de las CGR y se ha denominado Complejo de Células Ganglionares (CCG). La evaluación de estas tres capas ha demostrado tener una mayor capacidad para la detección de glaucoma que la evaluación del grosor macular total. El OCT Cirrus es capaz de analizar el espesor de estas estructuras, lo cual parece aportar alta correlación con los defectos de CV.[10]

En cuanto a la interpretación de los resultados para cada parámetro, la OCT realiza una clasificación (dentro de límites normales, *borderline* o fuera de límites normales) basada en una comparación de los valores obtenidos con los valores de una base de datos interna de sujetos normales (sin patología)

- Un parámetro es clasificado como “fuera de límites normales” si su valor cae por debajo del intervalo de confianza (IC) del 99% de la población sana de la misma edad.
- Un resultado “*borderline*” indica que el valor se encuentra entre el IC del 95% y el del 99%
- Un parámetro clasificado como “dentro de límites normales” indica que el valor pertenece al IC del 95%

Esta clasificación es aportada por el aparato e ilustrada mediante un mapa de colores (mapa de desviación de la normalidad) para los diferentes sectores horarios, cuadrantes y dibujo del grosor de la CFNR y del estudio de la capa CGR.[11] Así, los valores “fuera de límites normales” están coloreados en rojo, los “*borderline*” en amarillo y los “dentro de límites normales” en verde. Los valores del gráfico TSNIT localizados por debajo de la banda amarilla (fuera del IC del 95%) y en la banda roja (fuera del IC del 99%) son definidos como “defectos de la CFNR/CGR” en el nivel del 5% y 1% respectivamente. En los mapas de desviación de la normalidad se definen también “defecto de la CFNR/CGR” cuando algún sector horario o cuadrante se encuentra coloreado en rojo o amarillo.[12] (Figura 4)

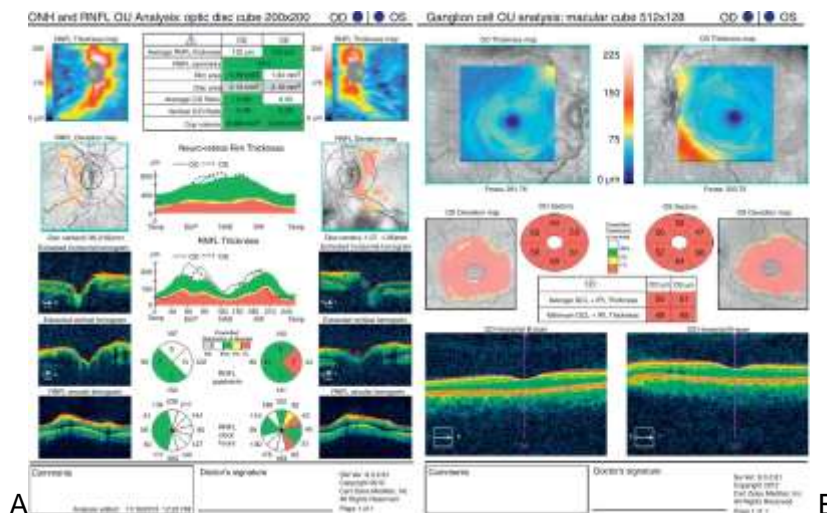


Figura 4: A. Informe protocolo análisis de la CFNR evaluada con OCT Cirrus HD. B: Informe del protocolo de análisis de la capa de CGR evaluada con OCT Cirrus HD

- La OCT Spectralis (Heidelberg Engineering Germany) es un instrumento que se diferencia de los demás por la gran velocidad de escaneo por segundo que posee, unos 40.000 Scans. Gracias al sistema de supresión de interferencias de Heidelberg Engineering (*Heidelberg Noise Reduction*), todos los equipos de la serie Spectralis brindan imágenes SD-OCT de alta calidad. Todos los equipos disponen de un seguidor de ojo (*Eye Tracking*) en directo combinado con un sistema de barrido de doble haz que permite así la generación de imágenes OCT libres de artefactos producidos por movimientos del paciente. (Figura 5)

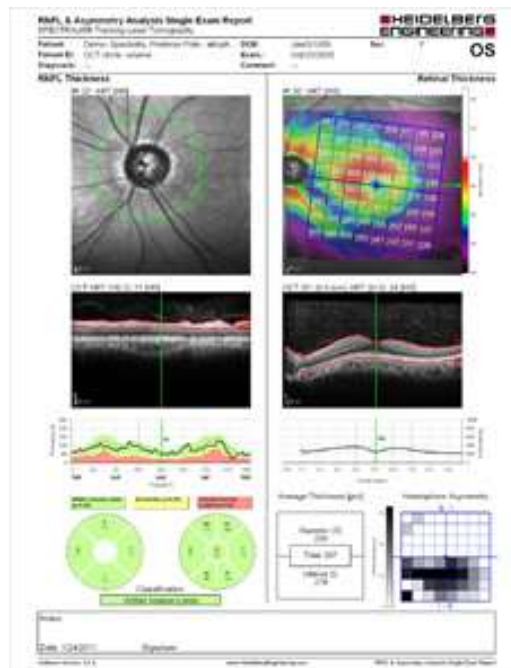


Figura 5. Informe del protocolo de análisis de la CFNR y mácula (Spectralis OCT)

Por otro lado, para el diagnóstico y seguimiento del glaucoma, la perimetría automatizada se considera la prueba de elección para evaluar la función visual de los pacientes afectados de esta neuropatía. El nivel de severidad perimétrica en el glaucoma (leve, moderado o severo) se evalúa habitualmente mediante la clasificación de Hodapp-Parris-Anderson [13] según la cual:

1. La lesión leve se caracteriza por defectos precoces en el campo visual ($DM > -6dB$)
2. La lesión moderada se caracteriza por un escotoma definido ($-12dB < DM < -6dB$)
3. La lesión severa se caracteriza por una pérdida amplia del campo visual ($DM < -12dB$)

En relación al propósito del presente trabajo, se pretende comprobar la existencia de una correlación entre la alteración anatómica (de la CFNR y de las CGR) medidas con OCT, y el daño perimétrico.

5. SUJETOS, MATERIAL Y MÉTODOS

Para el estudio se realizó una selección de pacientes con GPAA, procedentes de las consultas del Departamento de Glaucoma del Hospital Miguel Servet de Zaragoza.

Entre los criterios de inclusión que se siguieron para seleccionar a dichos pacientes fue condición *sine qua non* haber sido diagnosticado de GPAA en una visita al menos un año antes. Para diagnosticar el glaucoma se evaluó objetivamente el daño del NO mediante lámpara de hendidura y lente de 78D (definido como una muesca en el anillo neuroretiniano o ausencia de anillo neuroretiniano) con los correspondientes defectos del CV.

Sólo se incluyeron los ojos con la agudeza visual mejor corregida (MAVC) de 20/40 o superior en base a la escala de Snellen.

Los criterios de exclusión fueron:

- MAVC inferior a 20/40 o una pérdida de visión secundaria a otra enfermedad ocular; pacientes sometidos a un procedimiento láser en el mes anterior o cualquier cirugía ocular en los 3 meses previos

-Defectos refractivos como una alta miopía (-5,00D o superior), alta hipermetropía (+5,00D o superior) y/o alto astigmatismo (± 3.0 o superior).

-Los pacientes con glaucomas de ángulo cerrado tampoco fueron incluidos, y aquellos con evidencia de patologías maculares, vasculares, enfermedades inflamatorias u otra neuropatía del nervio óptico diferente del glaucoma.

Criterio de exclusión fue la presencia de opacidad cristalina clínicamente significativa utilizando la clasificación LOCS III.[14]

El protocolo exploratorio ocular incluyó:

1. La medición de MAVC (usando un optotipo de Snellen a 4m mediante gafa de prueba con la corrección óptima para cada paciente) [Figura 6 A]
2. La medición de la PIO (usando un tonómetro de aplanación de Goldmann e instilando fluoresceína para determinar mediante lámpara de hendidura el valor de la PIO) [Figura 6 B]
3. Un examen con lámpara de hendidura del segmento anterior que descartase opacidades corneales y del cristalino mediante diferentes técnicas de iluminación. [Figura 6 C]
4. La evaluación del fondo de ojo mediante oftalmoscopia y biomicroscopia con lente de 78D para determinar el estado del NO y descartar posibles patologías asociadas.




Figura 6A.



Figura 6B.



Figura 6C.

Figura 6: Instrumentación para el protocolo exploratorio. A: Optotipo de Snellen. B: Tonómetro de aplanación Goldmann. C: Lámpara de hendidura.

5. Perimetría automatizada para la evaluación de (CV).

Para evaluar el CV se utilizó el campímetro *Humphrey* (figura 7), utilizando la estrategia SITA Standard y el programa 24-2.

La sensibilidad retiniana central fue definida como la sensibilidad media en decibelios (dB) en los cuatro puntos centrales de la perimetría automatizada estándar. Los campos visuales se consideraron válidos solamente si eran campos visuales fiables, es decir con menos de 20% de pérdidas de fijación, falsos negativos <33% y falsos positivos <33%. (Figura 8 y 9)

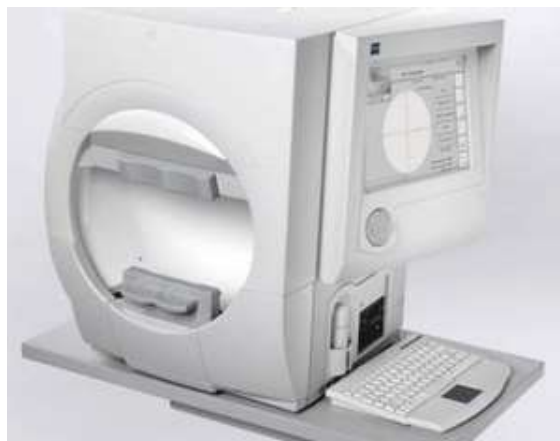

Figura 7 .Campímetro Humphrey

Se seleccionaron de cada CV los valores: “Visual Field Index” o índice de campo visual (VFI), Desviación Media (DM) y Desviación sobre Modelo (DSM) para el posterior análisis estadístico:

- El VFI representa el porcentaje de CV útil.

- La DM es una medida de pérdida global del campo que se detecta comparando los resultados del campo del paciente con los de una persona sana de su misma edad mediante una base de datos interna.

- La DSM es una medida de pérdida focal o variabilidad dentro del CV. Se calcula comparando los puntos de pérdida con la media de decibelios detectada por el propio paciente. Es un índice más específico de glaucoma que la DM.

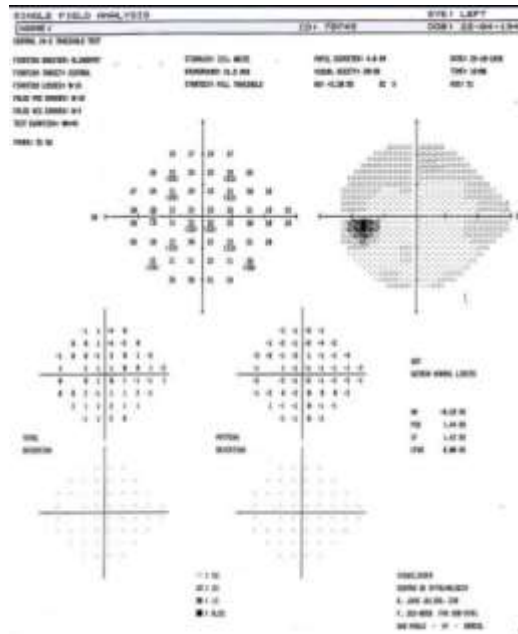


Figura 8. Hoja de resultados Perimetría *Humphrey* Estrategia SITA Standard 24-2.

Monitor de fijación: Mancha ciega
Objetivo de fijación: Central
Pérdidas de fijación: 0/18
Errores falsos positivos: 1 %
Errores falsos negativos: 13 %
Duración de la prueba: 07:20

Figura 9. Cuadro Indices de Fiabilidad del CV

6- Tomografía de Coherencia Óptica

Las exploraciones que se llevaron a cabo fueron:

6.1-Exploración mediante Cirrus OCT® (Carl Zeiss Meditec,Dublin):

6.1.1 Exploración de la capa CGR:

Se introdujeron los datos del paciente y se seleccionó el protocolo de adquisición de tomografías Macular Cube 512x128, con el que se obtiene una imagen macular de la que se obtendrá el espesor de la capa de CGR. Proporciona mediciones de la Capa de Células Ganglionares-Plexiforme Interna en 6 sectores en forma de cuña después de excluir la región foveolar central (1 mm de diámetro). Los espesores medios y mínimos de la GCIPL; y los 6 sectores de la GCIPL se incluyeron para el análisis. También se incluyó el espesor medio y central de las capas de la retina totales proporcionados por el protocolo de cubo macular.

6.1.2-Exploración de la CFNR

Se realizó el protocolo de barrido Optic Disc Cube 200x200 OCT Cirrus que escanea un área de 6x6mm, capturando un cubo de datos de 200x200 barridos (40.000 puntos; 27.000 barridos A por segundo), siendo la resolución axial de 5 μm , y obteniendo así el análisis de la CNO y el análisis de la CFNR. Los valores del espesor de los cuatro cuadrantes de la CFNR, su espesor medio (en micras) así como el valor de la excavación de la CNO fueron incluidos en el análisis estadístico.

6.2- Exploración mediante OCT Spectralis® (Heidelberg Engineering Germany):

6.2.1 Exploración de la CFNR:

Para el diagnóstico y seguimiento del glaucoma se utilizó la estrategia rápida de la CFNR (Fast RNFL). Este análisis refleja el espesor por cuadrantes, el espesor medio de la CFNR y el espesor en 6 sectores horarios: Nasal-Superior (NS), Nasal (N), Nasal-Inferior (NI), Temporal-Inferior (TI), Temporal (T) y Temporal-Superior (TS). Todas estas variables fueron incluidas en el análisis estadístico.

6.2.2 Exploración macular:

Para la evaluación macular se utilizó la estrategia rápida (Fast Macular) que es una medida del grosor macular. Se utiliza principalmente en la práctica diaria y realiza 6 barridos de forma radial de unos 6mm en 1,92 segundos de exploración. Para el análisis se incluyeron los valores del espesor macular medio y central.

Análisis estadístico:

Se trata de un estudio observacional, analítico y transversal. En este caso no hubo grupo control, si no que la muestra de pacientes con GPAA se dividió en tres grupos según el estadio perimétrico para compararlos entre sí (leve, moderado y severo).

Se seleccionó aleatoriamente un ojo de cada sujeto, a menos que sólo uno de los ojos cumpliera con los criterios de inclusión. Todos los ojos fueron estratificados de acuerdo a la gravedad del daño glaucomatoso en tres estadios (leve, moderado y severo), según los criterios de Hodapp Parrish-Anderson.[13]

El análisis estadístico se realizó utilizando el software del programa SPSS versión 15.0 para Windows (SPSS Inc., Chicago, EE. UU.). La realización de la prueba de *Kolmogorov Smirnov* demostró que la mayoría de las variables del estudio no seguían

una distribución normal, lo que condicionó la utilización de pruebas de análisis estadístico no paramétricas.

Para comparar los valores de cada variable entre los tres grupos de pacientes se utilizó la prueba de Kruskal-Wallis y cuando se observaron diferencias estadísticamente significativas entre las variables de los diferentes grupos se aplicó como test post hoc el test de la U de Mann-Whitney con la corrección de Bonferroni para valorar las diferencias por pareja de grupos

Se calcularon los coeficientes de correlación de Spearman entre las diferentes variables.

Se determinó que el grado de significación estadística de los valores debía ser $p < 0,05$.

6.RESULTADOS

Se examinaron 140 ojos de 140 pacientes con glaucoma (94 ojos de pacientes con defecto leve, 27 con defecto moderado, y 19 con defecto severo). Las características epidemiológicas de la enfermedad y de cada uno de los tres grupos de pacientes se muestran en la Tabla 1 donde se observan diferencias estadísticamente significativas entre los grupos en todos los parámetros clínicos, salvo en la edad y la paquimetría.

	G. Leve (n=94)		G. Moderado (n=27)		G. Severo (n=19)	
	Media ± DE	P*	Media ± DE	P*	Media ± DE	P*
Edad	65.13 ± 0.23	0,104	66,44± 10,03	0,104	70,16 ± 8,42	0,104
MAVC (Snellen)	1,07 ± 0,23	0,001 (S,M)	0,94 ± 0,20	0,001 (L)	0,84 ± 0,24	0,001 (L)
PIOb (mmHg)	22,03 ± 2,86	0,013 (S)	22,37 ± 3,80	0,013 (S)	30,67 ± 11,48	0,013 (L, M)
E/D	0,58 ± 0,19	<0,001 (M, S)	0,75 ± 0,17	<0,001 (L)	0,82 ± 0,08	<0,001 (L)
DM	-1,95 ± 1,42	<0,001 (M, S)	-8,74 ± 1,79	<0,001 (L, S)	-18,02 ± 5,81	<0,001 (L, M)
DSM	2,19 ± 1,31	<0,001 (M, S)	8,98 ± 2,49	<0,001 (L, S)	11,28 ± 2,30	<0,001 (L, M)
VFI	97,23 ± 3,02	<0,001 (M, S)	78,08 ± 6,22	<0,001 (L, S)	49,76 ± 19,43	<0,001 (L, M)
PAS	30,34 ± 2,95	<0,001 (M, S)	26,32 ± 10,76	<0,001 (L, S)	16,05 ± 6,68	<0,001 (L, M)
Paquimetría	552,72 ± 41,80	0,520	545,92 ± 32,49	0,520	548,79 ± 39,33	0,520

Tabla 1: Datos clínicos de los 140 pacientes con glaucoma clasificados en tres grupos de acuerdo con la gravedad de la enfermedad (criterios Hodapp-Parrish-Anderson)

* p: nivel de significación estadística en la comparación entre los tres grupos utilizando el test no paramétrico de Kruskal-Wallis. Texto en negrita: resultados estadísticamente significativos ($p < 0,05$). Los corchetes indican los grupos que tenían estadísticamente diferencias en las comparaciones post hoc mediante las pruebas de Mann-Whitney con la corrección de Bonferroni ($p = 0,05/3$ $p \leq 0,017$).

Abreviaturas: mejor agudeza visual corregida (MAVC); presión intraocular basal (PIOb); relación copa- disco (E/D); desviación media (DM), desviación sobre el modelo (DSM); índice de campo visual o *visual field index* (VFI); sensibilidad media de los 4 puntos centrales del CV (PAS); decibelios (dB); paquimetría corneal (Paqui); desviación estándar (DE); [L, M, S] refleja si las diferencias encontradas en el análisis post hoc fueron estadísticamente significativas con el grupo de defecto leve [L] , con el grupo de defecto moderado [M] , o con el grupo de defecto severo [S].

En la tabla 2, se muestran los resultados estructurales obtenidos tras la exploración con las dos tecnologías de OCT, mostrando sus resultados en función del grupo de severidad perimétrica que presentaron los pacientes de la muestra. En los resultados se observa que todos los parámetros estructurales evaluados muestran diferencias entre grupos, salvo las medidas del espesor macular central y medio obtenidas con el OCT Cirrus y Spectralis, respectivamente.

	G. Leve (n=94)		G. Moderado (n=27)		G. Severo (n=19)	
	Media ± DE	P*	Media ± DE	P*	Media ± DE	P*
cirr_no_s	100,57 ± 18,21	<0,001 (M, S)	75,48 ± 18,08	<0,001 (L)	69,00 ± 17,97	<0,001 (L)
cirr_no_i	102,02 ± 23,53	<0,001 (M, S)	75,22 ± 23,66	<0,001 (L, S)	60,00 ± 11,45	<0,001 (L, M)
cirr_no_n	71,46 ± 54,04	0,007 (S)	62,11 ± 13,74	0,007 (**)	56,88 ± 7,62	0,007 (L)
cirr_no_t	56,81 ± 11,27	<0,001 (M, S)	49,26 ± 11,57	<0,001 (L)	44,18 ± 9,23	<0,001 (L)
cirr_no_av	80,62 ± 14,71	<0,001 (M, S)	64,44 ± 15,49	<0,001 (L)	57,47 ± 8,42	<0,001 (L)
cirr_no_exc	0,65 ± 0,15	<0,001 (M, S)	0,74 ± 0,15	<0,001 (L)	0,80 ± 0,07	<0,001 (L)
cirr_cg_st	74,20 ± 10,96	<0,001 (M, S)	62,35 ± 10,29	<0,001 (L)	60,35 ± 12,31	<0,001 (L)
cirr_cg_s	75,44 ± 12,68	<0,001 (M, S)	66,31 ± 12,19	<0,001 (L)	63,65 ± 13,52	<0,001 (L)
cirr_cg_sn	77,02 ± 11,27	0,003 (S)	72,31 ± 13,02	0,003 (**)	65,47 ± 13,19	0,003 (L)
cirr_cg_in	74,31 ± 11,61	<0,001 (M, S)	68,00 ± 9,87	<0,001 (L, S)	59,76 ± 10,47	<0,001 (L, M)
cirr_cg_i	72,34 ± 12,46	<0,001 (M, S)	60,54 ± 9,25	<0,001 (L)	55,82 ± 7,06	<0,001 (L)

cirr_cg_it	73,47 ± 12,27	<0,001 (M, S)	59,27 ± 9,93	<0,001 (L)	54,12 ± 7,65	<0,001 (L)
cirr_av gcl+ipl	74,46 ± 10,77	<0,001 (M, S)	64,88 ± 8,71	<0,001 (L)	59,88 ± 9,25	<0,001 (L)
cirr_min gcl+ipl	68,27 ± 15,13	<0,001 (M, S)	53,23 ± 8,44	<0,001 (L)	49,53 ± 6,92	<0,001 (L)
cirr_mac_med	273,28 ± 19,39	<0,001 (M, S)	258,42 ± 14,83	<0,001 (L)	248,88 ± 11,90	<0,001 (L)
cirr_mac_cent	256,86 ± 21,83	0,290	259,54 ± 18,49	0,290	248,47 ± 21,12	0,290
spec_no_g	84,70 ± 13,81	<0,001 (M, S)	63,44 ± 15,91	<0,001 (L, S)	52,53 ± 12,84	<0,001 (L, M)
spec_no_t	60,22 ± 11,07	<0,001 (M, S)	51,30 ± 13,23	<0,001 (L)	45,42 ± 12,86	<0,001 (L)
spec_no_ts	114,81 ± 22,54	<0,001 (M, S)	79,07 ± 27,92	<0,001 (L)	71,32 ± 30,42	<0,001 (L)
spec_no_ti	113,81 ± 28,03	<0,001 (M, S)	74,41 ± 37,77	<0,001 (L)	53,79 ± 17,54	<0,001 (L)
spec_no_n	68,41 ± 17,33	<0,001 (M, S)	56,37 ± 16,45	<0,001 (L, S)	44,84 ± 13,35	<0,001 (L, M)
spec_no_ns	93,14 ± 25,30	<0,001 (M, S)	71,26 ± 23,86	<0,001 (L)	61,58 ± 24,53	<0,001 (L)

spec_no_ni	110,96 ± 153,13	<0,001 (M, S)	68,22 ± 26,33	<0,001 (L)	52,68 ± 17,54	<0,001 (L)
spec_no_s	102,94 ± 21,88	<0,001 (M, S)	75,59 ± 22,34	<0,001 (L)	66,42 ± 25,39	<0,001 (L)
spec_no_i	105,07 ± 24,05	<0,001 (M, S)	71,56 ± 29,16	<0,001 (L, S)	53,32 ± 15,49	<0,001 (L, M)
spec_mac_med	272,73 ± 21,40	0,127	276,11 ± 23,71	0,127	262,35 ± 20,91	0,127
spec_mac_cent	228,32 ± 22,04	0,425	234,22 ± 31,63	0,425	222,59 ± 21,54	0,425

Tabla 2: Media y desviación estándar de los valores de espesores en micras obtenidos en los pacientes con glaucoma mediante dos dispositivos de tomografía de coherencia óptica de dominio espectral (Cirrus HD y Spectralis). Comparación de los resultados entre los tres grupos clasificados según el nivel de gravedad perimétrica.

* p: valor de significación obtenido en el H de Kruskal Wallis para comparaciones múltiples en datos no paramétricos. En negrita aparecen los valores estadísticamente significativos ($p < 0,05$). Entre paréntesis debajo se detallan los grupos con los que se encontró diferencias estadísticamente significativas en el análisis post hoc (U de Mann Whitney con corrección de Bonferroni; valor de $p = 0,017$ (ya que $0,05 / 3$ comparaciones = $0,017$)).

** No se encontraron diferencias en el análisis post hoc (U de Mann Whitney con corrección de Bonferroni; $p < 0,017$) entre el grupo de moderados y el grupo de leves; ni entre el grupo de moderados y el grupo de severos. El valor de la p corresponde al resultado del test de Kruskal Wallis que fue estadísticamente significativo ($p < 0,05$).

Abreviaturas: **G**, glaucoma; **DE**, desviación estándar; **cirr_no**, protocolo para análisis de CFNR de la retina en cubo de disco óptico 200x200 con Cirrus HD, **s**, sector superior; **i**, sector inferior; **n**, sector nasal; **t**, sector temporal; **av**, (*average*) espesor promedio; **exc**, cociente excavación/disco; **cirr_cg**; análisis de células ganglionares en cubo macular 512x128 con Cirrus-HD; **cirr_cg_st**: cirrus células ganglionares sector temporal; **cirr_cg_s**: cirrus células ganglionares sector superior; **cirr_cg_sn**: cirrus células ganglionares sector nasal **cirr_cg_in**: cirrus células ganglionares inferior nasal **cirr_cg_i**: cirrus células ganglionares inferior; **cirr_cg_it**: cirrus células ganglionares inferior temporal; **av_gcl+ipl**, media del espesor de la capa de células ganglionares de la retina + capa plexiforme interna; **min_gcl+ipl**, mínimo espesor de la capa de células ganglionares de la retina + capa plexiforme interna; **cirr_mac**, análisis de espesores de la retina en cubo macular 512x128 con Cirrus-HD; **med**, espesor medio; **cent**, espesor central; **spec_no**, análisis de capa de fibras nerviosas de la retina en el disco óptico con Spectralis; **g**, global; **spec_no_t**: Spectralis nervio óptico temporal;

spec_no_ts: Spectralis nervio óptico temporal superior; **spec_no_ti**:Spectralis nervio óptico temporal inferior; **spec_no_n**: Spectralis nervio óptico nasal; **spec_no_ns**: Spectralis nervio óptico nasal superior; **spec_no_ni**: Spectralis nervio óptico nasal inferior; **spec_no_s**: Spectralis nervio óptico superior;**spec_no_i**: Spectralis nervio óptico inferior; **Spec_mac_med**: Spectralis macular espesor medio; **spec_mac_cent**: Spectralis macular central

Finalmente, se presenta en la tabla 3 las correlaciones entre los datos funcionales (MAVC y parámetros del CV) con los datos objetivos estructurales que ofrecen las tecnologías OCT. Los datos en negrita muestran una correlación alta entre ellos mientras que los que no están marcados no mostraron significación estadística.

	MAVC Snellen	DM	DSM	VFI	S media (4 puntos centrales)	Spect-NO-T	Cirrus cg-med	Cirrus cg-min
MAVC Snellen		0,44	-0,50	0,35	0,39	0,11	0,28	0,33
DM	0,44		-0,85	0,91	0,82	0,42	0,59	0,66
DSM	-0,50	-0,85		-0,90	-0,67	-0,35	-0,56	-0,62
VFI	0,35	0,91	-0,90		0,78	0,39	0,61	0,68
S media (4 puntos centrales)	0,39	0,82	-0,67	0,78		0,32	0,55	0,61
Spect NO-T	0,11	0,22	0,08	0,23	0,32		0,64	0,55
Cirrus cg-med	0,28	0,59	-0,56	0,61	0,55	0,64		0,87
Cirrus cg-min	0,33	0,66	-0,62	0,68	0,61	0,55	0,87	

Tabla 3: Correlaciones entre parámetros funcionales y estructurales en la muestra de 140 pacientes

Abreviaturas: MAVC (Máxima Agudeza Visual con Corrección), DM (Desviación Media), DSM (Desviación Media Estándar), VFI (Índice de Campo Visual), S media (Desviación media de los 4 puntos centrales), Spect NO-T (protocolo Spectralis para N.O zona Temporal), Cirrus cg-med (Protocolo Cirrus Células Ganglionares media), Cirrus cg-min (protocolo Cirrus Células Ganglionares mínimo).

7. DISCUSIÓN

Son muchos los estudios que han investigado la eficacia de la OCT para el diagnóstico y seguimiento de defectos focales de la CFNR en el glaucoma, aunque la mayoría de ellos fueron realizados utilizando un modelo de OCT anterior (variante Stratus, de dominio-tiempo) y por tanto quizás menos preciso que los tridimensionales actuales de dominio espectral (variante Cirrus y Spectralis). Li [15] afirma que, cuando se obtienen imágenes de buena calidad, la OCT tiene una moderada sensibilidad y alta especificidad como screening para glaucoma en población de alto riesgo. Esta especificidad aumenta cuando se combinan los parámetros de la cabeza del nervio óptico y de la capa de fibras nerviosas.

Los valores más sensibles en el estudio mediante OCT de la capa de fibras nerviosas son la media del espesor, así como los valores correspondientes al sector temporal inferior, lo cual confirma la evidencia de que las fibras arciformes temporales inferiores son las más precozmente afectadas en el glaucoma [16]. En nuestro estudio se encontraron diferencias estadísticamente significativas para el sector inferior de la CFNR tanto con OCT Cirrus como con OCT Spectralis entre los 3 grupos de severidad perimétrica ($p < 0.001$), mostrando que estas herramientas son útiles tanto para el diagnóstico como para el seguimiento del glaucoma, modificándose de forma significativa conforme avanza la enfermedad.

El estudio del CCG mediante Cirrus comprobó que existían diferencias estadísticamente significativas entre los 3 grupos, siendo el sector inferior capaz de diferenciar entre ellos ($p < 0.001$). En el estudio de Wollstein [17] el grosor macular medido mediante OCT fue capaz de detectar el daño glaucomatoso relacionándose con el grosor de la CFNR peripapilar. Sin embargo, el grosor de la CFNR a nivel peripapilar tenía una sensibilidad y especificidad más altas en la detección de defectos en el campo visual.

Otros autores han demostrado [18] que el análisis de las CGR resulta tan válido como el análisis de la CFNR para el diagnóstico de glaucoma, pero en el primero la reproductibilidad es mayor, con lo cual podría ser más fiable para la detección de la progresión. En los últimos años se ha constatado un descenso del grosor macular en pacientes glaucomatosos así como una correlación entre este parámetro y la CFNR peripapilar. Debido a que la capa de CGR y la CFNR son muy susceptibles al daño glaucomatoso, el análisis de la zona macular podría ser un indicador muy sensible para el diagnóstico precoz del glaucoma

En el presente estudio se obtuvo que todas las mediciones de la OCT fueron estadísticamente diferentes entre los pacientes con glaucoma leve frente al grupo de glaucoma moderado y severo; excepto en el caso del espesor central macular donde las diferencias no fueron significativas. Por otro lado, los espesores del cuadrante inferior de la CFNR (tanto Cirrus como Spectralis), del sector infero-nasal de la capa de CGR (Cirrus) y el espesor global de la CFNR en OCT Spectralis, mostraron diferencias estadísticas entre los 3 grupos de pacientes (leve, moderado y severo), demostrando ser los parámetros más eficaces en el seguimiento de la neuropatía. En

general, se obtuvieron buenas correlaciones entre los parámetros evaluados por OCT Cirrus y Spectralis.

En cuanto a la relación estructura función, las correlaciones más altas se encontraron con el espesor de la capa CGR sobretodo en la evaluación del espesor mínimo y con el índice VFI del campo visual ($r= 0.68$) y ($r=0.61$) de los 4 puntos centrales del C.V. Mostrando que estas técnicas son muy útiles, no solo en el diagnóstico del glaucoma sino también en su seguimiento y que continuaran modificándose conforme avanza la enfermedad.

Las correlaciones establecidas con la A.V son significativas pero no muy altas, lo cual refuerza la hipótesis de que ésta queda bien mantenida hasta últimos estadios de la enfermedad glaucomatosa.

En el estudio realizado por Lopez-Peña MJ[19], cuyo objetivo fue comparar los parámetros obtenidos mediante OCT (entre otros) con los índices globales de la perimetría automatizada; se mostró que las correlaciones más altas se observaron en el grupo de los pacientes glaucomatosos que presentaron daño en el CV con los cuadrantes inferiores de la CFNR medida mediante OCT. En el citado estudio [19], los grupos de comparación fueron sujetos sanos frente a HTO y glaucoma, y el OCT utilizado fue un dispositivo dominio-tiempo. Aunque en nuestro estudio comparamos pacientes en diferentes estadios de glaucoma con OCT de dominio espectral, también encontramos mayor significación estadística en el cuadrante inferior de la CFNR.

La OCT, como toda prueba diagnóstica tiene ciertas limitaciones. Hay que considerar el tamaño de la papila, puesto que hay gran variabilidad interpersonal y esto puede falsear los datos, ya que el espesor de la capa de fibras nerviosas disminuye conforme nos alejamos del disco óptico. De esta manera, se ha demostrado que el espesor de la CFNR se incrementa con el aumento de tamaño del disco, posiblemente porque la medición es realizada más cerca del borde de la papila. [20]

Por otro lado, el análisis mediante OCT del CCG se verá también alterado en cualquier tipo de patología macular (degeneración macular asociada a la edad, edema macular, membrana epirretiniana...). Hay que tener en cuenta que la imagen capta el CCG sólo en la región perifoveal, que está asociada con el campo visual central. Como en el glaucoma el campo visual central está respetado en estadios iniciales puede ser que un glaucoma precoz pase desapercibido mediante el análisis del CCG macular [21]

8. CONCLUSIÓN

Tanto el análisis de la CFNR como de la capa de CGR mediante tecnología OCT Cirrus y Spectralis es capaz de discriminar entre los diferentes estadios de glaucoma. El grosor macular se relaciona con una disminución de la capa de fibras nerviosas, por tanto el uso de ambas técnicas ofrece un diagnóstico más exhaustivo y útil del GPAA. Además estos parámetros se correlacionan de forma alta con los índices de campo visual y son capaces de revelar daños antes de que se manifiesten en una perimetría, por lo que son muy útiles para el diagnóstico precoz del GPAA y posteriormente para su seguimiento.

BIBLIOGRAFÍA.

- [1] American Academy of Ophthalmology y Sociedad Española de Oftalmología. The eye M.D. Association. Curso de Ciencias Básicas y Clínicas. Sección 10. Introducción al glaucoma: terminología, epidemiología y genética (pp. 8-9). Ediciones Elsevier.
- [2] Friedman DS, Wolfs RC, O'Colmain BJ, Javitt JC, McBean AM, Nicholson GA, et al. Prevalence of open-angle glaucoma among adults in the United States. *Arch. Ophthalmol.* 2004; 122(4):532-538
- [3] Koleva D, Motterlini I, Schiavone M, Garattini L. Medical costs of glaucoma and ocular hypertension in Italian referral centres: a prospective study. *Ophthalmologica.* 2007;221:340-7.
- [4] Rein D, Ping Zhang, Wirth K, Lee P, Hoerger T. The Economic Burden of Major Adult Visual Disorders in the United States. *Arch Ophthalmol.* 2006;124:1754-60.
- [5] Lee P, Walt J, Doyle J, Kotak S, Evans S, Budenz . A multicenter, retrospective pilot study of resource. Use and costs associated with severity of disease in glaucoma. *Arch Ophthalmol.* 2006;124:12-9.
- [6] Jonas JB, Fernández MC, Stümer J. Pattern of glaucomatous neuroretinal rim loss. *Ophthalmology* 1993;100:63-68.
- [7] Sommer A, Katz J, Quigley HA, Miller NR, Robin AL, Richter RC, et al. Clinically detectable nerve fiber atrophy precedes the onset of glaucomatous field loss. *Arch Ophthalmol* 1991; 109: 77-83.
- [8] Arias EG, Borque E. ¿Cómo pueden ayudar los analizadores de imagen (HRT, OCT y GDx-VCC) en la práctica clínica diaria al oftalmólogo frente al paciente glaucomatoso? *Thea innovación:* 53. Nov 2008
- [9] Vizzeri G, Weinreb RN, Gonzalez-Garcia AO, Bowd C, Medeiros FA, Sample PA, et al. Agreement between spectral-domain and time-domain OCT for measuring RNFL thickness. *Br J Ophthalmol.* 2009;93(6):775-81.
- [10] Jacek Kotowski, Gadi Wollstein, Folio LS, Ishikawa H, Schuman JS. Clinical Use of OCT in Assessing Glaucoma Progression. *Ophthalmic Surg Lasers Imaging.* 2011;42(Suppl): S6-S14
- [11] Dr. Santiago Abengoechea. Tomografía de coherencia óptica. *Oftalmología Práctica.* 2010;14:28-44.
- [12] Chauhan BC, Burgoyne CF. From clinical examination of the optic disc to clinical assessment of the optic nerve head: a paradigm change. *Am J Ophthalmol.* 2013;156:218-227.
- [13] Hodapp E, Parrish RK II, Anderson DR. *Clinical decisions in glaucoma.* St Louis: The CV Mosby Co; 1993, pp. 52-61.

- [14] Chylack LT Jr, Wolfe JK, Singer D, Leske MC, Bullimore MA, Bailey IL, et al. The Lens Opacities Classification System III. The Longitudinal Study of Cataract Study Group. Arch Ophthalmol. 1993; 111(6):831-6.
- [15] Li G, Fansi AK, Boivin JF, Joseph L, Harasymowycz P. Screening for Glaucoma in High-Risk Populations Using Optical Coherence Tomography. Ophthalmology. 2009 Dec 22
- [16] Ahmad A Aref, Donald L Budenz , MPH. The Ganglion Cell complex. Glaucoma Today. March 2011
- [17] Wollstein G, Schuman JS, Price LL, Aydin A, Beaton SA, Stark PC, et al. Optical Coherence Tomography (OCT) macular and peripapillary retinal nerve fiber layer measurements and automated visual fields. Am J Ophthalmol. 2004;138(2):218-25.
- [18] Millá E, Larena C. Tomografía de coherencia óptica (OCT) en glaucoma. Annals d'Oftalmología 2006;14(2):86-9
- [19] Lopez-Peña MJ., Ferreras A., Polo V., Larrosa JM., Honrubia FM. Relación entre perimetría automatizada convencional y HRT, OCT y GDx en sujetos normales, hipertensos oculares y glaucomatosos. Arch Soc Esp Opftalmol. 2007;82(4):197-208.
- [20] Kim TW, Park UC, Park KH, Kim DM. Ability of Stratus OCT to identify localized retinal nerve fiber layer defects in patients with normal standart automated perimetry results. Invest Ophthalmol Vis Sci. 2007 Apr;48(4):1635-41.
- [21] España M, Fernandez-Baca. OCT en las enfermedades retinianas y del Nervio óptico. Servicio Andaluz de Salud. Sevilla 2007.