

Hipogonadismo hipogonadotropo en paciente con síndrome de Klinefelter y tumor hipotálamo-hipofisario

Hypogonadotropic hypogonadism in Klinefelter syndrome and hypothalamic-pituitary tumor

Dra. Anunciación Beisti Ortego^a, Dr. Antonio De Arriba Muñoz^a, Dra. Marta Ferrer Lozano^a,
Dr. José Miguel Martínez de Zabarte Fernández^a, Dra. Carlota Calvo Escribano^a y
Dr. José Ignacio Labarta Aizpún^a

RESUMEN

El síndrome de Klinefelter es la causa más frecuente de hipogonadismo hipergonadotropo en el varón. La supresión en la respuesta al estímulo con hormona liberadora de la hormona luteinizante en estos pacientes debe hacer sospechar como posible etiología una tumoración a nivel hipotalámico. Se presenta el caso de un paciente diagnosticado a los 4 meses con síndrome de Klinefelter mediante cribado neonatal, con cariotipo 47 XXY, en el que se realizan controles clínicos y analíticos seriados y se encuentran, a los 17 años, valores suprimidos de hormona luteinizante y hormona folículo estimulante. Inicia, posteriormente, cefalea y amaurosis de ojo izquierdo, y se encuentra, en una resonancia magnética cerebral, un tumor germinal mixto a nivel hipotalámico, que precisa tratamiento quirúrgico, quimioterapia y radioterapia, con respuesta favorable.

Palabras clave: síndrome de Klinefelter, hipogonadismo, tumor germinal.

ABSTRACT

Klinefelter Syndrome is the most frequent cause of hypergonadotropic hypogonadism in men. A flat response to luteinizing hormone releasing hormone stimulation test could be the first sign of hypothalamic tumor in these patients. We report the case of a patient diagnosed by neonatal screening with Klinefelter Syndrome, 47 XXY, that at 17 years follow-up presents analytical modification of the response to luteinizing hormone releasing hormone stimulation test with suppressed luteinizing hormone and follicle-stimulating hormone values; lately he presents with headache and loss of left eye vision. A magnetic resonance imaging of the brain showed a mixed germ cell hypothalamus tumor, requiring surgery, chemotherapy and radiotherapy with optimal response.

Key words: Klinefelter Syndrome, hypogonadism, germ cell tumors.

<http://dx.doi.org/10.5546/aap.2015.e6>

a. Hospital Universitario Miguel Servet.
Zaragoza, España.

Correspondencia:

Dra. Anunciación Beisti Ortego: abeistiortego@gmail.com

Conflicto de intereses: ninguno que declarar.

Recibido: 13-3-2014

Aceptado: 10-9-2014

INTRODUCCIÓN

El síndrome de Klinefelter (SK) se caracteriza por la presencia de un cromosoma X adicional en el varón, que es la causa congénita más frecuente de hipogonadismo primario. Ocurre en aproximadamente 1 de cada 1000 varones nacidos vivos.¹ El diagnóstico del SK, por lo general, se puede hacer mediante la determinación del cariotipo ante la sospecha clínica.

Clínicamente, se caracteriza por testículos pequeños y firmes, infertilidad, aumento de la longitud de las extremidades, con disminución de la relación talla sentada/talla, dificultades en la atención y en la interacción social. Analíticamente, se objetivan concentraciones de hormona folículo-estimulante (FSH, por sus siglas en inglés) y hormona luteinizante (LH, por sus siglas en inglés) séricas elevadas con niveles de testosterona disminuidos. En la edad adulta, se ha descrito mayor riesgo de desarrollo de determinados tumores, y se han destacado los de células germinales (particularmente localizados en mediastino), cáncer de mama y linfoma no Hodgkin, además de mayor incidencia de patología broncopulmonar, lupus eritematoso sistémico o diabetes mellitus.²

CASO CLÍNICO

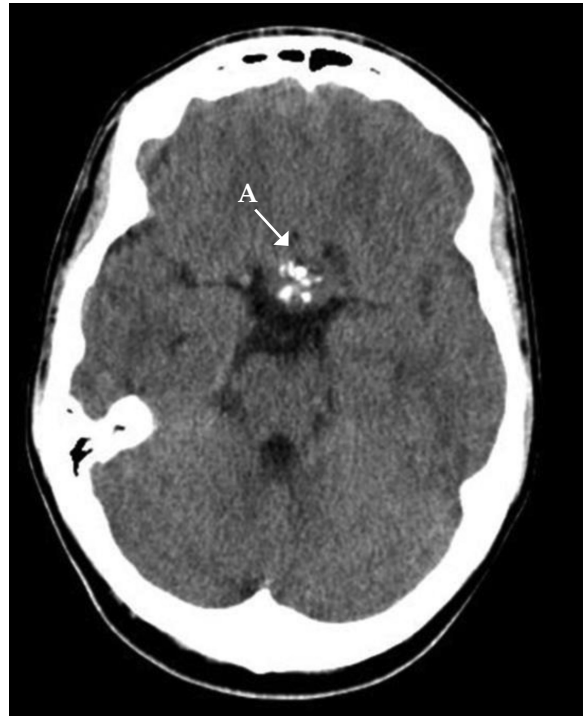Paciente nacido a término con peso y longitud adecuados para la edad gestacional, sin antecedentes patológicos perinatales, que es remitido a consulta de Endocrinología Pediátrica a los tres meses de edad por la detección, mediante cribado neonatal, de la alteración en la cromatina de Barr, que detecta cariotipo 47 XXY t (18qter-1q24). No refieren antecedentes familiares de interés y su talla genética es de 170 cm. En la exploración física, se objetiva micropene de 1 cm (-2,48 DE)³, con testes descendidos sin alteraciones. Se realiza test de Luforán (factor liberador de LH y FSH) para evaluar la función testicular, con respuesta fuerte de LH (incremento

de 1,58 a 11,41 mU/ml) y suprimida de FSH (de 0,34 a 0,35 mU/ml), y test de hormona liberadora de gonadotropina (GnRH por sus siglas en inglés) con escasa elevación de testosterona (de 0,49 a 3,99 ng/ml). Durante su seguimiento, presenta adecuado desarrollo psicomotor, con buen rendimiento escolar y social, pero con disminución en las habilidades de expresión oral.

A los 12 años, presenta volumen testicular de 4 cc, y persiste micropene de 4 cm de longitud (-2,24 DE),³ a pesar de un ciclo de testosterona tópica a los 10 años durante 6 meses. Se objetiva un mayor crecimiento de extremidades en relación con el tronco, con un cociente talla sentada/talla muy descendido (-5,0 DE). En analítica basal, presenta LH de 6,10 (0,09-3,26 mU/ml) y FSH de 10,35 (0,60-6,59 mU/ml).

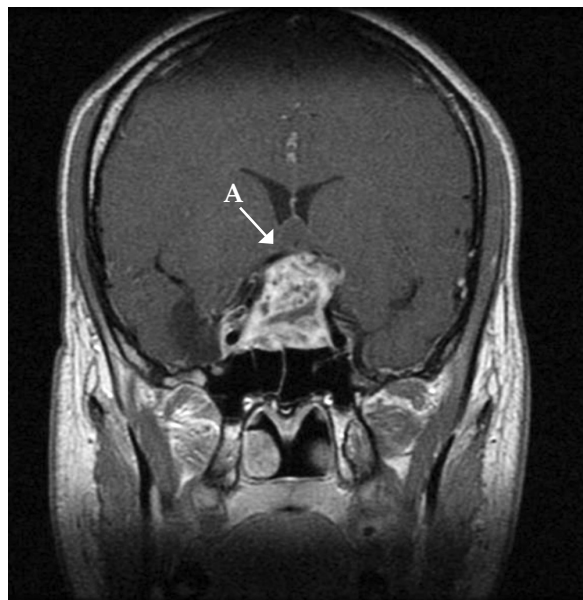
Desde los 13 años, presenta un volumen testicular de 8 cc, sin observarse progresión. Con 17 años, presenta gonadotropinas anormalmente disminuidas, por lo que se realiza el test de Luforán y se observa una supresión en la respuesta tanto de LH (0,01 mU/L) como de FSH (< 0,20 mU/L). Además, se destaca hormona del crecimiento (GH, por sus siglas en inglés) basal de 0,16 ng/ml, prolactina de 121 (2,5-17 ng/ml), alfa-fetoproteína de 44 (0-8,5 ng/ml), Beta-HCG de 104 (0-1mU/ml), adenocorticotrofina (ACTH, por sus siglas en inglés) de 22,4 (6-76 pg/ml), cortisol de 16,21 (5-25 g/dl). Se realiza ecografía testicular, que no muestra alteraciones, y se solicita resonancia magnética (RM) cerebral dada la modificación de la respuesta al test GnRH. Se encuentra asintomático, con exploración neurológica que impresiona de normalidad. Posteriormente, de manera abrupta, inicia cefalea y, a los 10 días, se hace intensa, hemicraneal derecha y se acompaña de náuseas, vómitos y alteración de la visión del ojo izquierdo. Se objetiva amaurosis del ojo izquierdo y oftalmoplejia del ojo derecho acorde a parálisis del III y IV par craneales. En la tomografía computada (TC) y RM posterior, se objetiva imagen de captación heterogénea en la región hipotalámica, que comprime quiasma óptico (*Figuras 1, 2 y 3*). Se resecciona de forma subtotal, con histología acorde a tumor germinal mixto: teratoma maduro (75%), teratoma inmaduro (10%), tumor del seno endodérmico (10%), germinoma (5%). Posteriormente, recibe quimioterapia y radioterapia. En la actualidad, 18 meses tras la cirugía, se encuentra libre de tumor. Sin embargo, precisa tratamiento hormonal sustitutivo con desmopresina, hidrocortisona y tiroxina por hipopituitarismo secundario,

FIGURA 1. Tomografía computada cerebral



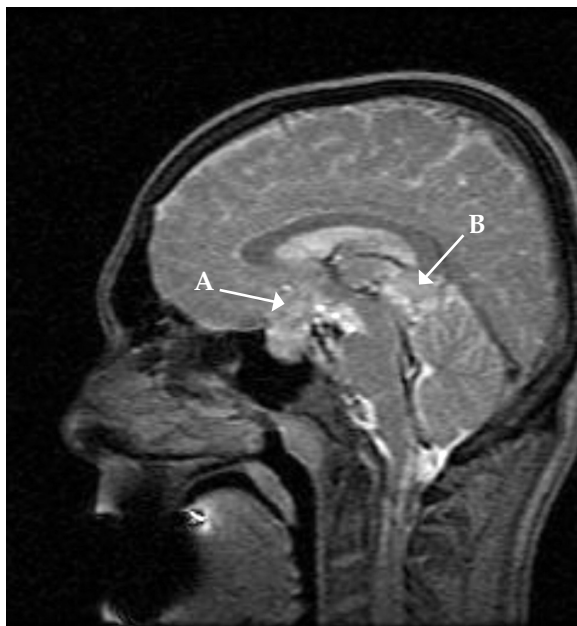A: masa sellar que ocupa toda la región de la silla turca con extensión a la región paraselar derecha, que asocia calcificaciones distróficas en su seno

FIGURA 2. Resonancia magnética cerebral



A: lesión sellar de 21 x 31 x 36 mm. Engloba el quiasma óptico y desplaza anterior y lateralmente ambas carótidas, de calibre conservado

FIGURA 3. Resonancia magnética cerebral



A: lesión sellar de 21 x 31 x 36 mm. Engloba el quiasma óptico y desplaza anterior y lateralmente ambas carótidas, de calibre conservado. B: masa pineal de 26 x 19 x 17 mm de intensidad de señal heterogénea, con áreas quísticas y sólidas que realzan tras la administración de contraste y vacíos de señal puntiformes en relación con calcificaciones.

y se realizan controles clínico-analíticos y de imagen seriados para seguir el tratamiento, complicaciones y posibles recurrencias.

DISCUSIÓN

Los pacientes con SK son diagnosticados habitualmente en la adolescencia o en la edad reproductiva ante infertilidad. En Aragón, en el Servicio de Genética del Hospital Miguel Servet, se realizó, desde 1980 a 1998, el análisis, mediante cribado neonatal, de la cromatina de Barr de mucosa yugal de 52 343 recién nacidos con fenotipo masculino, que permitió detectar 59 casos cromatín positivos, 45 de los cuales fueron confirmados, como en el caso de nuestro paciente, y se encontró una incidencia similar a la esperada.⁴

En estos pacientes, será importante un adecuado seguimiento multidisciplinar que evalúe el desarrollo intelectual, social, puberal y antropométrico, y que incluya la medición de cociente talla/talla sentada, que, como sucede en el caso descrito, se encontrará por debajo de los valores de normalidad.⁵

La incidencia de cáncer en pacientes con síndrome de Klinefelter se estima similar a la de la población general, aunque se ha descrito mayor incidencia de ciertos tipos de cáncer en probable relación con la alteración cromosómica presente o con el propio hipogonadismo hipergonadotropo. Un estudio realizado en Gran Bretaña con una cohorte de 3518 pacientes con SK compara la incidencia de cáncer con la descrita en la población general y encuentra mayor incidencia de cáncer de mama, linfoma no Hodgkin y menor incidencia de cáncer de próstata en estos pacientes,⁶ con un caso aislado de teratoma en la región pineal. Una cohorte danesa de 645 pacientes⁷ objetivaba mayor incidencia de tumores germinales, todos ellos en mediastino en pacientes menores de 30 años con SK, sin encontrar otras diferencias respecto al registro de cáncer de la población general danesa. Así mismo, en una revisión del cariotipo de 455 pacientes con tumores germinales, no se encontró ningún caso de síndrome de Klinefelter.⁸

Los tumores germinales suponen el 0,5-3% de los tumores del sistema nervioso central en América y Europa, mientras que, en Asia, se estima una frecuencia mayor, en torno al 11%.⁹ La edad de mayor incidencia son los 10-12 años, con predominancia en varones de 2:1 a 3:1, sobre todo en los de localización pineal. Se describe una supervivencia a largo plazo en torno al 65%.¹⁰ Se ha descrito mayor incidencia de tumores germinales mediastínicos en pacientes con SK; en cuanto a los de localización intracraneal, algunos autores apuntan también a una probable mayor incidencia en SK en relación con la potencial carcinogénesis relacionada con la aneuploidia presente en estos.^{11,12}

Cuando la localización del tumor germinal es en la región supraselar, la manifestación más común será la disfunción hipotálamo-hipofisaria, seguida de alteraciones oftalmológicas debidas a la compresión del quiasma óptico. El paciente descrito, inicialmente asintomático, presenta en su seguimiento hipogonadismo hipogonadotropo no acorde a la condición de SK; posteriormente, debido a la compresión del quiasma óptico, se objetivan amaurosis y cefalea debida a hipertensión endocraneal.

El hipogonadismo y la focalidad neurológica suelen ser los síntomas guías iniciales más frecuentes^{13,14} en pacientes con SK; sin embargo, también puede asociarse a otros síntomas, como la anorexia.¹⁵

En pacientes con SK, resulta especialmente importante el seguimiento tanto clínico como

analítico con la monitorización de gonadotropinas seriadas, ya que el hallazgo de hipogonadismo hipogonadotrópico debe hacer sospechar la existencia de un tumor hipotalámico. La resonancia magnética es la prueba diagnóstica de elección. En pacientes varones que desarrollen un germinoma cerebral asociado a rasgos sugestivos de SK, será importante la realización de cariotipo para descartar la asociación con dicha patología. ■

REFERENCIAS

1. Bojesen A, Juul S, Gravholt CH. Prenatal and postnatal prevalence of Klinefelter syndrome: a national registry study. *J Clin Endocrinol Metab* 2003;88(2):622-6.
2. Völkl TM, Langer T, Aigner T, Greess H, et al. Klinefelter syndrome and mediastinal germ cell tumors. *Am J Med Genet A* 2006;140(5):471-81.
3. Longas AF, Baguer L, Labarta JI, Labena C, et al. Longitudinal study of normal spanish children from birth to adulthood anthropometric, puberty, radiological and intellectual data. *Pediatr Endocrinol Rev* 2005;2 Suppl 4:425.
4. Mayayo E, Labarta JI, Tamparillas M, Puga B, et al. Síndrome de Klinefelter: una patología frecuente pero poco diagnosticada en la edad pediátrica. *Hormona y factores crecimiento* 2000;4(2):247-9.
4. De Arriba Muñoz A, Domínguez Cajal M, Rueda Caballero C, Labarta Aizpún JI, et al. Relación talla sentada/talla de pie del nacimiento a la adultez en niños españoles. *Arch Argent Pediatr* 2013;111(4):309-14.
5. Swerdlow AJ, Schoemaker MJ, Higgins CD, Wright AF, et al. Cancer incidence and mortality in men with Klinefelter syndrome: a cohort study. *J Natl Cancer Inst* 2005;97(16):1204-10.
6. Hasle H, Mellemegaard A, Nielsen J, Hansen J. Cancer incidence in men with Klinefelter syndrome. *Br J Cancer* 1995;71(2):416-20.
7. Dexeus FH, Logothetis CJ, Chong C, Sella A, et al. Genetic abnormalities in men with germ cell tumors. *J Urol* 1988;140(1):80-4.
8. Echevarría ME, Fangusaro J, Goldman S. Pediatric central nervous system germ cell tumors: a review. *Oncologist* 2008;13(6):690-9.
9. Hoffman HJ, Otsubo H, Hendrick EB, Humphreys RP, et al. Intracranial germ-cell tumors in children. *J Neurosurg* 1991;74(4):545-51.
10. Queipo G, Aguirre D, Nieto K, Peña YR, et al. Intracranial germ cell tumors: association with Klinefelter syndrome and sex chromosome aneuploidies. *Cytogenet Genome Res* 2008;121(3-4):211-4.
11. Sato K, Takeuchi H, Kubota T. Pathology of intracranial germ cell tumors. *Prog Neurol Surg* 2009;23:59-75.
12. Kaido T, Sasaoka Y, Hashimoto H, Taira K. De novo germinoma in the brain in association with Klinefelter's syndrome: case report and review of the literature. *Surg Neurol* 2003;60(6):553-8; discussion 559.
13. Prall JA, McGavran L, Greffe BS, Partington MD. Intracranial malignant germ cell tumor and the Klinefelter syndrome. *Pediatr Neurosurg* 1995;23(4):219-24.
14. Szabo CP. A case of male anorexia with Klinefelter's syndrome, 22 years later, case report. *Br J Psychiatry* 2008;193(5):388.