



**Universidad**  
Zaragoza

## Trabajo Fin de Grado

Estudio de la expresión del receptor c-kit en tumores  
de animales domésticos.

Study of the expression of the receptor c-kit in  
domestic animal tumors.

Autor/es

Vanessa Díaz Gimeno

Director/es

José Antonio Badiola  
Bernardino Moreno

Facultad de Veterinaria  
2017

---

ÍNDICE

|   |    |
|---|----|
| 1. RESUMEN.....   | 2  |
| 2. INTRODUCCIÓN.....  | 4  |
| 2.1. ¿QUÉ ES EL C-KIT?.....                                   | 4  |
| 2.2. MUTACIÓN DEL GEN KIT.....                                | 5  |
| 2.3. ¿QUÉ HA SUPUESTO EL DESCUBRIMIENTO DE C-KIT?.....        | 5  |
| 2.4. ASOCIACIÓN DEL C-KIT CON DIFERENTES TIPO DE TUMORES..... | 6  |
| a. MELANOMA.....  | 6  |
| b. TUMOR DEL TRACTO GASTROINTESTINAL .....                    | 7  |
| c. MASTOCITOMA.....   | 10 |
| d. TUMORES PROSTÁTICO.....                                    | 12 |
| e. TUMORES TESTICULARES.....                                  | 13 |
| 2.5. TÉCNICA INMUNOHISTOQUIMICA.....                          | 17 |
| 3. JUSTIFICACIÓN Y OBJETIVOS.....                             | 18 |
| 4. MATERIAL Y MÉTODOS.....                                    | 19 |
| 5. RESULTADOS Y DISCUSIÓN.....                                | 21 |
| 6. CONCLUSIÓN.....  | 23 |
| 7. VALORACIÓN PERSONAL Y AGRADECIMIENTOS.....                 | 25 |
| 8. BIBLIOGRAFÍA.....  | 26 |

**1. RESUMEN:**

El receptor c-kit, también llamado CD117, es una proteína transmembrana con actividad tirosinquinasa con posibilidades oncológicas. La activación de dicho receptor tiene como resultado la activación de una serie de señales que actúan en procesos cruciales en el desarrollo de tumores, proliferación celular, adhesión, apoptosis y diferenciación.

Las mutaciones en el gen KIT producen la desregularización de la actividad de este receptor, que se activa de forma independiente a la unión del ligando (SCF), lo que provoca un crecimiento excesivo y una acumulación de células. La presencia de c-kit en un tejido tumoral puede ser detectada mediante inmunohistoquímica. Cuando este receptor está presente se aprecia un cambio de coloración en las células que presentan c-kit apreciable al microscopio óptico.

En este trabajo se han analizado 6 tumores testiculares de cerdo, que histológicamente han sido clasificados como 5 seminomas y 1 tumor de células de Leydig. Mediante el estudio inmunohistoquímico de c-kit se concluye que los 5 seminomas son de tipo espermatocítico, ya que son c-kit negativos. Por otro lado, el tumor de células de Leydig ha resultado negativo a c-kit, lo que supone una diferencia con la especie humana y canina, ya que estos sí expresan c-kit en las células de Leydig.

**SUMMARY:**

The c-kit receptor, also called CD117, is a transmembrane protein with tirosinquinasa activity with oncological opportunities. The result of this receptor has as a result the activation of some signals that act in some crucial processes in the tumor development (cellular proliferation, adhesion, apoptosis and differentiation).

Mutations in the KIT gene cause deregulation of the activity of this receptor, which is activated independently of ligand binding (SCF), which causes excessive growth and cell accumulation. The presence of c-kit in a tumor tissue can be detected by immunohistochemistry. When this receptor is present, a change of coloration is observed in the cells that present appreciable c-kit under the optical microscope.

In this work we have analyzed 6 pig testicular tumors, which histologically have been classified as 5 seminomas and 1 tumor of Leydig cells. By immunohistochemically study of c-kit it is concluded that the 5 seminomas are spermatocytic type, since they are c-kit negative. On the other hand, the cell tumor of Leydig has been negative to c-kit, which is a difference with the human and canine species, since these do express c-kit in the Leydig cells.

## 2. INTRODUCCIÓN:

### 2.1 ¿QUÉ ES EL C-KIT?:

El gen KIT también denominado CD117, c-kit o SCFR, se encuentra próximo al gen del receptor de crecimiento epidérmico (EGFR) y también del receptor del factor de crecimiento derivado de plaquetas (PDGFR) (Fresno, 2004). Este gen es un protooncogén<sup>1</sup> que **codifica la proteína KIT**, que es un receptor transmembrana para el factor de células madre (SFC: Stem Cell Factor).<sup>1</sup>

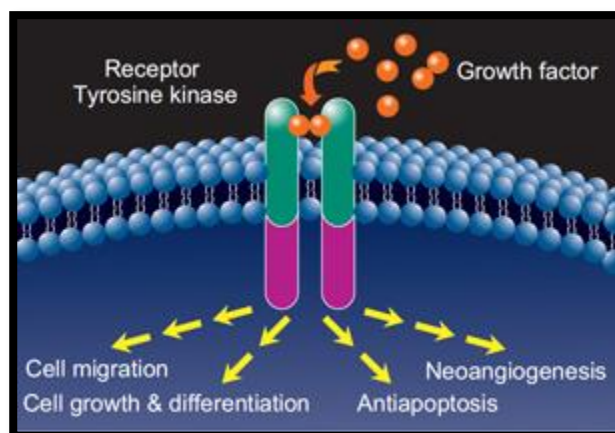


Figura 1. Funciones del receptor c-kit.

La proteína KIT, es una proteína transmembrana con actividad tirosín-quinasa intrínseca, que se encuentra en la superficie de diferentes tipos de células (Instituto Nacional del Cáncer de EEUU). Se ha observado una expresión alta de KIT en células hematopoyéticas progenitoras, células cebadas, melanocitos, células germinales y en las células intersticiales de Cajal (Fresno, 2004).

Este receptor está compuesto por 21 exones a partir de los cuales se codifican los 4 dominios que componen la protooncoproteína c-kit. De esta forma el **dominio extracelular** o de dimerización es codificado por los exones 1 al 9 y los **dominios transmembrana y jxtamembrana (JM)** por los exones 10 y 11, respectivamente. **La región jxtamembrana influye de forma relevante en la regulación de la dimerización de la proteína.** Y los exones 13 al 21 son responsables de la codificación del **dominio tirosín-quinasa** (García-Foncillas, 2007).

La activación del receptor se produce como consecuencia de un proceso de homodimerización. Este proceso provoca una serie de cambios estructurales en el receptor que determinan una activación del dominio tirosín-quinasa (Fresno, 2004), que a su vez activa otras proteínas en el interior de la célula mediante la adición de un grupo fosfato en posiciones específicas. Este proceso, denominado **fosforilación**<sup>2</sup>, da lugar a la activación de una serie de proteínas en múltiples vías de señalización.<sup>1</sup>

<sup>1</sup> **PROTOONCOGEN:** Gen que participa en el crecimiento normal de las células. Las mutaciones (cambios) en un protooncogén pueden hacer que este se convierta en un oncogén, que puede hacer que se formen células cancerosas (Instituto Nacional de Cáncer de EEUU).

<sup>2</sup> **FOSFORILACIÓN:** Proceso mediante el cual se agrega un grupo de fosfato a una molécula, como un azúcar o una proteína.

**La activación constitutiva de la vía de señalización SCF/KIT está asociada a la proliferación celular, la maduración y la diferenciación, la supresión de la apoptosis, la degranulación y la modificación en las propiedades de adhesión y motilidad de las células activadas.<sup>1</sup>**

Mutaciones puntuales, inserciones o **deleciones<sup>3</sup>**, específicamente en los exones 9, 11 y 13, han sido citados como responsables de la alteración proteica en algunas patologías (García-Foncillas. 2007). Muchos de los estudios se centran en alteraciones mutacionales en el gen KIT y en otras alteraciones cromosómicas, especialmente en pérdidas de los cromosomas 14 y/o 22. **Las mutaciones en el exón 11** se asociarían con una **mejor respuesta al tratamiento** y **mutaciones en el exón 9** con una **mayor agresividad** (Fresno, 2004).

## 2.2 MUTACIÓN DEL GEN KIT:

Mutaciones en el gen KIT provocan la activación constitutiva de la quinasa del receptor que este gen codifica, es decir, se produce la desregularización de la actividad del receptor c-kit, que **se activa de forma independiente a la unión del ligando**, lo que provoca un crecimiento excesivo y una acumulación de células.<sup>1</sup>

**El dominio juxtamembrana (exón 11)**, tanto en KIT como en otros receptores tirosín-quinasa similares, tiene una **función inhibidora sobre el propio receptor que se ve anulada cuando existen mutaciones que lo afectan**. La importancia de reconocer los tumores en los que KIT está mutado deriva de la existencia de un fármaco, *imatinib*, capaz de inactivar este y otros receptores tirosín-quinasas (Botella-Estrada y Sanmartín, 2010).

## 2.3. ¿QUÉ HA SUPUESTO EL DESCUBRIMIENTO DE C-KIT?:

Antes del descubrimiento de la presencia de c-kit en ciertos tumores, había tipos de tumores que no podían ser diferenciados y que se incluían dentro de un mismo grupo (seminomas, GISTs). Esto suponía que tanto su pronóstico como su tratamiento fueran el mismo para todo el grupo, siendo en realidad diferentes tumores, y por lo tanto en muchas ocasiones erróneos.

La detección de c-kit en diferentes tipos celulares y su posterior descubrimiento en determinados tumores, ha supuesto un gran avance para la medicina tanto humana como veterinaria. Hoy en día, gracias a c-kit, sabemos que, por ejemplo, los tumores intestinales

---

<sup>3</sup> **DELECIÓN:** Pérdida total o parcial de un gen. También puede haber un cambio en el ARN o en la proteína elaborada a partir de este.

pueden dividirse en tumores musculares y GISTs, o que los seminomas se dividen en espermatocíticos y en clásicos. Al diferenciar estos tumores se han podido observar las diferencias en cuanto al comportamiento biológico, esto supone un paso muy importante, ya que permite predecir el pronóstico de forma más exacta.

Por otro lado, también es muy útil a la hora de implantar un tratamiento quimioterápico. A raíz del descubrimiento de la expresión de c-kit surgen nuevos tratamientos para estos tumores, esto se debe a que determinadas mutaciones en KIT se asocian a una mejor respuesta al tratamiento de ciertos fármacos, como el imatinib, o a una cierta resistencia a los mismos. Esto permite implantar terapias farmacológicas más específicas para cada tipo de tumor y que por tanto serán más eficaces, aumentando las tasas de supervivencia.

#### 2.4. ASOCIACIÓN DEL C-KIT CON DIFERENTES TIPO DE TUMORES:

**La leucemia fue el primer cáncer vinculado con una mutación activa de c-kit** (Corless, Fletcher, Heinrich. 2004). Estudios posteriores han demostrado la presencia de mutaciones de c-kit en casi todos los casos de mastocitosis sistémica y otros cánceres hematopoyéticos (Babaei *et al.* 2016).

C-kit se expresa en tejidos normales como en el epitelio mamario, endotelial vascular, glándulas sudoríparas y astrocitos retinianos. Mutaciones de KIT han sido detectadas en cánceres como; leucemia, disgerminoma ovárico unilateral, melanoma, entre otros (Babaei *et al.* 2016).

##### a. MELANOMAS:

La proteína c-kit es crucial en la homeostasis melanocítica y, cuando esta mutado, se asocia con el desarrollo en estas células (Gomes *et al.* 2012).

##### - Estudios en perros:

Gomes y su equipo analizaron inmunohistoquímicamente 39 **melanomas cutáneos**, calificando la localización, extensión e intensidad de la expresión de c-kit. La **localización** fue esencialmente **citoplasmática** y la **extensión e intensidad fueron mayores en los melanocitomas que en los melanomas malignos**. No hay asociación entre la expresión inmunohistoquímica de c-kit en melanomas malignos con el criterio clinicopatológico, excepto

en la intensidad y el grado de pigmentación intralesión. **La pérdida de expresión de c-kit en melanomas malignos puede ser un criterio de agresividad tumoral** (Gomes *et al.* 2012).

Un estudio llevado a cabo por Newman *et al.*, determinó mediante el estudio de 14 **melanomas dérmicos benignos** y 61 **melanomas mucosos malignos**, que los 14 melanomas dérmicos y 59 de los melanomas mucosos se expresaba c-kit (Newman *et al.* 2012).

Otro estudio realizado por Chu *et al.*, donde estudiaron 49 **melanomas malignos**. Los 36 melanomas disponibles para el análisis inmunohistoquímico mostraron una expresión de c-kit tanto débil (16 casos, 44.4%), como fuerte (20 casos, 55.6%). Cinco tumores escondían una mutación en el exón 11 de KIT y resultaron **todos fuertemente positivos a c-kit** en la tinción inmunohistoquímica. Estos hallazgos sugieren un subgrupo de melanomas malignos caninos que esconden una mutación en el exón 11 de KIT (Chu *et al.* 2013).

En 2014 Rapisuwon y su equipo descubrieron una mutación en el exón 8 de KIT en un **melanoma de la mucosa**, esta mutación no había sido notificada previamente en este tipo de tumor. Sin embargo, esta mutación sí había sido notificada en tumores de células mastocíticas en perros y gatos (Rapisuwon *et al.* 2014).

#### b. TUMORES DEL TRACTO GASTROINTESTINAL:

Hasta hace poco más de una década, los tumores del estroma gastrointestinal (GISTs) constituían un grupo heterogéneo de neoplasias que incluían los leiomiomas, leiomiomas, leiomioblastomas y tumores nerviosos autonómicos (Schwanomas) (Bodega *et al.* 2013).

Hoy en día su diferenciación respecto a los tumores del músculo liso y de los schwanomas es debida a diversos estudios, que han demostrado que **los tumores estromales del tracto gastrointestinal (GIST) presentan una elevada expresión de c-kit** (García-Foncillas, 2007).

En 1995, Huizinga y su equipo demostraron que las células intersticiales de Cajal expresaban el receptor c-kit (Huizinga *et al.* 1995) y **hoy en día se cree que los GIST derivan de las células intersticiales de Cajal**, presentes en los plexos nerviosos (Bodega *et al.* 2013).

**El diagnóstico definitivo de GISTs viene dado por la expresión de c-kit en un tumor gastrointestinal de origen mesenquimal** con datos anatomopatológicos característicos de este tipo de tumor. El 85% de los tumores clasificados como GIST presentan mutaciones en uno o ambos receptores de tirosin-kinasa, que son el **gen KIT** o el factor de crecimiento alfa derivado



de plaquetas (**PGFR- $\alpha$** ) (Bodega *et al.* 2013). **Las mutaciones identificadas en c-kit han sido consideradas como marcador diagnóstico y al mismo tiempo como diana terapéutica.** (García-Foncillas, 2007).

Aunque puede existir cierta variabilidad en el patrón de tinción, **la mayoría de los GIST muestran una positividad citoplasmática intensa y difusa.** Algunos tumores GIST pueden mostrar una positividad no difusa sino limitada a un escaso porcentaje de células tumorales (5-20%), lo cual puede justificar algunos casos inmunohistoquímicamente negativos. Esto puede ser debido a una escasez de representación tumoral en biopsias endoscópicas y en tumores con distribución irregular de la oncoproteína, pérdida de antigenicidad por manipulación inadecuada de la muestra, defectos en el procesamiento técnico o alteraciones post-tratamiento (Fresno, 2004).

Por lo que en algunas ocasiones, es necesario llevar a cabo estudios de mutaciones del receptor, sobre todo si no está claro el diagnóstico o cuando es absolutamente necesario para la instauración del tratamiento. **Lo más frecuente es la mutación del exón 11**, seguido de la mutación del exón 9 aunque podemos encontrar también mutaciones secundarias de exones 13, 14, 17 o 18. (Bodega *et al.* 2013).

- Estudios en perros:

Un estudio en perros en el que se analizaron 105 tumores gastrointestinales primarios, de los cuales **17 (16%) eran mesenquimales**, un 48% epiteliales y un 36% eran tumores de células redondas. Mediante pruebas de inmunohistoquímica con diversos marcadores entre ellos c-kit, se determinó que de los 17 tumores mesenquimales **10 eran leiomiomas, 2 leiomiosarcomas y 5 tumores del estroma gastrointestinal, GISTs, (c-kit positivo)**. Los GISTs caninos aparecieron como tumores de células fusiformes densamente llenos, con una **inmunoposividad difusa, fuerte y citoplasmática de c-kit** (Bettini *et al.* 2003).

En 2003, Frost y su equipo analizaron **50 tumores mesenquimales gastrointestinales** caninos para determinar la frecuencia de leiomiomas (LMs) y de tumores del estroma gastrointestinal (GISTs) y comparar sus características clinicopatológicas. **21 tumores (42%)** fueron reclasificados histológicamente como **GISTs**, y **29 tumores (58%)** como **leiomiomas** basándose en las similitudes histológicas con tumores humanos homólogos (Frost, *et al.* 2003).

|                               | GISTs              | LMs                |
|-------------------------------|--------------------|--------------------|
| Machos                        | 10                 | <b>28</b>          |
| Hembras                       | 10                 | 5                  |
| Edad media                    | 10.5 años          | 10.8 años          |
| Localización en estómago      | 4/21 (19%)         | <b>22/29 (76%)</b> |
| Localización en ID            | 6/21 (29%)         | 3/29 (10%)         |
| Localización en IG            | <b>10/21(48%)</b>  |                    |
| Localización en mesentéreo    | 1/21 (5%)          | 0                  |
| Localización en esófago       | 0                  | 4/29 (14%)         |
| <b>KIT Inmunohistoquímica</b> | <b>11/21 (52%)</b> | <b>0</b>           |
| Kit mutaciones                | 2/21 (50%)         | 0                  |

Con estos resultados podemos decir que mientras los **GISTs son más frecuentes en IG** los **LMs se localizan principalmente en el estómago**, además estos se presentan sobre todo en hembras.

**La mayoría de los GISTs diagnosticados fueron determinados c-kit positivos.** Sin embargo, de los tumores que resultaron negativos, podrían ser en realidad falsos negativos debido a una inadecuada preservación del antígeno (Frost, *et al.* 2003).

Los **LMs en humanos** son muy raros en el estómago y el intestino, **son típicos del esófago**, mientras que **en perros** ocurren más comúnmente en el **estómago**. Por otro lado, los **GISTs en perros** ocurren más comúnmente en el **colon y el ID**. Sin embargo, los GISTs en **humanos**, son más comunes en el **estómago** y muy raramente en el colon (Frost, *et al.* 2003).

– Estudios en équidos:

**Los GISTs son raros en caballos**, las neoplasias más comunes en el tracto intestinal de los équidos son; el linfoma, el adenocarcinoma y el leiomioma. **Al contrario que en perros y humanos, el comportamiento biológico de los GISTs en équidos es generalmente benignos** y cuando son malignos tienen una lenta metastatización (Malberg, *et al.* 2014).

Un estudio realizado en un caballo macho de 17 años, intervenido de una masa intra-abdominal, que tras el examen histológico fue clasificada como **una neoplasia de células fusiformes**. Basándose únicamente en la morfología la neoplasia hubiera sido mal diagnosticada como tumor de la vaina del nervio periférico, porque varias de las características

morfológicas sugerían una diferenciación neurológica. Sin embargo, las **células neoplásicas expresaron c-kit** entre otros marcadores, por lo que, basándose principalmente en el perfil inmunohistoquímico y especialmente en la positividad a CD117, la neoplasia fue **diagnosticada finalmente como GIST** con diferenciación tanto miogénica como neurológica (Muravnick, *et al.* 2009).

En la necropsia de un caballo de 14 años con episodios recurrentes de cólico, se encontró una masa ulcerada que se extendía desde el colon ascendente hacia la luz intestinal. Tras el estudio histológico e inmunohistoquímico y su **positividad a c-kit, fue diagnosticado como un GIST** (Malberg, *et al.* 2014).

c. MASTOCITOMA:

– Estudios en perros:

El mastocitoma canino tiene distintas formas de presentación; dérmica, mucosa o subcutánea.

El mastocitoma es uno de los tumores cutáneos más comunes en perros. Tienen un comportamiento biológico muy variable, algunas de las **mutaciones de c-kit producen la activación de este receptor, que parece estar implicado tanto en el desarrollo como en la progresión del mastocitoma canino** (Preziosi, *et al.* 2004).

Un estudio realizado en **mastocitomas cutáneos**, en el que se estudiaron 31 masas cutáneas de perros, diagnosticadas como mastocitoma mediante histopatología. El estudio inmunohistoquímico reveló tres **patrones de expresión de KIT; patrón citoplasmático difuso, patrón membranoso** con tinción localizada en la superficie celular y un patrón **citoplasmático perinuclear**, donde la expresión de KIT fue detectada en el citoplasma de las células mastocíticas, próximo a los núcleos (Preziosi, *et al.* 2004).

En función del **grado histológico**; 15 tumores de grado I (células bien diferenciadas), 11 tumores de grado II (diferenciación celular moderada) y 5 de grado III (pobre diferenciación celular). Pero además, este estudio **relacionó el patrón de expresión de c-kit con los diferentes grados histológicos**;

-Grado I: 13 tumores con patrón **citoplasmático difuso** y 2 con patrón membranoso/difuso.

-Grado II: 4 tumores presentan un patrón **citoplasmático difuso**, 4 un patrón **membranoso** y 3 un patrón membranoso/**perinuclear**.

-Grado III: los 5 presentan un patrón **citoplasmático perinuclear**.

Un segundo estudio realizado, esta vez en **mastocitomas subcutáneos**, en 53 perros con una edad media de 9 años, confirmó el origen de las células mastocíticas con la tinción de c-kit. Los **patrones de expresión de c-kit** incluían; la **membrana citoplasmática** en 20 tumores, **punteado citoplasmático** en 23 tumores y **citoplasmático difuso** en 10 tumores. La expresión de c-kit no se asoció con la supervivencia (Newman, *et al.* 2007).

**La variante subcutánea del mastocitoma canino** tiene distintas características, con un grado histológico intermedio y una mayor supervivencia media, lo que sugiere un **pronóstico ligeramente mejor a largo plazo que para la variante dérmica de mayor grado** (Newman, *et al.* 2007).

#### - Estudios en équidos:

Generalmente los mastocitomas cutáneos en équidos muestran un patrón histológico bien diferenciado, asociado con un comportamiento benigno y una baja incidencia de reaparición (Seeliger, *et al.* 2007).

Un estudio realizado en una yegua de 20 años, con un mastocitoma focal ulcerado en la cara dorsobucal derecha de la lengua. En el análisis inmunohistoquímico de KIT, el tumor presentó un patrón de tinción membranosa débil y un fuerte agrupamiento focal cerca del núcleo (Seeliger, *et al.* 2007).

Otro estudio realizado en 2014, en el que se analizaron 72 mastocitomas. La mayoría de los mastocitomas (88%) fueron descritos como grado I (perimembranoso) patrón de tinción KIT, un 8% de tumores eran de grado II (focal perinuclear) y un 4% de grado III (citoplasmático difuso) (Clarke, *et al.* 2014).

En 2015, Rassel y su equipo llevaron a cabo un estudio en mastocitomas cutáneos equinos. Analizaron inmunohistoquímicamente 45 mastocitomas cutáneos, la expresión de KIT fue clasificada como membranosa (I), citoplasmática con punteado focal (II) o citoplasmática difusa (III). En este estudio diferenciaron dos tipos de mastocitomas, los mastocitomas bien diferenciados y los pobremente diferenciados. Los **mastocitomas bien diferenciados**, son tumores multinodulares o difusos con infiltración dérmica de células mastocíticas con

anisocariosis débil, una baja proliferación y una dominancia del patrón KIT I. Por otro lado, los **mastocitomas pobremente diferenciados**, son tumores con un crecimiento infiltrativo mayor, anisocariosis de moderada a marcada, un mayor grado de diferenciación y con patrón KIT II y III. Estos hallazgos indican que hay un subgrupo de mastocitomas equinos pobremente diferenciados, en los cuales hay una asociación entre una expresión aberrante de KIT, una elevada tasa de proliferación y un potencial comportamiento agresivo. Todas las características confirman al menos a estos mastocitomas pobremente diferenciados como auténticas neoplasias (Rassel, *et al.* 2015).

d. TUMORES PROSTÁTICOS:

- Estudios en humanos:

Un estudio realizado en humanos en 2012, determinó la expresión de KIT en las células de la línea estromal de la próstata. Mediante la técnica de inmunohistoquímica demostraron que **KIT se localiza en las células intersticiales del estroma de la próstata** (Imura, *et al.* 2012).

El estudio realizado por Simark y su equipo para analizar la expresión de c-kit y del SCF en una serie de tejidos; próstata normal, hiperplasia prostática benigna (BPH) y adenocarcinoma, dio como resultado un 17% de c-kit positivo en tejidos de BPH y un 2% en adenocarcinomas, mientras que el **tejido normal resultó ser c-kit negativo** (Simark, *et al.* 2000).

La información de este estudio reveló un patrón de alteración en la expresión de c-kit y de SCF asociado con el adenocarcinoma prostático y el BPH. Al parecer el **SCF induce la proliferación y maduración de células cebadas, y mejora su liberación de proteasas**. Esto puede explicar la acumulación de células cebadas en las zonas tumorales, un fenómeno que no se observa en el tejido prostático normal o en muestras de BPH (Simark, *et al.* 2000).

Un estudio sobre el crecimiento intraóseo de c-kit, seleccionó la línea celular PC3, debido a que originalmente fue establecida como la forma de metástasis ósea del carcinoma prostático. Mediante la técnica de inmunohistoquímica se demostró una fuerte positividad para c-kit; la frecuencia de c-kit en células epiteliales fue de un 5% en hiperplasia prostática benigna, un 14% en carcinoma prostático primario y un 40% en carcinoma prostático con metástasis ósea. Lo que sugiere una **tendencia creciente de la expresión de c-kit en la progresión clínica del carcinoma prostático** (Wiesner, *et al.* 2008).

- **No se han encontrado estudios en otras especies.**

e. TUMORES TESTICULARES:

Los tumores testiculares son la neoplasia del aparato genital masculino más común en perros, y los terceros más comunes dentro de los tumores caninos (Hohsteter, *et al.* 2014).

Los tumores testiculares primarios son clasificados histológicamente como **tumores de células germinales, tumores estromales** (también llamados intersticiales o de células no germinales) **y tumores mixtos**. (Hohsteter, *et al.* 2014).

**Los tumores de células de Sertoli (SCT) y los tumores de células de Leydig (LCT)** son tumores del estroma del cordón sexual y **los seminomas (SEM)** son tumores de células germinales, siendo estos tres los principales tumores observados en el perro. Sin embargo, en el hombre, la clasificación es más amplia describiéndose varios subtipos dentro de las tres categorías descritas anteriormente (Hohsteter, *et al.* 2014).

**Los seminomas provienen de las células germinales** que constituyen el epitelio espermatocítico dentro de los túbulos seminíferos, mientras que **SCT provienen de las células de soporte de los túbulos seminíferos**. (Chi-Ho, *et al.* 2009). Los **seminomas clásicos (CSEM)** provienen de las células germinales en estadios tempranos de la maduración, mientras que, los **seminomas espermatocíticos (SSEM)** provienen de células más maduras, dónde la expresión de antígenos, como KIT, esta disminuida (Grieco, *et al.* 2010).

En la pubertad y durante la edad adulta **la interacción de SCF y KIT promueve la diferenciación de las pre-espermatogonias en espermatogonias A y B**, que representan el inicio del ciclo del epitelio seminal. Por su parte, **las células de Leydig expresan KIT, tanto en humanos como en roedores y perros**, y vía SCF estimulan las células de Sertoli para producir testosterona. (Grieco, *et al.* 2010).

Es probable que el diferente origen del **SSEM** determine su predominante **comportamiento benigno**, en contraste con el **CSEM**, el cual es **maligno con un alto potencial metastático** (Hohsteter, *et al.* 2014).

Muchos marcadores inmunohistoquímicos son utilizados para diferenciar tumores testiculares humanos e incluso, algunos de ellos han sido estudiados en tumores testiculares caninos. **C-kit es usado en humanos para diferenciar los seminomas clásicos, CSEM (c-kit positivos) de los seminomas espermatocíticos, SSEM (c-kit negativos)**. (Hohsteter, *et al.* 2014).

Sin embargo, han surgido varias dudas en recientes estudios sobre la clasificación de los seminomas en perros. Algunos estudios han demostrado que los SEM en perros pueden clasificarse en dos tipos, como ocurre en humanos, seminomas clásicos (CSEM) y seminomas espermatocíticos (SSEM). Por el contrario, Bush *et al.* y Thorvaldsen, encontraron que **los SEM caninos son predominantemente espermatocíticos, sugiriendo que no hay casos de CSEM caninos** (Hohsteter, *et al.* 2014).

- Estudios en perros:

En perros, algunos estudios han demostrado que un cierto porcentaje de seminomas expresan c-kit, los cuales están en desacuerdo con otros estudios que describen la ausencia o una rara expresión de c-kit en seminomas caninos (Hohsteter, *et al.* 2014).

**No está claro si las neoplasias de células germinales intratubulares de origen indiferenciado (IGCNU) o carcinoma in situ se encuentran en los testículos caninos.** Estos tumores son muy comunes como precursores de lesiones en los CSEM en hombres, y recientemente algunos autores han sugerido que estos tumores idénticos puedan ser observados en los testículos caninos. En humanos, IGCNU es similar a CSEM, y de acuerdo con algunos informes los CSEM caninos son derivados de gonocitos y espermatogonias. Estas células expresan el marcador celular germinal c-KIT y el PLAP. Los SSEM, los cuales derivan de diferentes células, llamadas espermatocitos, no expresan c-KIT ni PLAP, o solo puntualmente (Hohsteter, *et al.* 2014).

Los **gonadoblastomas** son tumores testiculares mixtos muy raros, que en humanos se asocian con testículos sin descender o con gónadas disgenéticas. El análisis inmunohistoquímico en un perro de 10 años con disgenesia gonadal mixta y gonadoblastomas bilaterales, reveló una población de células germinales atípica y mitótica activa que **co-expresaba PLAP y KIT** (Reis-Filho, *et al.* 2004).

Los **tumores mixtos del cordón sexual de las células germinales (MGSCTs)** de los testículos son raros en perros. Owston describe un caso de un perro criptorquido cuyo testículo sin descender presenta un MGSCT asociado con un tumor de células de Leydig. Los resultados de la inmunohistoquímica detectaron una **fuerte expresión de c-kit en la membrana citoplasmática** y una **tinción más difusa en el citoplasma** (Owston y Ramos-Vara, 2007).

Un estudio en el que examinaron 35 tumores testiculares caninos, de los cuales 20 eran seminomas y 15 tumores de células de Sertoli. C-kit se expresó marcadamente en los seminomas. Los resultados de este estudio han demostrado diferencias y similitudes entre la expresión de marcadores tumorales testiculares entre perros y humanos. **C-kit se expresó en seminomas y tumores de las células de Sertoli, SCTs.** Las células de Sertoli normales presentan focos de tinción (Chi-Ho, *et al.* 2009).

-Seminomas: 100% c-kit +.

-SCT: 66.6% c-kit + (10).

-Testículos normales: células de Leydig y espermatogonias c-kit - / células de Sertoli < 10% de c-kit +.

Estudio de 2010, llevado a cabo por Grieco, en el que se analizaron 5 testículos normales (perros de entre 1 y 10 años), 10 tumores de células intersticiales, 10 tumores de células de Sertoli y 10 seminomas (perros entre 8 y 13 años). Los seminomas fueron subclasificados en base a la expresión de PLAP (Placental Alkaline Phosphatase) como 5 seminomas clásicos (PLAP +) y 5 seminomas espermatocíticos (PLAP -). **En los testículos normales se observó KIT en las células de Leydig y en las espermatogonias. Todos los tumores intersticiales expresaron KIT** mientras que los **tumores de células de Sertoli fueron negativos**. Los seminomas fueron reclasificados como 3 seminomas espermatocíticos, SSEM (KIT -) y 7 seminomas clásicos, CSEM (KIT +) (Grieco, *et al.* 2010).

**Según Grieco, la positividad de KIT en el estudio sugiere que en perros, al igual que ocurre en humanos, las células neoplásicas de los seminomas clásicos no paran de diferenciarse al estado de pre-espermatogonia. Pero en la diferenciación al estado de espermatogonia la expresión de PLAP se pierde pero la de KIT se mantiene. En ambas especies KIT es el marcador más útil para diferenciar entre seminoma clásico y espermatocítico** (Grieco, *et al.* 2010).

Otro estudio realizado en 2012, en 45 seminomas (perros entre 6 y 15 años), 2 seminomas fueron reclasificados como seminomas clásicos, CSEM (KIT+/PLAP+) y los 45 restantes fueron morfológicamente compatibles con seminomas espermatocíticos, SSEM. **De los 44, 32 mostraron tinción positiva a c-kit, y 12 no tenían señal.** La positividad varía en cuanto a distribución e intensidad. En una escala semicuantitativa de intensidad de tinción, los cortes varían de débil (11), moderada (5), fuerte (8) y muy fuerte (8). Este patrón de tinción es



variable, 19 tumores muestran tinción tanto citoplasmática como membranosa mientras que 13 sólo muestran tinción citoplasmática (Thorvaldsen, *et al.* 2012).

**Ninguno de los 45 seminomas examinados fue morfológicamente compatible con los SE humanos.** Los tumores de células PAS+/PLAP+ también presentan una tinción fuerte a c-kit. Sin embargo, el tejido tumoral tiene una morfología típica de SS (Thorvaldsen, *et al.* 2012).

En el estudio llevado a cabo por Hohsteter la expresión de c-KIT fue predominantemente citoplasmática y membranosa, con moderada intensidad. Los seminomas y los componentes seminomatosos de tumores mixtos eran con mayor frecuencia c-KIT positivos. El porcentaje de **células positivas tenía un rango del 90% en SEM difuso al 5-20% en SEM intratubular, IGCNU, y tumores mixtos** (Hohsteter, *et al.* 2014).

– Estudios en équidos:

**Los seminomas en caballos tienen un mayor potencial de metastatización** que en otras especies animales, aunque hay pocas publicaciones al respecto (De Lange, *et al.* 2015).

Un estudio realizado en un caballo de 16 años y otro de 12 con sintomatología clínica, presentaban un testículo sin descender. Los **testículos abdominales** presentaban alteraciones nodulares. En el estudio inmunohistoquímico con c-kit, el resultado fue **una expresión variable de KIT**. Finalmente ambas neoplasias fueron **diagnosticadas como seminomas** (De Lange, *et al.* 2015).

Un estudio realizado en 19 équidos comprendidos en diferentes etapas reproductivas; 3 en estado pre-púber (<1 año), 6 en pubertad (1-1.5 años), 6 post-pubertad (2-3 años) y 6 adultos (4-8 años). En la **etapa pre-púber y pubertad**, la mayoría de las **células germinales** fueron **expresaron KIT**. En las **etapas post-pubertad y adulta**, la expresión de **KIT** es más evidente **en la membrana basal de las células germinales** de los túbulos seminíferos con excepción de **algunas espermatogonias**. **Kit no se expresa en células de Leydig ni de Sertoli en ninguna de las etapas reproductivas** (Heejun, *et al.* 2015).

– Estudios en hurones:

Un estudio llevado a cabo en un hurón macho de 5 años con una **proliferación testicular c-kit positiva de las células germinales**. Basándose en la histología y la inmunohistoquímica el tumor fue diagnosticado **como tumor mixto de las células germinales**

**sexuales del cordón estromal (MGST)** con un tumor de células intersticiales al mismo tiempo. (Saki, *et al.* 2015)

Los hallazgos histológicos e inmunohistoquímicos indicaron que la masa testicular de este caso corresponde con una mezcla de células tumorales originadas en células germinales y en células del cordón sexual concurrentes con un tumor de células estromales. **Las neoplasias caracterizadas por células germinales mixtas y células estromales del cordón sexual han sido divididas en MGSTs y gonadoblastomas** (Saki, *et al.* 2015)

– Estudios en chinchillas:

Viguera-Villaseñor y su equipo realizaron un estudio sobre el desarrollo de la **neoplasia de células germinales *in situ*** en Chinchillas mediante la administración de estradiol.

En el estudio había dos grupo; el grupo control y el grupo 17  $\beta$ -estradiol. La determinación de c-kit como biomarcador fue realizado para el diagnóstico de la neoplasia. El descenso testicular y la completa espermatogénesis fueron observadas en el **grupo control**, donde **c-kit fue negativo**. Sin embargo en el **grupo tratado con estradiol**, los testículos permanecieron sin descender, con los gonocitos indiferenciados, había lesiones histológicas debido a la neoplasia de células germinales *in situ* y **positividad a c-kit** (Viguera-Villaseñor, *et al.* 2016).

Mediante este modelo sugirieron que **la persistencia de gonocitos podría ser el responsable del desarrollo de esta neoplasia** (Viguera-Villaseñor, *et al.* 2016).

#### 2.4. TÉCNICA DE INMUNOHISTOQUÍMICA:

La inmunohistoquímica (IHC) es una técnica utilizada para determinar la presencia y el nivel específico de proteínas celulares. IHC **mide la expresión proteica utilizando especialmente anticuerpos etiquetados o marcados que se unen a las proteínas de interés**. El anticuerpo se mezcla con componentes celulares de un tumor. Después de un determinado tiempo, la mezcla se enjuaga y sólo quedan los anticuerpos que se unieron. La presencia de anticuerpos puede ser detectada utilizando un microscopio porque las áreas que se unieron al anticuerpo se verán diferentes. Las muestras con más proteínas se unirán más al anticuerpo por lo que el cambio de color aumentará. Esto permitirá que **la prueba no sólo revele si está presente la proteína sino una cantidad relativa de la proteína**. Los resultados de la prueba se basan en la capacidad de las células teñidas o el porcentaje de células teñidas (Winship Cancer Institute).

**Actualmente existen** en el mercado **varios anticuerpos para la determinación inmunohistoquímica de c-kit**. Estos anticuerpos **pueden ser tanto poli como monoclonales**, que son capaces de detectar el epítipo CD117 localizado en el dominio externo de la oncoproteína KIT. Tres de estos anticuerpos son policlonales: pAb A4502 (DakoCytomation), pAb sc168 (Santa Cruz) y pAb 790- 2936 (Novocastra) y uno es monoclonal: mAb RB1518 (Neomarkers) (Fresno, 2004).

Sin embargo, tras varias pruebas, el **anticuerpo** utilizado con mejores resultados ha sido **pAb4502** (DakoCytomation) en combinación con una recuperación antigénica mediante calor. La **dilución** utilizada más frecuentemente fue entre **1:200.-1:500**. En esta evaluación **las causas más frecuentes de tinción insuficiente fueron** (Fresno, 2004):

1. Elección inapropiada del anticuerpo primario.
2. Concentración excesivamente baja del anticuerpo primario (especialmente en aquellos casos en que se utilizó un protocolo con escasa sensibilidad).
3. Excesiva concentración del anticuerpo primario.
4. Escasa recuperación antigénica.

La validez de nuestra técnica inmunohistoquímica ha de estar refrendada por el empleo de controles adecuados positivos y negativos. En este sentido, **la positividad constante para las células estromales cebadas sirve como un control** interno perfecto (Fresno, 2004).

### **3. JUSTIFICACIÓN Y OBJETIVOS:**

Los estudios sobre la expresión de c-kit en diferentes tumores se han realizado principalmente en humanos y en perros. Sin embargo, hay pocos estudios en otras especies animales, como el cerdo, y en concreto en tumores testiculares. Es por esto que el estudio se ha centrado en los tumores testiculares porcinos.

Para ello, otro de los objetivos ha sido la realización de una revisión bibliográfica para conocer los diferentes tumores en los que ha sido estudiado c-kit, así como en qué especies ha sido detectado, para de esta forma comparar las diferencias entre las distintas especies con los resultados obtenidos en el estudio de los tumores porcinos.

Además, otro de los objetivos ha sido, la puesta a punto de la técnica inmunohistoquímica para c-kit.

#### **4. MATERIAL Y MÉTODOS:**

El estudio ha sido realizado en la Facultad de Veterinaria de la Universidad de Zaragoza, en el Servicio de Anatomía Patológica. Se han estudiado 6 tumores testiculares porcinos, que inicialmente habían sido clasificados como 5 seminomas y 1 tumor de células de Leydig.

Para la realización de este trabajo han sido necesarios, por un lado el buscador Pubmed, para la realización de la revisión bibliográfica y por otro, la técnica de inmunohistoquímica para la realización del estudio de c-kit.

En este estudio se ha utilizado un **anticuerpo policlonal de c-kit** y las muestras son **cortes histológicos de tumores** fijados en parafina. El protocolo utilizado ha sido el siguiente:

##### **1º. Desparafinar las muestras:**

- 5 min en Xilol.
- 5 min en Xilol.
- 5min en Etanol al 99%.
- 3 min en Etanol al 96%.
- 3 min en Etanol al 76%.
- Limpiar en agua destilada durante 5 min.

##### **2º. Desenmascaramiento de Ag:**

Se debe encender la máquina Peteling, ya que tiene que precalentarse (85º). Esta máquina sirve para desenmascarar/liberar los antígenos. En caso de trabajar con muestras frescas no sería necesaria la utilización de esta máquina.

La máquina Peteling trabaja con diferentes pH, tiene dos cubetas; una con líquido azul para pH alto y otra con líquido rosa para pH bajo. En este caso c-kit necesita pH alto, por lo que las muestras se han introducido en la cubeta azul.

Una vez que se alcanzan los 85º de temperatura, se introducen las muestras y la máquina mantendrá las muestras a 96º durante 20 min.

##### **3º. Enfriar las muestras, 5 min en una solución de lavado.**

##### **4º. Preparación del teñidor automático:**

Hay que seleccionar el programa en el ordenador y este marca los volúmenes que se necesitan y la posición en la placa de cada producto, estos son:

- **Agua oxigenada.**
- **Dab+** (LiquidDAB+substrate Chromogen System®) Es un reactivo que se une a la peroxidasa del Ac secundario y produce un cambio de color (marronáceo). Este reactivo hay que diluirlo; 1ml de buffer/1 gota de dab+.
- **Hematoxilina.** Está se añade para un mejor contraste con el Dab+ y así poder ver mejor la morfología de las células.
- **Ac c-kit primario.** En este caso es un Ac que necesita ser diluido, la dilución utilizada es 1/400 y el diluyente utilizado es DakoReal Antibody Diluent®
- **Ac secundario** (Darko Envision+System-HRP Labelled Polymer Anti-Rabbit®). El Ac secundario tiene dos funciones, por un lado detectar el Ac primario y por otro eliminar la peroxidasa endógena, ya que el propio Ac secundario está marcado con peroxidasa que será el ligando para el Dab+

5º. Colocar las muestras en el teñidor, y mientras la máquina se limpia es muy importante mantener mojadas las muestras, para ello se echa solución de lavado.

**6º. Iniciar el protocolo de tinción:**

- 5 min en Peroxidasa.
- 30 min con el Ac primario.
- 30 min con el Ac secundario.
- 5 min con el Dab+
- 5 min con la hematoxilina.

Entre paso y paso la máquina lava las muestras.

7º. Sacar las muestras y las meterlas en **agua destilada.**

**8º. Deshidratar las muestras:**

- 10 inmersiones en Etanol al 70%.
- 10 inmersiones en Etanol al 96%.
- 10 inmersiones en Etanol al 99%.

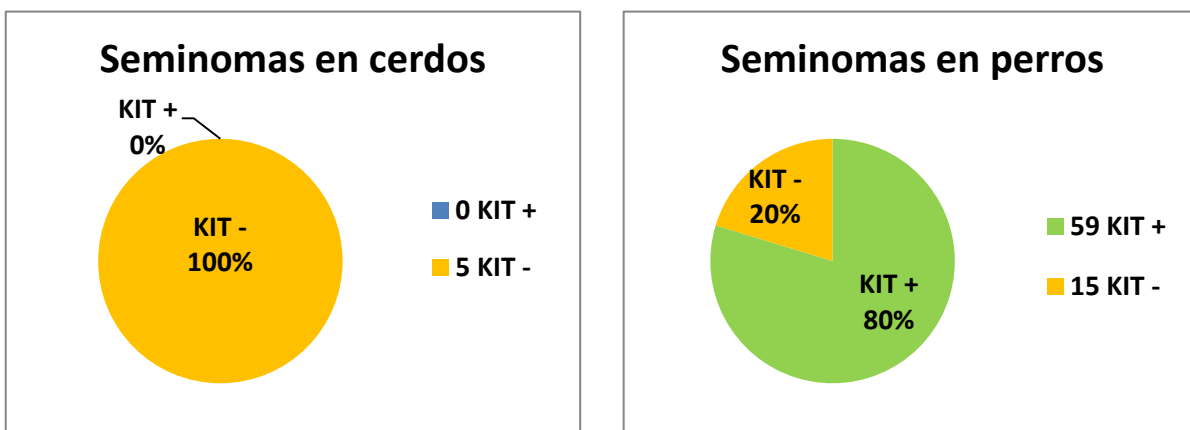
- 10 inmersiones en Xilol.
- 5 min en Xilol.

**9º. Montar las muestras,** en un cubre se echan 2 gotas de pegamento, se escurre el xilol del porta con la muestra y se acerca al cubre y se posa lentamente para que el pegamento al mezclarse con los restos de xilol se vaya extendiendo, hasta cubrir todo el cubre. Quitar las burbujas que hayan quedado y dejar secar durante unos 10 min.

**10º. Observar al microscopio**

**5. RESULTADOS Y DISCUSIÓN:**

De los 6 tumores testiculares de cerdo estudiados, 5 habían sido histológicamente clasificados como seminomas (3 de tipo intratubular y 2 difusos) y 1 como un tumor de células de Leydig. Tras el estudio inmunohistoquímico se concluye que se trata **de 5 seminomas de tipo espermatocítico, ya que no presentan positividad a c-kit.** Por otro lado, el tumor de células de Leydig también ha resultado ser c-kit negativo, por lo que se puede decir, que **a diferencia de lo que ocurre en humanos y en perros, las células de Leydig no muestran tinción para c-kit** (Tabla 1). Sin embargo, las espermatogonias sí que aparecen teñidas, al igual que ocurre en otras especies (Tabla 2).



|                           | HUMANOS | CANINOS | ÉQUIDOS | CERDOS |
|---------------------------|---------|---------|---------|--------|
| <b>SSEM</b>               | KIT -   | KIT -   | KIT-    | KIT -  |
| <b>CSEM</b>               | KIT +   | KIT +   | KIT +   | -      |
| <b>TUMOR CEL. LEYDIG</b>  | KIT +   | KIT +   | KIT -   | KIT -  |
| <b>TUMOR CEL. SERTOLI</b> | KIT +   | KIT +   | KIT -   | -      |

**Tabla 1.** Expresión de KIT en los principales tumores testiculares.

Sin embargo, estos resultados no son vinculantes, ya que no suponen una muestra significativa que nos permita hacer una afirmación aplicable al resto de tumores testiculares porcinos.

A modo de resumen, podemos ver las diferencias entre especies en la expresión de KIT en los tres principales tipos celulares del tejido testicular (Tabla 1):

|                        | <b>HUMANOS</b> | <b>CANINOS</b> | <b>ÉQUIDOS</b> | <b>CERDOS</b> |
|------------------------|----------------|----------------|----------------|---------------|
| <b>CEL. LEYDIG</b>     | KIT +          | KIT +          | KIT -          | KIT -         |
| <b>CEL. SERTOLI</b>    | KIT +          | KIT +          | KIT -          | KIT -         |
| <b>ESPERMATOGONIAS</b> | KIT +          | KIT +          | KIT +          | KIT +         |

**Tabla 2.** Expresión de KIT en las principales células del tejido testicular.

## **6. CONCLUSIONES:**

En base a los resultados obtenidos en este trabajo se han podido establecer las siguientes conclusiones:

1. Los seminomas de cerdos, estudiados en este trabajo, han sido negativos a la inmunotinción con c-kit, lo que sugiere que son de tipo espermatocítico. No obstante, el escaso número de tumores estudiado impide sacar conclusiones más definitivas.
2. En este trabajo solo se pudo estudiar un tumor de células de Leydig, siendo también negativo. De forma similar a lo comentado en la conclusión anterior, el estudio de un solo caso no permite obtener datos más significativos.
3. Este estudio ha mostrado que en cerdos, a diferencia de lo que ocurren en el perro y en la especie humana, pero a semejanza del caballo las células de Leydig no expresan c-kit.
4. La expresión de c-kit en el reproductivo de porcino se restringe a las espermatogonias y a mastocitos.



**CONCLUSIONS:**

Based on the results of this study the following conclusions have been established:

1. The swine seminomas studied in this project have been negative to c-kit immunostaining, which suggests that they are spermatocytic. However, the small number of tumors studied prevents more definitive conclusions.
2. In this work, only one tumor of Leydig cells could be studied, being also negative. Similar to what was mentioned in the previous conclusion, the study of a single case does not allow obtaining more significant data.
3. This study has shown that in pigs, unlike what occurs in the dog and in the human species, but like the horse Leydig cells do not express c-kit.
4. The expression of c-kit in the pig reproductive is restricted to spermatogonia and mast cells.

## **7. VALORACIÓN PERSONAL Y AGRADECIMIENTOS:**

Este trabajo me ha servido para aprender a buscar artículos de tipo científico y a seleccionar la información relevante para mi estudio. Así mismo, he podido aprender a referenciar y escribir correctamente la bibliografía.

El estudio de la expresión de c-kit ha sido un descubrimiento para mí, ya que durante la carrera no había podido estudiar este aspecto de la inmunología. En este trabajo he podido ampliar mis conocimientos en la técnica de la inmunohistoquímica, aplicándolos en la práctica de laboratorio, conocer más acerca de algunos tipos de tumores y su diagnóstico inmunohistoquímico.

Las prácticas en el laboratorio me han servido para poder ver más de cerca cómo es el trabajo en el sector de la investigación, que además, podría ser una salida profesional para mi futuro.

Por último, agradecer a mis tutores, Bernardino Moreno y Juan Badiola, por permitirme realizar con ellos este trabajo y ayudarme en las dudas que me han ido surgiendo durante la realización del mismo. También agradecer al departamento de Anatomía Patológica de la Facultad de Veterinaria por permitirme utilizar el laboratorio para la realización de este estudio.

**8. BIBLIOGRAFÍA:**

- 1 <http://www.ivami.com/pruebas-geneticas-mutaciones-de-genes-humanos-enfermedades-neoplasias-y-farmacogenetica/1667-mastocitosis-cutanea-urticaria-pigmentosa-genes-i-kit-i-y-i-jak2>
- 2 Instituto Nacional de Cáncer de EEUU.
- 3 Fresno Forcelledo M.F. 2004. Determinación Inmunohistoquímica de CD117/c-kit en el GIST. *Oncología*. 27: 242-245.
- 4 García-Foncillas López J. 2007. Oncogenes y genes supresores en cáncer. Ed: ARAN. 25-28.
- 5 Botella-Estrada R, Sanmartín Jiménez O. 2010. Diferentes alteraciones genéticas causan diferentes melanomas y nuevas posibilidades terapéuticas. *ACTAS Dermo-Sifiliográficas*. 101: 394-400.
- 6 Babaei MA, Kamalidehghan B *et al.* 2016. Receptor tyrosine kinase (c-Kit) inhibitors: a potential therapeutic target in cancer cells. *Drug design, development and therapy*. 10: 2443-2459
- 7 Gomes J, Queiroga FL, *et al.* 2012. Study of c-kit immunoeexpression in canine cutaneous melanocytic tumors. *Melanoma Research*. 22:195-201.
- 8 Newman SJ, Jankovsky JM *at al.* 2012. C-kit. Expression in Canine Mucosal Melanomas. *Veterinary Pathology*. 49: 760-765.
- 9 Chu PY, Pan SL, *et al.* 2013. Kit gene exon 11 mutations in canine malignant melanoma. *The Veterinary Journal*. 196: 226-230.
- 10 Rapisuwon S, Parks K, *et al.* Novel somatic kit exón 8 mutation with dramatic response to imatinib in a patient with mucosal melanoma: a case report. *Melanoma Research*. 24: 509-511.
- 11 Bodega Quiroga I, Tejedor Togores P, *et al.* 2013. Tumores del estroma gastrointestinal (GISTs): serie del Hospital Central de la Defensa Gómez Ulla. *Sanidad Militar*. 69: 173-181.
- 12 Huizinga JD, Thuneberg L, *et al.* 1995. W/kit gene required for intestinal cells of Cajal and for intestinal pacemaker activity. *Nature*. 373: 347-349.

- 13 Bettini G, Morini M, *et al.* 2003. Gastrointestinal spindle cells tumors o the dog: histological and immunohistochemical study. *Journal of Comparative Pathology.* 129: 283-292.
- 14 Frost D, Lasota J y Miettinen M. 2003. Gastrointestinal Stromal Tumors and Leiomyomas in the Dog: A Hitopathologic, Immunohistochemical and Molecular Genetic Study of 50 cases. *Veterinary Pathology.* 40: 42-54.
- 15 Malberg JA, Webb BT y Hackett ES. 2014. Colonic gastrointestinal stromal tumor resulting in recurrent colic and hematochezia in a warmblood gelding. *Canadian Veterinary Journal.* 55: 471-474.
- 16 Muravnick KB, Parente EJ y Del Piero F. 2009. An atypical equine gastrointestinal stromal tumor. *Journal Veterinary Diagnostic Investigation.* 21: 387-390.
- 17 Preziosi R, Morini M y Sarli G. 2004. Expression of the KIT protein (CD117) in primary cutaneous mast cell tumors of the dog. *Journal of Veterinary Diagnostic Investigation.* 16: 554-561.
- 18 Newman SJ, Mrkonjich L, *et al.* 2007. Canine subcutaneous mast cell tumor: diagnosis and prognosis. *Journal of Comparative Pathology.* 136: 231-239.
- 19 Seeliger F, Heb O, *et al.* 2007. Confocal Laser Scanning Analysis of an Equine Oral Mast Cell Tumor with Atypical Expression of Tyrosine Kinase Receptor C-KIT. *Veterinary Pathology.* 44: 224-228.
- 20 Clarke L, Simon A, *et al.* 2014. Histologic Characteristic and KIT Staining Patterns of Equine Cutaneous Mast Cell Tumors. *Veterinary Pathology.* 51: 560-562.
- 21 Ressel L, Ward S y Kipar A. 2015. Equine Cutaneous Mast CELL Tumors Exhibit Variable Differentiation, Proliferation Activity and KIT Expression. *Journal of Comparative Pathology.* 153: 236-243.
- 22 Imura H, Kojima Y, *et al.* 2012. Regulation of cell proliferation through a kit-mediated mechanism in benign prostatic hiperplasia. *The Prostate.* 72: 1506-1513.
- 23 Simark R, Capodiecì P, *et al.* 2000. Expression of c-kit and kit-ligand in benign and malignant prostatic tissues. *Histology and Histopathology.* 15: 365-374.
- 24 Wiesner C, Nabha SM, *et al.* 2008. C-kit and its ligand stem cell factor: potential contribution to prostate cáncer bone metastasis. *Neoplasia.* 10: 996-1003.

- 25 Hohsteter M, Artukovic B, *et al.* 2014. Canine testicular tumors: two types of seminomas can be differentiated by immunohistochemistry. *BMC Veterinary Research*. 10:169.
- 26 Chi-Ho Yu, Du-Na Hwang, *et al.* 2009. Comparative immunohistochemical characterization of canine seminomas and Sertoli cell tumors. *Journal of Veterinary Sciences*. 10: 1-7.
- 27 Grieco V, Banco B, *et al.* 2010. Immunohistochemical Expression of the kit protein (CD 117) in Normal and Neoplastic Canine Testes. *Journal of Comparative Pathology*. 142: 213-217.
- 28 Reis-Filho JS, Ricardo S, *et al.* 2004. Bilateral gonadoblastomas in a dog with mixed gonadal dysgenesis. *Journal of Comparative Pathology*. 130: 229-233.
- 29 Owston MA y Ramos-Vara JA. 2007. Histologic and Immunohistochemical Characterization of a Testicular Mixed Germ cell Sex Cord-Stromal Tumor and a Leydig Cell Tumor in a Dog. *Veterinary Pathology*. 44: 936-943.
- 30 Thorvaldsen TE, Nodtvedt A, *et al.* 2012. Morphological and Immunochemical Characterization of seminoma in Norwegian dogs. *Acta Veterinaria Escandinavica*. 54: 52.
- 31 De Lange V, Chiers K, *et al.* 2015. Malignant Seminoma in Two Unilaterally Cryptorchid Stallions. *Reproduction in Domestic Animals*. 50: 510-513.
- 32 Heejun Jung, Hyuk Song y Minjun Yoon. 2015. The KIT is a putative marker for differentiating spermatogonia in stallions. *Animals Reproduction Science*. 152: 39-46.
- 33 Saki INOUE, Kayoko YANEMARU, *et al.* 2015. Mixed germ cell-sex cord-stromal tumor with a concurrent interstitial cell tumor in a ferret. *The Journal of Veterinary Medical Science*. 77: 225-228.
- 34 Viguera-Villaseñor RM, Montelongo Solis P, *et al.* 2016. Development of germ cell neoplasia *in situ* in chinchilla rabbits. *Histology and Histopathology*. 31: 573-584.
- 35 Winship Cancer Institute.