



Universidad
Zaragoza

Trabajo Fin de Grado

EFICACIA DEL TRATAMIENTO CON
DEXAMETASONA EN EL EDEMA MACULAR
POSTQUIRÚRGICO. (SÍNDROME DE IRVINE-GASS)

EFFECTIVENESS OF DEXAMETASONE FOR POST-
SURGICAL MACULAR OEDEMA (IRVINE-GASS
SYNDROME)

AUTORA: NEREA TOLÓN ZARDOYA

DIRECTOR: OSCAR RUÍZ MORENO

CODIRECTOR: LUIS PABLO JÚLVEZ

FACULTAD DE CIENCIAS

2017

ÍNDICE

1.	HIPÓTESIS	2
2.	OBJETIVOS:	2
3.	INTRODUCCIÓN	2
3.1.	ANATOMIA RETINIANA:	2
3.1.1.	ORIGEN EMBRIOLÓGICO:	2
3.1.2.	ESTRUCTURA MACROSCÓPICA:	2
3.1.3.	ESTRUCTURA MICROSCÓPICA	3
3.2.	TOMOGRFÍA DE COHERENCIA ÓPTICA (OCT):.....	4
3.3.	EDEMA MACULAR QUÍSTICO (CISTOIDE):	6
3.3.1.	TIPOS DE EDEMA MACULAR QUÍSTICO:	6
3.3.2.	SIGNOS CLÍNICOS:	6
3.3.3.	ANGIOGRAFÍA:	7
3.3.4.	ETIOLOGÍA:	8
3.3.5.	INCIDENCIA DEL EDEMA MACULAR QUÍSTICO:	9
3.3.6.	FACTORES DE RIESGO:	9
3.4.	TRATAMIENTO DEL EDEMA MACULAR QUÍSTICO:	11
3.5.	IMPLANTE INTRAVÍTREO DE DEXAMETASONA:	12
4.	MATERIAL Y MÉTODOS:	14
5.	RESULTADOS:	15
5.1.	ANÁLISIS DESCRIPTIVO:	16
5.2.	CANTIDAD DE IMPLANTE INTRAVÍTREO DE DEXAMETASONA INYECTADOS EN CADA PACIENTE:	16
5.3.	ANÁLISIS DE AGUDEZAS VISUALES:	16
5.4.	ANÁLISIS DE ESPESORES MACULARES:	18
5.5.	ANÁLISIS DE MEDIAS:	19
5.6.	ANÁLISIS DE LA PRESIÓN INTRAOCULAR (PIO):	20
6.	DISCUSIÓN:	20
7.	CONCLUSIÓN:	22
8.	BIBLIOGRAFÍA	23

1. HIPÓTESIS:

Demostrar la eficacia del implante intravítreo de dexametasona en el tratamiento del Edema Macular Quístico post cirugía de cataratas.

2. OBJETIVOS:

1. Determinar el cambio de agudeza visual en pacientes tratados con implante intravítreo de dexametasona por edema macular quístico (EMQ) postquirúrgico refractario posterior a tratamiento médico con AINEs.
2. Determinar el cambio del grosor central de la retina en el área foveal en pacientes tratados con implante intravítreo de dexametasona por EMQ post cirugía de cataratas.
3. Valorar los cambios de presión intraocular en pacientes tratados con implante intravítreo de dexametasona por EMQ post cirugía de cataratas.

3. INTRODUCCIÓN

3.1. ANATOMIA RETINIANA:

3.1.1. ORIGEN EMBRIOLÓGICO: Procede de una evaginación bilateral del prosencéfalo llamada vesícula óptica primaria.

3.1.2. ESTRUCTURA MACROSCÓPICA: En la superficie de la retina se pueden observar macroscópicamente diferentes estructuras:

- **ORA SERRATA:** Es el límite de la retina. Existe una ora serrata nasal o medial y una ora serrata lateral o temporal. Por delante de la ora serrata la retina que compone la porción ciliar y la porción irídea de la retina no es fotosensible.
- **PAPILA O DISCO ÓPTICO:** (*Figura 1: Número 1*) La papila del nervio óptico es la zona donde el nervio entra en el globo ocular. Está situado unos 3 milímetros medialmente al polo posterior del ojo. En la papila no existen fotorreceptores, por lo que se llama punto ciego.
- **MÁCULA:** (*Figura 1: Número 2*) Es la porción de la retina entre las arcadas vasculares situada temporal a la mácula. La mácula contiene unos pigmentos xantófilos como la luteína y la zeaxantina (amarillos) y por eso se llama mácula lútea.
- **FÓVEA:** (*Figura 1: Número 3*) Es la zona central de la mácula. Está situada a unos 2,5 mm o 17 grados del borde temporal de la papila óptica, donde la superficie de la retina está deprimida y es poco profunda. Presenta un mayor número de células ganglionares, con una distribución más regular y precisa de los elementos estructurales, especialmente de conos y bastones. Los vasos sanguíneos rodean a la fovea por su parte superior e inferior, mientras que dentro de ella sólo existen pequeños capilares. En el mismo centro de la fovea (FOVEOLA), en un área de unos 0,5 mm de diámetro, no existen capilares para aumentar al máximo la transparencia de la retina. Sólo se ve

con precisión la porción de la imagen de un objeto externo que cae sobre la fovea(1).

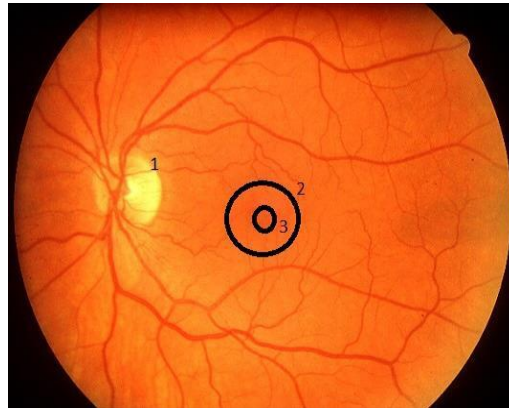
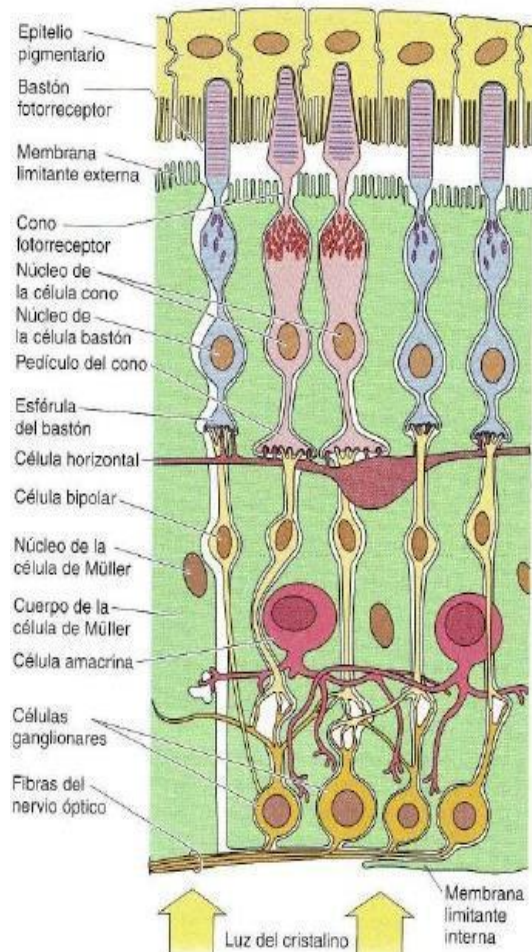


Figura 1: Retinografía ojo izquierdo: 1Papila, 2 Mácula, 3 Fovea

3.1.3. ESTRUCTURA MICROSCÓPICA: En el estudio histológico de la retina se diferencian 10 capas de fuera hacia adentro son las siguientes:

1. EPITELIO PIGMENTARIO
2. CAPA DE FOTORRECEPTORES: Conos y bastones
3. MEMBRANA LIMITANTE EXTERNA
4. CAPA NUCLEAR EXTERNA
5. CAPA PLEXIFORME EXTERNA
6. CAPA NUCLEAR INTERNA
7. CAPA PLEXIFORME INTERNA
8. CAPA DE CÉLULAS GANGLIONARES
9. CAPA DE FIBRAS DEL NERVIO ÓPTICO
10. MEMBRANA LIMITANTE INTERNA(2).



3.2. TOMOGRAFÍA DE COHERENCIA ÓPTICA (OCT):

El OCT es una de las herramientas más revolucionarias en el diagnóstico oftalmológico (*figura 3*) de los últimos años ya que permite analizar las estructuras de la retina a un nivel casi histológico, sin necesidad de contactar con el globo ocular. Puede realizarse de forma rutinaria durante la consulta, lo que ha hecho que en la actualidad sea la prueba de elección para el seguimiento para pacientes con síndrome Irvine-Gass. El grosor de la retina macular medido mediante OCT es un parámetro objetivo fundamental para valorar la respuesta al tratamiento y la evolución de pacientes con EMQ(3).

Se pueden observar entre 8 y 9 capas de la retina en cortes de profundidad axial de alrededor de 2mm que incluyen las capas más internas de la coroides, retina y estructuras vítreas posteriores. Los cortes a nivel del nervio óptico proporcionan imágenes de alto valor acerca de la capa de fibras nerviosas, la retina peripapilar y la morfología del disco óptico.

A partir de la tercera generación de OCT, se han dividido en dos líneas fundamentales: los que aportan imágenes sobre el polo posterior (retina, nervio óptico y vítreo) y los que las realizan sobre el polo anterior (imágenes del espesor corneal y sus estructuras, imágenes del ángulo iridocorneal, cara anterior del cristalino, etc.)

El principio básico de funcionamiento de esta tecnología es la interferometría de baja coherencia. Estas imágenes se forman por la suma de múltiples imágenes lineales que se unen para formar una imagen bidimensional de barrido, que es una de las fundamentales ventajas que esta tecnología presenta(4).

En el EMQ el OCT muestra una retina engrosada con cavidades intrarretinianas hiporreflectivas correspondientes a los quistes de líquido. La tecnología espectral permite localizar los quistes principalmente en la capa plexiforme externa de la retina. En casos avanzados la distorsión anatómica del neuroepitelio es grande y los quistes pueden abarcar casi todo su grosor siendo frecuente la aparición de un desprendimiento seroso macular junto con pequeños quistes a nivel de la capa plexiforme interna (*figuras 4A, 4B y 5*). En las cavidades quísticas puede aparecer material hiperreflectivo en pequeña cuantía como consecuencia del depósito de material inflamatorio(3).

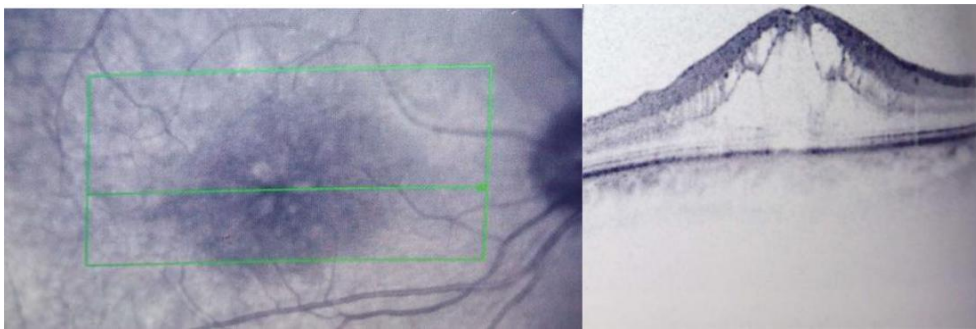
El mapa macular muestra un engrosamiento del neuroepitelio más marcado en los sectores centrales y menos prominente en los periféricos, lo que coincide con el engrosamiento detectado en el mapa macular tridimensional(3).

La preservación de la arquitectura de las capas externas de la retina y los fotorreceptores se relaciona con una mejor agudeza visual final. Típicamente en los momentos iniciales de formación de los quistes estos tienen una forma redonda y globular que se elonga su crecimiento(3).

Una vez el tratamiento ha comenzado y los quistes comienzan a disminuir de tamaño se hacen más esféricos y los de pequeño tamaño desaparecen. Se piensa que la variación de la forma y tamaño de los quistes según su evolución tiene relación con la capacidad de las células de Müller de delimitar el edema y sufrir cierta elongación al aumentar de tamaño(3).

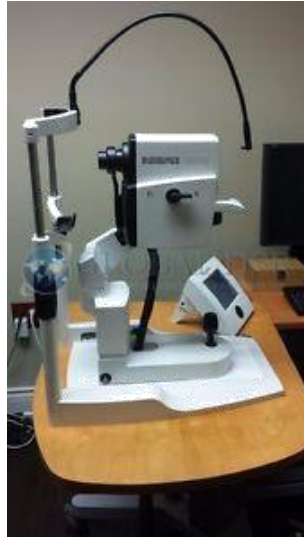

Figura 3: OCT Spectralis, usado para el diagnóstico de EMQ



Figuras 4A y 4B: Corte horizontal macular a nivel foveal de un paciente con síndrome de Irvine-Gass. Destacan una pérdida de la depresión foveal y grandes quistes hiporreflectivos de forma ovoidea en la plexiforme externa e interna(3).

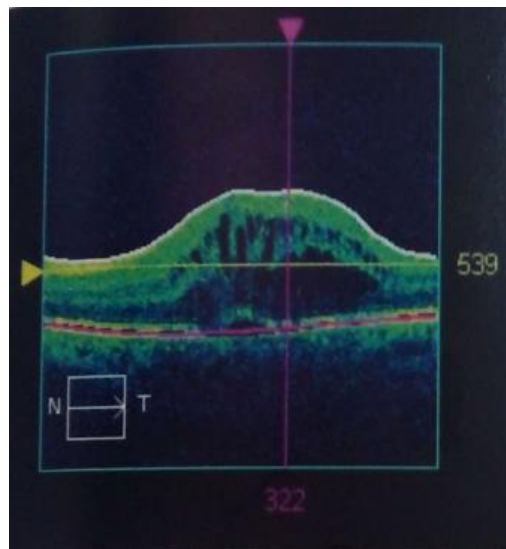


Figura 5: Corte horizontal a nivel macular de un paciente con disminución progresiva de visión 5 semanas tras la cirugía de catarata. En la imagen destacan una pérdida de la depresión foveal, grandes quistes ovoideos a nivel de la plexiforme interna y externa y un desprendimiento focal del neuroepitelio macular(3).

3.3. EDEMA MACULAR QUÍSTICO (CISTOIDE):

Es el resultado de la acumulación de líquido en las capas plexiforme externa y nuclear interna de la retina alrededor de la foveola y la formación de cambios similares a quistes rellenos de líquido. El edema macular cistoide es un trastorno frecuente e inespecífico que puede suceder con cualquier tipo de edema macular(5).

Es causado por una respuesta inflamatoria iniciada por mediadores de la inflamación durante y después de los procedimientos quirúrgicos causando alteraciones en la barrera hemato-retiniana(6).

Mientras la mayoría de casos se resuelven espontáneamente, algunos pacientes desarrollan pérdida visual permanente que normalmente ocurre en las 3-12 semanas posteriores a la cirugía, pero el comienzo puede ser después de meses e incluso años.

La angiografía con fluoresceína es considerada el “Gold standard” para el diagnóstico del EMQ. No obstante la imagen de la retina obtenida por el OCT es de gran calidad, además el OCT permite cuantificarlo y realizar seguimiento, siendo una prueba menos invasiva(7).

Es la principal causa de reducción de agudeza visual después de un proceso de cirugía oftalmológica(8).

Aparece por el efecto de prostaglandinas liberadas por la activación inflamatoria del polo anterior después de cirugía de cataratas(3).

3.3.1. TIPOS DE EDEMA MACULAR QUÍSTICO:

- EMQ CLINICAMENTE SIGNIFICATIVO: Se caracteriza por pérdida visual por debajo de 0,5 acompañado de edema macular diagnosticado por biomicroscopia de fondo de ojo(3).
- EMQ SUBCLÍNICO: Se caracteriza por no estar acompañado de pérdida de agudeza visual, ni síntomas, sólo se puede diagnosticar mediante OCT o angiografía. No hay síntomas, pero sí signos de edema macular(3).

3.3.2. SIGNOS CLÍNICOS:

- La incidencia varía entre ojos sanos o con patología previa (como obstrucción venosa o diabetes). Tanto en ojos sanos como con patología previa la incidencia es mayor si existe una complicación durante la cirugía de la catarata (Rotura capsular posterior, lesión iridiana, colocación de hápticos de la lente intraocular (LIO) fuera del saco...)(5).
- La biomicroscopía con lámpara de hendidura muestra pérdida de la depresión de la fovea, engrosamiento de la retina y múltiples áreas quísticas en la retina sensorial (*figura 6*)(5).

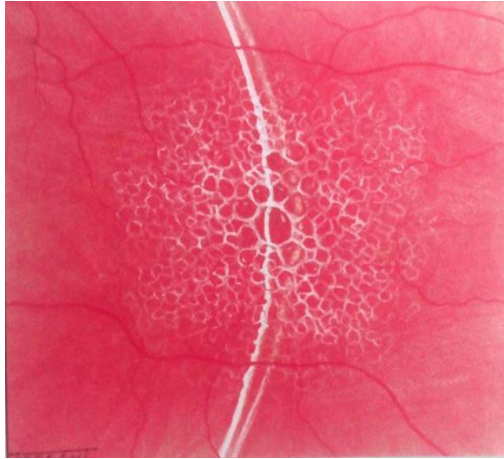


Figura 6: Edema macular cistoide con biomicroscopía(5)

- En los casos precoces, los cambios quísticos pueden ser difíciles de distinguir, y el principal hallazgo es un punto amarillo en la foveola o la pérdida del reflejo foveal. El diagnóstico se confirma mediante la angiografía y el OCT(5).

3.3.3. ANGIOGRAFÍA: Es una prueba que consiste en inyectar un contraste (fluoresceína en nuestro caso) en la vena antecubital del brazo y tomar fotografías o vídeos mediante una cámara con filtros específicos que permitan pasar la fluoresceína previamente activada mediante una luz con determinada longitud de onda(5).

3.3.3.1. La fase arteriovenosa muestra hiperfluorescencia parafoveal leve debida a extravasación precoz (*figura 7*)(5).

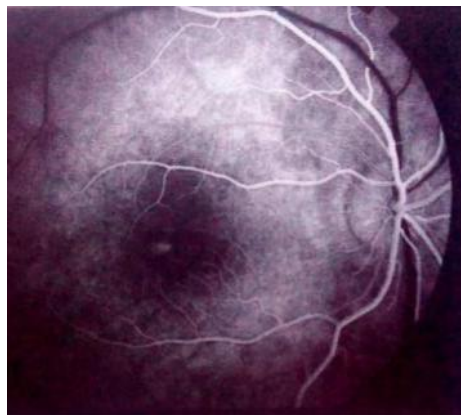

Figura 7 Fase arteriovenosa (EMQ)(5)

3.3.3.2. La fase venosa tardía muestra aumento de la hiperfluorescencia y coalescencia de las extravasaciones focales (*figura 8*)(5).

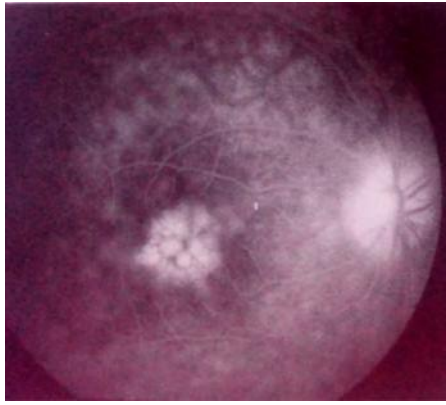


Figura 8 Fase venosa tardía (EMQ)(5)

- 3.3.3.3. La fase tardía** muestra un patón de hiperfluorescencia en “pétalos de flor”, causado por acumulación del colorante en espacios microquísticos en la capa plexiforme externa de la retina, con su alineación radial de las fibras alrededor del centro de la foveola (figura 9)(5).

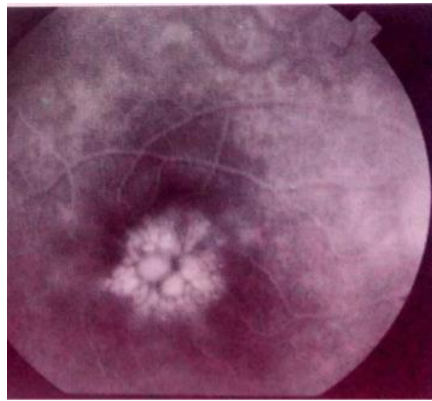


Figura 9 "Pétalos de flor"

3.3.4. ETIOLOGÍA:

- **Tras cirugía de catarata:** El edema macular cistoide es raro después de una cirugía sin complicaciones y suele resolverse de forma espontánea(5).



Factores de riesgo: implantación de una lente intraocular en la cámara anterior, implantación de una lente secundaria, complicaciones operatorias como rotura capsular posterior, pérdida de vítreo e incarceration del vítreo en el lugar de la incisión, diabetes y una historia de edema macular cistoide en el otro ojo.

La máxima incidencia tiene lugar al cabo de 6-10 semanas tras la cirugía, aunque el intervalo puede ser mucho más largo.

- **Enfermedad vascular retiniana:** Retinopatía diabética, oclusión de la vena retiniana, telangiectasia retiniana idiopática, macroaneurisma de la arteria retiniana y retinopatía por radiación(5).

- **Enfermedad inflamatoria intraocular:** Uveítis intermedia, retinocoroidopatía en perdigonada, coroiditis multifocal con panuveítis, toxoplasmosis, retinitis por citomegalovirus, enfermedad de Behçet y escleritis(5).
- **Después de otros procedimientos quirúrgicos:** Capsulotomía con láser YAG, crioterapia retiniana periférica y fotocoagulación con láser. El riesgo de edema macular cistoide se reduce si la capsulotomía se retrasa durante 6 meses o más después de la cirugía de catarata. Raramente se puede producir edema macular cistoide después de procedimientos esclerales, queratoplastia penetrante y cirugía filtrante de glaucoma(5).
- **Inducido por fármacos:** Adrenalina al 2% tópica, especialmente en el ojo fáquico, latanoprost tópico y ácido nicotínico sistémico(5).
- **Distrofias retinianas:** Retinitis pigmentaria, atrofia gyrate y edema macular cistoide heredado de forma dominante(5).
- **Síndrome de tracción vitreorretina:** Se caracteriza por separación vítrea periférica parcial con adhesión posterior persistente a la mácula. Esto da lugar a vectores de tracción anteroposterior es frecuente y puede responder bien a la vitrectomía(5).
- **Membranas epirretinianas maculares:** Pueden causar en ocasiones edema macular cistoide por alteración de los capilares perifoveales. La resección quirúrgica de la membrana puede resultar beneficiosa en casos seleccionados(5).

3.3.5. INCIDENCIA DEL EDEMA MACULAR QUÍSTICO:

Con las mejoras tanto en la cirugía de cataratas como en los instrumentos usados en ella, sobre todo con la reducción del tamaño necesario para la incisión durante la facoemulsificación, la incidencia del EMQ ha disminuido considerablemente(3).

El EMQ clínicamente significativo con reducción de agudeza visual y metamorfopsias sólo ocurre en el 1-2% de los pacientes(3).

No obstante, el EMQ subclínico (sin deficiencia visual) es detectado en al menos el 30% de los pacientes con angiografía postquirúrgica y un 11-41% con OCT aún con la administración de tratamiento preventivo que consiste en anti-inflamatorios no esteroideos(3).

3.3.6. FACTORES DE RIESGO:

- **COMPLICACIONES EN LA CIRUGÍA DE CATARATA:** Como la rotura de la capsula posterior, pérdida de humor vítreo, lesiones iridianas o colocación de los hápticos de la LIO fuera del saco(6).

- **EDAD:** (Sin factores de riesgo identificados) La incidencia de edema macular pseudofáquico es más alta en personas mayores(9).
- **SEXO:** El aumento de incidencia atribuido al género masculino no se ha podido demostrar en otros estudios. No está claro porqué los hombres tienen más factores de riesgo(9).
- **DIABETES:** Los pacientes no diabéticos, pero con factor de riesgo de diabetes tienen mayor posibilidad de tener edema macular pseudofáquico.

Si el paciente tiene retinopatía diabética, el grado de esta también se considera factor de riesgo. Aunque no haya retinopatía diabética el factor de riesgo aumenta(9).

- **MEMBRANA EPIRETINIANA POSTCIRUGÍA:** Es la condición que más riesgo conlleva en pacientes no diabéticos. Se sospecha que puede haber muchos pacientes con membrana epirretiniana en el preoperatorio porque es inusual examinar la mácula con OCT antes de la rutina de cirugía de cataratas(9).
- **USO DE RETRACTORES DE IRIS**
- **LA PRESENCIA DE OCLUSIÓN DE VENAS**
- **HISTORIA DE UVEÍTIS**
- **EL USO DE PROTAGLANDINAS PARA EL TRATAMIENTO DE OJO SECO Y DE GLAUCOMA(8).**

En un estudio en el que se analizaron 81.984 ojos en los que se realizó cirugía de cataratas se observó que la incidencia de EMQ con retinopatía diabética fue del 7,27%, en los ojos que recibieron fotocoagulación panretinal y estable retinopatía diabética proliferativa previa a la cirugía la incidencia del EMQ fue del 10,63%, en los pacientes con retinopatía diabética proliferativa la incidencia fue de 12,07% y en la no proliferativa del 7,69%, y en los pacientes con diabetes mellitus, pero sin retinopatía diabética la incidencia fue del 2,15%(9).

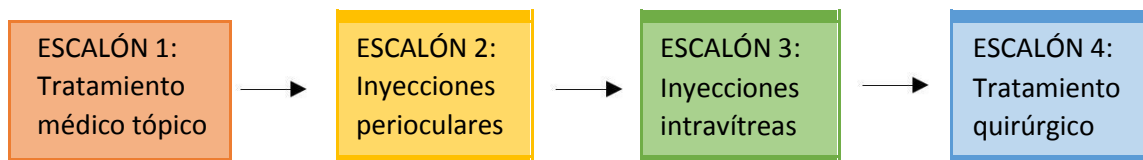
La incidencia de EMQ con patología previa de membrana epirretiniana fue del 6,53%, con oclusión venosa 5,22%, con retinopatía diabética previa fue del 4,58%, con uveítis fue del 3,36%, con complicaciones en la cirugía de rotura cápsula posterior/pérdida de vítreo fue 3,05%, en los pacientes que estaban en tratamiento de prostaglandinas la incidencia del EMQ fue del 1,30%, en pacientes con miopía alta fue del 0,95% y en pacientes con DMAE seca previa la incidencia fue 0,92%(9).

3.4. TRATAMIENTO DEL EMQ:

El tratamiento puede requerir varios escalones según su gravedad y evolución a la cronicidad que presente en el tiempo. Evaluaremos como parámetros de gravedad fundamentalmente los siguientes:

- La clínica del paciente, sensación de baja agudeza visual central y/o metamorfopsia que en ocasiones no se correlaciona con la agudeza visual tomada
- Disminución de agudeza visual
- Morfología, extensión y grosor del edema macular pseudofáquico en la OCT
- Imagen y extensión del edema en la angiografía
- Evolución a la cronicidad(3)

Estos pasos en el tratamiento incluyen desde la instilación de colirios antiinflamatorios no esteroideos (AINEs) y/o corticoides, inyecciones perioculares o intraoculares, hasta la vitrectomía por pars plana en casos seleccionados (*Esquema 1*)



Esquema 1: Escalones del tratamiento(3).

- **ESCALÓN 1: TRATAMIENTO MÉDICO:**

- **FÁRMACOS TÓPICOS:** Debemos considerar el uso de fármacos tópicos que pueden presentar un buen perfil de eficacia sobre el control de esa patología. En la actualidad, se encuentra bastante extendida la asociación de un colirio antiinflamatorio no esteroideo junto con otro con actividad corticoidea(3).

Los colirios AINEs más utilizados son 4: Diclofenaco sódico 0,1%, Ketorolaco trometamina 0,5%, Nepafenaco 0,1% y Bromfenaco sódico 0,09%.

Entre los efectos adversos que deben ser considerados destacan sensación inmediata de quemazón, hiperemia conjuntival, reacciones de hipersensibilidad y otros sobre córnea como queratitis punteada superficial, infiltrados o defectos epiteliales, incluso muy infrecuentemente fenómenos de melting corneal(3).

En cuanto a los corticoesteroides, han sido administrados por diversas vías entre las que se incluyen intravenosa, oral, periocular, intravítrea y tópica(3).

- **FÁRMACOS SISTÉMICOS:** se considera la acetazolamida como un fármaco cuyo empleo parece tener cierta vigencia en el manejo de la patología que nos ocupa(3).

Un análisis de la bibliografía muestra alguna serie muy limitada sobre su eficacia, teniendo además su empleo restringido en el tiempo dados sus efectos secundarios a medio/largo plazo(3).

- **ESCALÓN 2: ADMINISTRACIÓN DE FÁRMACOS PERIOCULARES:**

Siempre que no consigamos un control del EMQ ni de sus síntomas debemos plantearnos la administración de fármacos periorbitales, corticosteroides(3).

Se pueden considerar varias vías como transeptal, retrobulbar, subconjuntival o subtenoniana posterior. Por lo general, la vía subtenoniana con una buena técnica donde se consiga el confinamiento total o subtotal del fármaco a nivel de la esclera posterior es mucho más eficiente que una inyección transeptal a través de la piel del párpado(3).

- **ESCALÓN 3: INYECCIONES INTRAVÍTREAS:**

Destacan los corticosteroides como principales agentes(3).

La aplicación intravítrea de nuevos sistemas de liberación controlada con dexametasona, en la actualidad con indicación reconocida en patologías vasculares de la retina y edema macular debido a uveítis, parece ofrecer mucho mejor margen de seguridad en el desarrollo de estas complicaciones(3).

Dentro de este escalón de tratamiento, también ha sido ensayado el bevacizumab intravítreo, con notables resultados en un ensayo, aunque no ha habido seguimiento a largo plazo con este fármaco(3).

- **ESCALÓN 4: TRATAMIENTO QUIRÚRGICO. CIRUGÍA VITREORRETINIANA:**

Este escalón tiene dos indicaciones fundamentales:

- Casos refractorios donde se pudieran evidenciar fenómenos de tracción y otras anomalías asociadas a nivel de la interfase vitreorretiniana en la OCT macular.
- Pseudofaquias complicadas con rotura de cápsula posterior, LIOs con incarceration iridiana, descentramientos de lentes que induzcan contacto con el iris, etc(3).

3.5. IMPLANTE INTRAVÍTREO DE DEXAMETASONA:

Es un implante intravítreo biodegradable de 0,7 mg de dexametasona corticosteroide dentro del vítreo, actúa sobre los mediadores de inflamación(10).

- **INDICACIONES TERAPEÚTICAS:**

- Deterioro de la visión debido a edema macular diabético (EMD) en pacientes pseudofáquicos, en pacientes en los que se considera que presentan una respuesta insuficiente, o en los que no es apropiada la terapia no-corticoidea.
- Edema macular después de una oclusión de rama venosa retiniana (ORVR) u oclusión venosa retiniana central (OVCR)

- Inflamación del segmento posterior del ojo que se presenta como uveítis no infecciosa(10).

Es un implante intravítreo en aplicador de un solo uso y sólo para administración. Cada aplicador debe utilizarse únicamente para el tratamiento de un único ojo.

La inyección intravítrea debe realizarse en condiciones asépticas controladas, entre las que se incluyen el uso de guantes estériles, paños estériles y un espéculo estéril para el párpado (o equivalente)(10).

Inmediatamente después de la inyección de implante intravítreo de dexametasona, se debe utilizar oftalmoscopia indirecta en el cuadrante en que se practicó la inyección a fin de confirmar que la implantación se ha realizado correctamente. La visualización resulta posible en la gran mayoría de los casos(10).

Los pacientes con desgarro de la cápsula posterior, como aquellos con lente en cámara posterior y/o aquellos que presenten una apertura en el iris al cuerpo vítreo (iridotomía) con o sin antecedentes de vitrectomía, corren el riesgo de padecer un desplazamiento del implante hacia la cámara anterior. El desplazamiento del implante a la cámara anterior puede provocar edema corneal. Un edema corneal grave persistente puede progresar hasta necesitarse un trasplante de córnea(10).

Debe monitorizarse a los pacientes después de la inyección a fin de que pueda iniciarse un tratamiento temprano en caso de producirse una infección o un incremento de la presión intraocular(10).

Los acontecimientos adversos notificados con mayor frecuencia después del tratamiento con implante intravítreo de dexametasona son los observados frecuentemente con el tratamiento oftálmico con esteroides o inyecciones intravítreas (Aumento PIO, formación de cataratas). Otras reacciones adversas menos frecuentes, pero más graves, incluyen endoftalmitis, retinitis necrotizante, desprendimiento de retina y desgarro de la retina(10).

OTROS ACONTECIMIENTOS ADVERSOS:

- **PUEDE AFECTAR AL PÁRPADO CAUSANDO PTOSIS:** En un estudio se detectó una ptosis con una hendidura palpebral de 1mm. La ptosis era irreversible y no estaba acompañada de midriasis ni de alteraciones significativas en la presión intraocular. No fue identificado otro factor causante de la ptosis más que el implante de dexametasona(11).
- **MIGRACIÓN DEL IMPLANTE A CÁMARA ANTERIOR:** Pacientes pseudofáquicos con historia de vitrectomía, incluso aquellos con iridectomía, es un gran riesgo para la migración del implante intravítreo de dexametasona a la cámara anterior y tener edema corneal(12).
- **TRACCIÓN VITREOMACULAR:** Es una complicación inusual en la mácula. En un estudio un paciente con retinopatía diabética proliferativa y vitreosquisis, después de la inyección de

implante intravítreo de dexametasona la agudeza visual disminuyó a causa de una tracción vitreomacular nuevamente formada que se pudo observar con el OCT(13).

- **FASCITIS NECROTIZANTE PERIORBITAL:** Es una infección bacteriana que afecta a la superficie ocular con necrosis secundaria de la piel. En un estudio un paciente con edema macular diabético tratado con implante intravítreo de dexametasona después del tratamiento tenía síntomas de dolor de cabeza, edema periorbital, dolor de cabeza y vómitos. No hubo reacción en cámara anterior o vitritis. Las complicaciones infecciosas son raras, pero también fueron reportados dos casos de endoftalmitis(14).

4. MATERIAL Y MÉTODOS:

Es un estudio descriptivo, observacional, retrospectivo, consecutivo que se ha realizado en el Hospital Miguel Servet (Zaragoza).

Los pacientes analizados en el estudio fueron operados de cataratas en el “Centro de alto rendimiento de cirugía de catarata en el hospitalario Nuestra Señora de Gracia” en los años 2015 y 2016

De los 11.000 pacientes operados, los que presentaron EMQ postquirúrgico fueron diagnosticados mediante agudeza visual y tomografía de coherencia óptica (OCT) y tratados con AINE (amfenaco 3mg) 1 gota cada 24 horas. En los casos que el tratamiento tópico realizado con AINEs no fue suficiente se remitieron a la sección de Retina médica del Hospital Miguel Servet para ser tratados con inyecciones intravítreas de implantes de dexametasona 0,7 mg. Estas se realizaron si los pacientes no tenían contraindicaciones por alguna patología.

En caso de EMQ persistente después de una inyección de dexametasona se consideró inyectar otros implantes adicionales en varias ocasiones hasta conseguir la resolución.

El diagnóstico de EMQ postquirúrgico se confirmó con angiografía fluoresceínica descartándose aquellos casos de EM de otro origen (diabetes, trombosis previa, etc.)

En el diagnóstico se realizaron las siguientes pruebas:

- Determinación de la mejor AV con corrección
- Exploración para detectar complicaciones intraoperatorias
- Examen del fondo de ojo
- OCT y angiografía con fluoresceína

En el seguimiento (1 mes después de la inyección de dexametasona, 3 meses, 6 meses, 12 meses, 18 meses) realizado a estos pacientes se hicieron las siguientes pruebas:

- Agudeza visual
- OCT
- Presión intraocular

Evaluamos la efectividad anatómica del implante intravítreo de dexametasona midiendo el espesor central de la mácula cada mes y la tolerancia del implante determinando la PIO en cada una de las visitas después de la inyección(8).

5. RESULTADOS:

Las características de los pacientes en cuanto a edad, sexo, antecedentes personales, ojo afectado y el seguimiento que se les realizó a cada uno de ellos se recogen en la tabla 1:

Nº de paciente	Edad	Sexo	Antecedentes personales	Ojo	Seguimiento (meses)
1	84	F	Alergia a Nolotil	I	6
2	74	F	HTA, artritis	D	12
3	83	F	Parálisis facial izquierda	D	12
4	88	F	DM, HTA	I	12
5	69	M	HTA	D	3
6	86	F	Cardiopatía	D	12
7	75	F	No RAMS, Diabetes, HTA	I	18
8	75	F	RAM: Aas Omeprazol	I	18
9	85	M	HTA (en tto),	I	6

Tabla 1 Características de los pacientes.

Las características de los pacientes en cuanto a fecha de la cirugía de cataratas, diagnóstico, fecha de este diagnóstico, número de implantes intravítreos de dexametasona inyectados y el tratamiento médico previo se recogen en la tabla 2:

Nº de paciente	Fecha cirugía	Diagnóstico	Fecha de diagnóstico	Número de implante intravítreo de dexametasona	Tto. Previo
1	Sep-2015	EMQ	Jun-2016	3	Amfenaco
2	Abr-2015	EMQ	Jul-2015	2	Amfenaco, edemox, boik, omeprazol
3	Jul-2015	EMQ	Dic-2015	1	Amfenaco
4	Ago-2015	EMQ	Nov-2015	1	Ranibizumab
5	Mar-2015	EMQ	Jun-2015	1	Amfenaco
6	Feb-2016	EMQ	May-2016	1	Amfenaco
7	Ene-2015	EMQ	Mar-2015	3	Amfenaco, edemox, boik, omeprazol
8	Ago-2015	EMQ	Nov-2015	2	Amfenaco
9	Sep-2016	EMQ	Dic-2016	1	Amfenaco

Tabla 2 Características de los pacientes.

5.1. ANÁLISIS DESCRIPTIVO:

El estudio que hemos realizado consta de 9 pacientes que fueron operados en 2015 y 2016, con un periodo mínimo de seguimiento de 3 meses (*tabla 1*).

En cuanto al seguimiento realizado que depende de cada paciente del estudio, tuvimos un seguimiento de 18 meses en 2 de los 9 pacientes, 12 meses en 4 de los 9 pacientes, 6 meses en 2 paciente, y 3 meses en el paciente restante.

La media de edad es 79,8 años. Siete de los 9 pacientes del estudio son mujeres (77,78%) y 2 de ellos son hombres (22,22%).

Sólo uno de los pacientes tiene diabetes mellitus (11,11%) y 5 tienen hipertensión arterial (55,56%).

Con respecto al tratamiento todos los pacientes (44,44%) recibieron tratamiento con Implante intravítreo de dexametasona (escalón 3) además de tratamiento médico (escalón 1) (*tabla 2*).

5.2. CANTIDAD DE IMPLANTES INTRAVÍTREOS DE DEXAMETASONA INYECTADOS EN CADA PACIENTE:

Número de pacientes	Número de implantes intravítreos de dexametasona
5	1
2	2
2	3

Tabla 3 Cantidad de Implante intravítreo de dexametasona inyectados en cada paciente

5.3. ANÁLISIS DE AGUDEZAS VISUALES:

Recogemos en la siguiente tabla (Tabla 4) las agudezas visuales justo antes de las inyecciones de implante intravítreo de dexametasona y las posteriores según el seguimiento.

Nº Paciente	AV inicial	AV 1 mes	AV 3 meses	AV 6 meses	AV 12 meses	AV 18 meses
1	0,05	0,1	0,1	0,1		
2	0,16	0,05	0,4	0,4	0,5	0,5
3	0,3	0,4	0,8	0,8	0,8	
4	0,4	0,4	0,5	0,5	0,6	
5	0,4	0,4	0,4			
6	0,2	0,2	0,2	0,2	0,2	
7	0,3	0,3	0,3	0,5	0,2	0,7
8	0,1	0,16	0,16	0,16	0,2	0,4
9	0,4	0,2	0,3	0,4		

Tabla 4 Agudezas visuales

Se observa que 7 de los pacientes (77,78) experimentaron una mejoría de la agudeza visual, aunque en algunos casos pasados los meses de tratamiento y por ello tuvo que recurrir al tratamiento con implante intravítreo de dexametasona con el que se estabilizó la agudeza visual como la mayoría de los pacientes. 2 de los pacientes se mantuvo con la misma agudeza visual en los que seguramente serán necesarias más inyecciones de implante intravítreo de dexametasona (Tabla 4, Gráficos 1 y 2).

Aunque no todos los pacientes experimentaron una mejoría en la agudeza visual, la mayor parte de ellos sí.

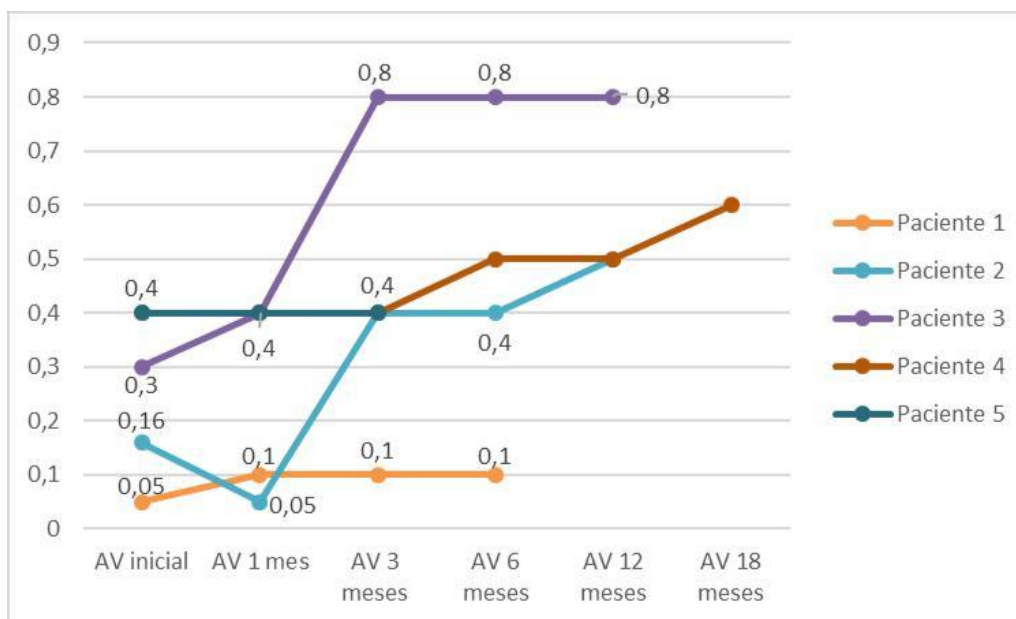


Gráfico 1 Agudezas visuales después del tratamiento (Pacientes de 1 a 5)

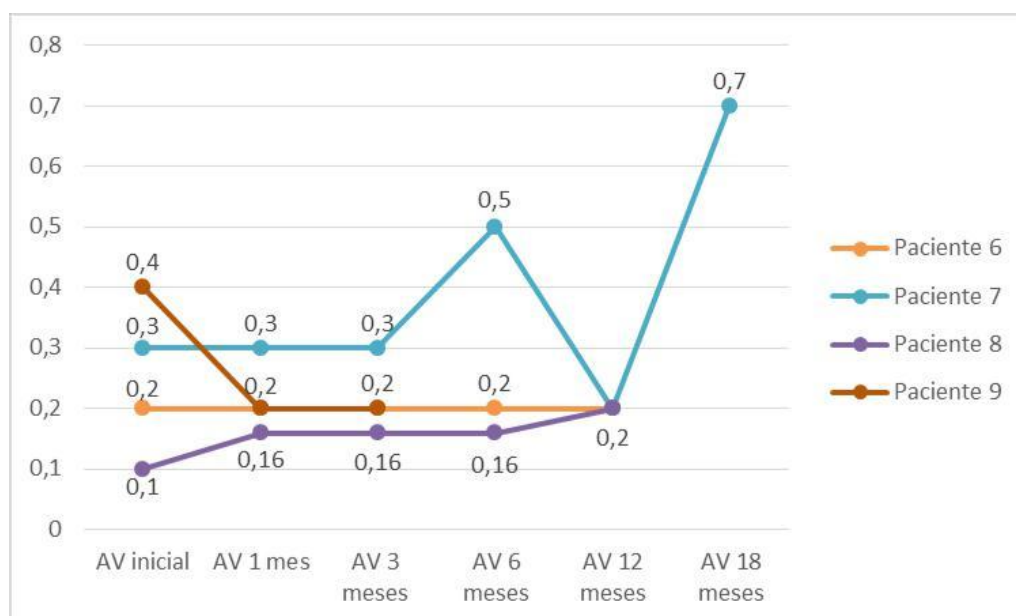


Gráfico 2 Agudezas visuales después del tratamiento (Pacientes de 6 a 9)

5.4. ANÁLISIS DE ESPESORES MACULARES:

Se analizaron los espesores maculares antes del tratamiento con implante intravítreo de dexametasona y después según el seguimiento de cada paciente, tal y como se recoge en la tabla 5.

Nº Paciente	Espesor inicial (μ)	1 mes	3 meses	6 meses	12 meses	18 meses
1	805	489	370	313		
2	518	213	209	248	193	204
3	540	275	238	276	266	
4	456	302	249	239	233	
5	524	436	230			
6	397	383	326	232	209	
7	484	389	310	248	259	239
8	347	296	200	194	218	211
9	539	356	308	305		

Tabla 5 Espesor macular

Todos los pacientes al final del seguimiento consiguieron un espesor normal macular (entre 200 μ y 300 μ) y mucho menor que el que tenían al ser diagnosticados con EMQ.

En todos los pacientes al inicio del seguimiento el espesor está muy aumentado hasta llegar a alcanzar un espesor de 800 μ (paciente 1), aunque en algunos pacientes está cerca de 300 μ (tabla 5, gráficos 3 y 4).

En todos los pacientes se observa una disminución progresiva del espesor macular durante los meses de seguimiento hasta que este se vuelve normal (tabla 5, gráficos 3 y 4).

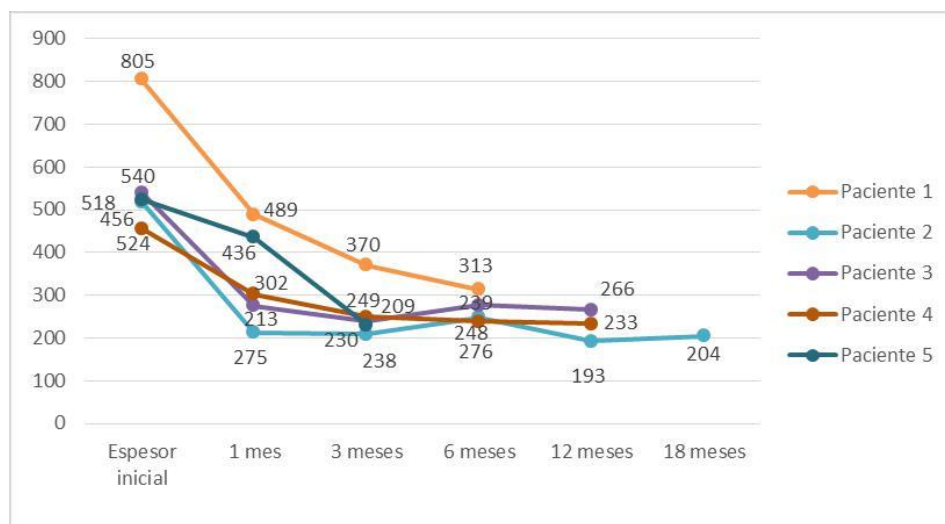


Gráfico 3 Espesor macular después del tratamiento (Pacientes de 1 a 5)

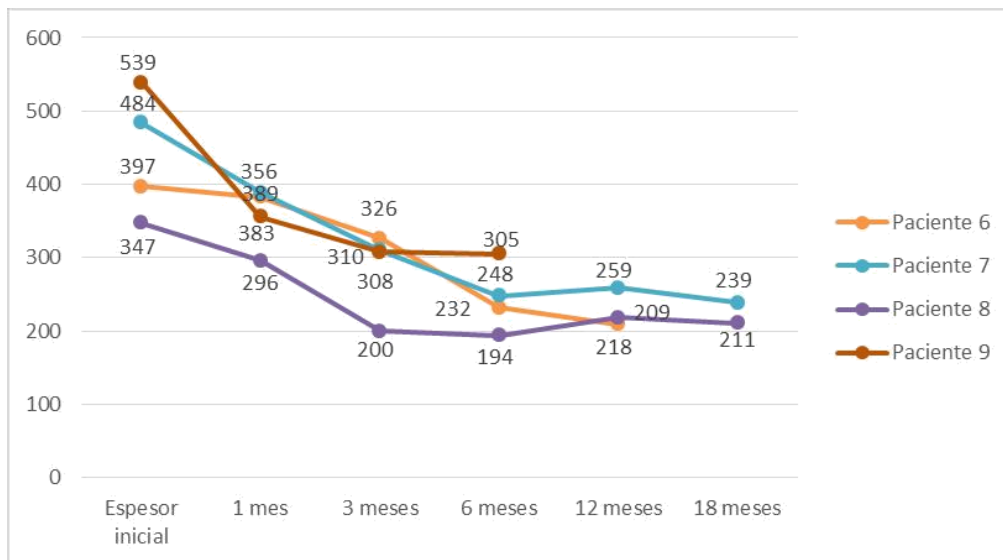


Gráfico 4 Espesor macular después del tratamiento (Pacientes de 6 a 9)

5.5. ANÁLISIS DE MEDIAS:

	Inicial	1 mes	3 meses	6 meses	12 meses	18 meses
Agudeza visual	0,25667	0,24556	0,32889	0,38000	0,40000	0,65000
Espesor macular	512,22222	348,77778	271,11111	256,87500	229,66667	218,00000

Tabla 6 Análisis de medias de la agudeza visual y el espesor macular

Como la muestra del estudio es pequeña no procede realizar un análisis estadístico de los datos, pero se observa que la media de agudeza visual aumentó después del tratamiento y que el espesor macular disminuyó hasta alcanzar un valor normal (tabla 6).

En un futuro se debería realizar un estudio con mayor cantidad de pacientes y durante un periodo más largo de tiempo para poder observar mejor la respuesta al tratamiento con inyecciones intravítreas de dexametasona.

5.6. ANÁLISIS DE LA PRESIÓN INTRAOCULAR (PIO):

Se analizaron las presiones intraoculares de los pacientes antes y después del tratamiento según el seguimiento, estos datos se recogen en la tabla 6.

Nº Paciente	PIO inicial	1 mes	3 meses	6 meses	12 meses	18 meses
1	18	18	30	17		
2	16	16	15	15	16	16
3	18	16	12	18	17	
4	20	24	40	20	20	
5	18	20	20			
6	20	16	17	19	20	
7	18	18	14	12	13	16
8	16	17	12	15	17	20
9	12	18	20	20		

Tabla 7 Análisis de la presión intraocular

Las complicaciones principales del tratamiento con implante intravítreo de dexametasona son aparición de cataratas y aumento de la presión intraocular. En nuestro caso al ser pacientes operados de catarata sólo repercute el aumento de la presión intraocular. En la tabla 6 se observa que sólo a 2 de los 9 pacientes del estudio le aumentó la presión intraocular después del tratamiento, pero respondieron correctamente al tratamiento tópico con hipotensores(10).

6. DISCUSIÓN:

Actualmente, los pacientes tienen altas expectativas tras la cirugía de cataratas. El EMQ postquirúrgico tiene baja incidencia, pero puede haber daño macular permanente y por ello disminución de agudeza visual. El síndrome de “Irvine-Gass” y otros tipos de edemas maculares postquirúrgicos pueden requerir un reto terapéutico ya que algunos casos pueden ser resistentes a la terapia y no hay un consenso en el mejor manejo para ofrecer a los pacientes. No hay un tratamiento para el EMQ o síndrome de Irvine-Gass establecido y por ello es difícil decidir cuál es la modalidad de tratamiento(15).

La muestra del estudio es pequeña lo que limita nuestro estudio, ya que la incidencia del EMQ es muy baja respecto al número de cirugías de cataratas realizadas. Además, en la actualidad con las mejoras existentes tanto en la cirugía de cataratas como en los instrumentos usados en ella la incidencia del EMQ ha disminuido considerablemente.

El EMQ clínicamente significativo con reducción de agudeza visual y metamorfopsias sólo ocurre en el 1-2% de los pacientes, pero el EMQ subclínico (sin deficiencia visual) es detectado en al menos el 30% de los pacientes con angiografía postquirúrgica y un 11-41% con OCT aún con la administración de tratamiento preventivo que consiste en anti-inflamatorios no esteroideos(3).

En el estudio realizado se observa que el aumento de agudeza visual en los pacientes después del tratamiento es considerable, pero en algunos pacientes necesitaron varias inyecciones de implante intravítreo de dexametasona, ya que experimentaron recidivas.

Se observó que el implante intravítreo de dexametasona tiene una mayor eficacia en cuanto a la reducción del espesor macular respecto al tratamiento médico. Además, el tratamiento médico con AINEs (escalón 1) tiene efectos adversos que deben ser considerados como:

- Sensación inmediata de quemazón
- Hiperemia conjuntival
- Reacciones de hipersensibilidad
- Otros efectos adversos corneales como queratitis punteada superficial, infiltrados o defectos epiteliales, incluso muy infrecuentemente melting corneal(3).

Además, el tratamiento con AINEs puede producir efectos secundarios sistémicos como:

- Irritación cutánea
- Dispepsia
- Broncoespasmo
- Asma
- Insuficiencia renal(16)

El tratamiento del EMQ con factor de crecimiento endotelial vascular (VEGF) no es tan eficaz como el tratamiento con inyecciones intravítreas de dexametasona ya que en otros estudios se observó que con este tratamiento, al igual que con AINEs la resolución obtenida y los beneficios no eran tan eficaces(17).

Además en un estudio algunos pacientes tratados con factor de crecimiento endotelial vascular (VEGF) no experimentaron aumento de la agudeza visual, y otros necesitaron más dosis del tratamiento(18).

Se contempla la combinación de varios tratamientos para el EMQ, que ha dado resultados más eficaces que cada uno por separado, pero esto añade más carga de medicamentos a nuestros pacientes y con el uso de implante intravítreo de dexametasona se puede conseguir una mejora equivalente.

Además, la aplicación intravítrea de nuevos sistemas de liberación controlada con dexametasona, como el implante intravítreo de dexametasona parece ofrecer mucho mejor margen de seguridad en el desarrollo de estas complicaciones.

Aunque en comparación con el tratamiento médico con AINEs, las inyecciones con implante intravítreo de dexametasona tienen una única limitación que es el número de inyecciones que deben ser administradas, para que la mejoría sea estable y no haya recidivas.

El tratamiento con inyecciones intravítreas de dexametasona puede ayudar a disminuir la cantidad de tratamiento médico necesario y en consecuencia reducir la carga de medicación en los pacientes, ya que al ser personas operadas de cataratas son mayores y necesitan tomar medicaciones para otros problemas sistémicos.

Por ello el tratamiento con inyecciones intravítreas de dexametasona es más efectivo y conlleva menos efectos secundarios, respecto al tratamiento médico con AINEs, edemox, boi-k, ya que tanto en este estudio como en otros los efectos secundarios experimentados después del tratamiento con implante intravítreo de dexametasona han sido mínimos.

En los resultados se observa que el espesor macular vuelve a ser el normal en el 100% de los casos, pero la agudeza visual no llega a tener una recuperación total, esto puede deberse al tiempo que pasa entre que se realiza la cirugía de cataratas y cuando se diagnostica la enfermedad, ya que en todos los pacientes este periodo es mayor a tres meses (tabla 2).

En dos de los pacientes del estudio la resolución anatómica se dio en el primer mes después de la inyección de implante intravítreo de dexametasona, y en el resto a los tres meses después de la inyección la mácula ya poseía un espesor normal (tabla 5).

Por ello podemos decir que la eficacia del tratamiento con inyecciones intravítreas de implante intravítreo de dexametasona en cuanto a la resolución anatómica es alta, ya que en tres meses el espesor es normal en la mayoría de pacientes.

En particular, a nivel de edema macular, la dexametasona liberada por el implante intravítreo reduce la inflamación, inhibiendo el edema, la deposición de fibrina, la fuga capilar y la migración fagocitaria. Asimismo, inhibe la expresión del Factor de Crecimiento Endotelial Vascular, presente en elevadas cantidades en el edema macular, y la liberación de prostaglandinas y de otros potentes mediadores del edema macular(19).

7. CONCLUSIÓN:

En este estudio hemos analizado la eficacia del implante intravítreo de dexametasona en el tratamiento del Edema Macular Quístico post cirugía de cataratas obteniendo resultados de la agudeza visual y del espesor macular antes y después del tratamiento. Para comprobar la toxicidad de este hemos medido la presión intraocular en nuestros pacientes.

El implante de dexametasona produce una mejora de la agudeza visual en la mayoría de los pacientes de nuestro estudio.

En todos los pacientes el tratamiento con implante intravítreo de dexametasona redujo el edema macular hasta conseguir un espesor normal.

La toxicidad del implante es baja ya que sólo hubo efectos secundarios en dos de los nueve pacientes, pero estos respondieron correctamente al tratamiento con hipotensores.

La muestra del estudio es pequeña y por ello se deberían realizar más estudios con un mayor número de pacientes y durante un periodo más largo de tiempo para poder realizar análisis estadísticos más completos.

Aunque no hay un consenso en el tratamiento para el EMQ se observa que la eficacia del implante intravítreo de dexametasona es bastante alta y además los efectos secundarios en comparación con otras líneas de tratamiento son menores.

8. BIBLIOGRAFÍA

1. Azrak C, Baeza-Díaz MV, Palazón-Bru A, Hernández-Martínez C, Navarro-Navarro A, Martínez-Toldos JJ, et al. Validity of Optical Coherence Tomography as a Diagnostic Method for Diabetic Retinopathy and Diabetic Macular Edema. *Medicine (Baltimore)* [Internet]. 2015;94(38):e1579. Available from: <http://www.ncbi.nlm.nih.gov/pubmed/26402819>
2. Heng LZ, Pefianaki M, Hykin P, Patel PJ. Interobserver Agreement in Detecting Spectral-Domain Optical Coherence Tomography Features of Diabetic Macular Edema. 2015;
3. Vítreo SE de R y. Guía de manejo del Edema Macular Pseudofáquico “Guías de práctica clínica de la SERV.” Available from: www.serv.es
4. Santiesteban CEM, Freixas RS, Gonz A, Gonz L, Trujillo YP, Alema E, et al. Tema de Revisión con presentación en galería de imágenes. :1–5.
5. Kanski JJ, Kanski JJ, Frcs MS, Edward K, Hospital VII, K U, et al. *Oftalmologia Clinica*. 2012;757.
6. Iran Perente, Beyoglu Eye Research and Training Hospital, Istanbul, Turkey, Canan A. Utine, Can Ozturker, Mehmet Cakir, Vedat Kaya, Hakan Eren ZK& OFY. Evaluation of Macular Changes After Uncomplicated Phacoemulsification Surgery by Optical Coherence Tomography. Available from: <http://www.eur-j-ophthalmol.com/article/evaluation-of-macular-thickness-after-uncomplicated-cataract-surgery-using-optical-coherence-tomography>
7. Lebriz Ersoy, Albert Caramoy, Tina Ristau, Bernd Kirchhof SF. Aqueous flare is increased in patients with clinically significant cystoid macular oedema after cataract surgery. Available from: <http://bjo.bmj.com/content/97/7/862.long>
8. Bellocq D, Pierre-Kahn V, Matonti F, Burillon C, Voirin N, Dot C, et al. Effectiveness and safety of dexamethasone implants for postsurgical macular oedema including Irvine–Gass syndrome: the EPISODIC study. *Br J Ophthalmol* [Internet]. 2016;bjophthalmol-2016-308544. Available from: <http://bjo.bmj.com/lookup/doi/10.1136/bjophthalmol-2016-308544>
9. Chu CJ, Johnston RL, Buscombe C, Sallam AB, Mohamed Q, Yang YC. Risk Factors and Incidence of Macular Edema after Cataract Surgery A Database Study of 81984 Eyes. *Ophthalmology* [Internet]. 2016;123(2):316–23. Available from: <http://dx.doi.org/10.1016/j.ophtha.2015.10.001>
10. Técnica F, Las ORDE, Del C. Anexo i ficha técnica o resumen de las características del producto 1 (Implante intravítreo de dexametasona).
11. Dirican B. CO. Dexamethasone Intravitreal Implant Induced Ptosis. Available from: https://www.researchgate.net/publication/304462254_Dexamethasone_Intravitreal_Implant_Induced_Ptosis
12. Dangboon W, Brent MH. Effect of an Intravitreal Dexamethasone Implant on Diabetic Macular Edema After Cataract Surgery. 2017;8–10.
13. Panjaphongse, Ronakorn MD*,†; Stewart JMM. VITREOMACULAR TRACTION AFTER DEXAMETHASONE INTRAVITREAL IMPLANT (OZURDEX) INJECTION: THE EFFECT OF ANOMALOUS POSTERIOR VITREOUS DETACHMENT. Available from: http://journals.lww.com/retinalcases/Abstract/2016/01010/VITREOMACULAR_TRACTION_AFTER_DEXAMETHASONE.14.aspx
14. Bourcier JDAHT. Periorbital Necrotizing Fasciitis Following Dexamethasone Intravitreal Implant Injection. Available from: <http://jamanetwork.com/journals/jamaophthalmology/article-abstract/2468278>

15. Takkar B. Dexamethasone implant as an effective treatment option for macular edema in Irvine-Gass syndrome. *J Cataract Refract Surg* [Internet]. 2016;42(4):648. Available from: <http://dx.doi.org/10.1016/j.jcrs.2015.10.025>
16. Hamor GH. Antiinflamatorios no esteroides. 2008;(3):587–619.
17. Shorstein NH, Liu L, Waxman MD, Herrinton LJ. Comparative effectiveness of three prophylactic strategies to prevent clinical macular edema after phacoemulsification surgery. *Ophthalmology* [Internet]. 2015;122(12):2450–6. Available from: <http://dx.doi.org/10.1016/j.optha.2015.08.024>
18. Yonekawa Y, Kim IK. Pseudophakic cystoid macular edema. *Curr Opin Ophthalmol* [Internet]. 2012;23(1):26–32. Available from: <http://content.wkhealth.com/linkback/openurl?sid=WKPTLP:landingpage&an=00055735-201201000-00007>
19. Farmacéuticos CG de CO de. Dexametasona (implante intravítreo).