



Universidad
Zaragoza

Trabajo Fin de Grado

LAS ENCEFALOPATIAS ESPONGIFORMES TRANSMISIBLES ADQUIRIDAS

THE ACQUIRED TRANSMISSIBLE SPONGIFORM ENCEPHALOPATHIES

Autora:

Blanca Navarro Leach

Directora:

Dra. D^a. Eva Monleón Moscardó

Facultad de Medicina. Departamento de Anatomía e
Histología Humanas

2016-2017

ÍNDICE

RESUMEN	3
1.INTRODUCCION	5
2. HISTORIA	6
3. ETIOLOGÍA	8
3.1. EL GEN PRNP	8
3.2 LA PrP ^C	8
3.3 LA PrP ^{Sc}	9
3.4. CAMBIO DE CONFORMACIÓN DE PrP ^C A PrP ^{Sc} :	10
3.5 PROPIEDADES DE LA PrP ^C Y PrP ^{Sc}	12
4. TIPOS DE ENCEFALOPATÍAS ESPONGIFORMES TRANSMISIBLES.....	¡Error!
Marcador no definido.	
5. DIAGNÓSTICO GENERAL DE LAS EETH	17
Electroencefalograma (EEG)	18
Análisis del líquido cefalorraquídeo (LCR).....	18
Resonancia magnética.....	18
Estudios moleculares.....	18
Estudios genéticos.....	19
6. LAS ENCEFALOPATÍAS ESPONGIFORMES TRANSMISIBLES HUMANAS ADQUIRIDAS	20
6.1. ENFERMEDAD DE KURU	20
6.2. ECJ IATROGÉNICA	23
6.2.1. Epidemiología.....	24
6.2.2. Manifestaciones clínicas y diagnóstico	26
6.2.3. Resistencia y Descontaminación de las Proteínas Priónicas	28
6.3. VARIANTE DE CREUTZFELDT-JAKOB	29
6.3.1. Epidemiología	29
6.3.2. Manifestaciones clínicas y diagnóstico.	30
6.3.3. Vigilancia de las EETH	35
7. CONCLUSIONES	37
BIBLIOGRAFÍA	39

RESUMEN

Las Encefalopatías Espongiformes Transmisibles son un grupo de enfermedades neurodegenerativas que afectan tanto a humanos como a animales. Estas enfermedades se producen por un agente transmisible que está compuesto únicamente por la isoforma anormal (PrP^{Sc} o prión) de la proteína priónica normal (PrP^c) codificada por el huésped. El origen de las Encefalopatías Espongiformes Transmisibles puede ser esporádico, genético o adquirido. Este trabajo se centra en las Encefalopatías Espongiformes Transmisibles adquiridas, las cuales se producen cuando el prión es de origen externo. Este tipo de Encefalopatías Espongiformes Transmisibles ha desempeñado un papel fundamental en el desarrollo del concepto de prión y en el conocimiento de sus propiedades poco convencionales. En este trabajo se revisa el origen, la evolución y la situación actual de los tres tipos de Encefalopatías Espongiformes Transmisibles de origen adquirido: el Kuru, debido al canibalismo ritualista, la enfermedad de Creutzfeldt-Jakob iatrogénica, provocada principalmente por la contaminación cerebral tras injertos de duramadre, por la administración de la hormona del crecimiento y por transfusiones de sangre y, por último, la variante de la enfermedad de Creutzfeldt-Jakob, asociada al consumo de carne de vacuno infectada por priones tras la epidemia de Encefalopatía Espongiforme Bovina sufrida por el Reino Unido. Los estudios realizados relacionados con estas enfermedades muestran una gran influencia de la vía de transmisión del prión en la susceptibilidad a la enfermedad, el período de incubación y su expresión fenotípica. Al no existir ni tratamiento terapéutico ni profiláctico específico para estas enfermedades pasa a un primer lugar la vigilancia activa por ser fundamental para su control y su prevención.

PALABRAS CLAVE: Encefalopatías Espongiformes Transmisibles (EET), prión, enfermedades priónicas, scrapie, encefalopatía espongiforme bovina (EEB), Kuru, enfermedad de Creutzfeldt-Jakob (ECJ), enfermedad de Creutzfeldt-Jakob iatrogénica (ECJi), variante de la enfermedad de Creutzfeldt-Jakob (vECJ).

ABSTRACT

Transmissible Spongiform Encephalopathies are a group of neurodegenerative diseases that affect both humans and animals. These diseases are caused by a transmissible agent which is composed only of the abnormal isoform (PrP^{Sc} or prion) of the normal prion protein (PrP^C) encoded by the host. The origin of Transmissible Spongiform Encephalopathies may be sporadic, genetic or acquired. This work focuses on the Acquired Transmissible Spongiform Encephalopathies, which occur when the origin of the prion is external. This kind of Transmissible Spongiform Encephalopathies has played a fundamental role in the development of the concept of prion and in the knowledge of its unconventional properties. This document reviews the origin, evolution and current situation of the three types of Acquired Transmissible Spongiform Encephalopathies: the Kuru, due to ritualistic cannibalism, the Iatrogenic Creutzfeldt-Jakob disease, caused mainly by brain contamination after dura mater grafts, by the administration of growth hormone and blood transfusions and, finally, the variant of Creutzfeldt-Jakob disease, associated with the consumption of prion-infected beef after the epidemic of Bovine Spongiform Encephalopathy suffered by the United Kingdom. Studies related to these diseases show a strong influence of the prion way of transmission on susceptibility to disease, the incubation period and its phenotypic expression. As there is no specific therapeutic or prophylactic treatment for these diseases, the first step is active surveillance because it is fundamental for control and prevention.

KEYWORDS: Transmissible spongiform encephalopathy (TSE), prion, prion diseases, scrapie, bovine spongiform encephalopathy (BSE), Kuru, Creutzfeldt-Jakob Disease (CJD), variant Creutzfeldt–Jakob disease (vCJD).

1. INTRODUCCION

Las Encefalopatías Espongiformes Transmisibles (EET) o enfermedades priónicas constituyen un grupo de enfermedades neurodegenerativas de baja incidencia, que afectan tanto a humanos como a animales. La denominación EET hace referencia a dos de sus principales características: la lesión principal que produce en el sistema nervioso central (SNC) y su carácter transmisible ^[1]. El término encefalopatía espongiforme es un término descriptivo que en neuropatología alude a cualquier enfermedad del SNC en la que la espongiosis o vacuolización son las lesiones predominantes. Estas lesiones se manifiestan más frecuentemente en la sustancia gris, pero pueden afectar también a la sustancia blanca.

Numerosas líneas de evidencia indican que el agente causal de las EET es una partícula transmisible denominada “prión” (*Proteinaceous infectious particle*) que está compuesta por la isoforma anormal (PrP^{Sc}) de una proteína celular normal (PrP^C).

Las EET comparten diversas características: son transmisibles, se instauran tras largos periodos de incubación y presentan rasgos clínicos, histopatológicos y moleculares comunes. Las EET humanas (EETH) se manifiestan generalmente con una demencia de evolución clínica rápida asociada con diversos síntomas neurológicos incluyendo mioclonía, síndrome cerebeloso, signos extrapiramidales y piramidales y síntomas visuales ^[2,3]. Estas enfermedades son incurables, sin que de momento existan tratamientos específicos ni vacunas que las prevengan, y tienen un desenlace invariablemente mortal ^[3].

En todas las EET se produce una degeneración progresiva del SNC de tipo espongiforme con aparición de vacuolas en el pericarion de las neuronas y en el neuropilo, hipertrofia e hiperplasia de los astrocitos y muerte neuronal. Estas lesiones se localizan con especial frecuencia en áreas y núcleos nerviosos específicos. En la mayoría de los casos se puede demostrar la acumulación de la proteína priónica alterada PrP^{Sc} en el tejido encefálico ^[3,4]. La acumulación de la PrP^{Sc} en el SNC es el único marcador molecular identificado asociado a estas enfermedades. Se produce en primer lugar la acumulación de PrP^{Sc} en el tejido nervioso y posteriormente se produce la neurodegeneración espongiforme, por lo que su detección es importante para el diagnóstico precoz ^[2].

El objetivo de este trabajo es la revisión bibliográfica de las encefalopatías espongiformes transmisibles humanas, centrándonos en las que tienen un origen adquirido, como son el Kuru, la enfermedad de Creutzfeldt-Jakob iatrogénica y la variante de la enfermedad de Creutzfeldt-Jakob. Es propósito también de este trabajo ver cuál es la situación actual de estas enfermedades desde el punto de vista etiológico, epidemiológico, diagnóstico y de vigilancia.

MATERIAL Y MÉTODO

Se trata de una revisión sistemática en la que se describen las principales evidencias acerca de los estudios existentes sobre las EET. Para la realización se han revisado artículos publicados durante los últimos quince años de reporte de casos, estudios de casos y controles, metaanálisis y artículos de revisión. Esta búsqueda se ha llevado a cabo mediante consultas en internet, en las bases de datos de MedLine con el motor de búsqueda PubMed, de SciELO y en el libro de Encefalopatías Espongiformes Transmisibles.

Se han utilizado los siguientes términos MeSH: Transmissible spongiform encephalopathy (TSE), prion, prion diseases, scrapie, bovine spongiform encephalopathy (BSE), kuru, Creutzfeldt-Jakob Disease (CJD), variant Creutzfeldt–Jakob disease (vCJD).

2. HISTORIA

Las enfermedades priónicas se describieron por primera vez en el año 1732 en la raza ovina merina con el Scrapie. En 1936 veterinarios franceses (Cuillé y Chelle) observaron que las ovejas sanas desarrollaban Scrapie si se les inoculaba tejido encefálico procedente de ovejas enfermas, demostrando así el carácter transmisible de la enfermedad. Sin embargo no hay pruebas de que la enfermedad se contagie a los humanos por lo que no suponen una amenaza para la especie humana, como tal vez intuían algunos autores alemanes, que aconsejaban destinar la carne al consumo de los sirvientes tras el sacrificio de los animales enfermos ^[5,6].

En Alemania en 1920 los patólogos alemanes Creutzfeldt y Jakob describieron por vez primera la que con posterioridad se conocería como enfermedad de Creutzfeldt-Jakob (ECJ). Estos patólogos detallaron el caso de algunos pacientes con síndromes neurológicos complejos, que evolucionaban rápidamente y que no se identificaban con ninguna de las

enfermedades conocidas hasta ese momento, si bien luego quedó constancia de que estos pacientes no padecían exactamente la que hoy se entiende por ECJ ^[5]. La primera enfermedad priónica descrita en el ser humano fue la enfermedad de Kuru, en 1957. Esta enfermedad se detectó en una tribu aislada en la población Fore de Papúa-Nueva Guinea y al mostrarse en miembros de una misma tribu se pensó que era una enfermedad hereditaria. Tras las investigaciones llevadas a cabo por Carleton Gajdusek, se llegó a la conclusión de que era una enfermedad producida por un agente que denominó "virus lento" que no es estrictamente un agente infeccioso, aunque sí transmisible y que posteriormente Stanley B. Prusiner denominó prión ^[5,6,7].

Siguiendo las experiencias de Cuillé y Chelle con el Scrapie, Gajdusek y Gibbs inyectaron homogeneizados de cerebro de personas enfermas con Kuru a chimpancés, y éstos desarrollaron los síntomas y los cambios neuropatológicos de la enfermedad quedando constatada la transmisibilidad del Kuru. Posteriormente se comprobó que la inyección a chimpancés de homogeneizados de cerebros de enfermos con ECJ también transmitía la enfermedad. Gajdusek recibió el premio Nobel de Medicina en 1976 por demostrar en 1960, la transmisibilidad de dos EETH, el Kuru y la ECJ ^[5].

En 1982 Stanley B. Prusiner desarrolló la hipótesis de la transmisibilidad de estas EET y describió que el agente etiológico está constituido sólo por una partícula puramente protéica, sin ácidos nucleicos, a la que denominó prión. Esta hipótesis es la más aceptada actualmente y cuenta con gran número de evidencias experimentales, aunque no obstante presenta aspectos controvertidos. A Prusiner se le otorgó el premio Nobel en 1996, por lo que el descubrimiento del prión provocó el otorgamiento de dos premios Nobel ^[5, 6,8].

En 1985 se describe una nueva EET que afecta al ganado bovino, la encefalopatía espongiiforme bovina (EEB). Esta nueva enfermedad surge con carácter epizootico en el Reino Unido, pasando a partir de los años 90 del siglo pasado a otros Estados de la Unión Europea, incluido España ^[5,6]. Un hito importante ocurrido en la década de los noventa fue la transmisión de la EEB a humanos, con la descripción de una nueva EETH a la que se denominó variante de la Enfermedad de Creutzfeldt-Jakob (vECJ) la cual atrajo una gran atención sobre estas enfermedades. Hasta entonces las EET de animales como el Scrapie no suponían una amenaza para la salud humana pero a raíz de la demostración de la relación entre la vECJ y la EEB se constató que una EET podía transmitirse de un animal dedicado al consumo humano, como la vaca, al hombre ^[9].

3. ETIOLOGÍA

Como se ha indicado anteriormente, el agente causal de las EET es una partícula transmisible denominada “prión” (*Proteinaceous infectious particle*) formada por la isoforma anormal (PrP^{Sc}) de una proteína celular normal (PrP^c).

3.1. EL GEN PRNP

La PrP^c es una glicoproteína de membrana codificada por el gen denominado PRNP, que se expresa de forma constitutiva en diversos tejidos de los animales adultos, pero se encuentra bajo un control muy riguroso durante el desarrollo embrionario. Los niveles más altos de ARN mensajero y PrP^c se localizan en el tejido neuronal, especialmente en el hipocampo, y más específicamente en las sinapsis, mientras que existen niveles más bajos en otros tejidos y órganos como el corazón, músculo esquelético, hígado, adrenal o la glándula mamaria. El gen de la proteína PrP^c se localiza en el brazo corto del cromosoma 20. Se ha identificado en más de 15 especies de mamíferos y su secuencia genética está altamente conservada, con una homología del 90%. El gen está compuesto por dos exones, uno de los cuales no se traduce, que se encuentran separados por un intrón. Solamente tiene un marco de lectura (ORF) que ha sido secuenciado en humanos ^[5, 8].

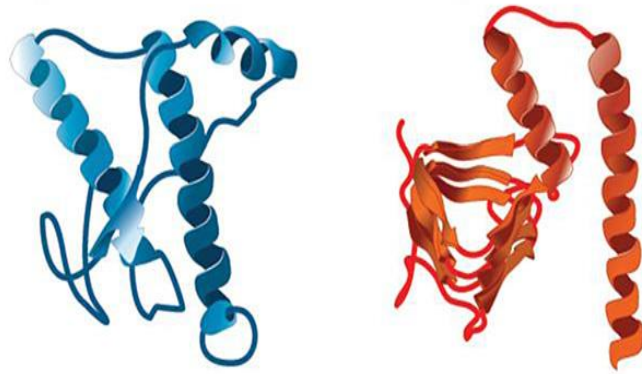
3.2 LA PrPC

La PrP^c es una glicoproteína de 253 aminoácidos altamente conservada y anclada a la membrana celular por un dominio glucosil fosfatidil inositol (GPI) en su extremo carboxi-terminal. Además del dominio C-terminal, tiene el dominio amino-terminal (N-terminal) y el dominio central con una región hidrofóbica. Posee un peso molecular aparente de 33 a 36 kDa. La PrP^c posee dos sitios propicios para cadenas de N-oligosacáridos (en los residuos 180 y 196) y en el C-terminal (residuo 179). Los sitios se ocupan de una forma variable, conformando cuatro glicofomas de la proteína. Una está doblemente glicosilada (35 kDa), dos monoglicosiladas (30 kDa) y una no glicosilada (24 kDa). Respecto a su estructura, la PrP^c está compuesta por un 42% de estructuras α -hélice y un 3% de láminas β -plegada (Fig. 1) ^[9]. La PrP^c se encuentra ampliamente expresada en el organismo (sistema linforreticular,

bazo, músculo esquelético, pulmones y epitelio secretores) aunque predomina en el SNC donde se encuentra anclada a la membrana citoplasmática de las neuronas [10].

3.3 LA PrP^{Sc}

La estructura tridimensional de la PrP^{Sc} ha sido estudiada por resonancia magnética nuclear (RMN), pues no ha sido posible producir cristales de ésta en el laboratorio. A diferencia de la PrP^c, la PrP^{Sc} presenta una gran proporción de láminas β (un 43% de láminas β -plegada y un 30% de α -hélice; Fig.1). La transformación de PrP^c en PrP^{Sc} implica probablemente el repliegamiento de la región que incluye los aminoácidos 90 – 140, que se transforman en láminas beta.



Proteína priónica normal (PrP^c) Prión causante de la enfermedad (PrP^{Sc})

α -hélice: 42%

α -hélice: 30%

β -plegada 3%

β -plegada 43%

FIGURA 1. La estructura de la PrP^c y de la PrP^{Sc} [11].

Purificadas por centrifugación, la agregación de PrP 27-30 conduce a la formación de fibrillas o bastoncillos amiloides denominados SAF (Scrapie Associated Fibrils; Fig.2) que se pueden observar al microscopio electrónico en el cerebro de las personas y animales enfermos [12].

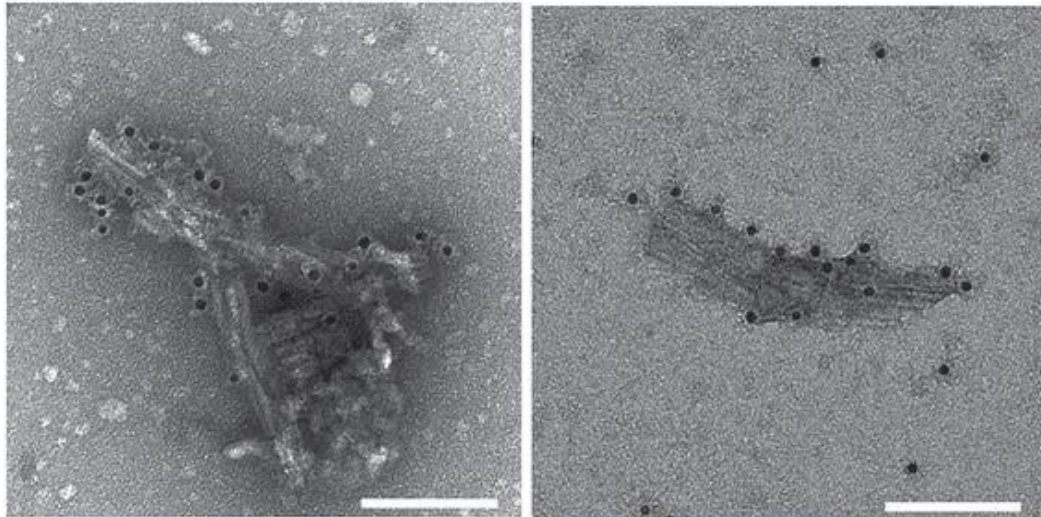


FIGURA 2. SAF (Fibrillas o bastoncillos amiloides en la enfermedad del Scrapie ^[13].

3.4. CAMBIO DE CONFORMACIÓN DE PrP^c A PrP^{Sc}:

Es necesario comprender el modo en el que se produce la conversión de PrP^c en PrP^{Sc} para así entender verdaderamente la patogenia de esta enfermedad. Sin embargo, en la actualidad no se conoce exactamente el mecanismo de conversión y se han propuesto diversas hipótesis o modelos ^[12].

1. Según la teoría de Prusiner, hay una interacción directa entre una molécula PrP^c y una de PrP^{Sc}; esta última induce la conversión de la primera en una segunda molécula PrP^{Sc} (copia idéntica de la primera). Sin embargo, aún no se han detectado agregados PrP^c - PrP^{Sc} (Fig.3).

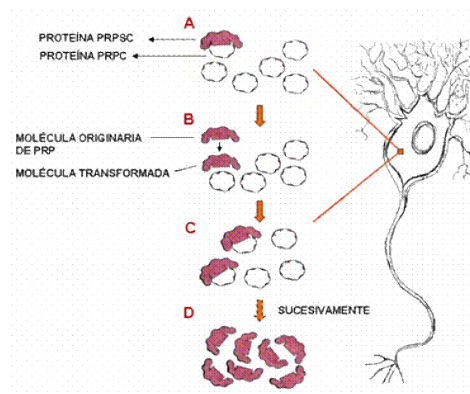


FIGURA 3: Conversión de PrP^c en PrP^{Sc} según la teoría de Prusiner ^[12].

2. Modelo de la “semilla” (*seeding model*): Según este modelo, PrP^c y PrP^{Sc} se encuentran en equilibrio, con la conformación PrP^c favorecida. La forma patológica PrP^{Sc} se estabiliza mediante su agregación. La velocidad de asociación de las moléculas de PrP^{Sc} en agregados es muy lenta y está desfavorecida, pero una vez que se forma un agregado o núcleo este actúa como semilla en la polimerización con lo cual la velocidad de unión de más moléculas de PrP^{Sc} aumenta y entonces el sistema es perturbado desplazándose el equilibrio hacia la formación de más PrP^{Sc} (Fig. 4).

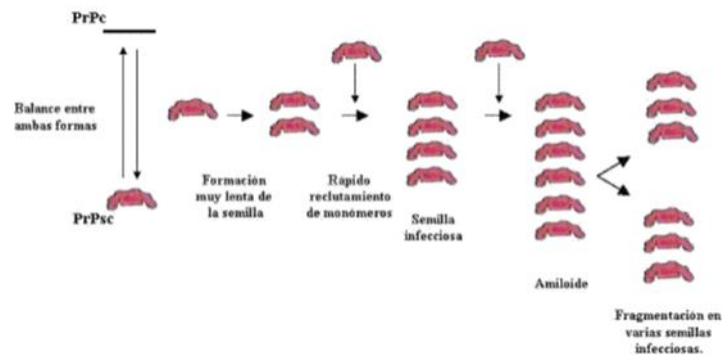


FIGURA 4: Modelo de semilla ^[12].

3. Conversión preventiva por barrera de energía. Esta teoría propone que bajo ciertas circunstancias la PrP^c modifica su nivel energético para lograr estabilidad, lo que provoca un cambio en su configuración tridimensional que la hace insoluble y muy resistente a la degradación por proteasas (Fig.5).

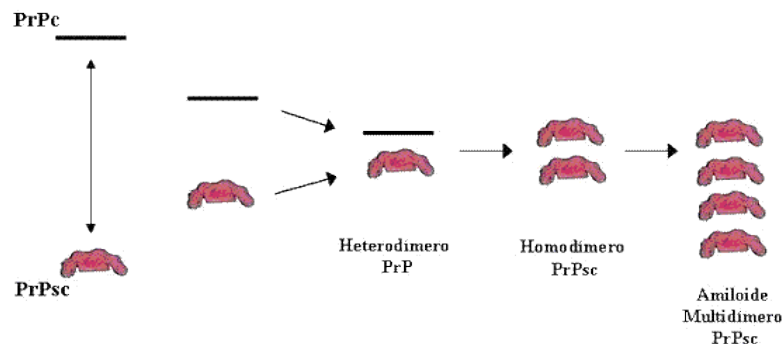


FIGURA 5: Modelo de conversión preventiva por barrera de energía ^[12].

4. Modelo del replegamiento de PrP^c

Según este modelo, la aparición de una molécula de PrP^{Sc} cataliza la conversión de las moléculas de PrP^c en PrP^{Sc}; para ésto, la PrP^c se desnaturaliza parcialmente y luego vuelve a plegarse bajo la influencia de PrP^{Sc}, tomando la conformación de ésta. Así, PrP^{Sc} actuaría como molde en esta reacción, posiblemente asistida por otras proteínas, especialmente chaperonas. Las moléculas de PrP^{Sc}, producto de la reacción a su vez pueden actuar como molde para convertir más moléculas de PrP^c.

3.5 PROPIEDADES DE LA PrP^c Y PrP^{Sc}

El cambio de conformación de la PrP^c a PrP^{Sc} implica un cambio en las propiedades de la proteína. En lo que se refiere a la PrP^c, cabe destacar que es soluble en detergentes suaves no desnaturalizantes, se digiere fácilmente con proteasas (proteínasa K) y no es transmisible. La PrP^c tiene funciones biológicas tales como la transducción de señales intracelulares para la protección neuronal, el transporte de iones Cu⁺⁺, la mediación en el desarrollo neuronal, la adhesión celular y la regulación y distribución de los receptores de acetilcolina, sinapsis, apoptosis y estrés oxidativo ^[14].

La PrP^{Sc} es una proteína muy estable y adquiere nuevas propiedades: es insoluble, resulta resistente a altas temperaturas, a los rayos ultravioletas, a las radiaciones ionizantes, a la inactivación con diversos productos químicos y a las proteasas. Si la proteína PrP^{Sc} se somete a un proceso de digestión con una proteínasa K (PK), se elimina el extremo N-terminal quedando una fracción de la misma resistente a la PK denominada PrPres que sigue siendo infecciosa. Ante el mismo proceso de digestión, la PrP^c se degrada completamente. Se ha demostrado por tanto que los priones son resistentes a los métodos convencionales de descontaminación. Por último, la propiedad más importante que adquiere la PrP^{Sc} es, como ya hemos comentado, la capacidad de reclutar a la PrP^c y de convertirla en PrP^{Sc} de manera autocatalítica, de modo que se puede transmitir a otros individuos produciendo la enfermedad [3, 8, 15, 16].

4. TIPOS DE ENCEFALOPATÍAS ESPONGIFORMES TRANSMISIBLES

El origen de las EET es variado, por ello, se pueden clasificar en tres tipos: esporádicas, hereditarias y adquiridas ^[16, 17]. El origen de los casos esporádicos se desconoce; éstos se manifiestan en todos los países con una distribución homogénea y una incidencia de aproximadamente entre uno y dos casos por millón de habitantes al año. Las EET de carácter hereditario están asociadas a inserciones y mutaciones en el gen que codifica la proteína PrP^c (gen PRNP). Y por último, respecto a los casos adquiridos, se producen por la transmisión de la enfermedad de forma accidental o experimental ^[4, 11,18]. A estas últimas dedicaremos el epígrafe 6 del trabajo

En la siguiente tabla se muestran los diferentes tipos de EET en función de su etiopatogenia y transmisión.

Tabla 1: Tipos de EET: ^[2, 19]

ENFERMEDAD	ETIOPATOGENIA	TIPO
Creutzfeldt-Jakob familiar	Mutación del gen PRNP	HEREDITARIA
Gerstman-Sträussler-Sheinker	Mutación del gen PRNP	HEREDITARIA
Insomnio familiar fatal	Mutación del gen PRNP	HEREDITARIA
Creutzfeldt-Jakob esporádico: -Típica (MM1/MV1) -De inicio temprano (VV1) -De larga duración (MM2) -Con placas de kuru (MV2) -Atáxica (VV2)	Mutación somática o ¿Conversión de PrP ^c en PrP ^{sc} ?	ESPORÁDICA
Insomnio esporádico fatal (FSI)	Mutación somática o ¿Conversión de PrP ^c en PrP ^{sc} ?	ESPORÁDICA
Prionopatía con sensibilidad variable a la proteasa (PSVPr)	Mutación somática o ¿Conversión de PrP ^c en PrP ^{sc} ?	ESPORÁDICA
Kuru	Transmisión por vía oral (canibalismo ritualista)	ADQUIRIDA
Creutzfeldt-Jakob iatrogénico	Transmisión por contaminación accidental	ADQUIRIDA
vECJ	Transmisión por vía oral (ingesta de carne infectada por EEB)	ADQUIRIDA
EET ANIMALES	Transmisión generalmente por vía oral	ADQUIRIDA

Desde el punto de vista médico el impacto de las EET animales es importante por el carácter zoonótico de alguna de ellas y por ser utilizado como modelo de estudio de las EETH. Entre las enfermedades priónicas animales cabe destacar el Scrapie que afecta a ovejas y cabras y la EEB ^[11].

El **Scrapie** es la enfermedad prototipo de las EET por ser la primera en identificarse a pesar de nunca se ha descrito su transmisión a humanos ^[20]. El Scrapie es una EET de origen adquirido, que se transmite principalmente de forma horizontal, por contacto directo o a través del medio ambiente contaminado, donde los priones pueden permanecer durante largos periodos de tiempo. También existe una transmisión vertical traspasando las ovejas infectadas la enfermedad a sus descendientes. La presencia de PrP^{Sc} en la placenta sería la causa de que las madres infectadas de Scrapie lo transmitieran verticalmente a su descendencia y, en ocasiones, horizontalmente a otros animales durante el periodo de parto ^[2, 3].

La **EEB** es la única EET animal que tiene carácter zoonótico, asociada a vECJ en la especie humana (Ver epígrafe 6). La EEB es una EET de origen adquirido y está aceptado que la epidemia de esta enfermedad se produjo por la intervención humana, al producir harinas de carnes y huesos infectados con priones para alimentar a las vacas ^[2]. A diferencia del Scrapie, en el ganado vacuno ha quedado constatado que de forma natural la enfermedad no se transmite entre los animales.

El modelo de la enfermedad humana por priones es la **enfermedad de Creutzfeldt Jakob esporádica (ECJe)**; es la enfermedad más común de las EETH y afecta de igual manera a hombres y mujeres. La edad de afectación más frecuente oscila en un rango de 45 a 75 años, con un pico de presentación a los 70 años. Se han observado diferencias en la incidencia de esta enfermedad entre los distintos países; esto puede deberse a que se ha demostrado una correlación positiva entre la incidencia y la intensidad de la vigilancia. La duración de la enfermedad suele ser corta, con una media de 5 meses ^[15].

El origen de las formas esporádicas no está claro, aunque se plantean diversas hipótesis como la aparición de una mutación somática del gen PRNP, la conversión de forma espontánea por motivos desconocidos de la proteína PrP^c en la proteína PrP^{Sc}, o incluso se ha planteado la posibilidad de que el origen sea en realidad iatrogénico al haber muchos casos de ECJe tras intervenciones quirúrgicas ^[15].

Las características clínicas e histopatológicas de la enfermedad están determinadas por dos factores: las propiedades mismas de PrP^{Sc} acumulada en el tejido nervioso del paciente y por

los polimorfismos en el codón 129 del gen PRNP que puede codificar metionina (M) o valina (V), de los cuales se evidencian 6 isotipos: MM1, MM2, MV1, MV2, VV1 y VV2. Estos constituyen un papel clave en la susceptibilidad del huésped, en el periodo de incubación, la duración de la enfermedad y la expresión clínico-patológica de la misma. Todas las EET hereditarias se deben a mutaciones en la región del gen PRNP, que codifica la PrP^c, sin embargo no se han descrito mutaciones en los casos esporádicos o adquiridos ^[16, 19, 21].

Las **EET hereditarias**, con aproximadamente un 15 % de los casos de EETH, engloban a aquellas en las que se puede determinar en el paciente algún antecedente familiar de la enfermedad o se obtienen pruebas positivas de mutación en el gen PRNP. Entre las EET hereditarias se incluyen las siguientes enfermedades:

- La **ECJ familiar (ECJf)**, en la que aunque hasta el momento se han descubierto 24 mutaciones diferentes, la más común encontrada en todo el mundo es la E200K-129M. Ésta mutación en el codón 129 del gen PRNP, provoca la transición de Ácido glutámico a Lisina cambiando la secuencia del codón de GAG a AAG. La ECJf suele presentarse a edades alrededor de los 50 años con síntomas de demencia, mioclonías, alteraciones de la marcha y ceguera cortical; la enfermedad progresa rápidamente ^[15].

- El origen del síndrome de **Gerstmann-Sträussler-Scheinker (GSS)** se debe a una mutación en el codón 102 del gen PRNP, la transición de Prolina por Leucina cambia la secuencia del codón 102 de CCA a CTA. La incidencia de la enfermedad es desconocida, pero se estima que hay 1 caso por cada 100 millones de habitantes ^[15]. La enfermedad cursa con un cuadro atáxico de inicio insidioso y curso progresivo al que se añade de forma tardía un deterioro cognoscitivo. La enfermedad aparece entre los 30 y 60 años de edad con una duración que oscila entre 3,5 y 9,5 años ^[15].

- Respecto al **Insomnio Familiar Letal (IFL)**, se debe a una mutación en el codón 178 del gen PRNP; la transición de Guanina por Adenina cambia la secuencia del codón 178 de GAC a AAC convirtiendo el ácido aspártico de la proteína priónica normal (D) en asparagina (N). Cabe destacar que la mitad de los casos declarados en todo el mundo se han detectado en Navarra y el País Vasco, donde existe una prevalencia más alta del gen anómalo por agregación familiar ^[3]. Los pacientes presentan predominantemente trastornos severos del sueño, a menudo con insomnio progresivo y disfunción autonómica, caracterizada por hiperhidrosis, hipertermia, taquicardia e hipertensión, a los que se añadía posteriormente un estado confusional que llegaba hasta el coma, provocando la muerte a los 9 meses ^[15, 16].

Por último se hace referencia a una enfermedad producida por priones de origen esporádico recientemente identificada que se denomina **prionopatía con sensibilidad variable a la proteasa (PSVPr)**. El nombre de esta enfermedad viene dado porque en esta enfermedad la PrP^{Sc} es más sensible a las proteasas que en el resto de EET. La PSVPr afecta a aproximadamente a 2-3 personas por cada 100 millones de personas al año. Se ha observado que alrededor del 30% de los individuos afectados tienen antecedentes familiares de demencia. La media de edad de inicio de la enfermedad son los 70 años y la supervivencia es de 24 meses ^[15,20]. Las manifestaciones clínicas son similares pero difieren algo de la ECJe. El inicio clínico se caracteriza por psicosis, cambios de humor, alteraciones del habla (afasia o disartria), y demencia, mientras que la disfunción motora progresiva se observa generalmente en etapas posteriores de la enfermedad ^[22].

En la PSVPr, igual que hemos visto que ocurre en la ECJe, también aparecen polimorfismos del gen PRNP. Estos polimorfismos que se presentan en el codón 129 son predominantemente homocigotos de valina (62% VV, 26% MV y 12% MM), distinguiéndose de los polimorfismos observados en la ECJe, en los que el predominio es de homocigotos de metionina (70% MM, 11% MV, 19% VV).

5. DIAGNÓSTICO GENERAL DE LAS EETH

Hay que destacar que el diagnóstico de las EETH resulta complicado. El cuadro clínico de las EETH puede confundirse con numerosas enfermedades con las que habrá que hacer un diagnóstico diferencial, como la enfermedad de Alzheimer, la enfermedad de Parkinson, la encefalitis, la meningitis crónica, la demencia vascular o enfermedad de Binswanger, el síndrome MELAS, la encefalopatía postanóxica o metabólica, la encefalopatía hepática, la intoxicación por litio, hiperamonemia, carcinomatosis meníngea y otras. La presencia de demencia de evolución relativamente rápida, desde meses hasta uno o dos años acompañados de múltiples síntomas neurológicos debe hacer sospechar de una EET. En algunos casos, los signos neurológicos pueden preceder al inicio de la demencia. ^[21].

La principal dificultad del diagnóstico se debe a la dificultad de detectar el agente causal *in vivo*. El prion no tiene ácidos nucleicos y por tanto, no es posible la utilización de técnicas como la de reacción en cadena de la polimerasa (PCR), que permite amplificar pequeños fragmentos de ADN para identificar los gérmenes. Tampoco se pueden utilizar técnicas *in vitro* para aislar el agente causal, por lo que el método utilizado para demostrar la infectividad del agente es la inoculación en animales de experimentación. Otra dificultad añadida viene dada porque los individuos que padecen una EET no reconocen como extraña la proteína PrP^{Sc} por lo que no se desencadena una respuesta inmunológica específica y no son aplicables técnicas serológicas.

En la actualidad, no se cuenta con una técnica de diagnóstico *in vivo* que sea totalmente eficaz por la dificultad y la escasa indicación de la biopsia cerebral. El diagnóstico definitivo de las EET es posible sólo *post mortem*. El **estudio anatomopatológico** es el único método que permite establecer categóricamente el diagnóstico de las EETH. El diagnóstico histológico se basa en la presencia de los hallazgos clásicos (espongiosis, pérdida neuronal y astrocitosis) y, en algunas entidades, también en la presencia de placas amiloideas. El diagnóstico neuropatológico definitivo de una EETH exige la realización, en el contexto adecuado, de inmunotinción para PrP^{Sc} y/o la demostración de PrP patológica mediante técnicas moleculares.

Sin embargo, el uso de **pruebas complementarias**, tras la aparición de manifestaciones clínicas, ayudan en la identificación, exclusión y posible diagnóstico de la EET en humanos

[21]

Electroencefalograma (EEG)

El EEG se utiliza en el diagnóstico de la ECJe al manifestar una actividad muy característica en forma de complejos de ondas trifásicas que se repiten de forma periódica o pseudoperiódica, con una frecuencia de 0,5-2 Hz, llamada actividad paroxística, que no se revela en la enfermedad vECJ, el síndrome de Gerstmann-Sträussler-Scheinker, ni en el Insomnio Familiar Letal. En algunos pacientes cuando se inician las manifestaciones clínicas sugestivas de ECJe no se presenta esta actividad en el EEG, pero puede aparecer en cualquier momento de la evolución, por lo que es importante realizar un seguimiento electroencefalográfico semanal. Hay que tener en cuenta que este patrón electroencefalográfico no es exclusivo de la ECJ y puede aparecer en otros procesos con los que puede confundirse como en la enfermedad de Alzheimer ^[21].

Análisis del líquido cefalorraquídeo (LCR).

En el diagnóstico de la ECJe la determinación de la proteína 14-3-3 en el LCR, actúa como marcador de muerte neuronal. Es una prueba diagnóstica muy sensible (94%), altamente específica (93%) y con valores predictivos positivo y negativo elevados (95% y 92%). Esta prueba es mucho menos sensible en los casos de ECJ iatrogénico (ECJi), en los casos de origen familiar y en los casos de vECJ ^[22,23].

Resonancia magnética

En la ECJe se puede encontrar una hiperseñal de los ganglios basales, en secuencias potenciadas en T2 o en fases de densidad protónica o fases FLAIR. Esta manifestación tiene una sensibilidad inferior al 70%, pero tiene una elevada especificidad, superior al 90% ^[21].

Estudios moleculares

Los estudios moleculares se realizan para establecer el diagnóstico diferencial de las EET. Se analiza la presencia y el patrón de glicosilación de PrP^{Sc} en biopsias de amígdala y/o cerebro mediante inmunoensayo ^[23].

Las isoformas de PrP^{Sc} presentes en las diferentes EET se consideran cepas distintas. El método más sencillo para caracterizarlas consiste en el inmunoensayo que se realiza a través del análisis por inmunoblot (Western blot) de los fragmentos de PrP^{Sc} resistentes a proteasas (Fig. 6). Cada enfermedad proporciona diferentes bandas glicosadas o glicofomas que se corresponden con los diferentes tipos de cepas. La PrP^{Sc} de tipo 1 muestra mayor intensidad de la banda monoglicosilada. La PrP^{Sc} de tipo 2 se ha subdividido a su vez en dos subtipos, A

y B. El tipo 2B, con mayor intensidad de la banda diglicosilada, es el característico de la vECJ, mientras que el tipo 2A, con predominio de la banda monoglicosilada, se detecta en casos de ECJe. Este grupo de clasificación fue propuesto por Parchi y Gambetti y, más tarde, el grupo de J. Collinge desarrolló un sistema de clasificación (clasificación de Londres) ligeramente distinto. Los tipos 3 y 4 de esta clasificación corresponden a los tipos 2A y 2B de Parchi y Gambetti, respectivamente, y los tipos 1 y 2 corresponden en conjunto al tipo 1 de Parchi y Gambetti [18, 19, 23].

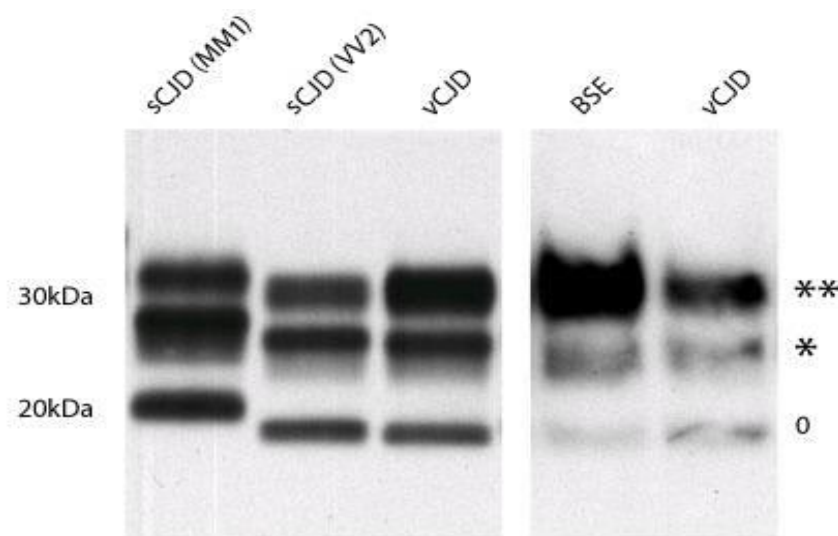


FIGURA 6: Western blot de muestras de córtex cerebral, de dos casos de ECJe, uno con PrP^{Sc} tipo 1 (subtipo M/M-1), otro con PrP^{Sc} tipo 2A (subtipo VV2) y un caso de vECJ y de EEB con PrP^{Sc} tipo 2B. En cada ejemplo están presentes tres bandas, que representan PrP^{Sc} no-glicosilado (o), monoglicosilado (*) y di-glicosilado (**). [24].

Estudios genéticos

Como ya se ha comentado, el polimorfismo en el codón 129 del gen PRNP es un determinante genético de estas enfermedades, cuyo papel parece importante en la susceptibilidad para adquirir una enfermedad priónica. Lo más frecuente es que la población general sea heterocigota para el codón 129 (MV) [16, 25].

En las ETT hereditarias solo la detección de la mutación de PRNP en un análisis sanguíneo permite alcanzar el diagnóstico definitivo. El estudio del ADN no solo posibilita el diagnóstico de los pacientes sino también de los sujetos portadores que aún no presentan síntomas.

6. LAS ENCEFALOPATÍAS ESPONGIFORMES TRANSMISIBLES HUMANAS ADQUIRIDAS

Como se ha visto en el epígrafe anterior en el 85 % de los casos, la enfermedad se presenta de forma esporádica y el 15% restante tiene un origen genético. Esta misma distribución etiológica se observa en la enfermedad de Alzheimer, la demencia con cuerpos de Lewy y otras enfermedades neurodegenerativas. Lo que hace únicas a las EETH es la existencia de casos adquiridos por transmisión iatrogénica, así como la presentación de nuevas entidades nosológicas de origen adquirido como el Kuru y la vECJ ^[3]. A lo largo del siglo XX se han producido tres epidemias de EET humanas que han dado lugar a nuevas enfermedades y han permitido conocer el proceso patogénico que comparten ^[3, 19].

La primera de estas tres epidemias ocurrió en los años 50, fue entonces cuando se describió el Kuru, una enfermedad transmitida entre la población de una tribu de Papúa (Nueva Guinea), a través de canibalismo ritual. La similitud clínica y neuropatológica que tenía el Kuru con el scrapie, llevó a la transmisión experimental del Kuru a chimpancés demostrándose el carácter transmisible del Kuru igual que se había demostrado experimentalmente la transmisibilidad del scrapie dos décadas antes ^[19].

Unas décadas más tarde, a partir de los años 80, se describió la ECJi, una encefalopatía espongiiforme similar a la ECJe que se detectó en más de 300 pacientes que habían recibido previamente un implante de duramadre biológica o un tratamiento con hormonas purificadas a partir de hipófisis de cadáveres.

Por último, como se ha indicado, la tercera epidemia de enfermedades producidas por priones se completa con la identificación en los años 90 de una nueva encefalopatía espongiiforme en el Reino Unido, la vECJ, relacionada desde el punto de vista epidemiológico y molecular con la epidemia de EEB iniciada una década antes en ese país.

6.1. ENFERMEDAD DE KURU

El Kuru alcanzó proporciones epidémicas en Papúa-Nueva Guinea y hasta el momento es la experiencia más extensa de una EETH adquirida. La enfermedad afectó al grupo lingüístico Fore. Hoy podemos decir que es una enfermedad extinguida por haberse dejado de realizar estas costumbres caníbales desde el descubrimiento de la enfermedad en 1957 ^[4, 19].

La enfermedad de Kuru provocaba más de 200 muertes al año presentando una incidencia elevada al afectar cada año al 1% de una población de 35000 habitantes y la prevalencia se situó en el 10%, siendo la principal causa de muerte en mujeres, niños y adolescentes de ambos sexos ^[4, 19]. Debido a que el canibalismo cesó a finales de los años cincuenta, el estudio de casos tardíos, con periodos de exposición bien establecidos, proporcionó estimaciones precisas del periodo de incubación, en torno a 12 años de media. La edad de inicio osciló entre los 5 y los 60 años, con una duración media de la enfermedad de 12 meses, aunque el curso parecía ser más corto en niños ^[4, 19].

La enfermedad se transmitía por el consumo de tejidos de los difuntos, sobre todo el cerebro y los órganos internos, por los familiares o miembros de la comunidad como muestra de respeto y para adquirir la sabiduría de los familiares fallecidos como parte del ritual funerario. Se interpretó que la vía principal de transmisión era digestiva, o a través de la piel (cortes, heridas) y las mucosas. Se ha postulado que la epidemia se inició cuando se produjo un caso de ECJe en esta población ^[19].

El rasgo clínico central es la ataxia cerebelosa progresiva, a menudo sin demencia. En el inicio de las manifestaciones se incluye un periodo prodrómico con cefalea y artralgias. Otras características comunes son estrabismo convergente horizontal, nistagmo, espasmo facial, pérdida de masa muscular, debilidad y parálisis. En la etapa terminal se observan fasciculaciones, posturas distónicas fijas, atetosis y movimientos coreicos. A diferencia de la ECJe, la demencia se manifiesta en el último estadio de la enfermedad y no se manifiesta mioclonus. La presentación clínica no es muy diferente de la vECJ, que veremos posteriormente (sensaciones de dolor periférico seguido de ataxia cerebelosa) ^[4].

Los pacientes enfermos de Kuru no presentan alteraciones en el electroencefalograma ni en el líquido cefalorraquídeo, siendo el resultado de estas pruebas diagnósticas complementarias normal ^[4].

El patrón neuropatológico del Kuru se asemeja a los encontrados en algunos subtipos de ECJe y son distintos de los observados en vECJ y ECJ hereditaria. El encéfalo de los pacientes afectados por Kuru muestra una alteración generalizada de las neuronas de los núcleos cerebrales profundos, corteza cerebral y cerebelo. La característica neuropatológica más significativa es la presencia de placas amiloides, denominadas “placas de Kuru”, que abundan notablemente en la capa granular del cerebelo, el estriado, el tálamo y la corteza cerebral (Fig. 7). Las placas Kuru son generalmente estructuras eosinófilas redondeadas con

un borde de filamentos. Los procesos astrocíticos y las neuritas distróficas están presentes en la periferia ^[4, 19].

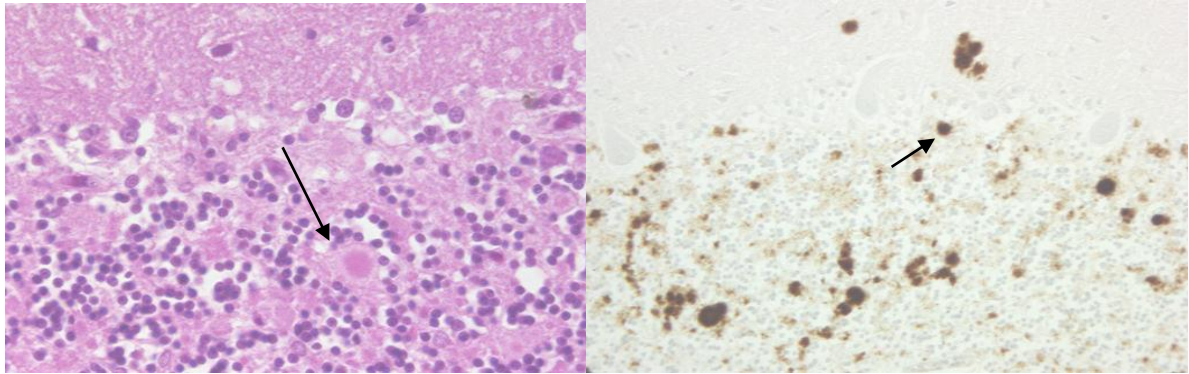


FIGURA 7: El cerebelo de persona que falleció de Kuru, a) muestra un cambio esponjiforme moderado en la capa molecular con una placa de Kuru grande (flecha) compuesta por una estructura amiloide fibrilar con un núcleo eosinofílico denso y una periferia más pálida dentro de la capa molecular (centro inferior) con tinción de hematoxilina-eosina (H&E), b) se muestran las placas de kuru intensamente marcadas (flecha) en las capas molecular y granular del cerebelo. Técnica inmunohistoquímica ^[24].

El estudio retrospectivo del estatus del codón 129 en los sujetos afectados reveló que los homocigotos (especialmente MM) habían tenido un periodo de incubación más breve que los heterocigotos; asimismo, los casos descritos más recientemente, con un periodo de incubación más prolongado, pertenecen al subgrupo de los heterocigotos ^[4, 19].

Comparando los pacientes de Kuru con los supervivientes, con una exposición similar en el pico de la epidemia, se mostró que el genotipo MM confiere una mayor susceptibilidad al Kuru. Además, 30-40 años después de la aparición de Kuru, se observó un agotamiento del genotipo MM en la población de Fore, sugiriendo que el Kuru había comenzado a agotar el genotipo más susceptible y probablemente otros genotipos se habían convertido en portadores ^[4]. En estos estudios también se confirmó que los supervivientes de la epidemia de Kuru, que tuvieron exposiciones múltiples en fiestas mortuorias, eran predominantemente heterocigóticos en el codón 129^[4].

6.2. ECJ IATROGÉNICA

El primer caso documentado de ECJi fue una mujer que murió dos años después de recibir un trasplante corneal de un donante infectado ^[16]. Hasta el momento los casos que se han clasificado como ECJi han sido causados principalmente por implantes de duramadre biológica, por el tratamiento con la hormona de crecimiento y por la administración de gonadotropina derivada de glándula pituitaria. Todos ellos obtenidos de cadáveres humanos infectados. Otras fuentes de transmisión iatrogénica, aunque de forma excepcional, son el uso de instrumentos neuroquirúrgicos infectados, la utilización de electrodos intracerebrales contaminados y los trasplantes de córnea. Por último, hay que destacar que se han descrito como ECJi los casos de transmisión de vECJ a través de transfusión sanguínea de concentrados de hematíes sin leucorreducción ^[1, 11, 16, 19].

En España, la mayoría de los casos iatrogénicos detectados están relacionados con implantes de duramadre liofilizados anteriores a 1989, fecha en que se modificaron los procedimientos industriales de extracción de estos tejidos y se introdujo el tratamiento que garantiza la desnaturalización de posibles priones contaminantes.

Se ha planteado si una parte de los casos diagnosticados como ECJe pudieran constituir en realidad casos de ECJi derivados de transmisión quirúrgica accidental. Aunque varios estudios previos no obtuvieron resultados concluyentes, un estudio de casos y controles realizado en los países nórdicos ofrece evidencia de que procedimientos quirúrgicos comunes que no implican contacto del instrumental con el SNC pueden estar relacionados con el desarrollo de casos diagnosticados varias décadas después como ECJe. Esto indica la posibilidad de que algunos casos descritos como ECJe sean en realidad casos provocados por iatrogenia, presentando además periodos de incubación más largos por transmitirse en procedimientos quirúrgicos que no implican el SNC. Concluyendo que la ECJ se puede transmitir también por contacto periférico, siendo esta forma de adquisición una determinante en la aparición de la sintomatología tras un periodo de tiempo más largo ^[19]. Debido al riesgo que entraña el instrumental quirúrgico, los Dres. Paul Brown y Michael Farrell propusieron recientemente la realización rutinaria de pruebas de diagnóstico de enfermedades por priones a todos los pacientes ingresados con síntomas de demencia o enfermedad cerebelosa ^[16].

Actualmente el riesgo de transmisión iatrogénica ha disminuido drásticamente debido a que se han tomado una serie de medidas como la obtención de la hormona de crecimiento por tecnología recombinante, la sustitución de la duramadre por otros tejidos conectivos o por

material sintético o la tecnología denominada “sistema de filtrado de reducción de priones por afinidad Leukotrap” que permite eliminar los priones de los hematíes como agente causante de la vECJ por transfusión sanguínea. Sin embargo hay evidencia de que el proceso de leucorreducción por sí solo no impide la transmisión de enfermedades por priones ^[18].

La ECJi adquirida por transfusión de sangre se ha probado y confirmado en varios experimentos con animales (ratones y monos). En estos experimentos se ha observado que la infectividad puede aparecer en la sangre no sólo durante la enfermedad clínica, sino también durante el período de incubación de la vECJ, lo que sugiere que los individuos asintomáticos pueden donar sangre potencialmente infecciosa. A este respecto, tres casos observados de transmisión de la vECJ por transfusión de sangre estuvieron relacionados con donantes que no mostraron signos clínicos de enfermedad, corroborando aún más los hallazgos del modelo animal ^[19].

Los resultados de un estudio de 2015, realizado por la Epidemiología de la Medicina de la Transfusión (TMER) en el Reino Unido, constatan que no hay nuevos casos de vECJ asociada a la transfusión de sangre desde 2007. Sin embargo, dado que la comprensión de la naturaleza y prevalencia de la infección asintomática de la vECJ sigue siendo deficiente, y todavía no hay medios para detectar con fiabilidad tal infección, la ausencia de enfermedad por sí sola puede no ser suficiente para descartar completamente el riesgo de que aparezcan nuevos casos de ECJi por transfusión de sangre en el futuro ^[4, 19].

6.2.1. Epidemiología

La ECJi se describió por primera vez en 1974, en una persona que recibió trasplante de córnea del cadáver de un paciente con ECJ. Desde entonces el número de casos de ECJi puede estar subestimado debido al largo tiempo de incubación y de la dificultad de atribuir la enfermedad a una intervención quirúrgica realizada durante la vida del paciente.

La incidencia de la ECJi varía notablemente de un país a otro en relación con las diferencias en la práctica médica y quirúrgica y la fuente de tratamientos médicos como las hormonas humanas derivadas de la pituitaria ^[22].

La ECJi asociada al injerto de duramadre se identificó por vez primera en 1987 y desde entonces se han descrito 228 casos en todo el mundo (fig.8). Aproximadamente dos terceras partes provienen de Japón, y algunos países europeos, como Francia, España, Alemania, Italia

y los Países Bajos. También se han notificado casos de Australia (cinco casos), Sudáfrica (un caso), Argentina (un caso), Estados Unidos (cuatro casos) y Corea del Sur (dos casos). Respecto a los casos de ECJi relacionados con la administración de la hormona del crecimiento, se han descrito en todo el mundo, su mayor parte, en Francia (119 casos), Reino Unido (65 casos) y Estados Unidos (29 casos), y, en menor medida, en Brasil (2 casos), Nueva Zelanda (6 casos) y Qatar (1 caso) [26].

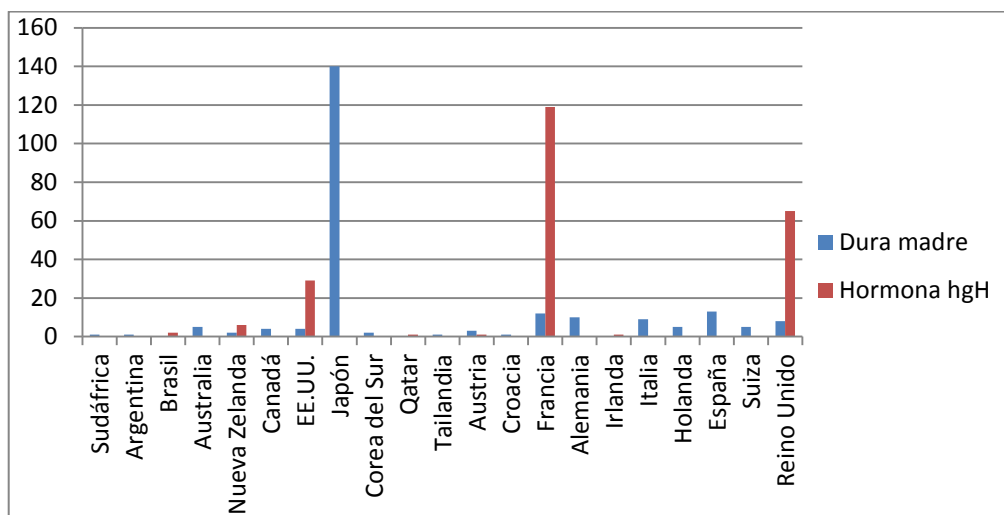


FIGURA 8: N° Casos de ECJi en el mundo (Elaboración propia)

Principalmente su incidencia se sitúa en la franja de edad entre 50 y 70 años sin distinción de sexos. Se ha podido observar que los periodos de incubación llegan a superar los 30 años en algunos casos [4, 16].

El intervalo entre la exposición a un tratamiento y el desarrollo de síntomas clínicos puede determinarse con precisión en los casos de ECJi vinculados a procedimientos quirúrgicos específicos variando el periodo de incubación de uno a otro. En los injertos de duramadre la incubación es de 12 años de promedio (rango 1,2-30 años), en los casos de hormonas de crecimiento humano se estima en 17 años (rango 4-42 años) y se cuenta desde la mitad del tratamiento, que a veces es largo. Por último, en los supuestos adquiridos a través del instrumental quirúrgico el promedio es de 1 a 2 años [16].

6.2.2. Manifestaciones clínicas y diagnóstico

Distintos estudios de investigación llegan a la conclusión de que la vía de contaminación es el principal factor determinante del fenotipo clínico-patológico de los casos de ECJi. Los fenotipos de esta enfermedad se pueden dividir en dos grupos, en función de la forma de adquisición.

- El primero es el grupo de contaminación directa del SNC tras injertos de duramadre, trasplante de córnea o neurocirugía. En estos casos la clínica se caracteriza por la aparición de una demencia progresiva seguida de varios síntomas neurológicos, incluyendo signos cerebelar, piramidal, extrapiramidal o visual, mioclonus y un estado de mutismo acinético en los últimos estadios de la enfermedad ^[4]. En este grupo, los hallazgos neuropatológicos son similares a los de la ECJe (Fig.9) y los hallazgos en el EEG se caracterizan por registrar habitualmente los complejos periódicos de ondas agudas. Por último se detecta desde estadios iniciales la proteína 14-3-3 en el LCR y se observa en la resonancia magnética hiperseñal en la corteza y núcleo estriado ^[23,27].

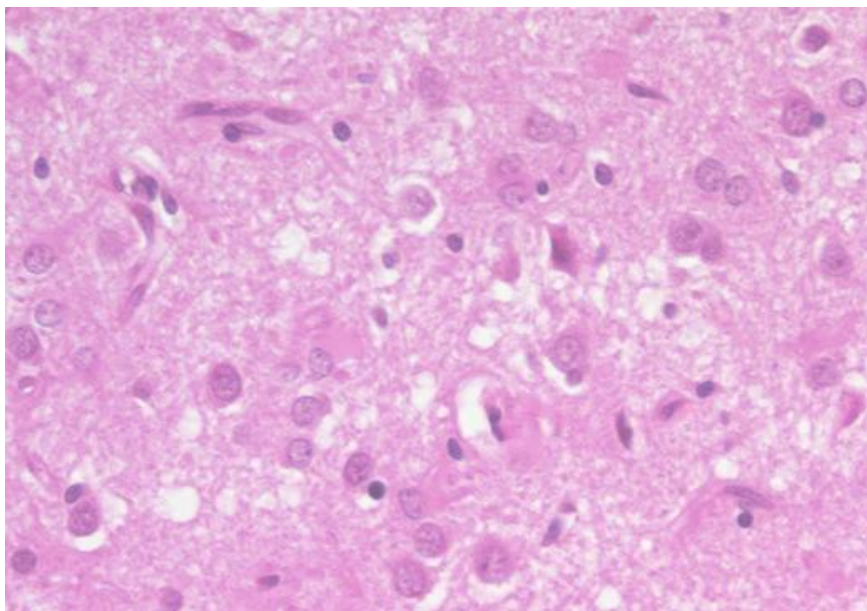


FIGURA 9: El cortex cerebral en un caso de ECJi por injerto de dura-madre humano con tinción H&E. Se muestra una pérdida neuronal severa y gliosis con cambio esponjiforme en una distribución irregular ^[24].

- El segundo es el grupo de contaminación periférica a través de inyecciones subcutáneas, intramusculares o intravenosas por las que se administra la hormona del crecimiento hGH y en menor medida la administración de gonadotropina humana ^[4]. En

estos casos, las manifestaciones clínicas son parecidas a las del Kuru (Fig. 10), o a las que veremos en la vECJ, apareciendo de forma temprana el síndrome cerebeloso que afecta a la marcha. Después de algunas semanas o meses se manifiestan trastornos motores oculares y mioclonías y la demencia aparece pero no es tan frecuente. Al final de la evolución clínica se observa frecuentemente un estado de mutismo acinético. Se incluyen en la adquisición periférica a los pacientes que desarrollaron una variante de la ECJ después de la transfusión de sangre ^[4].

Respecto a los hallazgos neuropatológicos, cabe destacar la aparición de numerosas placas de tipo Kuru en el cerebelo y los depósitos de PrP^{Sc} en la médula espinal ^[19].

En este segundo grupo casi nunca se registran los complejos periódicos de ondas agudas en el EEG. No se detecta la proteína 14-3-3 hasta los 7 meses de enfermedad que aparece junto con el empeoramiento clínico y la demencia. Del mismo modo que en los casos del primer grupo, la hiperseñal en el cuerpo estriado o en la corteza si se observa en la resonancia magnética cerebral ^[27].

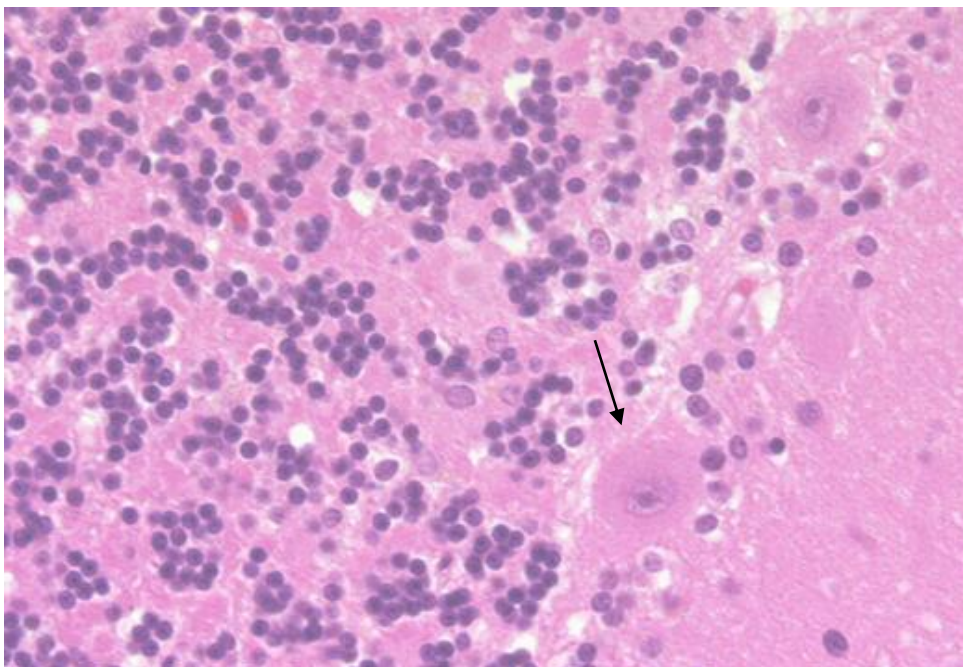


FIGURA 10: El cerebelo en un caso de ECJi en un receptor de hormona de crecimiento humano con tinción H&E. Se muestra ocasionalmente pequeñas placas de Kuru dentro de la capa granular (flecha) y un ligero cambio esponjiforme en la capa molecular (derecha) ^[24].

Tras el estudio de las distintas manifestaciones clínicas y pruebas diagnósticas de la ECJi se presentan los criterios diagnósticos que aparecen en los Protocolos de la Red Nacional de Vigilancia Epidemiológica ^[25]:

a) Según el Protocolo para que se considere un “caso probable” de ECJi, la clínica debe manifestarse como un cuadro predominantemente cerebeloso progresivo en pacientes receptores de hormona pituitaria de origen humano junto al diagnóstico de “ECJ probable” según las manifestaciones clínicas con factor de riesgo iatrogénico conocido. La lista del Protocolo de factores de riesgo es provisional dado que puede haber mecanismos de transmisión no conocidos ^[25].

b) El Protocolo establece el “caso confirmado” cuando el diagnóstico sea ratificado mediante anatomía patológica/inmunocitoquímica además de que haya un factor de riesgo iatrogénico conocido ^[25].

6.2.3. Resistencia y Descontaminación de las Proteínas Priónicas

Para evitar la infección de la ECJi debido al uso de instrumentos quirúrgicos contaminados por el prión hay que tener especial cuidado con los métodos de desinfección. Los métodos más utilizados para la desinfección y la esterilización no son adecuados para eliminar la infectividad de los priones. Los desinfectantes químicos (por ejemplo, alcohol, amoníaco, formalina, ácido clorhídrico y compuestos fenólicos) y los tratamientos térmicos o ionizantes comunes (ebullición, calentamiento en seco y luz ultravioleta o exposición a microondas) no desnaturalizan efectivamente las partículas de priones. De hecho, la estabilidad de los priones se mejora mediante el secado o la fijación en alcohol, formalina y glutaraldehído ^[16].

Se han publicado los protocolos de descontaminación de priones recomendados para instrumentos quirúrgicos reutilizables y superficies recomendados por la OMS y los Centers for Disease Control and Prevention (CDC) y están disponibles en el sitio web de los CDC (<https://www.cdc.gov/>) ^[16]. Las recomendaciones actuales en el manejo de casos con sospecha de EET proponen que, siempre que sea posible, se utilicen instrumentos desechables y que se pongan en marcha protocolos estándar de lavado y desinfección que incluyan las medidas más estrictas posibles sobre desinfectantes. En este sentido, se recomienda evitar el secado espontáneo de los instrumentos tras las intervenciones, sometiéndolos sistemáticamente a inmersión en agua jabonosa, y combinar el uso de hidróxido sódico 1 N y autoclave a 134 °C, como se recomienda en la guía española y de la OMS sobre el control de la infección de ECJ.

6.3. VARIANTE DE CREUTZFELDT-JAKOB

La descripción de una nueva enfermedad humana producida por priones en el Reino Unido denominada vECJ se realizó en 1996 por RG Will tras detectarse una enfermedad similar a la ECJ en una serie de pacientes inusualmente jóvenes. El origen de la vECJ se relacionó de forma directa con la epidemia de EEB, debido al consumo de carne de vacuno infectada por priones. Actualmente hay evidencias epidemiológicas, neuropatológicas y bioquímicas que asocian la vECJ y la EEB ^[9, 18].

6.3.1. Epidemiología

Cuando comenzaron los primeros casos de vECJ y se sospechó la relación con la EEB, las estimaciones del impacto de la enfermedad fueron muy pesimistas. Además, la aparición de casos en varios países europeos y de otros continentes y posteriormente la evidencia de transmisión secundaria de la enfermedad por transfusión sanguínea en el Reino Unido sugerían una posible extensión global del problema. Sin embargo, afortunadamente se han diagnosticado solo 229 casos en todo el mundo, lejos de las repercusiones previstas inicialmente (Fig. 11). Los primeros casos de vECJ aparecieron en abril de 1996 en el Reino Unido. Hasta abril de 2015, se notificaron 229 casos de vECJ en siete países europeos (Reino Unido (117), Francia (27), España, República de Irlanda, Países Bajos, Italia y Portugal) y el resto en Estados Unidos, Canadá, Arabia Saudita, Japón y China-Taiwán ^[26].

La epidemia de vECJ alcanzó su nivel máximo en el Reino Unido en el año 2000, y en Francia en 2005-2006. Desde 2006, las muertes anuales por la vECJ se han reducido drásticamente, en 2012 no hubo ninguna muerte, una en 2013 y desde 2014, no se ha encontrado ningún caso más. La explicación probable de la limitada epidemia de la vECJ es que hay una barrera sustancial entre las especies bovinos y humanos ^[11, 19].

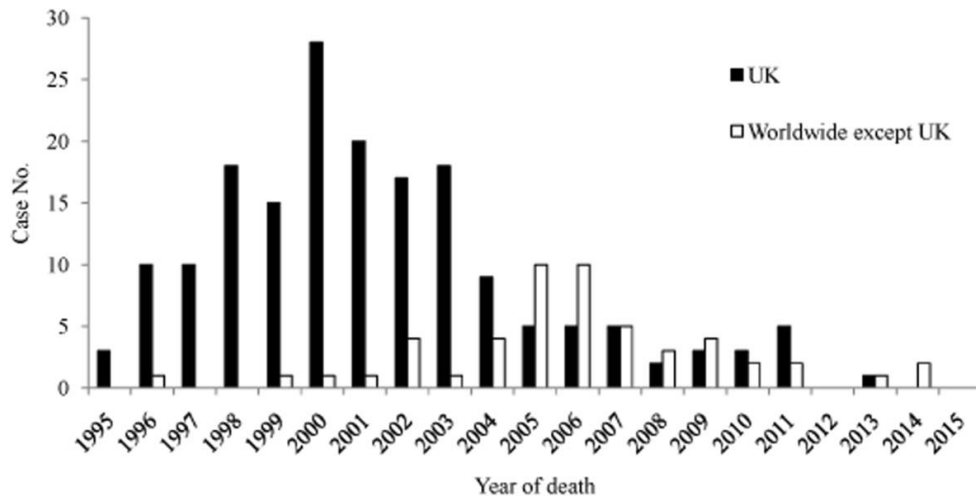


FIGURA 11. Número de casos de vECJ en el Reino Unido y fuera del Reino Unido ^[26].

6.3.2. Manifestaciones clínicas y diagnóstico.

La duración media de la vECJ es de 14 meses, más prolongada que la de la ECJe (5 meses). La media de edad en el momento del fallecimiento es de 29 años (14-74 años) menor en comparación con los 66 años en la ECJe. Se desconoce la razón de la diferencia de edades de fallecimiento en la vECJ, pero las posibilidades incluyen la susceptibilidad a la infección relacionada con la edad o la variación de la exposición a la EEB en la cadena alimentaria según el grupo de edad ^[19, 22].

Los síntomas iniciales son psiquiátricos inespecíficos que no se diferencian de otras enfermedades comunes como la depresión y los trastornos de conducta. A lo largo de varios meses los pacientes experimentan síntomas depresivos, ansiedad, apatía, abstinencia, delirios y trastorno de conducta unidos a adelgazamiento e insomnio. Se suele acompañar con alucinaciones tanto auditivas como visuales. Esto puede provocar que se deriven hacia el psiquiatra ^[8, 25]. Unos 6 meses después aparecen los primeros síntomas neurológicos, generalmente síntomas sensitivos dolorosos y persistentes descritos como disestesias en las extremidades inferiores, dolor atípico en los miembros o la cara. Más tarde los pacientes desarrollan inestabilidad, ataxia y trastorno cognitivo progresivo ^[4, 19].

La sospecha de la vECJ debe hacerse a partir de las manifestaciones clínicas, pero el diagnóstico definitivo se realiza mediante el estudio anatomopatológico del tejido cerebral y otra serie de pruebas complementarias.

De entre todas las formas, la vECJ es la que presenta los cambios más claros en las imágenes de RM. Schröter ha demostrado que esta es la técnica de neuroimagen de mayor utilidad para el diagnóstico de la vECJ. Hay una hiperintensidad de señal en los núcleos pulvinares del tálamo en el 90% de los casos. Es característico el “signo del pulvinar” que consiste en un aumento de señal simétrico en ambos núcleos pulvinares del tálamo con respecto a la corteza cerebral y la parte anterior del putamen. Estas características pueden detectarse en secuencias T2WI, densidad protónica (DP), *Fluid Attenuated Inversion Recovery* (FLAIR) y secuencia de difusión (DWI). Tiene una sensibilidad para el diagnóstico de la vECJ entre el 78 y el 90%, siendo la más sensible la secuencia FLAIR y una especificidad cercana al 100% [22,27].

Otro signo característico es el llamado “palo de hockey” en el que el “signo del pulvinar” se combina con un aumento de señal en el núcleo dorso medial del tálamo y aparece en el 56% de los casos. Estos hallazgos encontrados en RM parecen ser el resultado de una astrocitosis en el núcleo pulvinar, aunque en esta localización y en el núcleo dorso medial se produce además gliosis, pérdida neuronal y rarefacción del neuropilo. Los cambios espongiiformes, sin embargo, son más prominentes en el núcleo caudado y en el putamen aunque estos cambios no se han correlacionado con un patrón específico en la RM [4, 18, 22, 27].

Se ha descrito el “signo de la cruz” en un caso de vECJ, este signo consiste en una hiperintensidad pontina en forma de cruz, característica de la atrofia multisistémica [27].

El diagnóstico diferencial de la alteración de señal de RM observada en el tálamo de estos pacientes ha de establecerse con las prionopatías esporádicas. En éstas existe también una afectación talámica sin el “signo del pulvinar” y la hiperintensidad en el tálamo suele ser menor que la detectada en la cabeza del caudado y es de carácter más asimétrico (Fig.12). En el diagnóstico diferencial deben también incluirse entidades como la hipertensión intracraneal, el síndrome de Alpers, y encefalitis postinfecciosas [22, 27].

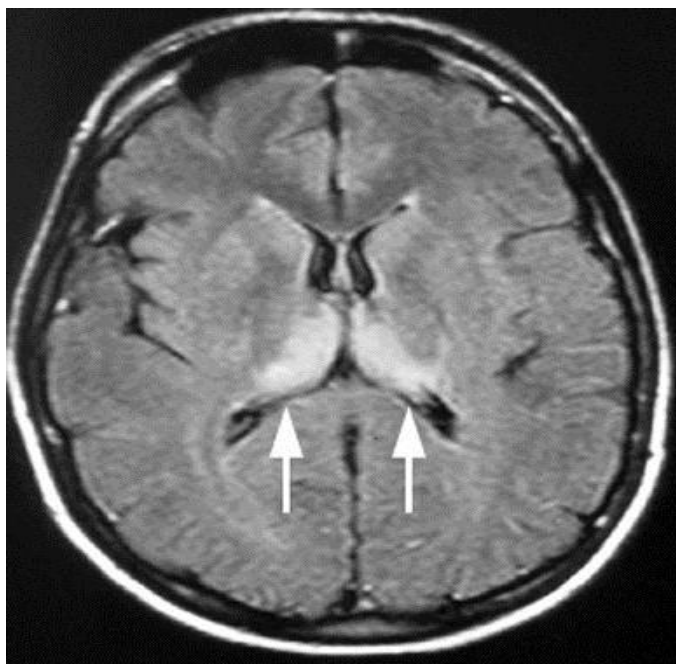


FIGURA 12: RM en FLAIR. Hiperintensidad en tálamo (signo del “palo de hockey”) (flechas) ^[27].

En el diagnóstico de la vECJ, en el EEG, no se observa el patrón típico de la ECJe, que son los complejos periódicos de onda aguda, aunque en algunos casos se puede desarrollar al final de la evolución, en las etapas terminales de la enfermedad. Por tanto no existen en los pacientes con vECJ manifestaciones electroencefalográficas específicas en el momento del diagnóstico constituyendo una diferencia con la ECJe [8, 18, 20]. La medición de la proteína 14-3-3 en el LCR tampoco se encuentra entre los criterios diagnósticos en los sujetos con vECJ, aunque suele ser positiva en la mitad de los casos. Si es negativa ayuda descartar el diagnóstico ^[18, 22].

En la anatomía patológica de la vECJ aparecen las tres características comunes de las EET. Estos tres rasgos anatomopatológicos, como ya hemos visto previamente, son:

- Cambios espongiiformes con vacuolización de las neuronas y el neuropilo. Estos cambios espongiiformes son muy llamativos en los ganglios basales y, de forma focal, en la capa molecular del cerebelo.
- Pérdida de neuronas
- Gliosis, particularmente prominente en el tálamo posterior. Esta particularidad contrasta con la forma ECJe, en la que la gliosis talámica es rara.

A parte de estos rasgos comunes, el hallazgo distintivo de la vECJ es la presencia de abundantes agrupaciones de placas de tipo Kuru, creando conformaciones que se han

denominado “placas floridas” (Fig.13). Estas placas floridas son placas amiloideas que se rodean de un halo de cambios espongiiformes o vacuolas en todo el cerebro, principalmente en el córtex cerebral y en el cerebelo. En el córtex cerebral la afección es intensa, sobre todo en las regiones posteriores, en el núcleo caudado y en el putamen, los núcleos talámicos posteriores, el tronco cerebral y la médula. A estos niveles, se utiliza la inmunotinción para PrP^{Sc} que revela los intensos depósitos en forma de placas floridas, depósitos pericelulares, pericapilares y periaxoniales. Las placas floridas son, por tanto, la firma neuropatológica de la vECJ. Por último hay que destacar que estas placas también se observan en macacos inoculados con el agente de la EEB. En la forma ECJe, las placas amiloideas con PrP^{Sc} están presentes en menos del 15% de los casos [4, 5, 18].

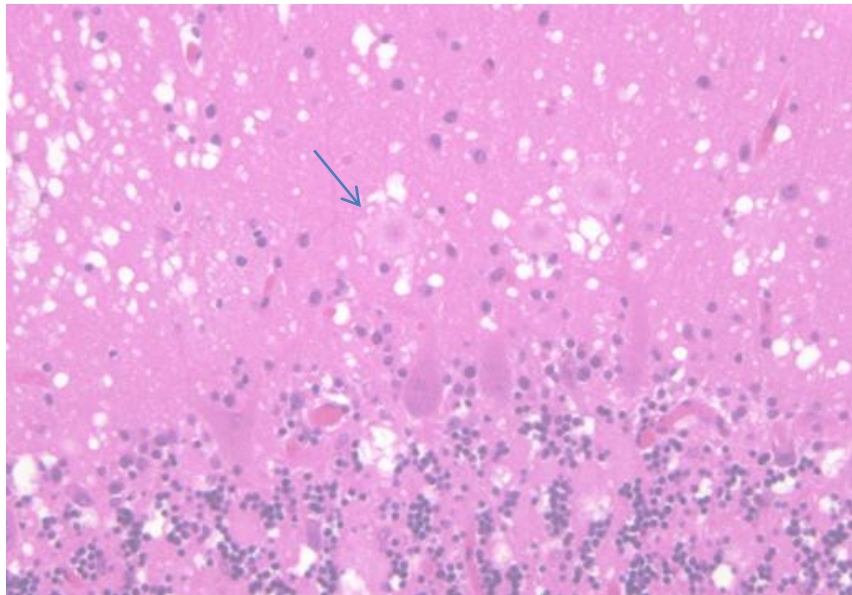


FIGURA 13: Placas floridas (flecha) en el cortex cerebral en la vECJ, rodeadas por un halo de cambio espongiiforme con tinción H&E. Hay una vacuolación generalizada en la capa molecular y numerosas placas amiloides en la capa granular [24].

Una característica distintiva de la vECJ es que el agente causante, PrP^{Sc}, se puede acumular fuera del SNC. Se han detectado depósitos de PrP^{Sc} principalmente en el sistema nervioso periférico y en órganos del sistema linforetico (SLR). Esto permite que en casos concretos se pueda evitar la biopsia cerebral y realizar una biopsia de amígdala palatina para detectar la PrP^{Sc} a través de la técnica de inmunoensayo e inmunohistoquímica y establecer así el diagnóstico de vECJ (fig.14) [18,22]. Aunque en todos los casos de vECJ definitivo la biopsia

fue positiva, pronto se desaconsejó su uso habitual como procedimiento diagnóstico en casos con patrón de EEG típico de ECJe, recomendándose solo si existe incertidumbre diagnóstica [5, 18,22, 24]. En la vECJ también se ha detectado la PrP^{Sc} en órganos no nerviosos ni linfoides, como el corazón, el páncreas o la vejiga urinaria, lo que sugiere que la distribución de la proteína patológica puede ser mayor de lo que se pensaba inicialmente [10].

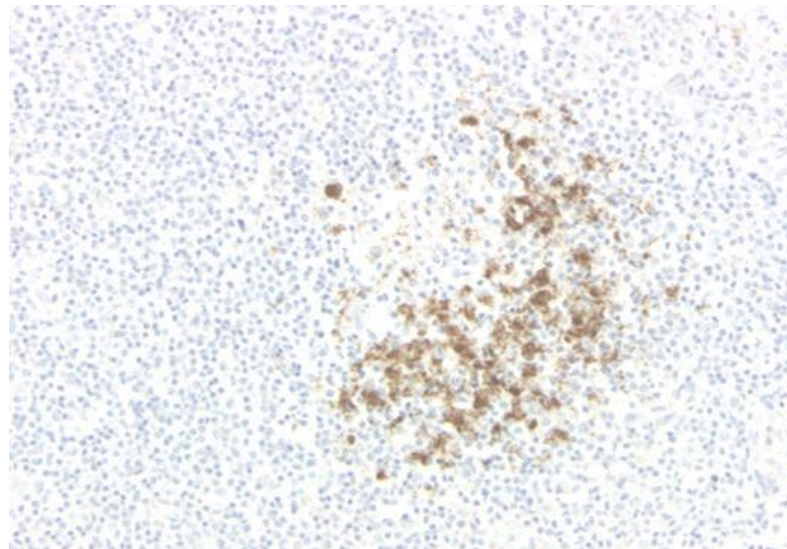


FIGURA 14: Biopsia de amígdala en vECJ: marcaje intenso de las células dendríticas foliculares con el centro germinal. Técnica inmunohistoquímica [24].

Mediante el inmunoblot (Western blot) en biopsias de amígdala y/o cerebro, además de detectar la presencia de la PrP^{Sc}, se analiza el patrón de glicosilación de la proteína patológica. En la vECJ, se observa PrPres tipo 2B o tipo 4 en la mayoría de los casos. El perfil PrPres tipo 2B es similar a la cepa de EBB y se transmite cuando se inocula en diferentes modelos de ratón siendo diferente de los tipos de scrapie y de ECJe [4,18]. En un estudio comparativo de poblaciones francesas y británicas de vECJ, se demostró que la enfermedad era casi idéntica en ambos países, lo que sugiere la participación de una cepa única y una fuente común de contaminación [4].

Hasta la actualidad, todos los casos con presentación clínica de vECJ han sido clasificados con un genotipo homocigoto para metionina (129MM) pero no está claro si la barrera protectora de transmisión de la vECJ proporcionada por los genotipos VV y MV en el codón 129 es completa [4, 11, 18, 22].

Los estudios de ratón transgénico han indicado que el genotipo puede influir en si la enfermedad aparece en forma clínica o asintomática, apoyada por la aparición del primer caso de infección potencialmente asintomática de vECJ en un paciente con PRNP 129MV. Estudios recientes detectaron la PrP^{Sc} en los tejidos linfoides de diversas personas con un genotipo 129MV pero no en el SNC, lo que sugiere que, al menos en los tejidos periféricos, el prión de la vECJ puede propagarse sobre este fondo genético. Así, ha quedado establecido que un receptor de sangre de paciente PRNP 129MV con una infección asintomática y una deposición limitada de PrP^{Sc} en el bazo puede transmitir fácilmente la enfermedad a ratones, demostrando el potencial de infección periférica en ausencia de enfermedad clínica ^[4,18].

Este posible riesgo de transmisión secundaria de la vECJ, especialmente por la sangre, motivó una gran encuesta retrospectiva que tenía como objetivo estimar la prevalencia de los portadores asintomáticos en el Reino Unido. Se encontró una frecuencia de 1/2000, al identificar 16 apéndices positivos en un estudio de 32 441 casos, lo que es un resultado inesperado en comparación con el número relativamente bajo de casos de vECJ total. Estos datos subrayan la importancia de la vigilancia continuada de la ECJ y el mantenimiento del control para proteger la salud humana ^[18]. Además, en dicho estudio el genotipado del gen PRNP reveló que el 50% de los pacientes que mostraron depósitos de PrP^{Sc} en el apéndice fueron homocigotos de metionina (MM), un 25% fueron heterocigotos (MV) y un 25% homocigotos de valina (VV). Estos datos confirman que los de genotipos distintos de la metionina homocigótica pueden propagar el agente bovino en la periferia y revela en los portadores asintomáticos una alta proporción de valina homocigótica en comparación con la frecuencia en la población normal ^[4, 28].

6.3.3. Vigilancia de las EETH

Al no existir ni tratamiento terapéutico ni profiláctico específico para estas enfermedades pasa a un primer lugar la vigilancia activa por ser fundamental para su control y su prevención, especialmente en aquellas enfermedades causadas por agentes de priones derivados de animales ^[26].

Debido al impacto que tuvo el brote de EEB y la aparición de la vECJ en la salud pública, muchos países y regiones iniciaron o reiniciaron sus programas de vigilancia de enfermedades por priones humanas y se crearon varias organizaciones cooperativas multinacionales para la vigilancia y la investigación de la ECJ. Inicialmente, la Comisión Europea creó dos

importantes redes de vigilancia. Uno de ellos es la EuroCJD establecida en 1993 por siete países (Austria, Francia, Alemania, Italia, Países Bajos, Eslovaquia y Reino Unido), que posteriormente se amplió a otros países europeos y no europeos como Australia, Canadá y España. El otro es NeuroCJD iniciado en 1998, que incluye a todos los demás países europeos e Israel. En 2008, el Centro Europeo para la Prevención y el Control de las Enfermedades (CDC) puso en marcha la Red Internacional de Vigilancia de la CJD. España es uno de los 28 centros colaboradores de Estados miembros de la Unión Europea, de la Red Internacional de Vigilancia de la CJD. Además se incluyen países de la Asociación Europea de Libre Comercio y ocho países no pertenecientes a la UE (Argentina, Australia, Japón, Canadá, México, China, Israel, EE.UU. y China-Taiwán).

En España se creó en 1995 el Registro Nacional coordinado desde el Centro Nacional de Epidemiología (Instituto de Salud Carlos III) que recoge los casos de estas enfermedades comunicados y gestionados por las comunidades autónomas. En enero de 1995 se inició la recogida prospectiva aunque el Registro incluye también casos diagnosticados desde 1993 e identificados de forma retrospectiva ^[29].

El principal objetivo de la red es identificar todos los casos de vECJ en la UE y proporcionar datos precisos sobre la incidencia mundial de la vECJ gracias a las colaboraciones de los países no pertenecientes a la UE.

7. CONCLUSIONES

1) Hay que destacar que aún hoy el diagnóstico de las EET resulta complicado. La principal dificultad del diagnóstico se debe a la cuestión de detectar el agente causal *in vivo*. Debemos sospechar que nos encontramos ante una EET cuando aparece demencia de evolución rápida acompañada de múltiples síntomas neurológicos. El uso de pruebas complementarias como el EEG, el LCR, la RM y estudios moleculares y genéticos ayudan en el establecimiento del posible diagnóstico pero éste sólo puede ser definitivo tras los estudios *post mortem*.

2) En la evolución de la enfermedad se observa que en primer lugar se produce la acumulación de la proteína priónica alterada en el SNC y posteriormente se produce la neurodegeneración. Esto, unido a que hoy en día las EET son todavía incurables hace que sea central enfocarse en el desarrollo de métodos de diagnóstico precoz que puedan identificar a los afectados antes de que comience la degeneración neuronal que tiene lugar. También es de gran importancia mejorar la eficacia del arsenal terapéutico.

3) El Kuru es hasta el momento la experiencia más extensa de una EETH adquirida. Hoy sabemos que el genotipo MM confiere una mayor susceptibilidad a padecer Kuru y podemos decir que desde que se dejó de practicar el endocanibalismo es una enfermedad extinguida.

4) Actualmente el riesgo de transmisión iatrogénica ha disminuido gracias a la introducción de numerosas medidas de prevención en lo referente a la extracción de las hormonas y tejidos, la utilización del sistema “Leukotrap” y la puesta en marcha de protocolos estándar de lavado y desinfección. Sin embargo dado que la comprensión de la naturaleza y prevalencia de la infección asintomática es aún deficiente no podemos hablar de una supresión de la enfermedad.

5) El potencial de transmisión de la vECJ a través de sangre y hemoderivados contaminados es de especial preocupación. Es probable que el riesgo de transmisión a

través de productos derivados de plasma sea bajo, pero actualmente esta posibilidad no puede descartarse por completo dados los largos periodos de incubación relacionados con las EETH. Si bien hasta ahora la incidencia de los casos registrados es baja, la presencia de infecciosidad en la sangre, aunada a la ausencia de una prueba de detección sensible, hacen que se requiera vigilancia continua.

6) La vECJ es el único ejemplo de una enfermedad priónica humana adquirida de otra especie y, por tanto, es única dentro del espectro de enfermedades priónicas humanas. En el inicio de la aparición de la vECJ, cuando se sospechó su relación con la EEB se estimó un impacto de la enfermedad muy pesimista. Afortunadamente la barrera entre las especies bovinos y humanos es sustancial y las repercusiones fueron más leves de lo previsto inicialmente.

7) Continuamente emergen nuevas cepas de priones en el ganado siendo posible la transmisión humano-humana o zoonótica. Como se ha comentado, al no existir todavía estrategias para el diagnóstico precoz y tratamientos adecuados se convierte en necesaria la vigilancia activa y mejorar la sensibilidad y especificidad de los procedimientos de diagnóstico de laboratorio. Para esta labor son necesarios más expertos que participen en los sistemas regionales, nacionales y mundiales existentes, que investiguen sobre los métodos diagnósticos fiables y precisos para el control de las enfermedades producidas por priones.

BIBLIOGRAFÍA

- ¹ Brown P, Gibss CJ, Rodgers-Johnson P, et al. Human Spongiform Encephalopathy: The National Institutes of Health series of 300 cases of experimentally transmitted disease. *Ann Neurol* 1994; 35: 513-529.
- ² Badiola Díez, JJ. Las enfermedades priónicas, un modelo de infección paradójica. *Anales* 2012; 25(1); 35-70.
- ³ Badiola Díez, JJ, Pumarola, M, Beatle, I. *Encefalopatías Espongiformes Transmisibles*. Ediciones Mayo. Barcelona, 2010.
- ⁴ Haïk S, Brandel J. P. Infectious prion diseases in humans: Cannibalism, iatrogenicity and zoonoses. *Infection, Genetics and Evolution* 2014; 26: 303-312.
- ⁵ Ariza, A. El patólogo ante las encefalopatías espongiformes transmisibles. *REV ESP PATOL* 2002; Vol 35, n.Q 1: 49-62. En su artículo recoge los principales artículos que son hitos en la historia de las EET: McGowan J Scrapie in sheep. *Scott J Agric.* 1922; 5: 365–375; Gajdusek DC, Zigas V. Degenerative disease of the central nervous system in New Guinea. The endemic occurrence of “Kuru” in the native population. *N Engl J Med* 1957; 257: 974-978; Gajdusek DC, Gibbs CJ Jr, Alpers MP. Experimental transmission of a kuru-like syndrome to chimpanzees. *Nature* 1966; 209: 794-796; Gibbs CJ Jr, Gajdusek DC, Asher DM, et al. Creutzfeldt-Jakob disease (spongiform encephalopathy): transmission to the chimpanzee. *Science.* 1968;161:388–389; Griffith J S. Self-replication and scrapie. *Nature* 1967; 215(5105): 1043-1044; Alper T, Cramp W A, Haig D A, Clarke M C. Does the agent of scrapie replicate without nucleic acid? *Nature* 214(5090): 764-6. 1967; Weissmann C. A ‘unified theory’ of prion propagation. *Nature* 1991; 352(6337): 679-83.
- ⁶ Bosque PJ, Tyler KL. Prions and prion diseases of the central nervous system (transmissible neurodegenerative diseases). In: Bennett JE, Dolin R, Blaser MJ, eds. *Mandell, Douglas, and Bennett's Principles and Practice of Infectious Diseases*. 8th ed. Philadelphia, PA: Elsevier Saunders; 2015: chap 181.
- ⁷ Dickinson, AG, Outram GW. Genetic aspects of unconventional virus infections: the basis of the virino hypothesis. *Ciba Found Symp.* 1988; 135:63-83.
- ⁸ Prusiner SB. Novel proteinaceous infectious particles cause scrapie. *Science* 1982; 216:136–144; Prusiner S B, Scott M R, DeArmond S J, Cohen F E. Prion protein biology. *Cell* 1998; 93(3): 337-348.

- ⁹ Diack AB, Head MW, McCutcheon S, Boyle A, Knight R, Ironside JW, Manson JC, Will RG. Variant CJD. 18 years of research and surveillance. *Prion*. 2014; 8 (4):286-95.
- ¹⁰ Garza MC, Monzón M, Mari n B, Badiola JJ, Monleón E. Distribution of Peripheral PrPSc in Sheep with Naturally Acquired Scrapie. *PLoS ONE* 2014; 9(5): e97768. doi:10.1371/journal.pone.0097768
- ¹¹ Lee J, Kim SY, Hwang KJ, Ju YR, Woo HJ. Prion Diseases as Transmissible Zoonotic Diseases. *Osong Public Health Res Perspect*. 2013 Feb; 4(1):57-66.
- ¹² Rubio González T, Verdecia Jarque M. Enfermedades priónicas. *MEDISAN* 2009;13 (1). Disponible en: http://bvs.sld.cu/revistas/san/vol13_1_09/san08109.html [consulta: 5 de mayo de 2017].
- ¹³ Terry, C. et al. Ex vivo mammalian prions are formed of paired double helical prion protein fibrils. *Open Biol*. 2016; 6: 160035. <http://dx.doi.org/10.1098/rsob.160035>.
- ¹⁴ Carulla Marti, P. La proteína priónica celular: Análisis de su función neuroprotectora y reguladora del ciclo celular, tesis doctoral, Universidad de Barcelona, 2013.
- ¹⁵ Imran M, Mahmood S. An overview of human prion diseases. *Virology*. 2011; 8:559
- ¹⁶ Bonda, D.J. et al. Human prion diseases: surgical lessons learned from iatrogenic prion transmission. *Neurosurg Focus*. 2016; 41 (1):E10.
- ¹⁷ Urwin, P. J. M., Mackenzie, J. M. C., Llewelyn, A., Will R. G., Hewitt, P. E. Creutzfeldt–Jakob disease and blood transfusion: updated results of the UK Transfusion Medicine Epidemiology Review Study. *Vox Sanguinis*. 2016; 110, 310–316:
- ¹⁸ Abigail B Diack, Mark W Head, Sandra McCutcheon, Aileen Boyle, Richard Knight, James W Ironside, Jean C Manson & Robert G Will. Variant CJD. *Prion*. 2014; 8:4, 286-295, DOI: 10.4161/pri.29237.
- ¹⁹ Rábano Gutiérrez, A. Encefalopatías espongiiformes transmisibles en la especie humana Barcelona. Ediciones Mayo. 2010
- ²⁰ Monleón E, Garza MC, Sarasa R, Alvarez-Rodriguez J, Bolea R, et al. An assessment of the efficiency of PrPsc detection in rectal mucosa and third-eyelid biopsies from animals infected with scrapie. *Vet Microbiol*. 2011;147:237–243.
- ²¹ Barashi Gozal, SS, et al. Enfermedades priónicas humanas. *Universitas medica*. 2013; 54,4 (disponible en: <http://revistas.javeriana.edu.co/index.php>)
- ²² Budkaa, H., Willb, R. G. The end of the BSE saga: do we still need surveillance for human prion diseases?. *Swiss Med Wkly*. 2015;145:w1421

- ²³ Rodríguez Fernández, A. Vías de señalización de enfermedades priónicas, Institut de neuropatología del Hospital Universitario de Bellvitge, 2007 (disponible en: http://diposit.ub.edu/dspace/bitstream/2445/42531/2/01.ARF_INTRODUCCION.pdf)
- ²⁴ <http://ncjdsuimages.eu/>; en web: Creutzfeldt-Jakob Disease International Surveillance Network
- ²⁵ Cano Portero R, Sierra Moros M.J, Tello Anchuela O. Protocolos de la Red Nacional de Vigilancia Epidemiológica. Madrid. España. 2015. 110-123.
- ²⁶ Chen, C.et. al. Epidemiological characteristics of human prion diseases. *Infectious Diseases of Poverty* (2016) 5:47, DOI 10.1186/s40249-016-0143-8.
- ²⁷ Ortega-Cubero, S. et al. Neuroimagen estructural y funcional en las enfermedades priónicas humanas. *Neurología*.2011.doi:10.1016/j.nrl.2011.03.012
- ²⁸ Checchi, M et al. Ten-year follow-up of two cohorts with an increased risk of variant CJD: donors to individuals who later developed variant CJD and other recipients of these at-risk donors, *Vox Sanguinis*. 2016; 111, 325–332.
- ²⁹ www.isciii.es [Internet]. Instituto de Salud Carlos III. Encefalopatías Espongiformes Transmisibles Humanas. Disponible en: <http://www.isciii.es/ISCIII/es/contenidos/fd-servicios-cientifico-tecnicos/fd-vigilancias-alertas/fd-enfermedades/encefalopatias-espongiformes-transmisibles-humanas.shtml> [consulta: 10 de mayo de 2017].