



**Universidad**  
Zaragoza



Facultad de Medicina  
**Universidad Zaragoza**

**UNIVERSIDAD DE ZARAGOZA**  
**GRADO DE MEDICINA**

# Fractura periprotésica de rodilla

---

“Periprosthetic fracture of the knee”

**Trabajo Fin de Grado**

Curso 2016/2017

**Autor:** Santiago Serena Abadías

**Tutor:** Dr. Jorge Albareda Albareda

## Índice

Resumen.....	3
Abstract .....	3
Introducción .....	5
Concepto .....	6
Mecanismo de producción.....	6
Epidemiología .....	7
Factores de riesgo médicos .....	8
1. Edad .....	8
2. Género.....	8
3. Peso, talla, IMC .....	9
4. Hábitos tóxicos .....	9
5. Fármacos .....	9
6. Ingesta de calcio y niveles de vitamina D.....	11
7. Osteoporosis.....	11
8. Fractura osteoporótica previa .....	11
9. Antecedente familiar de fractura osteoporótica .....	12
10. Enfermedades reumáticas .....	12
11. Caídas .....	13
Factores de riesgo quirúrgico .....	13
1. Técnica quirúrgica.....	13
2. Diseño protésico .....	14
3. Tipo de fijación del implante .....	15
4. Resistencia ósea de base.....	15
5. Osteólisis y aflojamiento del implante .....	15
6. Cirugía primaria frente a cirugía de revisión.....	16
Clínica .....	16
Diagnóstico.....	17
Clasificación.....	17
Tratamiento .....	21
Fractura periprotésica femoral .....	21
Fractura periprotésica de tibia.....	30
Fracturas periprotésicas patelares.....	33
Tratamiento rehabilitador .....	34
Complicaciones.....	36
Conclusión.....	39
Bibliografía.....	40

## **Resumen**

Las fracturas periprotésicas de rodilla son una complicación grave de los implantes protésicos, cuya incidencia va en aumento debido a la mayor frecuencia de la artroplastia de rodilla y por el envejecimiento progresivo de la población. Estas fracturas pueden ocurrir en cualquier parte del fémur, tibia y rotula, pero la más común es la fractura supracondílea de fémur distal.

Es necesaria una adecuada sistematización y clasificación de los diferentes patrones fractuarios para una correcta toma de decisiones terapéuticas al respecto. Además de los factores de riesgo sistémico que, generalmente, presentan los pacientes existen otros factores derivados del tratamiento, ya sea quirúrgico o conservador.

Las opciones terapéuticas incluyen desde el tratamiento conservador hasta el recambio de prótesis, pasando por la osteosíntesis mediante enclavado endomedular o la placa bloqueada, ninguno de ellos exento de riesgos. Las complicaciones derivadas del tratamiento de esta patología no son pocas y ocurren con frecuencia, en parte porque nos encontramos ante pacientes con una situación basal alterada y vulnerable.

El tratamiento se debe seleccionar teniendo en cuenta la estabilidad de la prótesis, el desplazamiento de la fractura y la calidad del hueso.

Este trabajo de revisión, en un intento por actualizar los conceptos sobre fractura periprotésica de rodilla, analiza la epidemiología, los factores de riesgo tanto médicos como quirúrgicos, métodos de clasificación, la clínica, el diagnóstico, las opciones de tratamiento y complicaciones de esta patología.

## **Abstract**

Periprosthetic fractures of the knee are a serious complication of prosthetic implants, whose incidence is increasing due to the widen use of knee prosthesis and the progressive ageing of the population. These fractures may occur in any part of the femur, tibia or patella, and the most common pattern involves the supracondylar area of the distal femur.

An adequate classification and systematization of the different fracture patterns is needed, in order to make a correct therapeutic decision. Besides the risk factors of the patients, there are other factors produced by the treatment, either conservative or surgical.

Treatment options include conservative treatment, prosthesis revision, and internal fixation with retrograde intramedullary nailing or locking plates, none of them exempt from risks. Complications are frequent because of the previous weak condition of these patients.

Treatment should be selected considering the prosthesis stability, displacement of the fracture and bone quality.

This review article, in an attempt of updating periprosthetic knee fracture concepts, analyzes the epidemiology, medical and surgical risk factors, classification methods, diagnosis, treatment options and complications of this pathology.

**Keywords: knee, arthroplasty, periprosthetic fracture, internal fixation, revision total knee arthroplasty.**

## **Introducción**

La cirugía reconstructiva de rodilla mediante artroplastia total es uno de los mayores avances en el tratamiento de enfermedades tan prevalentes como la artrosis y otras menos como la artritis reumatoide, enfermedades reumáticas como la necrosis por microcristales y secuelas de traumatismos, sobre todo en huesos osteoporóticos.

El uso de la prótesis total de rodilla ha incrementado su frecuencia en las últimas décadas, y con ella el aumento de morbilidades asociadas que requieren en no pocos casos la necesidad de realizar cirugía de revisión por las mayores expectativas de vida y la edad cada vez más joven de los pacientes.

Una complicación asociada, pero poco frecuente, es la fractura periprótésica de rodilla, si bien se ha constatado un claro aumento de su incidencia. Debido a su gravedad, la gran morbimortalidad y disfuncionalidad que acarrea, suele requerir tratamiento quirúrgico y supone un reto para el cirujano ortopédico.

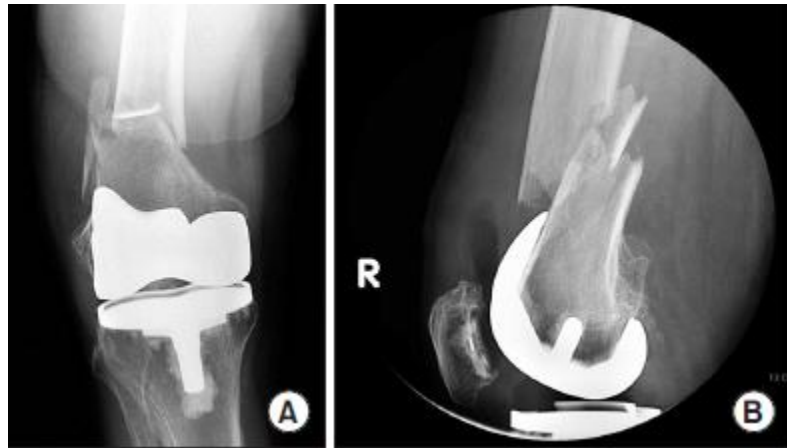
Factores predisponentes relacionados con esta patología se encuentran tanto la técnica quirúrgica, como la alteración de la calidad y la resistencia ósea, si bien el más importante de estos factores es la osteoporosis. Por esto, es de vital importancia el diagnóstico precoz, la prevención y el tratamiento de esta patología, en aras a realizar un correcto abordaje terapéutico de los pacientes con riesgo de sufrir fracturas periprótésicas.

En este trabajo de fin de grado se abordan las principales características epidemiológicas, etiopatogénicas, clínicas, diagnósticas y terapéuticas relacionadas con la fractura periprótésica de rodilla, así como las complicaciones que puedan derivar de esta situación.

En resumen, se trata de una actualización bibliográfica acerca de un problema cuya incidencia va en aumento, en una población vulnerable y que requiere una solución efectiva e inmediata, con unos resultados no exentos de complicaciones y cuyo tratamiento representa un desafío para el especialista.

## Concepto

Las fracturas periprotésicas de rodilla son aquellas que se localizan en el fémur, tibia o rótula en un paciente portador de una prótesis de rodilla, y que ocurren a menos de 6 cm de la punta del vástago o bien a menos de 15 cm de la interlinea articular.



**Figura 1:** (A) Radiografía anteroposterior mostrando fractura supracondílea de fémur desplazada y conminuta tras artroplastia total de rodilla. (B) Radiografía lateral mostrando fractura supracondílea de fémur desplazada.

Estas fracturas se producen en la región donde se concentran las fuerzas junto con los componentes protésicos, cuya presencia origina cambios en el hueso periarticular, lo cual posee un efecto importante respecto al mecanismo de producción de dicha lesión (Figura 1).

La presencia de la artroplastia no solo influye en la producción de la fractura y en la calidad del hueso, sino que también condiciona el tratamiento requerido, haciéndolo dificultoso y con una evolución incierta, no exenta de complicaciones, obligando en una cantidad no desdeñable de casos a la cirugía de revisión.

## Mecanismo de producción

La mayoría de fracturas periprotésicas de rodilla se producen por traumatismos de baja energía asociados a una situación mecánica de torsión o compresión, en muchas ocasiones debido a un implante mal alineado. Otras causas de fractura, menos frecuentes pero no por ello desdeñables, son los accidentes de tráfico u otro tipo de traumatismos de alta energía, así como fuerzas mecánicas en rodillas rígidas.

El caso más típico que se nos presenta en la fractura periprotésica de rodilla es el de un paciente anciano, preferentemente de sexo femenino, portador de una prótesis de rodilla de varios años de evolución, con escasa o nula deambulacion y osteopenia, que sufre un traumatismo de baja energía.

## **Epidemiología**

En la actualidad ha habido un aumento significativo del número de reemplazos articulares primarios de rodilla, probablemente debido a un aumento de la expectativa de vida y un envejecimiento activo de la población, hechos que conllevan asociado un incremento de la incidencia de fracturas periprotésicas y de las cirugías necesarias para tratarlas.

Varios estudios retrospectivos sobre la incidencia general de la fractura periprotésica de rodilla parecen aceptar que esta oscila entre el 0,3% y el 5,5% de los pacientes portadores de una prótesis de rodilla.<sup>1</sup>

Dependiendo del momento en el que se producen las fracturas periprotésicas podemos dividirlos en intraoperatorias o posoperatorias. Las primeras suponen un 0,39% del total, un 0,3% corresponden a fracturas de fémur distal y un 0,1% son fracturas de tibia proximal, siendo el resto posoperatorias o evolutivas.

Posoperatoriamente, la incidencia asciende hasta el 2,5% para las fracturas femorales y un 0,3% para las fracturas tibiales.<sup>2</sup>

Las fracturas periprotésicas de rodilla también pueden aparecer en la rótula, siendo más frecuentes en el posoperatorio, pero cuya incidencia es desdeñable en comparación con las de fémur o tibia.

En cuanto al género del paciente, estas fracturas acaecen con mayor frecuencia en el sexo femenino. Dependiendo de la serie revisada el porcentaje oscila entre el 52% y el 70%, pudiendo estar relacionada esta diferencia tan significativa entre sexos con las alteraciones de la resistencia ósea asociadas a la osteoporosis posmenopáusicas.<sup>3,4</sup>

Respecto a la edad, se ha visto que los paciente mayores de 70 años poseen mayor predisposición a padecer fracturas periprotésicas que los menores de dicha edad, hecho que parece estar relacionado con las alteraciones biológicas óseas asociadas a la osteoporosis senil y a la mayor frecuencia de las caídas por la edad avanzada.<sup>5</sup>

Si hablamos de la mortalidad en pacientes con fractura periprotésica, se ha demostrado una tasa significativamente mayor que en los pacientes con artroplastia primaria electiva de rodilla. Y es que en el primer año, tras una artroplastia electiva, la mortalidad se sitúa en torno al 2,9%, mientras que la fractura periprotésica tiene una tasa de mortalidad en el mismo periodo entre el 11% y el 16%.<sup>6</sup>

Es lógico pensar que la mortalidad es mayor cuanto más compleja es la fractura periprotésica, puesto que requiere cirugías técnicamente más avanzadas y complejas, más agresivas y de mayor duración, casi siempre sobre un paciente de edad avanzada y con otras patologías asociadas, hechos que no dejan de sumar riesgo a una situación de gran vulnerabilidad.

## **Factores de riesgo médicos**

Los factores de riesgo médicos son los relacionados básicamente con el propio paciente, se tratan tanto de variables generales (edad, peso, talla, género...), como de enfermedades metabólicas óseas o inflamatorias osteoarticulares, así como las caídas.

En este apartado se exponen uno a uno los factores de riesgo médico más comunes, con el fin de contextualizar el tipo de paciente ante el cual se encuentra un cirujano traumatológico en las fracturas periprotésicas de rodilla.

### **1. Edad**

Generalmente, con el envejecimiento aumenta el riesgo de sufrir una fractura por fragilidad, independientemente del valor de la densidad mineral ósea (DMO).

Las fracturas periprotésicas son más frecuentes en paciente mayores de 70 años, los cuales además, presentan mayor mortalidad.

Sin embargo, Singh et al. en su revisión bibliográfica de más de 17000 prótesis primarias y 4000 prótesis de revisión, demostraron una incidencia de fractura periprotésica de 1,1% y 2,5% para prótesis total de rodilla primaria y para cirugía de revisión, respectivamente. Sorprendentemente, en su estudio se asociaba una mayor incidencia de fractura a una menor edad de los pacientes. Pacientes entre 60 y 80 años tenían un 40% menos de riesgo que aquellos menores de 60 años. Los autores pensaron que este hecho podría atribuirse a un estilo de vida más activo y a una condición subyacente que les habría llevado, a ser portadores de una prótesis total de rodilla a una edad más temprana, haciéndolos más propensos a desarrollar osteoporosis y fracturas.<sup>4, 7, 8</sup>

### **2. Género**

El riesgo de sufrir este tipo de fracturas es más frecuente en las mujeres que en los hombres, debido mayoritariamente a la osteoporosis, mucho más común en el sexo femenino. Otros factores asociados al sexo femenino, que lo hace más vulnerable a estas



fracturas, son una menor ganancia de pico de masa ósea, la pérdida de estímulo estrogénico tras la menopausia y en consecuencia la pérdida ósea, todo ellos junto a una mayor esperanza de vida.

### **3. Peso, talla, IMC**

Son factores predictores de riesgo de fractura: la talla baja, bajo peso corporal y un índice de masa corporal (IMC) bajo. Esto se explica porque, al haber menor contenido graso, se produce menor cantidad de moléculas como la estrona o la leptina, con la consiguiente disminución de la densidad de masa ósea.

El bajo peso produce menor sobrecarga mecánica en el hueso lo que provoca un menor estímulo osteoblástico.

### **4. Hábitos tóxicos**

El tabaco se considera un factor de riesgo puesto que provoca una disminución de la absorción intestinal de calcio y una toxicidad directa sobre el hueso, disminuyendo la actividad osteoblástica, ocasionando una baja masa ósea.

El alcohol produce una acción dañina sobre la diferenciación osteoblástica, además de causar daño hepático, hipogonadismo y aumento del riesgo de caídas. El alcohol es una de las principales causas de osteoporosis en el varón, por lo que se considera un factor importante de riesgo de fracturas.

El consumo de café puede relacionarse con un mayor riesgo de fractura osteoporótica debido al incremento de excreción urinaria de calcio y una disminución de la absorción intestinal de éste, hechos que podrían explicar la pérdida ósea. No obstante, Hallström et al. en su estudio de cohortes sobre 31.527 mujeres suecas, buscaban la relación entre fractura osteoporótica y el consumo diario de café. Los datos obtenidos concluyeron que un consumo diario de 330 mg de cafeína, lo que equivale a unas 4 tazas (600ml) de café, se asociaba a un modesto incremento del riesgo de fractura, sobre todo en mujeres con una ingesta baja de calcio en la dieta.<sup>9</sup>

### **5. Fármacos**

El principal mecanismo por el que los fármacos alteran el metabolismo del hueso es a través de trastornos de la homeostasis del calcio, vitamina D y hormona paratiroidea, junto a factores locales que contribuyen a la pérdida ósea. Lo importante es que esta disminución de la masa ósea es un fuerte predictor de fractura. Por ello es necesario el

empleo racionalizado de estos fármacos «perdedores de hueso», empleando la menor dosis eficaz, interrumpiendo su uso cuando sea posible o haciendo un seguimiento adecuado con medidas de la DMO. Asimismo, el empleo de regímenes preventivos o terapéuticos incluyendo calcio, vitamina D, TSH, PTH sintética y tratamientos antirresortivos tales como los bifosfonatos, ayudarán a preservar la masa ósea y disminuir la incidencia de fracturas, especialmente en los pacientes que precisen tratamientos crónicos.

Por ejemplo, el tratamiento con hormona tiroidea en dosis suprafisiológicas provoca una pérdida acelerada de hueso. Los tratamientos sustitutivos con dosis que disminuyen la tirotropina (TSH) provocan una disminución de la DMO, aunque sin evidencia de un aumento del rango de fractura.

En un estudio con mujeres premenopáusicas tratadas con levotiroxina en dosis supresoras de TSH, aparecía una disminución de la DMO del 12,8% en cuello femoral, del 10,1% en trocánter y sin cambios significativos en columna lumbar, mientras que en un metaanálisis no se observaron disminuciones significativas de la DMO.

En cambio, en mujeres postmenopáusicas las dosis supresoras de hormona tiroidea provocan siempre un aumento del remodelado óseo con reducción de la DMO de un 9%, a los 9,9 años de tratamiento.

La mayoría de los casos de osteoporosis en pacientes bajo tratamiento antitumoral son debidos al hipogonadismo secundario a la quimioterapia y radioterapia o al tratamiento con glucocorticoides. Sin embargo, también se ha descrito algún efecto negativo directo de algunos de estos agentes sobre el esqueleto.

El metotrexate es un antagonista del ácido fólico que, in vitro, disminuye la proliferación osteoblástica e in vivo, en animales de experimentación, disminuye la actividad osteoblástica y la masa ósea, con disminución de marcadores de formación, fosfatasa alcalina y osteocalcina, junto a un aumento en la resorción ósea.

En la clínica, dosis altas de metotrexate (como las que se usan en el tratamiento del osteosarcoma o de la leucemia linfoblástica aguda) están asociadas a un aumento de la resorción ósea y a una inhibición de la formación ósea, produciendo osteoporosis y fracturas. Se ha descrito una tríada caracterizada por dolor óseo, osteoporosis y fracturas de estrés localizadas en la tibia distal, que es reversible tras el cese del tratamiento.

La ciclofosfamida, otro agente común en regímenes de quimioterapia, puede dañar el túbulo proximal causando acidosis metabólica, fosfaturia, hipercalciuria y en casos graves afectación del metabolismo óseo en forma de osteomalacia hipofosfatémica.<sup>10</sup>

A pesar de lo anterior, la causa más frecuente de osteoporosis inducida por fármacos es la producida por los glucocorticoides. Estos fármacos producen una disminución de la formación de hueso y un aumento de la resorción ósea. El 0,5% de la población general y el 1,7% de las mujeres mayores de 55 años toman corticoides, pero menos del 14% de la población adscrita a este tratamiento recibe algún tipo de tratamiento para preservar la masa ósea. El aumento del riesgo de fractura se produce sobre todo en los seis primeros meses y aumenta especialmente a partir del tercer mes. Entre el 30% y el 50% de los pacientes tratados de forma crónica sufrirán a lo largo de su vida algún tipo de fractura. La dosis a partir de la cual se considera que existe riesgo para el hueso se establece en 7,5 mg de prednisona o corticoide equivalente, durante tres meses o más, aunque a partir de 5 mg diarios ya se afecta el remodelado óseo.<sup>11</sup>

## **6. Ingesta de calcio y niveles de vitamina D**

La relación entre vitamina D y calcio con la salud ósea es altamente conocida, de lo que se deriva que un adecuado consumo de calcio y unos niveles correctos de vitamina D son imprescindibles para mantener el hueso en condiciones óptimas. Es lógico pensar que estos parámetros tienen influencia en la estabilidad de los implantes y la durabilidad de los mismos, así como, en una disminución del riesgo de sufrir fracturas osteoporóticas periprotésicas.

## **7. Osteoporosis**

Una densidad ósea baja incrementa el riesgo de fractura y compromete la estabilidad del implante protésico.

Además, un hueso frágil, como son los osteoporóticos, tiene más riesgo de presentar fracturas, si a esto se le suma el traumatismo que sufre el hueso durante una cirugía protésica, la fractura periprotésica es todavía más frecuente.

## **8. Fractura osteoporótica previa**

Se considera el factor de riesgo más importante para sufrir una fractura por fragilidad. Existen muchos estudios sobre el aumento de riesgo de sufrir una fractura en pacientes con fracturas osteoporóticas previas.

Center et al. en su estudio de cohorte prospectivo sobre 2245 pacientes mayores de 60 años y seguidos durante 16 años, concluyen que el riesgo de sufrir nuevas fracturas en paciente con fractura previa es similar en ambos sexos, este riesgo aumentado se puede aplicar a todo tipo de fracturas, en los 10 años posteriores a la fractura inicial.<sup>12</sup>

Klotzbuecher et al. en su metaanálisis, consideran que el riesgo de sufrir nuevas fracturas es 2 veces mayor en pacientes con una fractura osteoporótica previa.

La evidencia indica claramente que la historia de una fractura previa es un factor importante de riesgo de sufrir nuevas fracturas, incluyendo un aumento del coste del manejo y una mayor comorbilidad de estos pacientes. Pacientes ancianos que presentan una fractura deberían ser considerados como un grupo de riesgo de sufrir nuevas fracturas, así como recibir una nueva evaluación de osteoporosis.<sup>13</sup>

### **9. Antecedente familiar de fractura osteoporótica**

Si bien es cierto que, la aparición de osteoporosis depende de múltiples factores, existe una influencia genética.

Según Kanis et al. en su estudio de cohortes prospectivo sobre 34.928 pacientes, determinaron que existe 1,17 veces más riesgo de sufrir cualquier fractura, si la ha sufrido algún pariente de primer nivel, 1,18 veces más riesgo si es por fractura osteoporótica y 1.49 veces más de riesgo si la fractura era de cadera. El riesgo no cambiaba significativamente si se añadía al modelo el índice de masa corporal.<sup>14</sup>

### **10. Enfermedades reumáticas**

La pérdida de masa ósea esta documentada en casi todas las enfermedades inflamatorias crónicas, tales como, artritis reumatoide, psoriasis, espondilitis anquilosante, lupus eritematoso sistémico, esclerosis múltiple entre otras.

Si a estas enfermedades se les suma que uno de sus tratamientos base es el uso de altas dosis de corticoides mantenidos en el tiempo, el resultado es un alto riesgo de sufrir fracturas.

Además, muchos de los pacientes con las enfermedades anteriormente citadas requieren artroplastias articulares a edades más precoces.

Todo lo anteriormente expuesto predispone a estos pacientes a una mayor tasa de cirugía de revisión, con menos masa ósea y alteraciones importantes de la estructura ósea, lo que deriva en mayor riesgo de sufrir fracturas periprotésicas.<sup>15</sup>

## **11. Caídas**

Se debe tener en cuenta el perfil de paciente que se está tratando, en el caso de las fracturas periprotésicas, suele tratarse de pacientes ancianos pluripatológicos y polimedcados, muchos de ellos con actividad física limitada, con alto riesgo de caídas y con osteoporosis. Por esto es de vital importancia hacer hincapié en la prevención de las caídas.

Estos pacientes pueden tener enfermedades neurológicas, déficits motores, pueden tomar fármacos que alteren el nivel de conciencia o disminuyan la capacidad sensorial, poseen una disminución de la agilidad y de los reflejos, así como limitación de movimientos, hechos que pueden ocasionar caídas.

En resumen, el abordaje de estos pacientes debe ser multidisciplinar desde una perspectiva ortogeriátrica, en el que el objetivo sea minimizar el riesgo de caídas.<sup>16</sup>

## **Factores de riesgo quirúrgico**

Los factores de riesgo quirúrgico son aquellos derivados de la propia intervención, si bien la mayoría son modificables y dependen en gran parte del cirujano. Muchos de estos factores se podrían disminuir o reducir su impacto con una buena preparación y planificación previas a la cirugía.

### **1. Técnica quirúrgica**

La planificación preoperatoria es crucial para obtener un resultado satisfactorio en la cirugía de reemplazo articular, dado que esto influirá en la estabilidad y durabilidad del implante, y en consecuencia en la aparición o no de fracturas periprotésicas.

Un adecuado abordaje respetando las partes blandas e intentando preservar el remanente óseo son dos gestos quirúrgicos imprescindibles para reducir el riesgo de complicaciones posoperatorias.

Durante la cirugía se debe prestar especial atención tanto a la orientación de los componentes protésicos como al tamaño de los mismos, evitando un excesivo valgo o

vario, así como tamaños protésicos mayores de lo necesario, que puedan originar distensiones en el canal medular y en consecuencia producir un pobre resultado funcional y un aumento del riesgo de fractura periprotésica.

Una parte importante dentro de este apartado es el corte excesivo de la cortical femoral anterior, también conocido como “notching”, ya que además de que el tercio distal del fémur es una zona de transmisión de cargas, al rebajar mucho la cortical del hueso se debilita la zona subyacente, aumentando así el riesgo de sufrir una fractura periimplante.

Este punto genera cierta controversia y ha sido objeto de análisis en varios estudios, habiéndose demostrado que una excesiva resección cortical anterior del fémur produce entre un 10% y un 46% de las fracturas supracondíleas del fémur.

Culp et al. informaron de que un corte anterior de 3 mm va a ocasionar una disminución de la resistencia de torsión de un 30%, predisponiendo a un mayor riesgo de fractura femoral.<sup>17</sup>

Sin embargo, Ritter et al. en su estudio sobre 670 prótesis totales de rodilla, analizaron 180 casos con corte femoral anterior excesivo, encontrando solo 2 fracturas supracondíleas, por lo que concluyen que la etiología es multifactorial, no siendo significativa la repercusión del excesivo corte anterior femoral.<sup>18</sup>

Aaron et al. en su estudio de 12 procedimientos con corte excesivo anterior del fémur, encontraron 5 fracturas supracondíleas, demostrando que todos los casos de fractura tenían osteopenia y artritis reumatoide.<sup>19</sup>

A pesar de la controversia, es lógico pensar que es un factor de riesgo debilitante del hueso que debe ser tenido en cuenta a la hora de realizar la artroplastia.

## **2. Diseño protésico**

El diseño protésico juega un papel importante en la incidencia de fracturas periprotésicas, es necesario disponer y saber manejar un sistema completo de prótesis para saber adaptarse a las necesidades de cada paciente. De este modo, el tamaño y la longitud de la prótesis, su forma más o menos anatómica, y el acabado más o menos pulido pueden influir en la integración del implante, en la técnica de cementación y en su aflojamiento y osteólisis precoz, derivando, todo ello en un incremento del riesgo de fracturas.

Se debe tener en cuenta que sistemas más rígidos de prótesis pueden transmitir cargas más altas a las zonas proximales femorales y distales tibiales, pudiendo originar fallos mecánicos óseos ante torsiones y angulaciones, sobretodo en huesos de mala calidad.

Tipos de prótesis con mayor constricción, como las prótesis tipo bisagra o aquellas con polietilenos posteroestabilizados, producen mayor número de fracturas en la zona del hueso superior al implante, debido a que transmiten las fuerzas a la parte anterosuperior de la prótesis.

Las prótesis con estabilización posterior pueden acarrear más riesgo de fractura, debido a la necesidad de mayor resección ósea y a que el rango de movimiento es mayor, lo que podría relacionarse con aumento de fracturas patelares al producirse choque entre los componentes de la prótesis y la rotula.<sup>20</sup>

### **3. Tipo de fijación del implante**

Se ha demostrado que las fracturas periprotésicas son más frecuentes en artroplastias no cementadas que en las cementadas, lo que parece estar en relación con una mayor estabilidad inicial del implante. No obstante, la técnica de cementación es fundamental, ya que hay que tener precaución para evitar que el cemento se introduzca entre los fragmentos óseos de la fractura, pues no conseguiría la consolidación de la misma.<sup>21</sup>

### **4. Resistencia ósea de base**

Como ya se ha hablado en puntos previos, la integridad del hueso cortical es de vital importancia, su geometría y sus características materiales son los principales factores determinantes de la resistencia.

Por este motivo se deben limitar, en la medida de lo posible, los gestos quirúrgicos que debiliten y alteren la estructura de la cortical del hueso. En relación con esta observación, puede resultar de interés mencionar la posibilidad que existe de aparición de fracturas periprotésicas tras la realización de orificios óseos en la localización de puntos anatómicos para la cirugía protésica navegada.<sup>22</sup>

### **5. Osteólisis y aflojamiento del implante**

La osteólisis es un proceso complejo que se genera alrededor del implante y que es debido a la llamada “enfermedad de las partículas”. Es consecuencia de las partículas producidas como resultado del desgaste de los diferentes materiales que componen la prótesis y que ocasionan la erosión del hueso subyacente.

El mecanismo fisiopatológico se produce por la fagocitosis de las partículas de desecho que realizan los macrófagos, lo cual va a desencadenar una reacción inflamatoria que activa la célula osteoclástica. Estas células segregan catepsina K, fosfatasa ácida y anhidrasa carbónica tipo II, todas ellas producen resorción ósea, y el consecuente debilitamiento del hueso en las zonas subyacentes a la prótesis. Este mecanismo es más pronunciado en pacientes con menor masa ósea previa a la cirugía.<sup>23</sup>

## **6. Cirugía primaria frente a cirugía de revisión**

Las fracturas periprotésicas son más frecuentes tras la cirugía de revisión que tras la cirugía primaria.

Meek et al. en su estudio sobre la población escocesa, analizaron las 47733 prótesis totales de rodilla implantadas desde 1982 hasta 2010. Del total de las prótesis, 3222 correspondían a cirugías de revisión. Se objetivó una incidencia de fractura a los 5 años del 0,6% para las prótesis primarias y 1,7% para las prótesis de revisión. La incidencia de fractura periprotésica a los 10 años asciende a 1,3% para las prótesis primarias y 2,2% para las prótesis de revisión. Además, observó que hasta el año 2001 se producían 21 fracturas periprotésicas al año, y que el número de fracturas ascendía a más del doble, 51 al año, en 2007.<sup>24</sup>

De este estudio se puede extraer que las fracturas periprotésicas son más frecuentes tras las cirugías de revisión, y que este riesgo se incrementa con el número de revisiones y además se reduce el tiempo para la aparición de las mismas.

## **Clínica**

La fractura periprotésica de rodilla se presenta en la mayoría de los casos en pacientes ancianos con un grado variable de osteopenia, que sufren un impacto de baja energía. Esto puede ocasionar dolor en la zona del impacto, así como tumefacción. Dependiendo del tipo de fractura y el lugar donde esta se produzca podrán aparecer diferentes signos y síntomas. Es común que se produzca inestabilidad del miembro afecto debido a una desalineación de los componentes protésicos y que el implante quede aflojado. Otro signo que aparece de forma frecuente es la incapacidad funcional de la rodilla, bien por el dolor que genera la fractura, o bien por el aflojamiento del implante.



## **Diagnóstico**

Lo primero que se debe hacer ante la sospecha de fractura periprotésica de rodilla es una radiografía tanto anteroposterior como lateral, debiendo ser analizadas meticulosamente para detectar cualquier signo de aflojamiento de los implantes, tales como migración de partes óseas adyacentes a la prótesis, radiolucencias tanto en la interfase hueso-cemento como en la interfase cemento-implante o en la interfase hueso-implante. Si tuviésemos la posibilidad sería muy recomendable comparar las radiografías actuales con las previas.

Resulta crucial estudiar e interrogar al paciente sobre el estado previo a la fractura, intentando averiguar si existía o existe algún signo que indique que hay aflojamiento del implante, ya que esta circunstancia obliga a cambiar la estrategia terapéutica.

En situaciones complejas, en las que aun existan dudas acerca de la conminución o la situación del implante, puede ser necesario la realización una tomografía axial computarizada simple o con reconstrucción en 3D.

Otra situación que puede ser causa de aflojamiento de las prótesis es la infección, en cuyo caso es necesario completar adecuadamente la historia clínica del paciente, así como solicitar marcadores serológicos que puedan orientar hacia este diagnóstico, tales como la PCR y VSG. Si estos marcadores se encuentran aumentados y/o se albergan altas sospechas de infección, lo adecuado es realizar una punción de la articulación, en la que se estudiarán las células de la serie blanca, las células polimorfonucleares y se llevará a cabo un cultivo microbiológico.

Las guías clínicas consideran que hay infección cuando se alcanzan los siguientes niveles: PCR >10 mg/L, VSG >30 mm/hora, Linfocitos en líquido sinovial >3000 cels./ $\mu$ L y PMN >80 %.<sup>7</sup>

## **Clasificación**

Existen numerosas clasificaciones para la fractura femoral tras una prótesis total de rodilla, por lo que se debe analizar cuáles son las características de un buen sistema de clasificación.

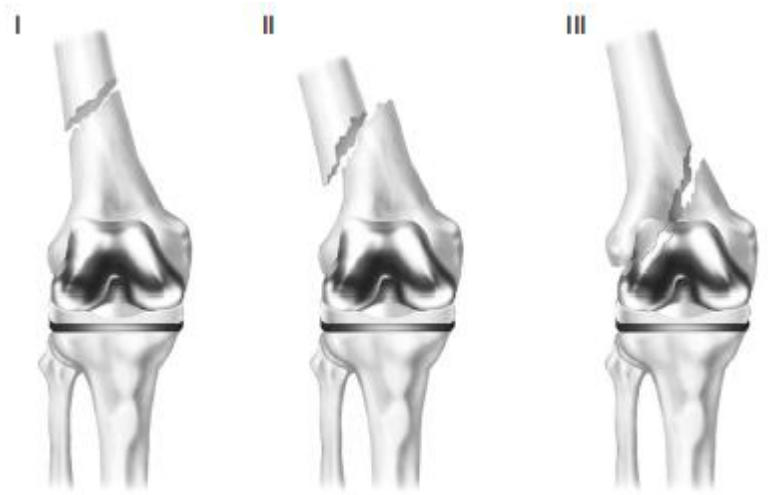
El sistema de clasificación debe ser específico de la patología ante las que nos enfrentamos y abarcar los aspectos más importantes de esta, sin que tenga un excesivo

número de variables que harían difícil su entendimiento y su aplicabilidad. De este modo, se consigue que el sistema clasificador sea fiable y reproducible, consiguiendo tener concordancia intraobservador y concordancia interobservador.

Un sistema clasificatorio debe ser descriptivo y actuar como una guía terapéutica de la patología en cuestión. Además, tiene que ser aceptado y utilizado por todos los profesionales para que los resultados se puedan compartir y comparar.

La clasificación más comúnmente usada actualmente para catalogar las fracturas de fémur en pacientes con prótesis de rodilla es la que desarrollaron Rorabeck y Taylor (Figura 2).<sup>25</sup>

Tradicionalmente se utilizaba la clasificación de Neer, la cual tenía limitaciones ya que no consideraba el estado de fijación del implante, ni la calidad del remanente óseo.<sup>26</sup>



**Figura 2:** Clasificación de fractura supracondílea de fémur tras artroplastia total de rodilla descrita por Rorabeck y Taylor.

En la clasificación de Rorabeck y Taylor se plasma el estado de la fractura si esta desplazada o no, y el estado de la prótesis, si está aflojada o no (Tabla 1).

Tipo	Estado de la fractura	Estado de la prótesis
I	No desplazada	Intacta
II	Desplazada	Intacta
III	Desplazada o no desplazada	Aflojada o defectuosa

**Tabla 1:** Clasificación de las fracturas periprotésicas femorales según Lewis y Rorabeck.

Si bien es cierto que esta clasificación es sencilla y reproducible, presenta limitaciones, ya que no sirve de guía terapéutica y no tiene en cuenta aspectos importantes como las características de la fractura o el remanente óseo.

Por lo tanto, la clasificación de Rorabeck y Taylor es útil para agrupar las diferentes fracturas de fémur periprotésicas y ayuda en la comunicación interobservadores pero no es adecuada para la elección del mejor tratamiento para cada una de estas fracturas.

En un esfuerzo por introducir estos conceptos en una clasificación y que sirvan de guía terapéutica, Kim et al. en su artículo de revisión bibliográfica, desarrollaron un sistema de clasificación que incluía el remanente óseo, el estado de fijación de la prótesis y la capacidad de reducción de la fractura (Tabla 2).<sup>27</sup>

<b>Tipo</b>	<b>Características de la fractura</b>	<b>Tratamiento</b>
<b>I A</b>	Buen remanente óseo, prótesis estable y bien posicionada, fractura no desplazada o fácilmente reductible	Conservador
<b>I B</b>	Buen remanente óseo, prótesis estable y bien posicionada	Reducción y fijación interna
<b>II</b>	Fracturas reductibles con adecuado hueso distal, malposicionadas o componentes aflojados	Revisión con vástago largo
<b>III</b>	Fracturas con gran conminación con mal remanente óseo distal para la fijación	Reemplazo de la prótesis

**Tabla 2:** Clasificación de las fracturas supracondíleas de fémur distal tras artroplastia total de rodilla, según Kim.

Este trabajo sigue la clasificación de Rorabeck y Taylor ya que es la más utilizada y con la que mayor experiencia se cuenta en el ámbito clínico.

Respecto a la clasificación de las fracturas periprotésicas de tibia, existen menos sistemas de clasificación, posiblemente porque son menos frecuentes que las fracturas de fémur. La clasificación más usada es la descrita por Felix et al. (Tabla 3).<sup>28</sup>

Tipo	Localización	Subcategoría
I	Meseta tibial	A: prótesis bien fijada
		B: prótesis aflojada
		C: fractura intraoperatoria
II	Adyacente a la prótesis	A: prótesis bien fijada
		B: prótesis aflojada
		C: fijación intraoperatoria
III	Distal a la prótesis	A: prótesis bien fijada
		B: prótesis aflojada
		C: fijación intraoperatoria
IV	Tubérculo tibial	

**Tabla 3:** Clasificación de las fracturas tibiales periprotésicas de rodilla, según Felix.

Esta clasificación presenta dos avances respecto a la de fémur de Rorabeck y Taylor, ya que incluye la localización de la fractura y el momento en el que esta ocurre (intra- o posoperatoria), aunque tampoco incluye factores como el remanente óseo o la presencia de vástagos.

En relación a las fracturas periprotésicas de rótula no existe consenso acerca de qué sistema utilizar, no obstante parece ser que la clasificación más utilizada es la de Ortiguera y Berry (Tabla 4).<sup>29</sup>

Tipo	Estado del mecanismo extensor	Estado del implante	Remanente óseo
I	Intacto	Estable	Bueno
II	Lesionado	Estable	Bueno
III A	Intacto	Aflojado	Bueno
III B			Insuficiente

**Tabla 4:** Clasificación de las fracturas patelares periprotésicas de rodilla, según Ortiguera y Berry.

En esta clasificación, además de catalogar el estado del mecanismo extensor y el estado del implante, se incluye el remanente óseo. Esto ayuda a una orientación para un adecuado manejo terapéutico.

## **Tratamiento**

El objetivo del tratamiento en las fracturas periprotésicas es conseguir una rodilla estable y sin dolor, sin un mal alineamiento residual. La elección del tratamiento dependerá de la situación en la que se encuentre la prótesis de la rodilla, intacta o aflojada, el patrón de la fractura, si está desplazada o no, la calidad del remanente óseo y las condiciones del paciente, si era deambulante o no previamente a la fractura, si era independiente para las actividades básicas de la vida diaria, si desea operarse o no, o si es capaz de soportar una cirugía en caso de precisarla.

Para tomar la decisión del tratamiento a seguir es necesario, previamente, haber llegado a un diagnóstico correcto mediante los métodos anteriormente comentados, una adecuada clasificación, así como una apropiada planificación quirúrgica precedida de un plan de rehabilitación precoz.

En este apartado se examinará el tratamiento conservador y quirúrgico en cada uno de los componentes de la rodilla, es decir, femoral, tibial y patelar.

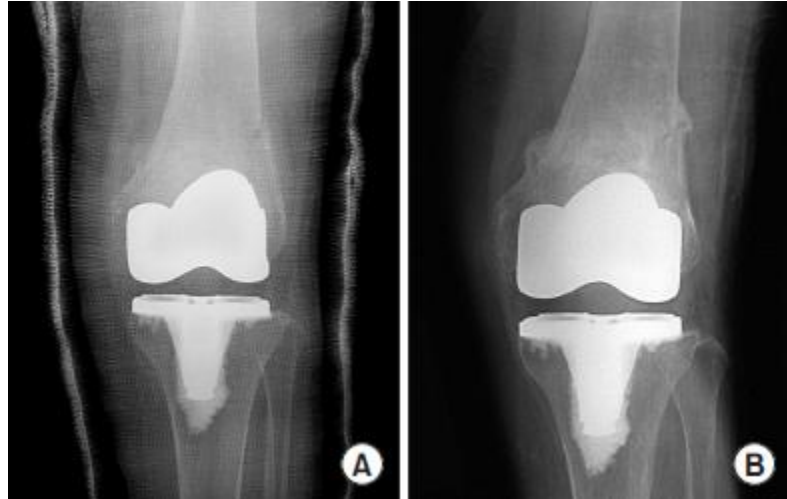### **Fractura periprotésica femoral**

#### Tratamiento conservador

El tratamiento conservador consiste en la inmovilización mediante yeso con o sin un periodo de tracción esquelética, asociado a una restricción del apoyo, durante 4 a 6 semanas.

Actualmente, la tracción esquelética raramente se usa por el riesgo de infección en el lugar de los pines de tracción, parálisis del nervio, úlcera por decúbito debido a la inmovilización prolongada, progresión de la osteoporosis, disminución funcional de la rodilla por anquilosis y posibilidad de complicaciones sistémicas, principalmente por tromboembolismos. La ventaja de este tratamiento es que no precisa anestesia general, y que las complicaciones producidas por hemorragia o infección son raras.

Por esto debería ser considerado como primer escalón de tratamiento en las fracturas de Rorabeck tipo I, es decir, en fracturas no desplazadas y con la prótesis intacta. (Figura 3).



Se entiende por fracturas mínimamente desplazadas aquellas que

**Figura 3:** (A) Radiografía anterior mostrando fractura supracondílea de fémur tras artroplastia total de rodilla mínimamente desplazada tratada mediante inmovilización con yeso. (B) Radiografía anterior mostrando unión de la fractura después de un año tras el tratamiento.

presentan menos de 5 mm de traslación, entre 5° y 10° de angulación, menos de 1 cm de acortamiento y menos de 10° de rotación.<sup>30</sup>

Durante el periodo de inmovilización con yeso, el paciente debe ser sometido a seguimiento radiológico periódico, cada 2 semanas, para observar el alineamiento de la fractura y la estabilidad de la prótesis. Cuando se observe un alineamiento correcto y mantenido en el tiempo el yeso se puede retirar e iniciar la rehabilitación. En cambio, si durante el seguimiento se observa desplazamiento o inestabilidad de la prótesis, debería plantearse un cambio de tratamiento a uno más agresivo que incluya cirugía.<sup>31</sup>

Existen numerosos estudios sobre los resultados del tratamiento conservador, por ejemplo, Chen et al. en su revisión bibliográfica comparó los resultados de tratamiento conservador con resultados de tratamiento quirúrgico. Este estudio demostró que la tasa de éxito en el tratamiento conservador, en fracturas no desplazadas, alcanzaba el 83%. Además de que la incidencia de complicaciones era mayor en el grupo que había recibido tratamiento quirúrgico.<sup>32</sup>

Merkell et al. recomendaba el uso de tratamiento conservador pese a que 9 de 26 pacientes (35%) precisaron una artroplastia de revisión debido a la falta de alineamiento, no consolidación de la fractura o aflojamiento de los componentes protésicos.<sup>33</sup>

Moran et al. reportó resultados satisfactorios en 10 de los 15 pacientes con fractura desplazada tratados mediante fijación interna, pero ninguno de los 9 pacientes con fractura desplazada que trató de forma conservadora consiguió un resultado satisfactorio, precisando cirugía posterior. Por lo que concluyó que el tratamiento conservador está recomendado para fracturas no desplazadas, pero para las desplazadas es preferible la fijación interna, aunque tenga una tasa de complicaciones significativa.<sup>34</sup>

Sin embargo, Culp et al. en su revisión de 60 pacientes con fractura periprotésica de rodilla, comparaba el resultado de tratar 30 pacientes con cirugía y 30 con tratamiento conservador. Tras el estudio disuadía del uso del tratamiento conservador, debido a que observó que este método producía en un 20% (6 de 30) de sus pacientes, fallos en la consolidación de la fractura y un 23% (7 de 30) de los pacientes presentaba desalineamiento de la fractura al final del tratamiento conservador. Mientras que en los 30 pacientes tratados quirúrgicamente observó que solo 3 de ellos presentaban desalineamiento y tan solo un paciente mostró fallo en la consolidación de la fractura.<sup>17</sup>

En resumen, una selección adecuada y una correcta clasificación de los pacientes es esencial para que el tratamiento conservador sea exitoso, así como un adecuado seguimiento a lo largo del tratamiento para vigilar el alineamiento y la consolidación ósea. En caso de que este tratamiento fracasara, se optaría por un tratamiento más agresivo que incluyese la cirugía.

### Tratamiento quirúrgico

Existen varias opciones quirúrgicas para tratar las fracturas periprotésicas supracondíleas de fémur distal. Si el implante es estable, la mejor opción es la osteosíntesis con cualquier medio adecuado con o sin injerto óseo. Sin embargo, si la prótesis está aflojada se precisa una reconstrucción mayor, que abarca desde prótesis de revisión a la prótesis con vástago. Dentro de este apartado se examina cada una de las opciones, cuando se utilizan y que riesgos y beneficios pueden reportar al paciente.

Cuando se trata de osteosíntesis existen diversas opciones terapéuticas, sobre las que no hay consenso acerca de cuál es más eficaz, hecho que genera gran controversia y da lugar a diversidad de estudios. Este tipo de alternativa terapéutica se utiliza para fracturas femorales periprotésicas de rodilla en las que no hay aflojamiento del componente protésico. Es decir, según la clasificación de Rorabeck y Lewis, se usaría

para las fracturas tipo I y II. La reducción anatómica y la fijación rígida obtenida mediante los tratamientos quirúrgicos permiten un movimiento amplio y temprano de la articulación, así como la deambulación. Las técnicas quirúrgicas comunes incluyen fijación externa e interna, las cuales se describen a continuación.

- **Enclavado endomedular**

El enclavado endomedular es una alternativa eficaz en el tratamiento de fracturas femorales periprotésicas en las que los componentes protésicos no presenten signos de aflojamiento.

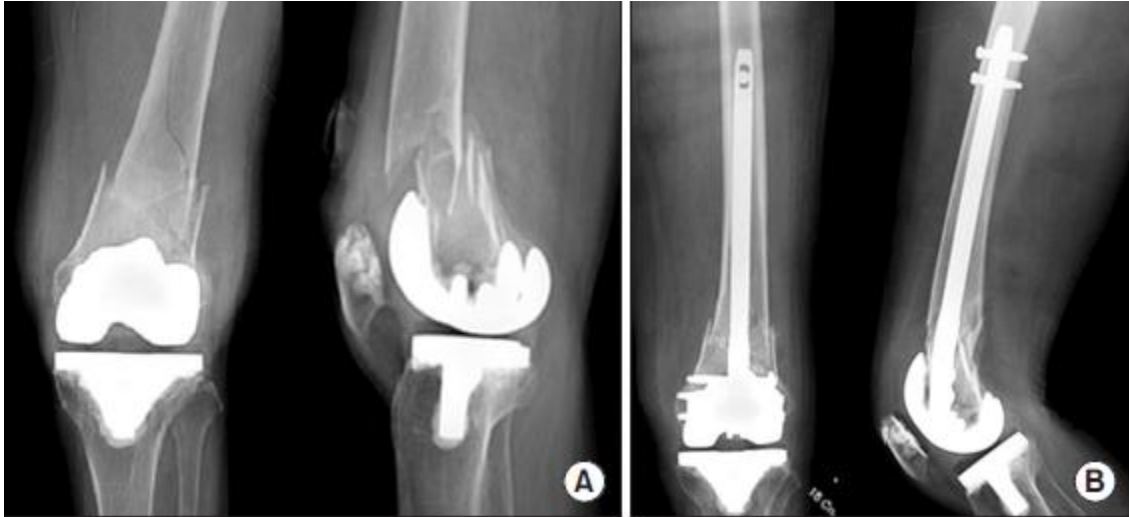Presenta diversas ventajas ya que proporciona fijación biomecánicamente estable, con una disección mínima de partes blandas, no compromete el aporte sanguíneo perióstico y no requiere una gran demanda técnica por parte del cirujano.

El enclavado anterógrado quedaría hoy en desuso, limitado solo a fracturas femorales por encima de prótesis posteroestabilizadas sin vástago, con un segmento de hueso distal suficientemente largo, de por lo menos 8 cm desde la línea de la articulación, y con la mínima conminución posible.

Actualmente se utiliza el enclavado endomedular retrógrado. Este presenta varias ventajas que lo hacen más práctico tales como, la garantía de solapamiento con el implante protésico, facilita el control del bloqueo distal ya que utiliza tornillos de fijación, es biomecánicamente más útil puesto que soporta compresiones axiales y fuerzas de torsión mayores. Además, se puede utilizar en fracturas previas que hayan sido fijadas con un sistema placa-tornillo deslizante en el fémur ipsilateral, ya que el clavo se solapará con la placa evitando así la creación de zonas de estrés.

Sin embargo, esta terapia no es el remedio definitivo pues presenta ciertas contraindicaciones e inconvenientes. No se recomienda su uso en presencia de implantes de cadera ipsilaterales, ni en prótesis de rodilla posteroestabilizadas, prótesis de bisagra o prótesis con vástago, debido a que el clavo no tiene sitio físico por el que entrar a la medular del fémur. Presenta algunos inconvenientes, como un aumento del riesgo de infección periprotésicas ya que es necesario entrar en la articulación, no permite el control del varo o valgo en el foco de la fractura, y requiere averiguar el modelo protésico para conocer la apertura intercondílea del componente protésico femoral (Figura 4).<sup>35</sup>





**Figura 4:** (A) Radiografía anteroposterior y lateral mostrando fractura supracondílea de fémur tras artroplastia total de rodilla. (B) Radiografía anteroposterior y lateral mostrando reducción anatómica de la fractura tras fijación interna usando clavo endomedular retrógrado.

Recientemente, Herrera et al. realizó una revisión sistemática de 415 casos de fractura periprotésica de rodilla en la que concluyó que el clavo endomedular retrógrado presentaba una reducción del riesgo relativo del 87% para el desarrollo de falta de consolidación ósea, y un 70% de requerir cirugía de revisión, en comparación con métodos tradicionales de placa sin bloqueo.<sup>36</sup>

En una revisión sistemática reciente realizada por Ristevski et al. se comparaba la fijación con placa bloqueada y el enclavado intramedular retrógrado para el tratamiento de las fracturas periprotésicas femorales distales proximales a una artroplastia total de rodilla. Los autores señalaron que el enclavado intramedular tiene una tasa de consolidación desalineada más alta, con una diferencia estadísticamente significativa en comparación con la placa bloqueada, aunque había una tendencia sin significación estadística hacia el aumento de la tasa de pseudoartrosis en la fijación con placa bloqueada. Los autores de dicha revisión llegaron a la conclusión de que la fijación con placa bloqueada puede tener ciertas ventajas respecto al enclavado intramedular retrógrado, aunque es necesario realizar más estudios.<sup>37</sup>

- **Placa no bloqueada**

Antes del desarrollo de las placas bloqueadas, las opciones para tratar las fracturas femorales periprotésicas de rodilla sin aflojamiento de los componentes consistían en el clavo-placa de ángulo recto de AO, el tornillo placa DCS (Dynamic Condylar Screws) y

la placa condílea. Estas técnicas solían asociarse a cerclajes que interrumpían la circulación perióstica ante la falta de agarre de los tornillos, que solo se podían fijar a la cortical lateral por la presencia de vástagos femorales. La placa condílea era la más versátil, ya que permitía alcanzar zonas más distales.

Healy et al. trataron 20 fracturas Rorabeck tipo II usando placas condíleas y adicionalmente injerto óseo en 15 rodillas con osteoporosis severa. Las fracturas curaron en todas las rodillas, pero se demostró que se precisaba cirugía de revisión en 2 rodillas debido a la pérdida de la reducción.<sup>38</sup>

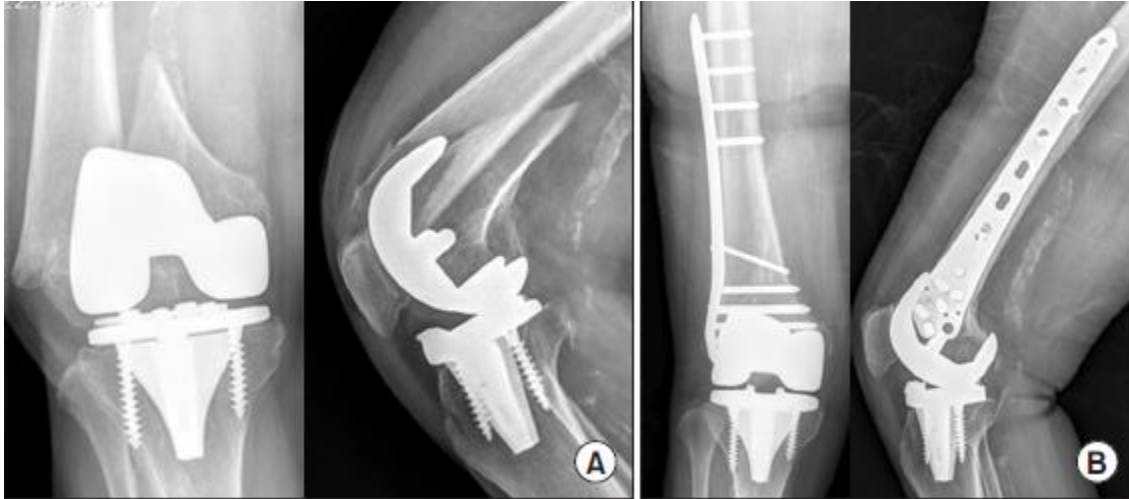En la actualidad, ninguna de ellas presenta ventajas cuando se las compara con los clavos endomedulares o las placas bloqueadas. Estudios biomecánicos en cadáveres han demostrado que la fijación con placa bloqueada es superior a la fijación con placa no bloqueada incluyendo las placas DCS, ya que carecen de la fuerza biomecánica necesaria y son difícilmente implantables en fracturas distales.<sup>39</sup> Por este motivo estas técnicas terapéuticas ya no se consideran una alternativa eficaz en el tratamiento de fracturas periprotésicas de rodilla y se encuentran en desuso hoy en día.

- **Placa bloqueada**

Recientemente se ha introducido el concepto de fijación interna mínimamente invasiva (LISS: Less Invasive Stabilization System) usando una placa bloqueada. El objetivo es minimizar el daño de las partes blandas y el periostio así como el aporte sanguíneo con una incisión mínima durante la cirugía.

La placa bloqueada específica para el fémur distal ha revolucionado el tratamiento de las fracturas periprotésicas. Este tipo de placas presentan múltiples orificios, a menudo poliaxiales, que permiten una fijación más estable. Es biomecánicamente más consistente que la placa no bloqueada, ya que actúa como un fijador externo, pero en un plano submuscular (Figura 5).<sup>39</sup>

Estas placas producen una rápida consolidación de la fractura con menor riesgo de complicaciones, tales como la hemorragia o la infección.



**Figura 5:** (A) Radiografía anteroposteior y lateral mostrando fractura supracondílea de fémur desplazada tras artroplastia total de rodilla. (B) Radiografía anteroposteior y lateral mostrando reducción anatómica de la fractura tras reducción abierta y fijación interna con placa bloqueada.

Kregor et al. obtuvieron una tasa de éxito cercana al 100% usando la fijación LISS con placas bloqueadas, ya que 36 de 38 pacientes con fractura periprotésica de rodilla obtuvieron consolidación ósea sin ninguna complicación.<sup>40</sup>

Althausen et al. demostraron mejores resultados aplicando sistemas de estabilización mínimamente invasivos (LISS), en términos de mantenimiento del alineamiento y recuperación posoperatoria, comparado con otros cuatro sistemas diferentes de fijación.<sup>41</sup>

Ricci et al. en su estudio sobre 22 pacientes con fractura periprotésica de rodilla tratados con placas bloqueadas, obtuvieron una tasa de consolidación del 86%, solo 3 de estos pacientes no curaron adecuadamente la fractura. Estos tres pacientes eran diabéticos insulino-dependientes, de los que 2 sufrieron infección de la herida quirúrgica.<sup>42</sup>

En comparación con el clavo intramedular la placa bloqueada presenta ciertas ventajas. No requiere realizar una artrotomía, ni conocer la apertura intercondílea de la prótesis. Presenta más puntos de fijación distal y se puede usar si hay una prótesis o un clavo de cadera ipsilateral, evitando crear zonas de estrés entre ambos componentes. Ahora bien, su correcta implantación puede ser técnicamente más exigente para el cirujano.

En esta técnica adquiere gran importancia el injerto óseo, ya que es clave para el éxito. Se utiliza como complemento de las diferentes formas de fijación. La suplementación

con hueso esponjoso en el sitio de la fractura, especialmente si se acompaña de hueso autólogo, mejorará las posibilidades de unión ósea.

Existe gran cantidad de bibliografía que avala la alta eficacia de la placa bloqueada como alternativa en el tratamiento de fracturas Rorabeck tipo II, por ello, en la actualidad es un método ampliamente utilizado en la práctica clínica.

- **Otros sistemas menos frecuentes**

#### Fijador externo

Este modo de tratamiento se ha documentado en escasas ocasiones. Biswas et al. trataron mediante fijador externo a 5 pacientes con fractura tras prótesis de rodilla en los cuales había fracasado el tratamiento previo, tracción ósea en 1 y la fijación interna en los otros 4. En los 5 pacientes se produjo la consolidación de la fractura entre 12 y 16 semanas con buen alineamiento y sin complicaciones adicionales.<sup>43</sup>

Existen publicaciones de casos clínicos describiendo el uso del fijador externo Ilizarov en pacientes que no eran candidatos a tratamiento convencional de fracturas femorales periprotésicas. En ambos casos se consiguió una unión sólida de la fractura con adecuada recuperación funcional.

Esta técnica, sin embargo, presenta un alto riesgo de infección y dificultad de movimiento del miembro dado que los clavos perforan el muslo. Por lo tanto, hasta el momento su uso parece limitado a las lesiones de alta energía o con un importante compromiso de las partes blandas.

- **Prótesis de revisión**

Esta alternativa de tratamiento se reserva para las fracturas Rorabeck tipo III, es decir, aquellas fracturas con aflojamiento del componente femoral, en las que la fijación interna es insuficiente, y precisan la revisión protésica.

Aunque no exista inestabilidad protésica, esta técnica puede ser necesaria en los siguientes casos: alto grado de conminución o fractura en la proximidad de la superficie articular en las que no sea posible la fijación interna, fallo de otros tratamientos o un desalineamiento severo.

Una revisión primaria permite mantener la alineación y la carga de peso precoz. En la cirugía de revisión de prótesis, se inserta un vástago femoral largo para estabilizar el implante, dicho vástago deberá sobrepasar la fractura por lo menos en una longitud igual o mayor del doble del diámetro femoral.<sup>44</sup>

En la mayoría de ocasiones el vástago es cementado, es importante en estos casos que no haya extravasación del cemento al foco de la fractura, ya que esto impediría la consolidación de la misma.

Tanto si el vástago es cementado como si no lo es, se utilizan elementos adicionales como placas o cerclajes que aporten fijación suplementaria para asegurar la estabilidad de la fractura y el componente femoral.<sup>31</sup>

- **Prótesis de revisión asociada a aloinjerto (composite)**

Los casos más difíciles incluyen fracturas de Rorabeck tipo III con poco remanente óseo o de baja calidad, frecuentemente secundaria a osteólisis por residuos del polietileno o del metal. Estos casos requieren la escisión del fragmento distal de la fractura y reemplazo por prótesis tipo bisagra más aloinjerto hecho de composite. El composite es una resina sintética fácilmente moldeable, debe prepararse en una mesa de trabajo para poder labrar el canal para el vástago y cementar el componente femoral.

Las prótesis tipo bisagra se usan porque no siempre se pueden reconstruir los ligamentos colaterales. Es recomendable reinsertar los ligamentos en el composite, hecho que proporciona estabilidad adicional evitando de este modo el uso de prótesis tipo bisagra.

Debido a que el objetivo de este tipo de cirugía es lograr la consolidación entre el aloinjerto y el fémur distal nativo, algunos autores aconsejan realizar un corte entre el injerto y el hueso remanente, y aplicar injertos de hueso esponjoso sobre las incisiones en un intento de mejorar su unión.<sup>35</sup>

Esta opción terapéutica debería ser considerada como última opción cuando otros tratamientos no sean factibles. Es cierto que con las nuevas prótesis tipo bisagra se incrementa la libertad de rotación y existe menos estrés en el hueso pero no iguala la función y longevidad de los componentes femorales, por lo tanto su uso debería reservarse para casos excepcionales.<sup>45</sup>

- **Prótesis modulares tumorales**

Estas prótesis se reservan para pacientes de edad avanzada con poco remanente óseo asociado a implante aflojado o como alternativa a la amputación tras múltiples artroplastias de revisión.

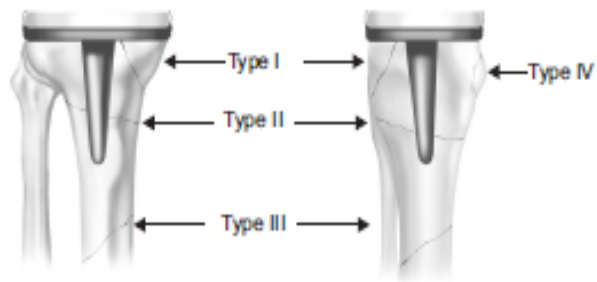
Esta terapia permite una carga total precoz, mejorando la rehabilitación y permitiendo al paciente la recuperación de la actividad previa a la fractura, además no requiere esperar a la consolidación de la fractura.

Sin embargo al colocar este tipo de prótesis es necesario recambiar el componente tibial, aunque esté bien fijado. Resulta una alternativa económicamente cara y además su fracaso implica opciones de reconstrucción limitadas y aun más costosas.<sup>35</sup>

En conclusión, el manejo de las fracturas periprotésicas de fémur tras una artroplastia total de rodilla depende del grado de desplazamiento de la fractura, la calidad del hueso, la localización de la fractura y el estado de los componentes protésicos, si están aflojados o no.

### Fractura periprotésica de tibia

Son relativamente poco frecuentes, habitualmente se trata de fracturas peroperatorias que suelen pasar desapercibidas en el momento quirúrgico o bien fracturas por estrés, especialmente si los componentes protésicos se encuentran en varo. Están típicamente



**Figura 6:** Clasificación de las fracturas periprotésicas tibiales, según Felix.

asociadas a implantes aflojados y con osteólisis extensas. El objetivo del tratamiento es puentear la tibia proximal dañada con un componente de revisión con vástago más largo. En esta cirugía hay que prestar especial atención a la tuberosidad tibial y la inserción del tendón rotuliano, ya que podría quedar dañado el mecanismo extensor de la rodilla (Figura 6).

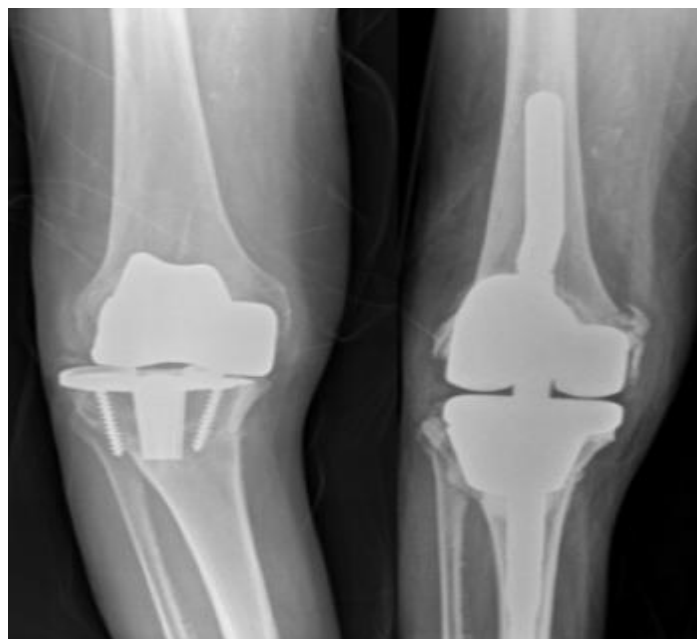### Tipo I

Son fracturas que se producen en la meseta tibial, por tanto, es fácil que el componente tibial se encuentre aflojado, y es necesario restaurar la superficie ósea para otorgar un apoyo. Si la fractura es intraoperatoria se recomienda el uso de placa y tornillos. Cuando son posoperatorias deberían tratarse mediante revisión de la prótesis, y estabilización de la fractura, dado que el tratamiento conservador llega a fracasar hasta en el 83% de los casos. Es importante conocer el tipo de defecto óseo y la reserva ósea restante, ya que puede ser necesario el uso de cemento o injertos óseos durante el acto quirúrgico.

### Tipo II

Se producen en localizaciones adyacentes al tallo del componente tibial. Si estamos ante una fractura con implante estable, y con una alineación adecuada, se optará por la inmovilización y descarga de la extremidad, seguida de apoyo progresivo y asistido.

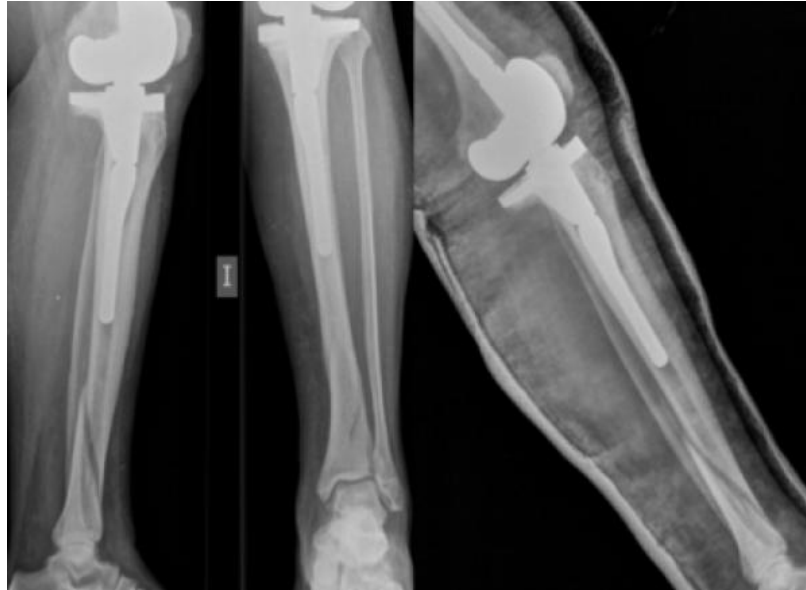
En cambio, si nos encontramos ante un implante aflojado es necesaria una cirugía de revisión para buscar un anclaje preciso del componente, con vástagos endomedulares que logren una buena estabilidad. En estos casos, el trazo de la fractura asienta sobre vástagos cementados, lo que genera una dificultad añadida, ya que obliga a retirar los restos de cemento para no interferir en la consolidación de la fractura y a añadir injertos óseos (Figura 7).



**Figura 7:** Radiografía anteroposterior mostrando fractura periprotésica tibial tipo IIB de Felix (izq.). Tratamiento con prótesis de revisión con vástagos largos (dcha.).

Tipo III

En este caso, la fractura es distal a la prótesis, por tanto, generalmente cursan con prótesis estables que deben tratarse como una fractura habitual de diáfisis tibial, es decir, mediante yesos e inmovilización con restricción de la carga (Figura 8).



**Figura 8:** Radiografía lateral y posteroanterior mostrando fractura periprotésica tibial tipo IIIA de Felix (izq.). Radiografía lateral mostrando tratamiento conservador (dcha.).

Si por el contrario, estas fracturas generan un aflojamiento de los componentes protésicos, es necesario un recambio con vástagos largos, asociados incluso a osteosíntesis con placa.

Tipo IV

En estas fracturas se produce la avulsión del tubérculo tibial, y por tanto la interrupción del aparato extensor, pueden ser el inicio de una lesión grave y de difícil solución, deben ser tratadas mediante métodos sencillos y con escaso riesgo, con yeso en extensión e inmovilización.

Dado que cualquier fallo en el tratamiento de estas fracturas puede desembocar en un efecto devastador sobre la función de la rodilla, se tiende a la reducción abierta y fijación interna con cerclaje de alambre.

En general, en cualquier defecto óseo en la tibia proximal se debería usar una placa de metal para aumentar la estabilidad del implante, sin embargo, para defectos severos del remanente óseo o fracturas con mucha conminución sería conveniente utilizar aloinjerto o bien, prótesis modulares tumorales.<sup>20, 31, 35</sup>



### Fracturas periprotésicas patelares

Las fracturas de rótula son poco frecuentes pero quizá sean las que se más se produzcan por fatiga. Están muy influenciadas por factores biomecánicos en base al diseño de la prótesis, que pueden producir choques y microtraumas de repetición. La excesiva movilización posoperatoria, así como la resección de la grasa de Hoffa o la sección del alerón rotuliano, que causa un déficit del aporte vascular, son factores favorecedores de debilitamiento óseo, aumentando el riesgo de sufrir fracturas patelares.

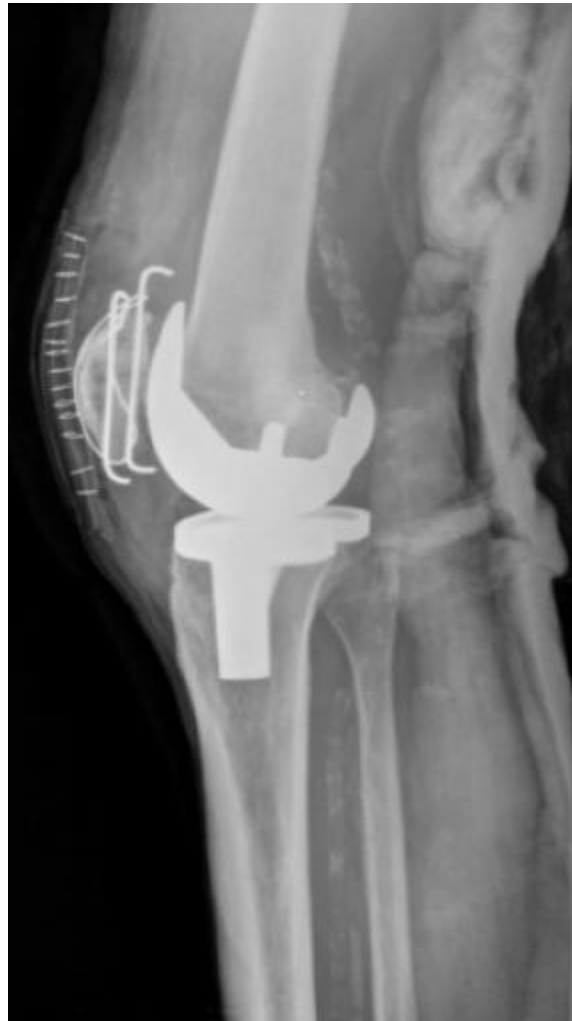#### Tipo I

Son fracturas con el mecanismo extensor intacto y con los componentes protésicos rotulianos bien fijados, frecuentemente, se trata de hallazgos radiológicos que no requieren ningún tipo de tratamiento. Si existiese dolor, se optaría por un tratamiento conservador que incluyese inmovilización durante cortos periodos de tiempo. Ortiguera y Berry observaron que en 37 de 38 casos con fractura de rótula no desplazada y con componentes estables, se producía una adecuada unión y restablecimiento de la función de la rodilla con tratamiento conservador.<sup>29</sup>

#### Tipo II

Cuando el mecanismo extensor está afectado se debe actuar para restaurar su continuidad y garantizar la extensión activa de la rodilla. Si la fractura es postraumática, se debe tener en cuenta el aumento del riesgo de infección, por lo que puede ser conveniente demorar la cirugía.

Para evitar la devascularización patelar se debe llevar a cabo un cerclaje, ya sea con agujas o en banda a tensión. Sin embargo,



**Figura 9:** Radiografía lateral mostrando fractura periprotésica patelar tipo II de Ortiguera-Berry. Tratamiento cerclaje con agujas.

si la fractura presenta pequeños fragmentos no reparables, es mejor realizar una patelectomía parcial (Figura 9).

### Tipo III

En estas fracturas el componente protésico está aflojado y el mecanismo extensor intacto, la decisión de tratamiento debería estar basada en el remanente óseo. Si existe suficiente remanente óseo se puede optar por una revisión de la prótesis o una patelectomía. En cambio, si hay poco remanente óseo la mejor opción es la patelectomía parcial o completa.

No obstante, dado que los tratamientos quirúrgicos generan alta tasa de complicaciones, el tratamiento conservador puede ser una buena opción a tener en cuenta en pacientes con síntomas leves y buena función de la articulación.

En la fractura patelar la clave del éxito terapéutico radica en la reconstrucción del aparato extensor, por lo que se puede y debe intentar el tratamiento ortopédico, a excepción de situaciones especiales, cuando hay aflojamiento o inviabilidad del implante, cuando son fracturas desplazadas o con impotencia funcional para la extensión, donde es obligatoria la reconstrucción del aparato extensor.<sup>20, 31, 35.</sup>

### Tratamiento rehabilitador

El tratamiento rehabilitador debe ser multidisciplinar e individualizado teniendo en cuenta diferentes factores que determinarán las características de la rehabilitación que se le planteará a cada paciente.

Estos factores son: estado funcional previo a la cirugía, tipo y localización de la fractura, momento de la lesión, ya sea intra o posoperatoria, y el tratamiento que se ha llevado a cabo, bien sea conservador o quirúrgico.

El objetivo de la rehabilitación es conseguir la consolidación de la fractura para conseguir una artroplastia estable, que permita al paciente retomar su vida diaria. Una movilización precoz de la articulación ayudaría a prevenir complicaciones como las contracturas o rigideces, flebitis, embolismo pulmonar o úlceras por decúbito. Otro objetivo es conseguir una movilidad de entre 0° y 90° en las dos primeras semanas, antes del alta hospitalaria.

La rehabilitación debe iniciarse de forma precoz, en las primeras 24 horas. Esta consistirá en analgesia farmacológica, crioterapia y ejercicios isométricos del cuádriceps y activos de ambos tobillos, para prevenir la trombosis venosa profunda. El segundo día posoperatorio, se deben iniciar movimientos de flexo-extensión de la rodilla intervenida, con un rango de movimiento limitado, esto ayuda a potenciar el cuádriceps y evita contracturas en flexión.

A medida que el paciente mejora del posoperatorio, se incrementan los movimientos de la rodilla, incluyendo progresivamente más grupos musculares y aumentando el grado de flexión de la articulación de manera activa y pasiva.

Existen aparatos de movilización pasiva continua de la rodilla que ayudan a alcanzar grados de flexión mayores en menos tiempo. Hay datos contradictorios acerca del uso de estos aparatos, ya que se ha visto que reducen el tiempo de estancia hospitalaria, con todos los beneficios que esto reporta, pero también se ha informado de aumento de la tasa de complicaciones de la herida quirúrgica.

Durante este proceso se debe hacer hincapié en la potenciación muscular, mediante ejercicios isométricos, están especialmente indicados en pacientes con importante un desacondicionamiento físico o afectación poliarticular previa. La reeducación de la marcha se debe iniciar de manera paulatina y una vez que esté asegurada la consolidación radiográfica de la fractura, de tal manera que se podrá empezar la carga parcial progresiva.

Los criterios para dar de alta hospitalaria a estos pacientes son los siguientes: herida operatoria sin complicación alguna, flexión activa de 80° mínimo, marcha independiente ayudada por dos bastones ingleses, ser independiente en las transferencias y para las ABVD, y conocer el programa de ejercicios para continuarlos en el domicilio.

Muchos de estos pacientes deben seguir un programa de tratamiento rehabilitador de forma ambulatoria hasta conseguir una flexión de rodilla de 90° y marcha independiente.<sup>35</sup>

## **Complicaciones**

Si bien la fractura periprotésica tras una artroplastia de rodilla es, por si misma, una complicación supone una situación de vulnerabilidad añadida, cuyo tratamiento no está exento de riesgos.

La situación general de estos pacientes es precaria desde el inicio, puesto que presentan edades avanzadas, enfermedades asociadas (Diabetes Mellitus...), restricciones de la deambulación, mala tolerancia a la permanencia en cama, así como pobre calidad ósea, escasa capacidad de consolidación de fracturas y en ocasiones componentes aflojados o malalineados. Todas estas circunstancias previas son un caldo de cultivo para la aparición de complicaciones.

Los estudios coinciden en que la aparición de complicaciones se encuentra en torno al 30% de los casos en el curso del tratamiento de estos pacientes.

Existen complicaciones comunes a cualquier procedimiento quirúrgico como el riesgo de trombosis, la aparición de infecciones, o complicaciones especiales derivadas de la dificultad del abordaje, como el riesgo de lesiones vasculares, neurológicas o aquellas relacionadas con la técnica de osteosíntesis que se ha utilizado.

La mortalidad es la complicación que más se puede esperar, ya que son pacientes con una vulnerabilidad manifiesta. Diferentes estudios coinciden en que la mortalidad durante el primer año tras una fractura periprotésica se encuentra entre el 11% y el 16%.<sup>6, 46, 47</sup>

El retraso en la intervención quirúrgica ha sido relacionado con un aumento de la mortalidad durante el primer año postquirúrgico, en pacientes con fractura periprotésica de rodilla.

Otras complicaciones comunes son la aparición de tromboflebitis, que puede provocar tromboembolismo pulmonar sintomático entre el 3% y el 10% de los pacientes. La aparición de hematomas posoperatorios es esperable, hecho que puede provocar sobreinfecciones en el 50% de estos casos.

Herrera et al. en su estudio retrospectivo de revisión sobre 415 casos averiguaron que la infección del lecho quirúrgico se producía en un 5,3% de los pacientes tratados mediante placa bloqueada, y un 5,7% en aquellos pacientes tratados mediante placa de

tipo convencional. También vieron que en los pacientes tratados mediante enclavado endomedular las infecciones se igualaban a 0%. En general, se desarrollaba infección en el 3% de los pacientes con fractura periprotésica, es decir, en 13 de los 415 pacientes estudiados.<sup>36</sup>

La aparición de infección puede comprometer el resultado final, hasta el grado de condicionar una amputación como única forma de controlar la infección resistente a todo tipo de tratamiento y que puede amenazar la vida del paciente.

Las complicaciones específicas están en relación con el abordaje quirúrgico, la técnica empleada y el tipo de implante. Las complicaciones neurológicas más frecuentes son las agresiones del nervio ciático poplíteo externo que ocurren en un 10% de los casos. Las lesiones vasculares pueden afectar a la arteria tibial posterior y se producen hasta en un 10% de los casos.

Otras complicaciones son las refracturas por encima del material de osteosíntesis, estas se producen sobretodo en pacientes con prótesis de cadera y rodilla ipsilateral. También pueden derivar del tratamiento aplicado, como la falta de consolidación, el acortamiento de la longitud del miembro afectado y/o la desalineación axial. La tasa de no consolidación varía según el tipo de osteosíntesis utilizada, desde un 5,3% en pacientes tratados con placa bloqueada a un 12% de los pacientes tratados con placa convencional, o un 1,5% en el enclavado endomedular.

Se pueden producir fallos en el implante, de estos, 3,5% corresponden a placa bloqueada y 7,3% a la placa convencional. Tanto los fallos del implante como la falta de consolidación o la infección ocasionan un 15% de reintervenciones en pacientes tratados con placa convencional y un 8,8% en aquellos pacientes tratados con placa bloqueada.

Según los datos anteriores el enclavado endomedular demuestra resultados superiores a la placa bloqueada, pero también se objetivan reducciones menos precisas y con defectos de alineación hasta en el 28% de los casos, hecho que requiere un 4,6% de segundos procedimientos.<sup>36</sup>

El acortamiento de longitud del miembro tras el tratamiento de estas fracturas es debido al colapso de aquellas fracturas plurifragmentarias, aquellas en las que se ha producido un colapso y las que han sido sometidas a múltiples tratamientos.

En resumen, la presentación de una fractura alrededor de una artroplastia total de rodilla es una situación capaz de generar complicaciones, muchas de ellas graves, que pueden derivar en necesidad de reintervenciones en más del 13% de los casos e incluso llegar a ser fatales, produciendo la muerte en torno a un 11% y un 16% de los pacientes.<sup>6, 36, 46, 47</sup>

## **Conclusión**

La indicación de la artroplastia de rodilla ha pasado de tener un objetivo meramente de mínimos para ser más ambicioso, y proponerse devolver la calidad de vida y actividades deportivas y físicas que anteriormente tenía limitadas el paciente. La ampliación de los usos de la prótesis de rodilla junto con un aumento de la esperanza de vida conlleva una elevación de las complicaciones, entre las que se encuentra la fractura periprotésica.

El planteamiento terapéutico de esta complicación supone un reto para el cirujano traumatólogo, y requiere, en primer lugar, un adecuado diagnóstico y clasificación ya que esto marca el tipo de tratamiento que ha de llevarse a cabo. Debe valorarse la viabilidad del implante, si existe aflojamiento o no, el tipo de fractura y su localización, así como la calidad del hueso.

Las diferentes opciones terapéuticas abarcan desde el tratamiento conservador al recambio de la prótesis, ninguna de ellas exenta de riesgos, potencialmente graves para el paciente, es por esto que siempre deberá imperar el sentido común y la evidencia científica frente al sentimiento de avance.

**Bibliografía**

1. - Rorabeck CH, Taylor JW. Classification of periprosthetic fractures complicating total knee arthroplasty. *Orthop Clin North Am.* 1999 Apr; 30(2): 209-14.
2. - Rodriguez-Merchan EC. Fracturas periprotésicas de rodilla. *Patología del Aparato Locomotor.* 2005; 3(4):260-270.
3. - Franklin J, Malchau H. Risk factors for peri-prosthetic femoral fracture. *Injury.* 2007 Jun; 38(6):655-60.
4. - Singh JA, Jensen MR, Harmsen SW, Lewa -llen DG. Are gender, comorbidity, and obesity risk factors for postoperative periprosthetic fractures after primary total hip arthroplasty? *J Arthroplasty.* 2013 Jan; 28(1):126-31.
5. - Savin L, Barhașoșie C, Botez P. Periprosthetic femoral fractures evaluation of risk factors. *Rev Med Chir Soc Med Nat Iasi.* 2012 Jul-Sep; 116(3):846-52.
6. - Bhattacharyya T, Chang D, Meigs JB, Estok DM 2nd, Malchau H. Mortality after periprosthetic fracture of the femur. *J Bone Joint Surg Am.* 2007 Dec; 89(12): 2658-62.
7. - Whitehouse, M. and Mehendale, S. (Periprosthetic fractures around the knee: current concepts and advances in management. *Current Reviews in Musculoskeletal Medicine,* 2014; 7 (2), pp.136-144.
8. - Lindhal H, Oden A, Garellick G, Malchau H. The excess mortality due to periprosthetic femur fracture. A study from the Swedish national hip arthroplasty registers. *Bone.* 2007; 40:1294-8.
9. - Hallstrom H, Wolk A, Glynn A, Michaelsson K. Coffee, tea and caffeine consumption in relation to osteoporotic fracture risk in a cohort of Swedish women. *Osteoporos Int.* 2006; 17:1055-64.
10. - Moro Álvarez MJ. Fármacos que afectan el metabolismo del hueso. *Rev Esp Enferm Metab Oseas* 2001; 10:56-64.
11. - Gonzalez-Macias J, Guanabens N, Gómez-Alonso C, Del Rio L, Muñoz Torres M, Delgado M, Pérez-Edo L, Díaz-Lopez JB, Jodar E, Hawkins F. Guías de práctica clínica en la osteoporosis posmenopausica, glucocorticoidea y del varón. Sociedad Española de Investigación ósea y del Metabolismo Mineral. *Rev Clin Esp.* 2008; 208 Supl 1:1-24.
12. - Center JR, Bliuc D, Nguyen TV, Eisman JA. Risk of subsequent fracture after low-trauma fracture in men and women. *JAMA.* 2007; 297:387-94.
13. - Klotzbuecher CM, Ross PD, Lansman PB, Abbott TA III, Berger M. Patients with prior fractures have an increased risk of future fractures: a summary of the literatura and statistical synthesis. *J Miner Res.* 2000; 15:721-39.



14. - Kanis JA, Johansson H, Oden A, Johnell O, De Laet C, Eisman JA, McCloskey EV, Mellstrom D, Melton LJ 3rd, Pols HA, Reeve J, Silman AJ, Tenenhouse A. A family history of fracture and fracture risk: a metaanalysis. *Bone*. 2004; 35:1029-37.
15. - Straub, R., Cutolo, M. and Pacifici, R. Evolutionary medicine and bone loss in chronic inflammatory diseases - A theory of inflammation-related osteopenia. *Seminars in Arthritis and Rheumatism*. 2015; 45(2), pp.220-228.
16. - Duaso E, Casas A, Formiga F, Lazaro del Nogal M, Salva A, Marcellan T, Navarro C. Unidades de prevención de caídas y de fracturas osteoporóticas. Propuesta del Grupo de Caídas y Fracturas de la Sociedad Española de Geriatria y Gerontología. *Rev Esp Geriatr Gerontol*. 2011; 46:268-74.
17. - Culp RW, Schmidt RG, Hanks G, Mak A, Esterhai JL Jr, Heppenstall RB. Supracondylar fracture of the femur following prosthetic knee arthroplasty. *Clin Orthop*. 1987; 222:212-22.
18. - Ritter, MA; Faris, PM, y Keatig, EM: Anterior femoral notching and ipsilateral supracondylar femur fracture in total knee arthroplasty. *J Arthroplasty*. 1988; 3: 185-187.
19. - Aaron, RK, y Scott R: Supracondylar fracture of the femur after total knee arthroplasty. *Clin Orthop*. 1987; 219: 136-139.
20. - Maestro A, Rodríguez L, Llopis JA. Fracturas periprotésicas de rodilla. *Rev Esp Cir Ortop Traumatol*. 2008; 52:179-87.
21. - Lindahl H. Epidemiology of periprosthetic femur fracture around a total hip arthroplasty. *Injury*. 2007; 38:651-4.
22. - Kim K, Kim YH, Park WM, Rhyu KH. Stress concentration near pin holes associated with fracture risk after computer navigated total knee arthroplasty. *Comput Aided Surg*. 2010; 15:98-103.
23. - Shanbhag AS, Rubash HE. Wear: The basis of particule disease in total hip arthroplasty. *Tech Orthop*. 1994; 8:269-74.
24. - Meek RMD, Norwood T, Smith R, Brenkel IJ, Howie CR. The risk of periprosthetic fracture after primary and revision total hip and knee replacement. *J Bone Joint Surg Br*. 2011; 93:96-101.
25. - Rorabeck CH, Taylor JW. Periprosthetic fractures of the femur complicating total knee arthroplasty. *Orthop Clin North Am*. 1999; 30(2):209-214.
26. - Neer CSD, Grantham SA, Shelton ML. Supracondylar fracture of the adult femur. A study of one hundred and ten cases. *J Bone Joint Surg*. 1967; 49A (4): 591-613.
27. - Kim KI, Egol KA, Hozack WJ, Parvizi J. Periprosthetic fractures after total knee arthroplasties. *Clin Orthop Relat Res*. 2006; 446:167-75.

28. - Felix NA, Stuart MJ, Hanssen AD. Periprosthetic fractures of the tibia associated with total knee arthroplasty. *Clin Orthop*. 1997; 345:113-24.
29. - Ortiguera CJ, Berry DJ. Patellar fracture after total knee arthroplasty. *J Bone Joint Surg*. 2002; 84:532-40.
30. - DiGioia AM, Rubash HE. Periprosthetic fracture of the femur after total knee arthroplasty: a literature review and treatment algorithm. *Clin Orthop*. 1991; 271:135-42.
31. - Yoo, J. and Kim, N. Periprosthetic Fractures Following Total Knee Arthroplasty. *Knee Surgery & Related Research*. 2015; 27(1), pp.1-9.
32. - Chen F, Mont MA, Bachner RS. Management of ipsilateral supracondylar femur fractures following total knee arthroplasty. *J Arthroplasty*. 1994; 9:521-6.
33. - Merkel KD, Johnson EW. Supracondylar fracture of the femur after total knee arthroplasty. *J Bone Joint Surg Am*. 1986; 68A:29-43.
34. - Moran MC, Brick GW, Sledge CB, Dysart SH, Chien EP. Supracondylar femoral fracture following total knee arthroplasty. *Clin Orthop Relat Res*. 1996; (324):196-209.
35. - Caeiro-Rey, J. Fracturas periprotésicas. Guía SECOT-GEIOS en osteoporosis y fractura por fragilidad. Actualización. *Revista Española de Cirugía Ortopédica y Traumatología*.
36. - Herrera DA, Kregor PJ, Cole PA, Levy BA, Jonsson A, Zlowodzki M. Treatment of acute distal femur fractures above a total knee arthroplasty: systematic review of 415 cases (1981-2006). *Acta Orthop*. 2008; 79(1):22-27.
37. - Ristevski B, Nauth A, Williams DS, Hall JA, Whelan DB, Bhandari M, y cols. Systematic review of the treatment of periprosthetic distal femur fractures. *J Orthop Trauma*. 2014; 28:307-12.
38. - Healy WL, Siliski JM, Incavo SJ. Operative treatment of distal femoral fractures proximal to total knee replacements. *J Bone Joint Surg Am*. 1993; 75:27-34.
39. - Koval KJ, Hoehl JJ, Kummer FJ, Simon JA. Distal femoral fixation: a biomechanical comparison of the standard condylar buttress plate, a locked buttress plate and the 95 degree blade plate. *J Orthop Trauma*. 1997; 11:521-524.
40. - Kregor PJ, Hughes JL, Cole PA. Fixation of distal femoral fractures above total knee arthroplasty utilizing the less invasive stabilization system (L.I.S.S.). *Injury* 32(Suppl 3). 2001; 64-75.
41. - Althausen PL, Lee MA, Finkemeier CG, Meehan JP, Rodrigo JJ. Operative stabilization of supracondylar femur fractures above total knee arthroplasty: a comparison of four treatment methods. *J Arthroplasty*. 2003; 18:834-839.

42. - Ricci WM, Loftus T, Cox C, Borrelli J. Locked plates combined with minimally invasive insertion technique for the treatment of periprosthetic supracondylar femur fractures above a total knee arthroplasty. *J Orthop Trauma*. 2006; 20:190–196.
43. - Biswas SP, Kurer MH, Mackenney RP. External fixation for femoral shaft fracture after Stanmore total knee replacement. *J Bone Joint Surg*. 1992; 74B (2):313-4.
44. - Cordeiro EN, Costa RC, Carazzato JG, et al. Periprosthetic fractures in patients with total knee arthroplasties. *Clin Orthop Rel Res*. 1990; 252:182-9.
45. - McGraw, P. and Kumar, A. Periprosthetic fractures of the femur after total knee arthroplasty. *Journal of Orthopaedics and Traumatology*. 2010; 11(3), pp.135-141.
46. - Drew, J., Griffin, W., Odum, S., Van Doren, B., Weston, B. and Stryker, L. Survivorship After Periprosthetic Femur Fracture: Factors Affecting Outcome. *The Journal of Arthroplasty*. 2016; 31(6), pp.1283-1288.
47. - Mortazavi, S., Molligan, J., Austin, M., Purtill, J., Hozack, W. and Parvizi, J. Failure following revision total knee arthroplasty: infection is the major cause. *International Orthopaedics*, 2010; 35(8), pp.1157-1164.