



Universidad
Zaragoza

Trabajo de Fin de Grado

SÍNDROME DE SMITH-LEMLI-OPITZ

Smith-Lemli-Opitz syndrome

AUTORA: Patricia Martí Nieto

DIRECTORES: - Prof. María Pilar Samper Villagrasa

- Prof. Feliciano Ramos Fuentes

Facultad de Medicina, Universidad de Zaragoza

Curso académico 2016-17

ÍNDICE

página

1) RESUMEN.....	3
2) INTRODUCCIÓN.....	4
3) ABREVIATURAS.....	4
4) HISTORIA.....	4
5) PREVALENCIA.....	5
6) FISIOPATOLOGÍA.....	6
7) DIAGNÓSTICO.....	7
8) CARACTERÍSTICAS CLÍNICAS.....	11
9) DIAGNÓSTICO DIFERENCIAL.....	14
10) TRATAMIENTO.....	16
11) SEGUIMIENTO.....	19
12) SITUACIONES A EVITAR.....	19
13) ACTUACIÓN DURANTE EL EMBARAZO.....	20
14) ASESORAMIENTO GENÉTICO.....	20
15) PRONÓSTICO.....	22
16) PRESENTACIÓN DEL CASO.....	24
17) DISUSIÓN.....	33
18) CONCLUSIONES.....	36
19) BIBLIOGRAFÍA.....	37

Resumen

El síndrome de Smith-Lemli-Opitz (*Smith-Lemli-Opitz Syndrome –SLOS-*) es un error congénito del metabolismo de herencia autosómica recesiva que asocia discapacidad intelectual y múltiples malformaciones. El objetivo de este trabajo es realizar una revisión de las principales características de este síndrome y estudiar a través de un caso el manejo inicial de estos pacientes así como el procedimiento necesario para llegar a un diagnóstico definitivo.

Este síndrome se produce por un error congénito en la biosíntesis del colesterol, en concreto por una deficiencia del enzima 7-dehidrocolesterol reductasa. Se caracteriza por retraso de crecimiento tanto prenatal como postnatal, microcefalia, discapacidad intelectual de grado moderado-grave y múltiples malformaciones tanto mayores como menores. Pertenece al grupo de las “Enfermedades Raras”.

Dada la baja prevalencia de este síndrome (1:20.000-1:40.000) así como unos mecanismos fisiopatológicos no completamente comprendidos por el momento, no es posible establecer protocolos estrictos para los métodos terapéuticos.

Para llegar a un diagnóstico es necesario un elevado índice de sospecha, especialmente en las formas más leves. Tras este se llevan a cabo pruebas más específicas para confirmar el diagnóstico como son el estudio bioquímico y genético.

Los pacientes afectados por este síndrome pueden presentar múltiples alteraciones, por lo que en su manejo inicial, es básica la colaboración de un equipo multidisciplinar, además de valorar la realización de diversas pruebas complementarias.

El tratamiento más utilizado actualmente consiste en la suplementación con colesterol exógeno junto a un inhibidor de la hidroximetil-CoA reductasa. Además del tratamiento específico de cada una de las alteraciones que presente el individuo afectado (oftalmológicas, otorrinolaringológicas, cardíacas, neurológicas, digestivas, musculoesqueléticas, etc.), algunas de las cuales pueden requerir tratamiento quirúrgico.

El pronóstico de estos pacientes es variable en función de la gravedad de la enfermedad. Encontramos desde formas leves que pueden llevar una vida prácticamente normal frente a formas muy severas con fallecimiento en el período neonatal por fallo multiorgánico. Sin embargo la mayoría de los pacientes presentan una supervivencia variable con unos niveles importantes de discapacidad-dependencia.

Abstract:

Smith-Lemli-Opitz syndrome (SLOS) is an inborn error of metabolism with an autosomal recessive inheritance which associates intellectual disability and multiple malformations. The objective of this paper is to review this syndrome and report an affected patient, focusing on the diagnostic procedure and its initial management.

This syndrome is a metabolic disorder of the cholesterol pathway that belongs to the "Rare Diseases" group. It is caused by a 7-dehydrocholesterol reductase enzyme deficiency. It is characterized by prenatal and postnatal growth retardation, microcephaly, moderate to severe intellectual disability and multiple major and minor malformations.

Due to the low prevalence of this condition (1:20.000-1:40.000) and a physiopathological mechanism currently not completely understood, it is not possible to establish strict protocols regarding to therapeutic methods.

Clinical diagnosis may be difficult, especially in the milder forms. Genetic studies are currently performed to confirm the diagnosis, although biochemical tests are also necessary.

Affected patients can present multiple anomalies, so in their initial management the collaboration of a multidisciplinary team is essential, apart from assessing the necessity of complementary tests.

The current most widely used treatment involves exogenous cholesterol supplementation together with a hydroxymethyl-CoA reductase inhibitor. Apart from specific medical treatment, surgery procedures maybe needed for other malformations (ophthalmologic problems, otolaryngologic, cardiac, neurological, gastroenterological, musculoskeletal, etc.).

The prognosis of these patients is variable depending on the disease severity. There are milder forms which can almost lead a normal life to very severe forms with neonatal death because of multiple organ failure. However, most of the patients develop a high level of disability and dependence.

Introducción

Smith-Lemli-Opitz (SLOS)/Deficiencia de 7-deshidrocolesterol-reductasa o Síndrome RSH (iniciales de los tres primeros pacientes diagnosticados de esta patología) es un error congénito del metabolismo de herencia autosómica recesiva que asocia discapacidad intelectual y múltiples malformaciones. Se debe a un fallo en el metabolismo del colesterol, en concreto una deficiencia de la enzima de 7-dehidrocolesterol (7-DHC) reductasa ⁽¹⁾. Se caracteriza por retraso de crecimiento tanto prenatal como postnatal, microcefalia, discapacidad intelectual de grado moderado-grave y múltiples malformaciones tanto mayores como menores ⁽²⁾. El espectro clínico es amplio y se han descrito casos de individuos con desarrollo normal y únicamente malformaciones menores.

Abreviaturas

7-DHC: 7-dehidrocolesterol

A: años.

ACTH: hormona adrenocorticotropa.

AFO: órtesis de pie y tobillo.

ALT: alanina-aminotransferasa.

AST: aspartato aminotransferasa.

CHILD: hemidisplasia congénita con nevus ictiosiforme y defectos en extremidades.

CIR: crecimiento intrauterino retrasado.

CPDX: condrodisplasia punctata dominante ligada al X.

DGP: diagnóstico genético preimplantacional.

ECG: electrocardiograma.

Enf.: enfermedad.

GGT: gamma-glutamyl transpeptidasa.

HCG: gonadotropina coriónica humana.

HDL: lipoproteína de alta densidad.

HEM: hidropesía -calcificación ectópica-displasia esquelética apolillada.

HMG-CoA-reductasa: 3-hidroxi-3-metil-glutaril-CoA reductasa.

LDL: lipoproteína de baja densidad.

L/min: latidos por minuto.

O.D.: oído derecho.

O.I.: oído izquierdo.

ORL: otorrinolaringología.

p: percentil.

R/min: respiraciones por minuto.

Síndrome RSH: nombre que recibe el Síndrome de Smith-Lemli-Opitz, corresponde a las iniciales de los tres primeros pacientes diagnosticados.

SHH: homólogo Sonic Hedgehog.

SLOS: Síndrome de Smith-Lemli-Opitz.

Tª: temperatura.

T: talla.

V.L.D.: ventrículo lateral derecho.

V.L.I.: ventrículo lateral izquierdo.

V.S.: vive sano.

Historia

En 1964 Smith, Lemli y Opitz describieron tres pacientes con un fenotipo común de dismorfia facial, microcefalia, paladar ojival, hipospadias, sindactilia, trastornos graves de la alimentación y retraso global del desarrollo ⁽³⁾. El síndrome se fue caracterizando con la aparición de nuevos pacientes a lo largo de las siguientes décadas. Posteriormente se describió el síndrome de Smith-Lemli-Opitz tipo II, en niños con fenotipo similar a SLOS pero mucho más grave, ya que los afectados fallecían en el período neonatal por malformaciones internas.

Aún cuando se habían descrito anomalías en el metabolismo de los esteroides en el síndrome SLO, el defecto primario no se detectó hasta que se observó en un paciente afectado una excreción indetectable de ácidos biliares. El estudio de estos ácidos biliares dio lugar a la detección de una concentración muy elevada de 7-dehidrocolesterol, sugiriendo una posible deficiencia de la enzima 7-dehidrocolesterol reductasa, que fue confirmada posteriormente en microsomas hepáticos y cultivo de fibroblastos de pacientes afectados por este síndrome ⁽¹⁾.

El gen que codifica esta enzima fue localizado en el cromosoma 11q12-13. El síndrome de SLO es el primer síndrome malformativo en el que se demostró un defecto en la biosíntesis de colesterol. El estudio sistemático del perfil de esteroides en pacientes con dismorfologías ha dado lugar a la descripción de otros defectos en estas vías metabólicas, como la desmosterolosis, latosterolosis, el síndrome de Conradi-Hunermann-Happle, el síndrome de CHILD (hemidisplasia congénita con nevus ictiosiforme y defectos en las extremidades), la displasia HEM de Greenberg, además de la aciduria mevalónica. Todos ellos, y otros que aún no se han elucidado, se pueden considerar errores congénitos del metabolismo que afectan a la biosíntesis del colesterol ⁽²⁾.

Prevalencia

La prevalencia del SLOS es de 1/20.000 a 1/40.000 recién nacidos vivos. En el Centro y Norte de Europa existe una mayor prevalencia de este síndrome ⁽⁴⁾. El síndrome SLO es menos común en los individuos de países asiáticos o africanos. En mujeres afectadas, que carecen de las anomalías genitales presentes en hombres, el síndrome está infradiagnosticado.

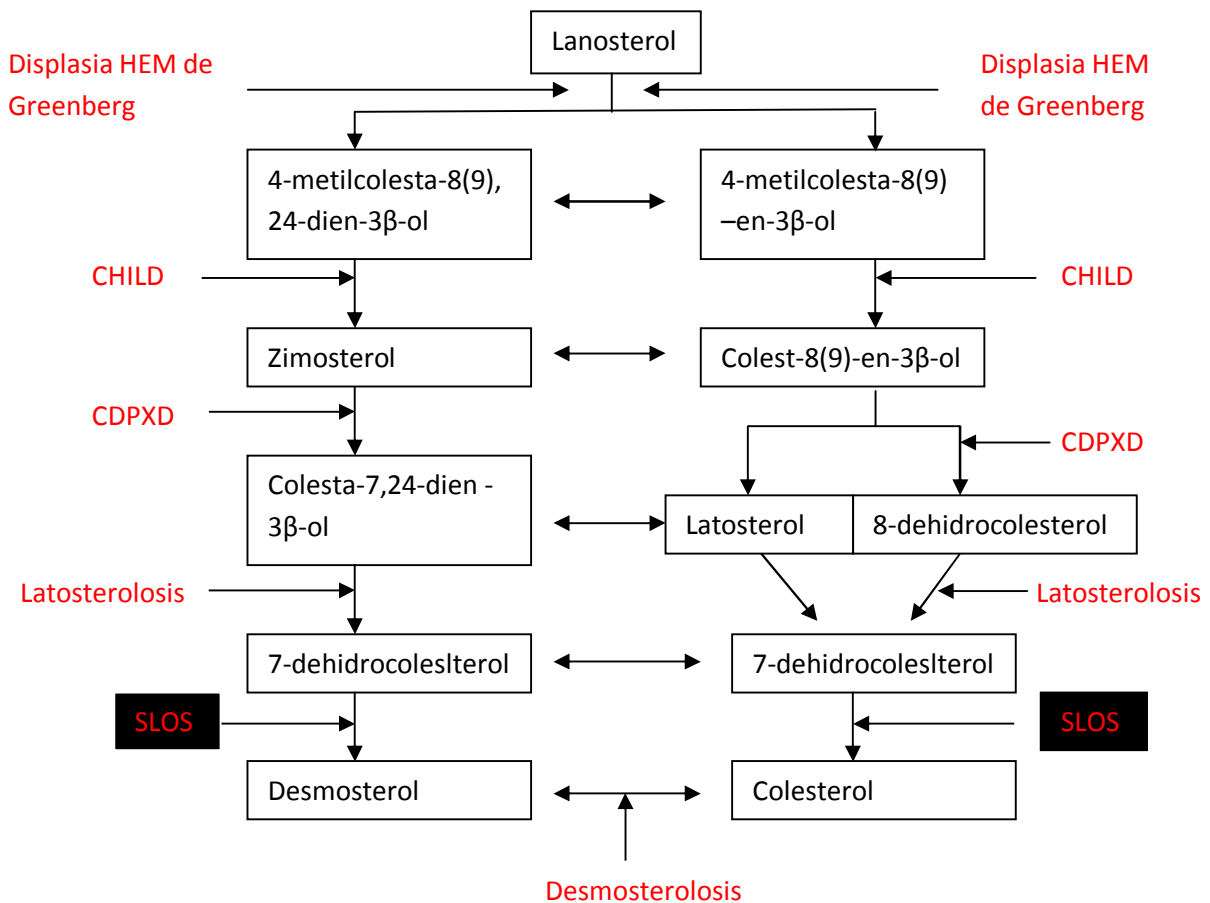
La frecuencia calculada de portadores es de 1:30. Esta prevalencia, superior que la supuesta por los sujetos afectados por el síndrome, se explica tanto por los abortos espontáneos como por la muerte en período neonatal en los casos graves. Además se considera infradiagnosticado debido a los casos leves que carecen de las características físicas sugestivas de SLOS.

Esta enfermedad, entre muchas otras, estaría englobada dentro de las conocidas como "Enfermedades Raras", es decir, aquellas que afectan a menos de 5/10.000 habitantes. Se estima que en España hay 3 millones de personas afectadas por alguna de estas patologías. En general son enfermedades hereditarias y habitualmente van a iniciarse en edad pediátrica. Suelen presentar un carácter crónico, muchas veces progresivo y con frecuencia están acompañadas de retraso psicomotor. Necesitan un seguimiento multidisciplinar y coordinación entre centros y Servicios. Existe para ellas una escasa disponibilidad de medicamentos por la baja rentabilidad para la Industria farmacéutica ⁽⁵⁾.

Fisiopatología

Los mecanismos de patogenia del SLOS parecen derivar de la síntesis deficiente de colesterol, así como del efecto tóxico de la acumulación de sus metabolitos precusores. El colesterol no solo constituye un elemento estructural básico de las membranas celulares, sino que es un precursor de esteroides y sales biliares. Además el 7-dehidrocolesterol acumulado se puede incorporar a todas las diferentes vías metabólicas del colesterol dando lugar a productos finales anómalos ⁽⁶⁾. En el siguiente esquema se pueden observar los principales errores congénitos en la biosíntesis del colesterol a partir del Lanosterol:

Figura 1: Enfermedades congénitas en la biosíntesis del colesterol a partir del lanosterol.



CHILD: Hemidisplasia congénita con nevus ictiosiforme y defectos en las extremidades

CPDX: condrodisplasia puntaca dominante ligada al cromosoma X.

SLOS: Síndrome de Smith-Lemli-Opitz

Sanjurjo P, Badellou A. Diagnóstico y tratamiento de enfermedades metabólicas hereditarias. 2ª ed. Madrid: Ergon; 2006

Por otra parte el colesterol tiene un papel primordial en el desarrollo embrionario a través de su unión covalente con las proteínas de señalización embrionaria, por lo que los defectos conocidos hasta el momento, que afectan a la biosíntesis del colesterol parecen asociarse a malformaciones congénitas. Hay que desatacar el papel de las glicoproteínas de señal "hedgehog". La proteína codificada por el gen sonic hedgehog (*SHH*) se expresa en la notocorda del sistema nervioso central en las primeras etapas del desarrollo embrionario. Esta proteína es activada por un proceso de autodegradación, a lo largo del cual el colesterol se une covalentemente al dominio de señal de la proteína, que se secreta por las células del mesodermo, señalando el establecimiento de las células de la línea media neural ^(7,8).

Diagnóstico

El diagnóstico de SLOS se basa en la **sospecha clínica** y la detección de niveles elevados de **7-dehidrocolesterol (7-DHC) en plasma**.

El análisis de la secuencia del gen *DHCR7* detecta aproximadamente el 96% de las mutaciones conocidas.

Diagnóstico clínico:

Los criterios de **diagnóstico clínico** no han sido establecidos todavía. Sin embargo, hay una serie de anomalías congénitas que puede ser sugerentes de este síndrome. Las características más comúnmente observadas son las siguientes:

- Rasgos faciales característicos
- Microcefalia.
- Sindactilia de los dedos 2-3 del pie.
- Retraso del crecimiento, baja estatura.
- Discapacidad intelectual.
- Hipospadias en varones.
- Fisura palatina.

Diagnóstico bioquímico:

Este se basa en el hallazgo de una concentración sérica elevada de **7-dehidrocolesterol** y en algunos casos también de 8-dehidrocolesterol.

Es importante tener en cuenta al valorar los resultados que algunos individuos en tratamiento con psicotrópicos (produce elevación de los niveles de 7-DHC) pueden dar falsos positivos. Estos individuos no suelen tener un fenotipo sugestivo de SLOS, pero pueden someterse al test para este síndrome debido a aspectos neurocognitivos.

La determinación del **colesterol sérico** por métodos estándar (colesterol oxidasa) puede dar un resultado normal o bajo, ya que este procedimiento determina la suma de colesterol y sus precursores, 7-dehidrocolesterol y 8-dehidrocolesterol. Por tanto el colesterol sérico no es fiable como método de despistaje del SLOS. El diagnóstico requiere el estudio del perfil de esteroides por métodos específicos (cromatografía de gases/espectrofotometría de masas)⁽⁹⁾.

Aunque no sea posible establecer una correlación estricta entre las concentraciones plasmáticas de colesterol y el pronóstico muchos estudios han observado una correlación inversa entre la concentración plasmática de colesterol y la severidad clínica⁽¹⁰⁻¹³⁾. La mortalidad es particularmente alta en el grupo de individuos con los niveles más bajos de colesterol (aproximadamente 10 mg/dL).

La confirmación diagnóstica se puede llevar a cabo mediante la demostración de la **deficiencia enzimática de la 7-dehidrocolesterol reductasa** en tejidos y/o fibroblastos de los pacientes⁽²⁾.

Estudios genéticos:

El gen *DHCR7* codifica la 7-dehidrocolesterol reductasa^(14, 15). Es el único gen cuyas mutaciones han demostrado ser causantes del síndrome de Smith-Lemli-Opitz.

Gen	Locus cromosómico	Proteína
<i>DHCR7</i>	11q13.4	7-Dehidrocolesterol reductasa

Tabla I: Base genética del Síndrome Smith-Lemli-Opitz.

Para confirmar/establecer el diagnóstico en un probando el análisis de la secuencia del gen *DHCR7* es en general considerado, como segunda opción y puede ser útil en casos de que las concentraciones séricas de 7-DHC sean difíciles de interpretar.

Se han descrito más de 100 mutaciones en este gen causantes de este síndrome.

La correlación fenotipo-genotipo es difícil debido a la gran heterogeneidad genética y a que la mayor parte de pacientes son heterocigotos combinados para dos mutaciones diferentes⁽¹⁶⁾. Se han observado fenotipos diferentes incluso en hermanos con el mismo genotipo. Se considera que la variabilidad fenotípica puede deberse al efecto de otros genes implicados en la biosíntesis u homeostasis del colesterol, en la conversión del 7-dehidrocolesterol en esteroides, oxisteroles o esteroides neuroactivos o debido a la influencia de factores maternos. Se ha hallado una correlación entre el genotipo ApoE materno y la gravedad del cuadro clínico, lo que sugiere que la eficiencia del transporte de colesterol de la madre al feto está afectada por el genotipo materno ApoE, de forma que la ApoE representa un papel en la modulación del desarrollo embrionario y de las malformaciones⁽¹⁷⁾.

Las doce mutaciones más frecuentes son: c.964-1G4C (IVS8-1G>C) (30%), p.T93M (10%), p.W151X (6%), p.R404C (5%), and p.V326L (5%), R352W (3%), E448K (3%), G410S (2%), R242C (2%), S169L (2%), F302L (1%), and R242H (1%). Entre ellas suman aproximadamente dos tercios de todos los alelos mutados encontrados en el gen *DHCR7*⁽¹⁸⁾.

La mutación c.964-1G4C (IVS8-1G>C) ha sido hallada siempre en heterocigosis, por lo que se cree que en homocigosis sería incompatible con la vida postnatal⁽¹²⁾.

Detección de portadores:

Los portadores no pueden ser identificados mediante pruebas bioquímicas.

Para la valoración de los familiares en situación de riesgo es necesario realizar un estudio genético, una vez conocidas las mutaciones del gen *DHCR7* presentes en la familia.

Diagnóstico prenatal:

Ver ``Asesoramiento genético``.

Diagnóstico genético preimplantacional (DGP):

Ver ``Asesoramiento genético``.

Pruebas complementarias para establecer la extensión del proceso:

Para establecer la gravedad de la afectación y las necesidades de cada individuo diagnosticado se recomiendan los siguientes procedimientos:

- Exploración física: prestando una especial atención a los patrones de crecimiento, defectos congénitos y hallazgos neurológicos (hipotonía/ hipertonia, convulsiones, etc.).

- Control del desarrollo.

- Examen oftalmológico para la detección de estrabismo, cataratas y otros problemas funcionales.

- Estudio cardíaco (ECG y ecocardiograma) para la detección de defectos congénitos.

- Exploración musculoesquelético para la detección de sindactilia, polidactilia, alteraciones del tono y valorar la necesidad de prótesis ortopédicas.

- Evaluación de las alteraciones genitales externas, tanto masculinas como femeninas.

- Evaluación de los problemas gastrointestinales funcionales. La principal herramienta para esto es la historia clínica y posteriormente si está indicado, se pueden realizar estudios para la detección de estenosis pilórica reflujo gastroesofágico. Hay que tener en cuenta que los individuos afectados presentan un riesgo incrementado de padecer la enfermedad de Hirschprung (especialmente en niños con un fenotipo más grave) por ello se debe prestar una especial atención a los síntomas sugerentes de obstrucción intestinal (patrón defecatorio alterado y distensión abdominal entre otros).

- Evaluar la necesidad de realizar una resonancia magnética u otras pruebas de neuroimagen por el riesgo que presentan de holoprosencefalia y otras alteraciones cerebrales.

- Realizar ecografía renal para valorar las posibles alteraciones renales.

- Evaluación de la capacidad auditiva para la detección de hipoacusia ya sea de transmisión o neurosensorial.

- Análisis bioquímico para la detección de alteraciones electrolíticas, valores de glucosa, cortisol y ACTH para descartar insuficiencia suprarrenal. Además de concentración de transaminasas y bilirrubina (por la posible enfermedad colestásica) y niveles de testosterona en varones.

Características clínicas

Descripción clínica:

El síndrome de Smith-Lemli-Opitz grave está caracterizado por retraso de crecimiento, microcefalia, discapacidad intelectual (moderada -grave) y múltiples malformaciones mayores y menores. Estas incluyen rasgos faciales característicos, fisura palatina, alteraciones en las encías, defectos cardíacos, hipospadias, genitales ambiguos (especialmente en varones), polidactilia postaxial y sindactilia de los dedos del pie 2 y 3 ^(3, 11, 19).

En caso de individuos afectados con formas más leves pueden presentar únicamente rasgos faciales sutiles, hipotonía, sindactilia de los dedos del pie 2-3 y una leve o ausente discapacidad intelectual.

Es importante tener en cuenta que la variedad clínica aparece incluso entre familiares. Se han descrito casos de hermanos afectados por SLOS que presentaban problemas médicos y de desarrollo de diferente grado.

Las características que presentan los individuos afectados son las siguientes:

Fenotipo facial:

Los rasgos faciales característicos incluyen frente estrecha, pliegue epicánticos, ptosis, nariz corta con narinas antevertidas, mandíbula hipodesarrollada, hemangioma capilar sobre la raíz nasal que se extiende hasta la gabela. Los pabellones auriculares pueden presentar una implantación baja y rotación posterior. La fisura palatina está presente en el 40-50% de los casos estudiados y puede contribuir a problemas de alimentación y crecimiento. El cuello con frecuencia es corto y presenta un exceso de piel en la nuca ^(20,21).

Los rasgos faciales pueden ser sutiles en algunos individuos, pero evaluados objetivamente, estas características están presentes incluso en los individuos menos afectados por el síndrome. El grado de dismorfia facial se relaciona con la severidad tanto de la alteración de los parámetros bioquímicos como de las características físicas.

Alteraciones relacionadas con el parto:

La prematuridad y la presentación de nalgas son comunes ⁽²²⁾.

Alteraciones digestivas:

Los niños afectados por el SLOS presentan con frecuencia problemas de alimentación secundarios a una combinación de: hipotonía, descoordinación, y problemas gastrointestinales (hipomotilidad, reflujo gastroesofágico, estreñimiento e intolerancia a la leche de fórmula). En general los niños con un fenotipo más patológico presentan mayores problemas con la alimentación.

Se han descrito casos de asociación con estenosis pilórica y enfermedad de Hirschsprung⁽²³⁾. La presentación de patología hepática es variable y puede variar desde colestasis grave hasta una elevación leve o moderada de las transaminasas⁽²⁴⁾.

Discapacidad intelectual y alteraciones conductuales:

La función cognitiva varía desde una capacidad intelectual límite a una discapacidad intelectual grave. En general los individuos con formas leves de SLOS suelen presentar una capacidad intelectual ligeramente por debajo de lo normal⁽²⁵⁾.

Los signos y síntomas referidos al comportamiento incluyen: hiperactividad, irritabilidad, alteraciones en el ciclo el sueño, actitudes autolesivas, trastornos del espectro autista (46-53%), temperamento incontrolado y déficits de socialización y comunicación⁽²⁶⁾.

Trastornos psiquiátricos tales como depresión han sido descritos en individuos afectados de mayor edad.

Alteraciones neurológicas:

Las anomalías descritas en el desarrollo del sistema nervioso central incluyen la microcefalia (80-84%), alteraciones en la mielinización, dilatación ventricular, malformaciones en cuerpo calloso y/ o cerebelo, malformación Dandy-Walker y sus variantes y holoprosencefalia (5%)^(27,28).

La hipotonía, común en estos niños, afecta a la alimentación y provoca un retraso en el desarrollo motor. La hipertonia aparece con frecuencia entre los niños de mayor edad.

Fotosensibilidad:

La fotosensibilidad que presentan los afectados parece ser provocada por los rayos UVA⁽²⁹⁾.

Alteraciones genitales y de diferenciación sexual:

Aproximadamente la mitad de los sujetos con cariotipo 46, XY presentan hipospadias y/o criptorquidia bilateral⁽³⁰⁾. En el caso de individuos afectados por SLOS con cariotipo 46, XX se observaron anomalías tales como útero bicorne y septo vaginal. Debido a que es más fácil diagnosticar alteraciones genitales en un varón que en una mujer los varones tienen más probabilidades de ser sometidos a un estudio de SLOS⁽³¹⁾.

En un número importante de los individuos con cariotipo 46, XY con manifestaciones severas de SLOS aparece una hipomasculinización extrema de los genitales externos dando lugar a unos genitales externos femeninos (denominado "inversión del sexo").

Alteraciones oftalmológicas:

Las cataratas congénitas aparecen en aproximadamente un 20% de los individuos afectados. Otras manifestaciones oftalmológicas que podemos encontrar serían: ptosis palpebral, estrabismo, atrofia óptica e hipoplasia del nervio óptico^(11,32).

Los principales problemas derivados de esta posible deficiencia en niños afectados por Smith-Lemli-Opitz son: alteraciones electrolíticas, hipoglucemia e hipotensión ⁽³⁵⁾.

Una posible complicación que pueden desarrollar estos pacientes es la insuficiencia suprarrenal grave que desemboque en unas alteraciones electrolíticas severas. La medición de electrolitos, y probablemente de cortisol y ACTH pueden ser útiles para descartarla. En caso de producirse sería necesaria una suplementación con mineralocorticoides y glucocorticoides.

En varones con una forma grave del síndrome se han detectado niveles séricos de testosterona bajos.

Otras alteraciones:

En estos pacientes podemos observar: otitis media recurrente, esplenomegalia e hipoacusia (tanto de transición como neurosensorial). Las convulsiones tienen una prevalencia igual que la de la población general.

Diagnóstico diferencial

Aunque muchos síndromes polimalformativos comparten, al menos algunas de las características clínicas de SLOS, no es frecuente que compartan más de dos. En concreto la **sindactilia en "Y" de los dedos 2-3 del pie**, presente en la mayoría de los pacientes con SLOS, no suele verse en otros síndromes. Por otra parte las alteraciones bioquímicas presentes en los individuos afectados por SLOS deben permitirnos hacer un diagnóstico diferencial entre los individuos afectados por este y los que lo están por otros síndromes con unos hallazgos clínicos similares.

Los síndromes con características clínicas similares son:

-Trisomía 13: holoprosencefalia, labio leporino y fisura palatina, defectos cardíacos y polidactilia.

-Trisomía del 18: retraso del crecimiento, rasgos faciales característicos, esternón corto, defectos cardíacos, camptodactilia y en general fallecen a una edad temprana.

-Síndrome de Dubowitz: retraso del crecimiento, blefarofimosis, sindactilia en los dedos del pie, eccema y deficiencia inmune.

-Síndrome de Meckel-Gruber: encefalocele, enfermedad renal poliquistica, polidactilia.

-Síndrome de Noonan: retraso de crecimiento, cuello ancho, estenosis pulmonar, hipospadias.

-Síndrome de Simpson-Golabi-Behmel: macrosomía, hendiduras faciales, polidactilia.

-Pseudotrisomía del 13: holprosencefalia, polidactilia.

Otros errores congénitos de la biosíntesis del colesterol presentan distintos patrones de alteración de los esteroides. Sólo SLOS presenta niveles elevados de 7-DHC y niveles bajos o ligeramente bajos de colesterol. En la siguiente tabla se resumen dichos patrones.

Tabla II: Metabolitos clave en el diagnóstico de los defectos en la biosíntesis del colesterol

TRASTORNO	ENZIMA	HERENCIA	METABOLITO DIAGNÓSTICO
Aciduria mevalónica	Mevalonato-kinasa	Autosómica recesiva	Ácido mevalónico en orina
Síndrome de Smith-Lemli-Opitz	7-dehidrocolesterol-reductasa	Autosómica recesiva	7-dehidrocolesterol plasmático 8-dehidrocolesterol plasmático
Desmosterolisis	D24-colsterol reductasa	Autosómica recesiva	Desmosterol plasmático
Latosterolosis	Lanosterol 5-desaturasa		Latosterol plasmático
Condrodisplasia punctata dominante ligada al X	$\Delta 8, \Delta 7$ -esterol isomerasa	Dominante ligada al X	8-colesterol plasmático 8-dehidrocolesterol plasmático
Síndrome de CHILD*	3- β -hidroxiesteroide deshidrogenasa	Dominante ligada al X	Monoesteroides y dimetilesteroides plasmáticos
Displasia HEM de Greenberg	3- β -hidroxiesteroide deshidrogenasa	Autosómica recesiva/ Autosómica dominante	Monoesteroides y dimetilesteroides plasmáticos

*CHILD: Hemidisplasia congénita con nevus ictiosiforme y defectos en las extremidades

Sanjurjo P, Badellou A. Diagnóstico y tratamiento de enfermedades metabólicas hereditarias. 2ª ed. Madrid: Ergon; 2006.

Tratamiento

Tratamiento de las manifestaciones clínicas

El diseño de una estrategia de tratamiento para SLOS ha sido complicado dado que todavía no se conocen con certeza todos los factores que influyen en esta patología ⁽³⁶⁾.

El tratamiento más utilizado actualmente consiste en una combinación de suplementación con colesterol exógeno y un inhibidor de la HMG-CoA reductasa (simvastatina).

Suplementación con colesterol:

El objetivo de esta suplementación exógena con colesterol es tanto incrementar los niveles de colesterol como disminuir los de sus precursores 7-DHC y 8-DHC.

Se ha comprobado que el tratamiento con colesterol aumenta los esteroides totales plasmáticos en los niños con SLOS ⁽³⁷⁾. En ciertos pacientes se ha descrito que esta suplementación permite dormir toda la noche por primera vez, superar problemas de comportamiento, aprender a caminar, hablar por primera vez e incluso mejorar la socialización con el resto de miembros de la familia. Se han realizado pruebas terapéuticas con suplementación de colesterol en dosis de 50-300 mg/kg/día en forma de productos naturales (huevos, nata, vísceras, carnes) o colesterol puro con o sin suplementación de ácidos biliares.

No obstante existe cierta controversia acerca del resultado del tratamiento ⁽³⁸⁾. De hecho la terapia con colesterol tiene algunas limitaciones, ya que el colesterol parece no atravesar la barrera hematoencefálica y las concentraciones aumentadas de 7-dehidrocolesterol no se reducen adecuadamente persistiendo, por tanto, su efecto tóxico

Hay que tener en cuenta que no se han hecho estudios aleatorizados sobre la suplementación de colesterol de modo que por el momento no existen dosis óptimas. Sin embargo la suplementación debe ser considerada en SLOS pues puede aportar una mejoría clínica y tiene unos efectos secundarios mínimos ⁽³⁹⁾.

Inhibidor de hidroximetil CoA-reductasa (simvastatina):

El 7-dehidrocolesterol inhibe el metabolismo intracelular de colesterol unido al LDL, aumenta la degradación de hidroximetil CoA-reductasa, puede incorporarse a oxisteroides y a la síntesis de ácidos biliares y esteroides anómalos. Por ello se ha propuesto el uso de inhibidores de la hidroximetil-CoA reductasa (simvastatina) para reducir las concentraciones de 7-dehidrocolesterol ⁽⁴⁰⁾. Al contrario de lo que ocurre en individuos sanos, las estatinas no parecen disminuir los niveles plasmáticos de colesterol en los individuos afectados por el

síndrome de SLO. Algunas estatinas cruzan la barrera hematoencefálica, como es el caso de la simvastatina.

El tratamiento con simvastatina se ha ensayado en cultivo de fibroblastos de pacientes afectados con SLOS, observándose que reduce las concentraciones de 7-dehidrocolesterol e incrementa la síntesis de colesterol, dependiendo de la severidad de las mutaciones. Por ello es útil identificar a los pacientes que puedan beneficiarse de este tratamiento ⁽⁴¹⁾.

Se llevo a cabo un estudio prospectivo, aleatorizado, doble ciego y con placebo sobre el uso de Simvastatina en este síndrome. Los resultados obtenidos fueron que es un fármaco relativamente seguro, disminuye el ratio 7-DHC/colesterol total y mejora algunos de los síntomas de irritabilidad ⁽⁴²⁾.

Terapia preconcepcional y prenatal:

Debido a la gravedad de esta enfermedad que no tiene tratamiento curativo por el momento y la posibilidad de diagnosticar la enfermedad de forma prenatal ha hecho que se enfoque la atención en la terapia preconcepcional y prenatal.

Se ha descrito la intervención terapéutica prenatal en un caso de SLOS. Se llevo a cabo una suplementación de colesterol mediante transfusiones fetales de plasma intravenosas e intraperitoneales durante el tercer trimestre. Los niveles de colesterol fetal en sangre y el volumen corpuscular medio de los eritrocitos aumentaron, lo que indica que el colesterol exógeno se incorporó en los eritrocitos fetales. Se concluyó que la suplementación prenatal mediante colesterol en este síndrome es posible y podría ser beneficiosa para aumentar los niveles de colesterol ⁽⁴³⁾. Sin embargo no se observaron efectos postnatalmente (ni positivos ni negativos), el seguimiento continúa actualmente. Es razonable especular con que si se empezará antes con esta terapia podría verse reducida la severidad del síndrome.

Sin embargo, la terapia fetal se considera paliativa, no curativa. Debido a la importancia del colesterol en el desarrollo embrionario temprano parece que el período crítico de la ventana terapéutica es el período preconcepcional, mediante el diagnóstico preimplantacional.

Otros tratamientos:

Es importante remitir a estos pacientes a rehabilitación temprana tanto física, ocupacional como del habla, para identificar los problemas relacionados con estas esferas.

Muchos niños afectados tienen problemas para succionar/tragar y pueden requerir la colaboración de un nutricionista para ayudar a controlar el aporte calórico y el crecimiento. La combinación de alergias, dismotilidad intestinal y reflujo pueden hacer necesaria la colocación de una sonda nasogástrica o la realización de una gastrostomía para mejorar el manejo nutricional. El uso de fórmulas hipoalérgicas también puede ser necesario en casos graves.

Algunos pacientes muestran un hipermetabolismo que requiere el aporte energético de hasta 200kcal/kg/día para mantener el peso corporal ⁽³⁾.

Para aquellos con vómitos frecuentes o reflujo gastroesofágico importante, se debe descartar una estenosis hipertrófica del píloro (cuyo tratamiento es igual al de la población general). El reflujo gastroesofágico y/o estreñimiento requieren un tratamiento pautado por un gastroenterólogo.

La enfermedad colestásica neonatal suele resolverse mediante tratamiento con colesterol y/o ácidos biliares.

Se puede plantear tratamiento quirúrgico para cataratas, ptosis y /o estrabismo. También se puede plantear intervención quirúrgica para la sindactilia y/o polidactilia.

El tratamiento ortopédico para la hipotonía temprana y la hipertonía tardía incluye férula tipo AFO (férula de tobillo y pie) u otras órtesis. También es necesaria la rehabilitación física y ocupacional.

En niños más mayores con hipertonía se pueden valorar técnicas como la inyección de Botox.

La otitis media recidivante puede requerir la colocación de un diábolo timpánico.

La fotosensibilidad puede ser severa y muchos niños pueden presentar intolerancia a la exposición a la luz solar, otros pueden tolerarla durante períodos variables con una ropa apropiada y protección con una crema solar que incluya acción contra rayos UVA Y UVB.

Para individuos con casos graves de SLOS, las intervenciones quirúrgicas de las malformaciones congénitas como fisura palatina o defectos cardíacos deben ser consideradas igual que para otros individuos de la población.

La reasignación de sexo en pacientes con un cariotipo 46, XY y genitales femeninos puede no ser siempre adecuada. Esto se debe a que muchos de estos pacientes van a fallecer de manera temprana y el proceso para la reasignación puede ser muy duro para una familia que, a su vez, está lidiando con un hijo que padece un síndrome caracterizado por su alta letalidad y graves complicaciones.

Prevención de complicaciones secundarias:

En individuos con una afectación severa, se puede considerar la utilización de corticoesteroides durante periodos de estrés, enfermedad aguda o período prolongado de rechazo de la alimentación (a la dosis usada para el tratamiento de niños con hiperplasia suprarrenal congénita) ⁽⁴⁴⁾.

Se han descrito casos de complicaciones durante la anestesia: rigidez muscular o hipertermia maligna. El manejo de la vía aérea puede ser complicado, el uso de la mascarilla laríngea ha dado buenos resultados.

Seguimiento

Estos niños deben tener un seguimiento llevado a cabo por un médico familiarizado con el síndrome, durante las revisiones se debe realizar:

- Historia clínica, examen físico y monitorización de los parámetros de crecimiento. La frecuencia la determina la severidad que presente cada niño.

- Valoración apropiada del desarrollo psicomotor al menos dos veces al año hasta la edad de tres años, posteriormente de manera anual.

- Evaluación nutricional cada 3 ó 4 meses hasta los dos años, y dos veces al año posteriormente.

- Análisis de las concentraciones de colesterol, 7-DHC, y transaminasas cada tres o cuatro meses durante el primer año de vida, posteriormente dos veces al año.

Situaciones a evitar

El tratamiento con haloperidol, que tiene una alta afinidad por el sitio de unión de los sustratos de *DHCR7*, puede provocar una exacerbación de las alteraciones de los esteroides en los individuos afectados por SLOS. Es probable que drogas de esta clase produzcan alteraciones similares. Otras medicaciones psicotrópicas que también producen elevación de los niveles de 7-DHC son la trazodona y el aripiprazol ⁽⁴⁵⁾.

Por tanto se deben valorar los posibles beneficios que estas medicaciones puedan aportar frente a sus efectos adversos. Como un gran número de individuos afectados por SLOS requieren fármacos psicotrópicos, es necesario un control clínico estricto además de la monitorización de la concentración plasmática de 7-DHC.

Debido a la fotosensibilidad la exposición al sol durante períodos prolongados debe evitarse, se pueden producir graves quemaduras con una exposición limitada.

Actuación durante el embarazo

Actualmente no existen protocolos para mujeres embarazadas afectadas por SLOS. Hasta la fecha solo se ha descrito un caso de una mujer afectada por SLOS con un embarazo exitoso llevado a término ⁽⁴⁶⁾.

Asesoramiento genético

Modo de herencia:

El SLOS se hereda de forma autosómica recesiva. Los padres son portadores sanos obligados y por tanto tienen un solo alelo mutado.

Hermanos del probando:

Durante la concepción cada hermano de un individuo afectado tiene:

- 25% de probabilidades de heredar la enfermedad.
- 50% de posibilidades de ser portador asintomático.
- 25% de ser sano no portador.



Todos los hermanos de un individuo afectado por SLOS deben ser estudiados mediante la medición de la concentración de 7DHC en plasma o en líquido amniótico (si es de manera prenatal). En caso de concentraciones límite está indicado un examen genético de la mutación.

Al realizar esta prueba hay que tener en cuenta que el tratamiento con haloperidol, aripiprazol y trazodona pueden modificar su concentración, de modo que habrá que interpretar los resultados de manera cautelosa.

Descendencia de un individuo afectado:

No se han descrito casos de descendencia en individuos con formas severas de SLOS. Sin embargo en casos leves de la enfermedad la fertilidad no parece verse afectada.

Se ha descrito un caso de una mujer que no fue diagnosticada de SLOS hasta su embarazo, dio a luz a un hijo sano⁽⁴⁶⁾.

Planificación familiar:

El momento óptimo para la determinación del riesgo genético, la identificación de portadores y la explicación de la posibilidad de un estudio prenatal es antes del embarazo.

Es apropiado ofrecer asesoramiento genético (que incluya los riesgos potenciales para la descendencia y las posibles opciones) en adultos portadores o con riesgo de serlo.

Diagnóstico prenatal:

Existen dos estrategias seguir en función del riesgo del embarazo.

Embarazos de alto riesgo: se consideran como tales aquellos embarazos con una probabilidad del 25% de hijo afecto por SLOS basado en historia familiar. En este caso las concentraciones alteradas en líquido amniótico de 7-DHC obtenido por amniocentesis o en el tejido obtenido de una biopsia coriónica es diagnóstica⁽⁴⁷⁾.

El estudio de las mutaciones del gen *DHCR7* de forma prenatal también es diagnóstica. Puede ser útil para aclarar resultados inciertos, especialmente si se conocen las mutaciones presentes en la familia.

El estudio ecográfico también puede detectar este síndrome en casos con múltiples malformaciones. Los rasgos faciales característicos pueden ser detectados a partir de la semana 18 de gestación⁽²⁰⁾. Hay que tener en cuenta que casos más leves pueden presentar un estudio ecográfico normal.

Embarazos de bajo riesgo: se consideran como tales aquellos sin historia familiar de este síndrome. En este caso hay ciertos hallazgos que pueden ser sugestivos de este. Son los siguientes:

-La combinación de concentraciones bajas de estradiol no conjugado, HCG y alfa-fetoproteína en el análisis rutinario entre la semana 15-20 de gestación. Sin embargo los estudios realizados hasta el momento no hacen posible establecer unas recomendaciones específicas sobre que embarazadas investigar específicamente para el síndrome de SLO cuando los resultados anteriores muestren valores patológicos⁽⁴⁸⁾.

-El hallazgo aislado de concentraciones plasmáticas bajas de estradiol no conjugado en sangre materna debe obligar a ampliar el estudio durante la gestación. Especialmente cuando se asocia a hallazgos patológicos ecográficos sugerentes de SLOS.

-Examen ecográfico fetal, los hallazgos prenatales de SLOS pueden incluir: CIR (crecimiento intrauterino retardado), malformaciones importantes a nivel cerebral, cardíaco, renal o de extremidades. También se pueden observar genitales ambiguos (especialmente genitales de apariencia femenina o un hipospadias grave en fetos con cariotipo XY). Otros hallazgos ecográficos menos específico serían: translucencia nucal aumentada o fisura palatina. Hasta el momento no hay ningún hallazgo ecográfico patognomónico.

Diagnóstico genético preimplantacional (DGP):

Podría ser una opción para algunas familias en las que las variantes patogénicas hayan sido identificadas.

Pronóstico

Los datos publicados sobre el pronóstico a largo plazo de los pacientes afectados por el síndrome de Smith-Lemli-Opitz son escasos.

Tanto el aborto de fetos afectados como los mortinatos son frecuentes en esta patología. En los individuos que padecen el Síndrome de Smith-Lemli-Opitz tipo II el fallecimiento por fallo multiorgánico durante las primeras semanas de vida es frecuente. Las principales causas son: neumonía, defecto cardíaco congénito letal y fallo hepático.

Los defectos cardíacos congénitos son frecuentes en este síndrome y pueden provocar cianosis o fallo cardiaco congestivo. Las dificultades en la alimentación, el estreñimiento, el megacolon tóxico y las alteraciones electrolíticas también son problemas frecuentes en estos pacientes, en algunos casos debidos a malformaciones del tracto gastrointestinal. Los problemas hepáticos también son descritos con frecuencia ⁽²⁴⁾. Estos pacientes pueden llegar a perder la visión debido a las cataratas o alteraciones en el nervio óptico entre otros problemas oftalmológicos⁽⁴⁹⁾. La pérdida de la audición también es un problema común en entre los individuos afectados.

La supervivencia de estos individuos es poco probable cuando las concentraciones plasmáticas de colesterol son inferiores a 20 mg/dL (medido mediante cromatografía de gases).

Sin embargo hay que tener en cuenta que algunos individuos afectados por SLOS han vivido hasta la edad adulta y que la supervivencia a largo plazo es más probable desde que se inició la suplementación con colesterol. Una persona afectada que sigue un tratamiento médico apropiado y una dieta correcta tiene puede tener una esperanza de vida normal.

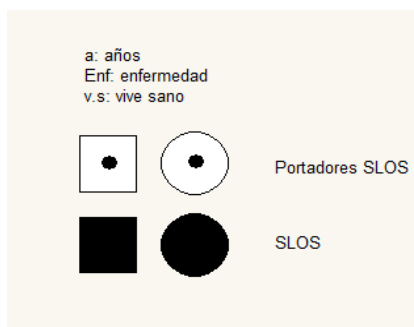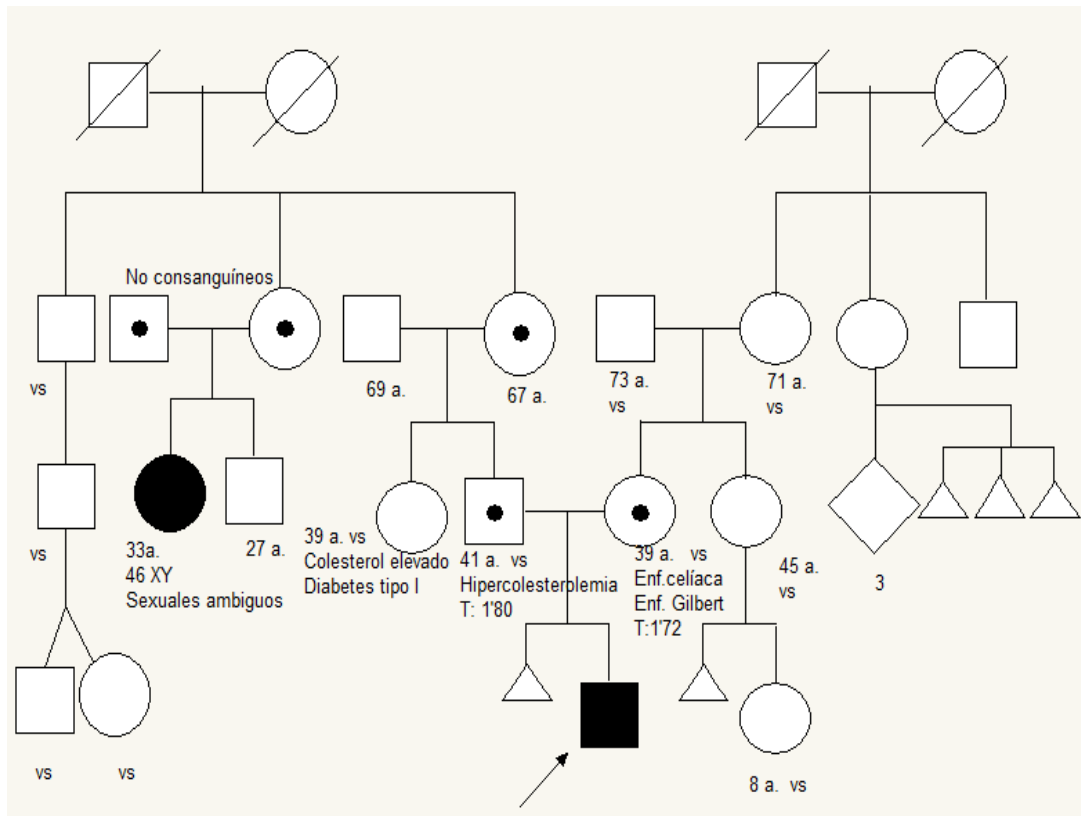
Se realizó un seguimiento de uno de los tres pacientes originales descritos por Smith durante 30 años. Este caso puede resultar ilustrativo dada la escasa información publicada respecto al

pronóstico a largo plazo de estos pacientes. A lo largo de estos 30 años se describieron las siguientes características:

- El fenotipo de características peculiares persistió, aunque la salud del paciente ha sido excelente.
- Presenta una discapacidad intelectual severa y padece brotes de comportamiento agresivo.
- Recibe medicación para control de convulsiones y de comportamiento.
- En un principio tenía una ingesta pobre de colesterol la cual aumentó drásticamente al comenzar con la suplementación dietética de colesterol. Dos meses después de comenzarla su comportamiento se volvió más calmado, además de mostrarse más feliz y comunicativo. Sin embargo las medidas repetidas de colesterol plasmático no demostraron mejoría.

Presentación del caso

Figura 3:Árbol genealógico del paciente estudiado.



INGRESO 1:

Motivo de ingreso:

Varón de 7 días de vida, que ingresa procedente de su domicilio debido a dificultades en la alimentación.

Antecedentes familiares:

Prima hermana paterna afectada de Síndrome de Smith-Lemli-Opitz.

Embarazo:

Antecedentes maternos: meningitis C a los 13 años. Enfermedad celíaca. Enfermedad de Gilbert.

Ecografías prenatales: retraso de crecimiento intrauterino e hipospadias además de dudas sobre una posible alteración en cuerpo calloso en alguna ecografía prenatal.

Período perinatal:

Parto eutócico a las 40 semanas de gestación en otro hospital. La aminiorrexia se produjo cuatro horas antes del parto con líquido amniótico claro. Buena adaptación cardiorrespiratoria (Apgar: 8/8).

Antropometría:

Peso: 2.550g (<p3).

Longitud: 48,5cm (p10).

Perímetro cefálico: 33,5 cm (p3-p10).

Enfermedad actual:

Recién nacido de 7 días que ingresa por síndrome polimalformativo y dificultad para la alimentación.

Exploración física:

Constantes: Frecuencia cardíaca: 153 l/min, frecuencia respiratoria: 58r/min, T^a axilar: 37,2°C y tensión arterial: 87/60 mmHg.

Inspección general: aspecto término. Facies peculiar con microretognatia, ptosis palpebral bilateral, pabellones auriculares de implantación baja y narinas en anteversión.

Piel y faneras: cutis marmorata.

Cabeza: fontanela anterior normotensa. Dolicocefalia

Exploración ORL y ojos: pestañas largas. Muget oral.

Cuello: algo corto.

Mamilas/Tórax/Respiratorio/Corazón: tórax normoconfigurado, clavículas integra. Auscultación cardiopulmonar: soplo sistólico I-II/VI en mesocardio, buena entrada de aire bilateral.

Abdomen: blando, depresible, no visceromegalias. Cordón umbilical normal.

Genito-urinario: hipospadias peneano-escrotal con criptorquidia bilateral.

Columna: sin hallazgos patológicos.

Extremidades: caderas estables y maniobras de Barlow y Ortolani negativas. Pulsos femorales bilaterales, perceptibles y simétricos. Sindactilia en 2º y 3º dedo de ambos pies. Polidactilia en 5º dedo del pie derecho y en mano izquierda.

SNC y periférico: hipotonía moderada-grave. Reflejos del recién nacido presentes y simétricos. Succión débil.

El paciente presenta a la exploración un fenotipo compatible con Síndrome de Smith-Lemli-Opitz.

Exámenes complementarios:

Grupo y Rh de la madre: ORh (+); Grupo y Rh: A Rh (+); Test de Coombs directo: Negativo.

En la **analítica** destaca: calcio de 0,95 mmol/L; colesterol total: 41mg/dL; HDL: 19mg/dL; LDL: 4mg/dL; calcio 0,95 mmol/L. Control: calcio 1,21mmol/L.AST: 40U/L; ALT: 45U/L; GGT: 22 U/L; ácidos grasos libres: 6,5mg/dL. Sodio: 135 mEq/L; potasio 5,1 mEq/L.

ECG: normal.

Metabolismo de los esteroides: 7-dehidrocolesterol: 324,7 mcmol/L (elevado), 8-dehidrocolesterol: 581,2 mcmol/L (elevado), colesterol 0,4mmol/L (disminuido). Este resultado es compatible con el Síndrome de Smith-Lemli-Opitz.

Estudio genético: resultado en muestra materna y paterna de mutación heterocigótica en el gen *DHCR7* identificadas en su hijo. Por tanto el paciente estudiado es portador heterocigótico de dos mutaciones en dicho gen: c.964-1G4C y p.T93M.

Ecografía abdominal: criptorquidia bilateral, visualizando los dos testículos en situación abdomino-inguinal, ambos prácticamente al mismo nivel, en zona superficial y en plano subyacente se ve la vejiga. Leve ectasia pielocalicial derecha con una pelvis renal derecha de 5

mm, menor en lado izquierdo. Hígado, vesícula biliar, vías biliares, riñones, bazo y vejiga sin otros hallazgos de interés.

Ecografía cerebral: el estudio transfontanelar muestra una buena simetría del sistema ventricular (V.L.D: 4,6mms; V.L.I.: 4mms). Sin imágenes focales ecográficamente valorables.

RMN cerebral: aumento de señal dado en sustancia blanca bilateral y simétrica en relación con desmielinización acorde con el paciente. Discreta hipoplasia de cuerpo caloso con ausencia de *rostrum*. Buena diferenciación cortico-subcortical. Espacio subaracnoideo de convexidad y cisternas sin alteraciones. Línea media centrada. Sistema ventricular sin alteraciones. Transición craneovertebral sin alteraciones

Ecocardiograma: válvula aórtica bicúspide sin repercusión funcional. Foramen oval permeable.

Exploración oftalmológica: fondo de ojo normal. No alteraciones en segmento anterior ni en otros medios transparentes.

Potenciales evocados auditivos:

-OI: no se obtienen las ondas principales (I, III y V) correspondientes a oído interno, tronco y corteza por lo que no se obtienen potencial en oído izquierdo a altas intensidades, de modo que tampoco es posible identificar el umbral.

-OD: se obtiene de forma dudosa a nivel de corteza onda V moderadamente retrasada a altos dB y con umbral moderadamente alto sin observarse el resto de ondas como la I y III que nos hablan de viabilidad del oído externo y tronco.

Analítica previa al alta: destaca un colesterol de 52 mg/dL, HDL: 26mg/dL; LDL: 8,8 mg/dL.

Cribado neonatal: se obtiene una Tripsina inmunoreactiva elevada. Se realiza el test del sudor y un estudio genético para fibrosis quística, ambos resultan negativos.

Evolución clínica y tratamiento:

A su ingreso se instaura monitorización continua. Mantiene estabilidad clínica en todo momento con constantes correctas. No precisa soporte respiratorio ni oxigenoterapia. Es valorado por el equipo de Genética, al presentar un cuadro compatible con el Síndrome de Smith-Lemli-Opitz se amplía el estudio con las pruebas complementarias mencionadas anteriormente.

En el plano nutricional ante una succión débil y dificultades en la alimentación oral se coloca sonda nasogástrica y se instaura nutrición enteral con fórmula de inicio hipercalórica. Se corrige hipocalcemia mediante suplementos de calcio. Presenta mejoría progresiva de la alimentación pudiendo retirar la sonda nasogástrica a los 32 días de ingreso. Posteriormente mantiene alimentación adecuada mediante succión directa con fórmula exclusivamente de

inicio. Tras comprobar alteración del metabolismo del colesterol se administra suplemento del colesterol. Buena ganancia ponderal. Realiza deposiciones adecuadas.

A los 43 días se decide el alta con un peso de 3.180 g (p<3) ha ganado 930 g desde el ingreso, una longitud de 51cm (p10), un perímetro cefálico de 34cm (p<3).

Al alta el paciente mantiene constantes correctas. Presenta mejoría en la succión, persiste hipotonía generalizada con reflejos adecuados. Realiza tomas mediante succión directa con buena tolerancia enteral y curva ponderal ascendente.

Durante su ingreso es valorado por el Servicio de Rehabilitación y se inicia tratamiento con estimulación física.

Recomendaciones al alta:

- Lactancia de fórmula 1 (50-60 mL cada 3 horas) añadiendo suplementación con colesterol en cada toma. Vitamina D3 y glutaferro.

- Mycostatin© tópico y vía oral.

- Evitar exposición directa a la luz solar.

- Debe citarse en el Centro de Salud que le corresponda así como acudir a las consultas de: Seguimiento neonatal, Cardiología pediátrica, Gastroenterología pediátrica, Genética, Neuropediatría, Otorrinolaringología, Rehabilitación y Atención Temprana. También deberá acudir a neonatos pasada una semana para control del peso.

Pronóstico previsible:

Hay que tener en cuenta que a pesar de la ganancia ponderal observada durante el ingreso es probable que, debido a las múltiples patologías que presenta este paciente, requiera reingresos posteriores además de visitas a urgencias y un número importante de visitas a distintos especialistas. Además debido a los resultados de la anamnesis, exploración y pruebas complementarias es muy probable que el paciente presente graves problemas en su desarrollo.

Diagnósticos:

- **Síndrome Smith-Lemli-Opitz**

- Hipocalcemia

- Hipotonía congénita

- Dificultades para la alimentación

-Hipoplasia de cuerpo calloso

- Criptorquidia
- Ectasia pielica
- Válvula aórtica bicúspide. Foramen oval permeable.
- Sindactilia
- Polidactilia
- Retrognatia
- Muget
- Hipospadias

INGRESO 2:

Motivo de ingreso:

A las dos semanas del alta el paciente reingresa en el Servicio de Lactantes procedente de Consultas Externas debido a una dificultad para la alimentación con pérdida de peso.

Exploración Física:

Lactante de dos meses de edad con un peso de 3.100g ($p < 3$), ha perdido 80 g desde último ingreso. En la exploración se observan las anomalías malformativas ya conocidas previamente además de lesiones residuales de muget. En la auscultación cardíaca persiste el soplo sistólico ya descrito.

Pruebas complementarias:

Analítica: destaca un colesterol de 51 mg/dL.

Frotis faríngeo, coprocultivo y virus en heces: negativo. De modo que se descarta causa infecciosa o renal de la pérdida de peso.

Radiografía de abdomen: sonda nasogástrica. Abundante neumatización y contenido fecal en colon.

Evolución durante el ingreso:

Dada la situación clínica del paciente se decide alimentación enteral con sonda nasogástrica. Se cambia fórmula de inicio por hidrolizado de proteínas vacunas. La respuesta es adecuada

con ganancia ponderal estable. Se ha continuado suplementación con Colesterol Cristalino añadiendo posteriormente sinvastatina a dosis de 0,2 mg por Kg de peso y día.

Teniendo el alta prevista esta no es posible por iniciar un exantema compatible con Varicela, por lo que se procede a su traslado a Infecciosos para aislamiento. En la exploración en este Servicio destacan lesiones eritematosas, algunas de ellas con vesiculación, en cara, cuello y parte del tronco. No sobreinfectadas. Dada su patología de base y la situación de varicela incipiente, se inicia tratamiento con Aciclovir vía oral (20mg/kg/dosis) que se mantiene hasta el alta junto con curas tópicas de las lesiones. A lo largo del ingreso van apareciendo más lesiones vesiculosas que se tornan costras en cara, cuero cabelludo, tronco, abdomen y raíz de extremidades, sin signos de complicación. No presenta fiebre en ningún momento. Dada la estabilidad clínica y el inicio de regresión de las lesiones, se decide alta para continuar control en Consultas Externas.

Al alta presenta un peso de 3.610g (p<3) ha ganado 510g desde que ingresó y una longitud de 56 cm (p10).

Las recomendaciones que se dan al alta son:

-Lactancia (mediante succión y/o sonda) de hidrolizado de proteínas vacunas en seis tomas diarias con una suplementación de 5 cacitos de colesterol al día. Vitamina D3 y Glutaferro. Sinvastatina solución (fórmula magistral 1mg/1ml): 0,7 ml al día vía oral.

- Evitar exposición directa al sol.

- Continuar con el seguimiento en las consultas indicadas en el ingreso previo y realización de ecografía renal al año de vida. Además acudir a la consulta de Cirugía pediátrica.

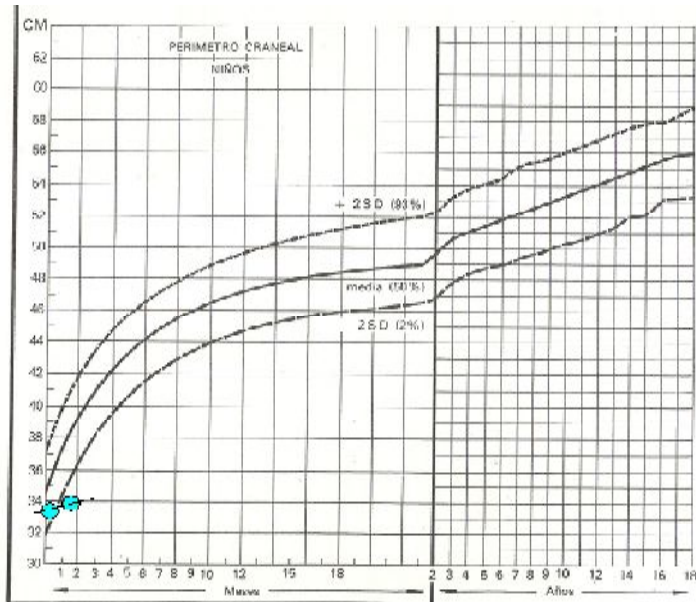
Diagnóstico:

-Dificultad para la alimentación. Estancamiento ponderal

-Alimentación enteral. Portador de sonda nasogástrica

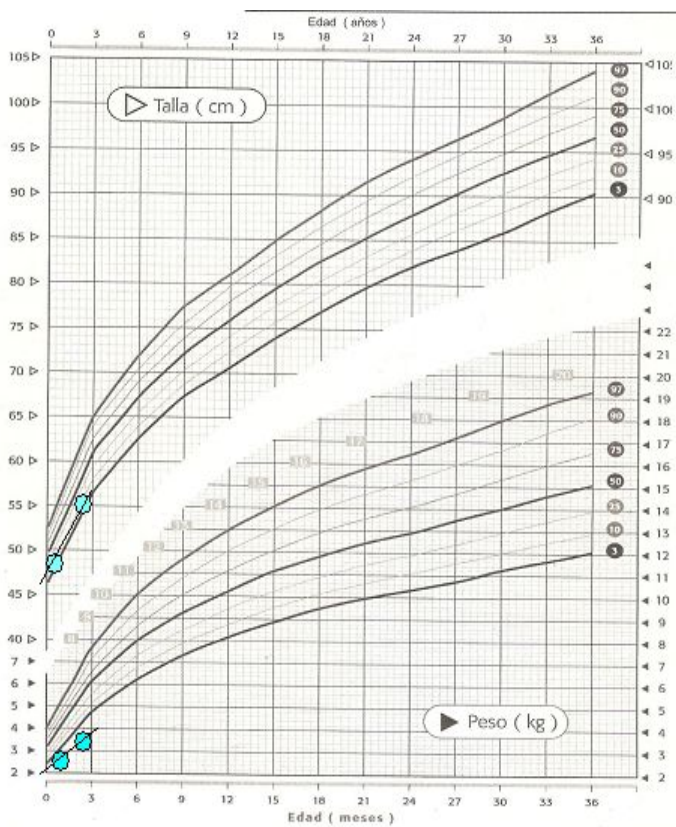
-Varicela

Gráfica 1: Perímetro cefálico en niños de 0-3 años



Perímetro cefálico del paciente estudiado.

Gráfica 2: Peso y longitud en niños de 0-3 años.



Peso y longitud del paciente estudiado

Discusión

A lo largo de este trabajo se ha hecho una revisión del síndrome de Smith-Lemli-Opitz, es un error congénito del metabolismo que pertenecería al grupo de las "Enfermedades Raras". Se han descrito sus aspectos fisiopatológicos, clínicos y diagnósticos así como las posibilidades terapéuticas en el momento actual y su pronóstico.

Para ello se eligió un caso clínico en el que se ilustra el manejo inicial de un niño afectado por este síndrome. En este caso podemos observar tanto el tratamiento de las complicaciones derivadas de esta patología en el período neonatal y de lactancia así como las pruebas necesarias para el estudio etiológico del síndrome tras la sospecha inicial.

Hay que tener en cuenta que dada la baja prevalencia de este síndrome ⁽⁴⁾ así como unos mecanismos fisiopatológicos no completamente comprendidos actualmente, los métodos terapéuticos están siendo estudiados y no es posible establecer protocolos estrictos por el momento.

En el plano diagnóstico es necesario un elevado índice de sospecha clínica para la detección de este síndrome, especialmente en las formas de presentación más leves. En el caso estudiado esta sospecha fue el resultado de la combinación de un síndrome polimalformativo con características compatibles con el síndrome de Smith-Lemli-Opitz (paladar ojival, hipospadias, polidactilia e hipotonía entre otros) ^(3, 20, 21) junto a una hipocolesterolemia en la analítica.

Tras la sospecha inicial se recurre a pruebas más específicas para realizar la confirmación diagnóstica, en concreto a un estudio del metabolismo de los esteroides ⁽⁷⁾, cuyos resultados resultaron compatibles con la patología sospechada (elevación de 7-DH, 8-DHC y colesterol disminuido). A su vez se solicita el estudio genético para confirmar las mutaciones en el gen *DHCR7*, hallándose en la muestra paterna y materna una mutación heterocigótica en dicho gen identificadas en su hijo. Las mutaciones halladas (c.964-1G4C y p.T93M) se corresponden con dos de las doce más frecuentes causantes de este síndrome ⁽¹⁸⁾.

Debido a las múltiples alteraciones que pueden presentar los pacientes con SLOS ^(3, 11, 19) es necesario valorar la realización de diversas pruebas complementarias y un examen interdisciplinar para establecer la severidad de cada caso y las necesidades de cada individuo. El paciente estudiado en nuestro caso presenta alteraciones renales ^(27,34), auditivas, cardíacas ⁽¹¹⁾, musculoesqueléticas, genitales ⁽³⁰⁾ y neurológicas ⁽²⁸⁾ además de problemas importantes para la alimentación con fallo de medro que hacen necesaria la colocación de una sonda nasogástrica ⁽²⁴⁾.

Respecto al plano terapéutico es necesario tener en cuenta que diseñar una estrategia concreta para este síndrome resulta complicado ⁽³⁶⁾ y que hasta el momento todas las posibilidades son únicamente paliativas. El tratamiento más utilizado actualmente es la

combinación de una suplementación con colesterol exógeno y un inhibidor de la CoA reductasa (simvastatina) ^(39,40, 42). En nuestro caso el paciente recibe suplementación con colesterol cristalino en forma de cacitos junto a la lactancia de fórmula (hidrolizado de proteínas de vaca) además de simvastatina.

Además de la suplementación mencionada anteriormente, en estos pacientes es imprescindible una colaboración interdisciplinar para realizar un seguimiento y tratamiento adecuado de todas las alteraciones presentes en cada paciente. Para algunos problemas tales como las malformaciones musculoesqueléticas o las alteraciones gastrointestinales pueden ser necesarias intervenciones quirúrgicas. Es muy importante en todos los casos la remisión temprana a Rehabilitación. En el caso estudiado llevan a cabo un seguimiento del paciente las siguientes especialidades: Gastroenterología pediátrica, otorrinolaringología, genética, neuropsiquiatría, rehabilitación, neonatología, oftalmología, cirugía pediátrica y su pediatra de atención primaria.

Sin embargo debido a la severidad de esta enfermedad y a la ausencia actual de tratamiento curativo también se está haciendo enfoque en la terapia prenatal y preconcepcional. Especialmente en esta última debido al papel del colesterol en el desarrollo embrionario temprano ^(7,8) y a la posible ausencia de hallazgos patológicos durante las ecografías prenatales ⁽²⁰⁾. Para ello es necesaria la identificación de portadores mediante un estudio genético de los individuos en riesgo por historia familiar.

Finalmente respecto al pronóstico de estos pacientes destacar que es muy variable en función de la gravedad de la enfermedad y las malformaciones asociadas. Encontramos desde formas muy leves, que incluso pueden pasar desapercibidas hasta la adolescencia o edad adulta, que pueden llevar una vida prácticamente normal ⁽²⁵⁾ frente a formas muy severas con fallecimiento en período neonatal por fallo multiorgánico.

Entre estas formas extremas están la mayoría de los pacientes afectados, que presentan una discapacidad intelectual importante además de múltiples malformaciones tanto externas como internas ⁽¹⁹⁾. Tienen una supervivencia variable y presentan altos niveles de discapacidad-dependencia que suponen una fuerte carga económica y familiar. En el caso estudiado la hipotonía junto a las pruebas de neuroimagen y la grave dificultad en la alimentación, además del resto de malformaciones asociadas, hacen probable que el paciente presente importantes problemas de desarrollo en el futuro.

La suplementación exógena de colesterol ha conseguido mejorar la supervivencia y la calidad de vida, especialmente en aspectos conductuales, pero se considera un tratamiento paliativo.

Esta enfermedad entre muchas otras, estaría englobada dentro de las conocidas como "Enfermedades Raras". Se estima que en España hay 3 millones de personas afectadas por alguna de estas patologías. En general presentan un carácter crónico, muchas veces progresivo y con frecuencia están acompañadas de retraso psicomotor. Dada su baja rentabilidad para la Industria existe para ellas una escasa disponibilidad terapéutica. Esta combinación de una patología tan compleja junto a ausencia de fármacos efectivos hace que estas patologías

provoquen una gran comorbilidad de los familiares debido al impacto emocional de la discapacidad de los pacientes así como por las cargas familiares y económicas que suponen ⁽⁵⁾.

Dado el asilamiento social que este síndrome, así como el resto de "Enfermedades Raras" pueden acarrear, juegan un papel importante las asociaciones de apoyo, que dan información de manera sencilla y comprensible a la familia, además de permitir compartir testimonios con otras personas en una situación similar.

En España no hay ninguna asociación exclusiva para el Síndrome de Smith-Lemli-Opitz, sin embargo las familias afectadas pueden ser asesoradas en:

- Asociación Aragonesa de Fenilcetonuria y Otros Trastornos Metabólicos: <http://arapkuotm.es/>
- Federación Española de Enfermedades Raras: <http://www.enfermedades-raras.org/>

En otros países si existen asociaciones específicas para el Síndrome de Smith-Lemli-Opitz, algunos ejemplos serían:

- The Official Smith-Lemli-Opitz | RSH Foundation Website: <http://www.smithlemliopitz.org/>. En Estados Unidos.
- L'association SLOaide: <http://sloaide.wixsite.com/sloaide/les-dons>. En Francia.

A parte de ofrecer información a las familias también proponen actividades para las personas afectadas, información económica, educativas etc.

Respecto al plano económico estas asociaciones orientan acerca de las ayudas de las que podría beneficiarse la familia afectada. La Ley de Dependencia supuso un importante logro para los afectados puesto que la mayor parte de estas patologías son invalidantes.

También es importante prestar atención al ámbito educativo pues teniendo en cuenta que dos de cada tres "Enfermedades Raras" aparecen antes de los dos años (como es el caso del paciente descrito en este trabajo) y que el ámbito educativo es uno de los principales aspectos en los que los afectados se sienten discriminados, se están llevando a cabo proyectos para una mejor integración. Un ejemplo de esto sería "Las enfermedades Raras van al cole con Federico".

Finalmente en el ámbito psicológico hay que tener en cuenta que convivir con persona afectada por esta patología significa enfrentarse a una serie de características propias que se plantean a lo largo del proceso. Todas estas características suelen conllevar secuelas psicológicas, afectivas etc. Por ello es imprescindible que la atención se dé a un nivel biopsicosocial y desde un modelo de intervención multidimensional centrado en la singularidad de las familias y sus necesidades, en los apoyos disponibles, en el desarrollo de las

competencias y en la organización de servicios centrados en el usuario y coordinados con todos los servicios que ofrece la comunidad.

Comentarios finales:

El Síndrome de Smith-Lemli-Opitz es un error congénito del metabolismo (*colesterolopatía*) de herencia autosómica recesiva perteneciente al grupo de las "Enfermedades Raras".

Tras la sospecha clínica se realiza el diagnóstico bioquímico mediante el hallazgo de niveles elevados 7-dehidrocolesterol en plasma y el estudio genético que detecte las mutaciones en el gen *DHCR7*.

Debido a las múltiples alteraciones que pueden presentar los pacientes afectados, es necesario valorar la realización de diversas pruebas complementarias.

En el momento actual, el tratamiento más utilizado es la combinación de una suplementación con colesterol exógeno junto a un inhibidor de hidroximetil CoA-reductasa (simvastatina). En muchos pacientes ha conseguido mejorar la calidad de vida, especialmente los aspectos conductuales, aunque se considera un tratamiento paliativo.

Estos pacientes necesitan una colaboración interdisciplinar para realizar un seguimiento y tratamiento adecuados.

La terapia prenatal y preconcepcional están siendo estudiadas debido a la gravedad de la enfermedad, especialmente esta última dado el papel fundamental del colesterol en el desarrollo embrionario temprano.

El pronóstico es muy variable en función de la gravedad de la enfermedad y las malformaciones asociadas. En general los pacientes afectados presentan unos altos niveles de dependencia.

Este síndrome junto al resto de las "Enfermedades Raras" producen, una combinación de una patología compleja junto a la ausencia de fármacos efectivos. Esta situación provoca una comorbilidad importante en los familiares, las Asociaciones dedicadas a estas patologías pueden suponer una fuente de ayuda para ellos.

Bibliografía

1. Shefer S, Salen G, Batta AK, Honda A, Tint GS, Irons M, et al. Markedly inhibited 7-dehydrocholesterol-delta(7)-reductase activity in liver microsomes from Smith-Lemli-Opitz homozygotes. *J Clin Invest* 1995; 96:1779-1785.
2. Kelley RI, Hennekam RC. The Smith-Lemli-Opitz syndrome. *J Med Genet.* 2000; 37:321–335.
3. Simon A, Kremer HP, Wevers RA, Scheffer H, De Jong JG, Van Der Meer JW, et al. Mevalonate kinase deficiency: evidence for a phenotypic continuum. *Neurology* 2004; 62: 994-997.
4. Nowaczyk MJ, McCaughey D, Whelan DT, Porter FD. Incidence of Smith-Lemli-Opitz syndrome in Ontario, Canada. *Am J Med Genet.* 2001; 102:18–20.
5. Fundación Española de Enfermedades Raras [sede Web]. Madrid [Acceso el 1-05-2017]. Disponible en: <http://www.enfermedades-raras.org/>
6. Porter FD. Human malformation syndromes due to inborn errors of cholesterol synthesis. *Curr Opin Pediatr* 2003; 15:607-613.
7. Porter JA, Young KE, Beachy PA. Cholesterol modification of hedgehog signaling proteins in animal development. *Science* 1996; 274:255-259.
8. Wolf G. The function of cholesterol in embryogenesis. *J Nutr Biochem* 1999; 10:188-192.
9. Clayton PT. Disorders of cholesterol biosynthesis. *Arch Dis Child* 1998; 78:185-189.
10. Tint GS, Irons M, Elias ER, Batta AK, Frieden R, Chen TS, Salen G. Defective cholesterol biosynthesis associated with the Smith-Lemli-Opitz syndrome. *N Engl J Med.* 1994; 330:107–113.
11. Cunniff C, Kratz LE, Moser A, Natowicz MR, Kelley RI. Clinical and biochemical spectrum of patients with RSH/Smith-Lemli-Opitz syndrome and abnormal cholesterol metabolism. *Am J Med Genet.* 1997; 68:263–269.
12. Yu H, Tint GS, Salen G, Patel SB. Detection of a common mutation in the RSH or Smith-Lemli-Opitz syndrome by a PCR-RFLP assay: IVS8-G→C is found in over sixty percent of US probands. *Am J Med Genet.* 2000; 90:347–350.
13. Waterham HR, Wijburg FA, Hennekam RC, Vreken P, Poll-The BT, Dorland L, Duran M, Jira PE, Smeitink JA, Wevers RA, Wanders RJ. Smith-Lemli-Opitz syndrome is caused by mutations in the 7-dehydrocholesterol reductase gene. *Am J Hum Genet.* 1998; 63:329–338.
14. Fitzky BU, Witsch-Baumgartner M, Erdel M, Lee JN, Paik YK, Glossmann H, Utermann G, Moebius FF. Mutations in the Delta7-sterol reductase gene in patients with the Smith-Lemli-Opitz syndrome. *Proc Natl Acad Sci U S A.* 1998; 95:8181–8186.
15. Wassif CA, Maslen C, Kachilele-Linjewile S, Lin D, Linck LM, Connor WE, Steiner RD, Porter FD. Mutations in the human sterol delta7-reductase gene at 11q12-13 cause Smith-Lemli-Opitz syndrome. *Am J Hum Genet.* 1998; 63:55–62.

16. Witsch-Baumgartner M, Clayton P, Clusellas N, Hass D, Kelley RI, Krajewska-Walasek M, et al. Identification of 14 novel mutations in DHCR7 causing the Smith-Lemli-Opitz syndrome and delineation of the DHCR7 mutational spectra in Spain and Italy. *Hum Mutat* 2005; 25:412.
17. Witsch-Baumgartner M, Gruber M, Kraft HG, Rossi M, Clayton P, Giros M, et al. Maternal Apo E genotype is a modifier of the Smith-Lemli-Opitz syndrome. *J Med Genet* 2004; 41:577-584.
18. Correa-Cerro LS, Porter FD. 3beta-hydroxysterol Delta7-reductase and the Smith-Lemli-Opitz syndrome. *Mol Genet Metab.* 2005; 84(2):112–126.
19. Krajewska-Walasek M, Gradowska W, Ryzko J, Socha P, Chmielik J, Szaplyko W, et al. Further delineation of the classical Smith-Lemli-Opitz syndrome phenotype at different patient ages: clinical and biochemical studies. *Clin Dysmorphol.* 1999; 8:29–40.
20. Nowaczyk MJ, Tan M, Hamid JS, Allanson JE. Smith-Lemli-Opitz syndrome: Objective assessment of facial phenotype. *Am J Med Genet.* 2012; 158A:1020–1028.
21. Johnson VP. Smith-Lemli-Opitz syndrome: review and report of two affected siblings. *Z Kinderheilkd.* 1975; 119:221–234.
22. Patterson K, Toomey KE, Chandra RS. Hirschsprung disease in a 46, XY phenotypic infant girl with Smith-Lemli-Opitz syndrome. *J Pediatr.* 1983; 103:425–427.
23. Dallaire L, Fraser FC. The syndrome of retardation with urogenital and skeletal anomalies in siblings. *J Pediatr.* 1966; 69:459–460.
24. Rossi M, Vajro P, Iorio R, Battagliese A, Brunetti-Pierri N, Corso G, et al. Characterization of liver involvement in defects of cholesterol biosynthesis: long-term follow-up and review. *Am J Med Genet A.* 2005; 132A:144–151.
25. Mueller C, Patel S, Irons M, Antshel K, Salen G, Tint GS, et al. Normal cognition and behavior in a Smith-Lemli-Opitz syndrome patient who presented with Hirschsprung disease. *Am J Med Genet A.* 2003; 123A:100–106.
26. Tierney E, Nwokoro NA, Kelley RI. Behavioral phenotype of RSH/Smith-Lemli-Opitz syndrome. *Ment Retard Dev Disabil Res Rev.* 2000; 6:131–614.
27. Ryan AK, Bartlett K, Clayton P, Eaton S, Mills L, Donnai D, Winter RM, Burn J. Smith-Lemli-Opitz syndrome: a variable clinical and biochemical phenotype. *J Med Genet.* 1998; 35:558–565.
28. Weaver DD, Solomon BD, Akin-Samson K, Kelley RI, Muenke M. Cyclopia (synophthalmia) in Smith-Lemli-Opitz syndrome: First reported case and consideration of mechanism. *Am J Med Genet C Semin Med Genet.* 2010; 154C:142–145.
29. Anstey A. Photomedicine: lessons from the Smith-Lemli-Opitz syndrome. *J Photochem Photobiol B.* 2001; 62:123–127.
30. Gorlin RJ, Cohen MM Jr, Levin LS. *Syndromes of the Head and Neck.* 3 ed. New York, NY: Oxford University Press; 1990:890-895.
31. Pinsky L, DiGeorge AM. A familial syndrome of facial and skeletal anomalies associated with genital abnormality in the male and normal genitals in the female: another cause of male pseudohermaphroditism. *J Pediatr.* 1965; 66:1049–1054.

32. Atchaneeyasakul LO, Linck LM, Connor WE, Weleber RG, Steiner RD. Eye findings in 8 children and a spontaneously aborted fetus with RSH/Smith-Lemli-Opitz syndrome. *Am J Med Genet.* 1998; 80:501–505.
33. Donnai D, Young ID, Owen WG, Clark SA, Miller PF, Knox WF. The lethal multiple congenital anomaly syndrome of polydactyly, sex reversal, renal hypoplasia, and unilobular lungs. *J Med Genet.* 1986; 23:64–71.
34. Curry CJ, Carey JC, Holland JS, Chopra D, Fineman R, Golabi M, Sherman S, Pagon RA, Allanson J, Shulman S, et al. Smith-Lemli-Opitz syndrome-type II: multiple congenital anomalies with male pseudohermaphroditism and frequent early lethality. *Am J Med Genet.* 1987; 26:45–57.
35. Chemaitilly W, Goldenberg A, Baujat G, Thibaud E, Cormier-Daire V, Abadie V. Adrenal insufficiency and abnormal genitalia in a 46XX female with Smith-Lemli-Opitz syndrome. *Horm Res.* 2003; 59:254–256.
36. Svoboda MD, Christie JM, Eroglu Y, Freeman KA, Steiner RD. Treatment of Smith-Lemli-Opitz syndrome and other sterol disorders. *Am J Med Genet C Semin Med Genet.* 2012; 160C(4):285-294.
37. Merkens LS, Connor WE, Linck LM, Lin DS, Flavell DP, Steiner RD. Effects of dietary cholesterol on plasma lipoproteins in Smith-Lemli-Opitz syndrome. *Pediatr Res* 2004; 56: 726-732.
38. Sikora DM, Ruggiero M, Petit-Kekel K, Merkens LS, Connor WE, Steiner RD. Cholesterol supplementation does not improve developmental progress in Smith-Lemli-Opitz syndrome. *J Lipid Res* 2000; 41: 133-146.
39. Battaile KP, Battaile BC, Merkens LS, Maslen CL, Steiner RD. Carrier frequency of the common mutation IVS8-1G>C in DHCR7 and estimate of the expected incidence of Smith-Lemli-Opitz syndrome. *Mol Genet Metab.* 2001; 72:67–71.
40. Starck L, Lovgren-Sandblom A, Bjorkhem I. Simvastatin treatment in SLO syndrome: a safe approach? *Am J Med Genet* 2002; 113: 1339-1346.
41. Wassif CA, Krakowiak PA, Wright BS, Gewandter JS, Sterner AJ, Javitt N, et al. Residual cholesterol synthesis and simvastatin induction of cholesterol synthesis in Smith-Lemli-Opitz syndrome fibroblast. *Mol Genet and metab* 2005; 85: 96-107.
42. Wassif CA, Kratz L, Sparks SE, Wheeler C, Bianconi S, Gropman A et al. A placebo-controlled trial of simvastatina therapy in Smith-Lemli-Opitz syndrome. *Genet Med.* 2017; 19(3):297-305.
43. Irons MB, Nores J, Stewart TL. Antenatal therapy of Smith-Lemli-Opitz syndrome. *Fetal Diagn Ther.* 1999; 14(3):133-137.
44. Bianconi SE, Connely SK, Keil MF, Sinai N, Rother KI, Porter FD, Stratakis CA. Adrenal function in Smith-Lemli-Opitz syndrome. *Am J Med Genet A.* 2011; 155A:2732–238.
45. Hall P, Michels V, Gavrillov D, Matern D, Oglesbee D, Raymond K, Rinaldo P, Tortorelli S. Aripiprazole and trazodone cause elevations of 7-dehydrocholesterol in the absence of Smith-Lemli-Opitz Syndrome. *Mol Genet Metab.* 2013; 110:176–178.
46. Ellingson MS, Wick MJ, White WM, Raymond KM, Saenger AK, Pichurin PN, Wassif CA, Porter FD, Babovic-Vuksanovic D. Pregnancy in an individual with mild Smith-Lemli-Opitz syndrome. *Clin Genet.* 2014; 85(5):495–497.

47. Griffiths WJ, Wang Y, Karu K, Samuel E, McDonnell S, Hornshaw M, Shackleton C. Potential of sterol analysis by liquid chromatography-tandem mass spectrometry for the prenatal diagnosis of Smith-Lemli-Opitz syndrome. *Clin Chem*. 2008; 54:1317–1324.
48. Palomaki GE, Bradley LA, Knight GJ, Craig WY, Haddow JE. Assigning risk for Smith-Lemli-Opitz syndrome as part of 2nd trimester screening for Down's syndrome. *J Med Screen*. 2002; 9:43–44.
49. Lee RW, McGready J, Conley SK, Yanjanin NM, Nowaczyk MJ, Porter FD. Growth charts for individuals with Smith-Lemli-Opitz syndrome. *Am J Med Genet A*. 2012; 158A(11):2707-2713.