

Anestesia en procedimientos mínimamente invasivos

El anestesiista debe adaptarse al manejo de pacientes sometidos a técnicas mínimamente invasivas que, debido a su condición física o al tipo de procedimiento al que se deben someter, pueden suponer todo un reto.

**Cristina Bonastre Ráfales^{1,2},
Carolina Serrano-Casorrán^{1,2},
Sergio Rodríguez-Zapater²,
Sandra López Mínguez² y
Miguel Ángel de Gregorio Ariza²**

¹Departamento Patología Animal,
Universidad de Zaragoza

²Grupo de investigación en técnicas
de mínima invasión (GITMI),
Universidad de Zaragoza
Imágenes cedidas por los autores

En los últimos años disciplinas como la cirugía o la anestesiología han experimentado un gran desarrollo dentro de la medicina veterinaria. Se han implementado nuevas técnicas o procedimientos, tanto en el diagnóstico como en el tratamiento de algunas patologías, que han supuesto grandes cambios dentro de la práctica clínica diaria. En este sentido, el uso de técnicas mínimamente invasivas enfocadas al diagnóstico o al tratamiento quirúrgico de determinadas patologías ha sido toda una revolución.

La cirugía mínimamente invasiva, también denominada de mínimo abordaje, se define como el conjunto de técnicas diagnósticas y terapéuticas que, por visión directa o mediante otras técnicas de imagen, utiliza vías naturales o mínimos abordajes para introducir herramientas y actuar en diferentes zonas del organismo.

La anestesia en procedimientos mínimamente invasivos va a estar condicionada por el estado físico del paciente, el tipo de procedimiento, las manipulaciones quirúrgicas que se han de realizar y las alteraciones que estas puedan ocasionar en el organismo.

A continuación se describirán algunos de estos procedimientos mínimamente invasivos que están totalmente implementados en veterinaria y se hará referencia a las consideraciones anestésicas en cada caso.

Endoscopias digestivas

La endoscopia digestiva se lleva a cabo tanto de forma diagnóstica para la exploración y toma de biopsias como de forma terapéutica para la extracción de cuerpos extraños.

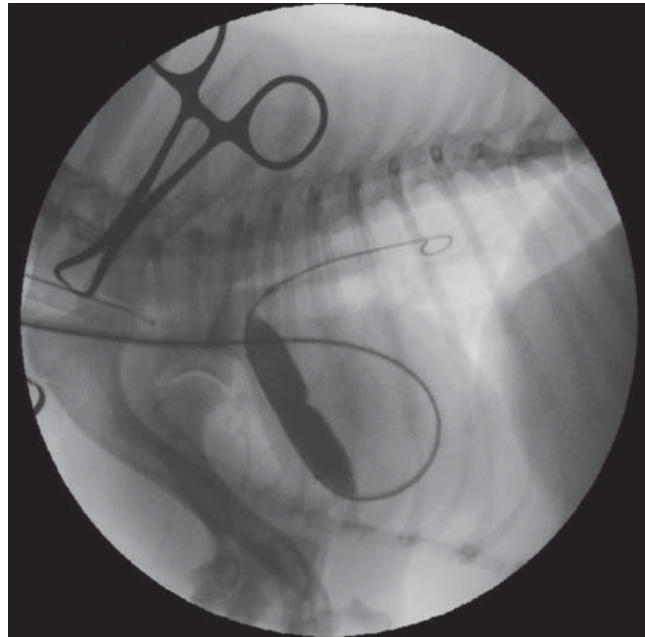


Figura 1. Dilatación de una estenosis pulmonar mediante catéter-balón. Se observa la completa dilatación del balón excepto en la zona central del mismo, que coincide con la zona de estenosis al comienzo del procedimiento.

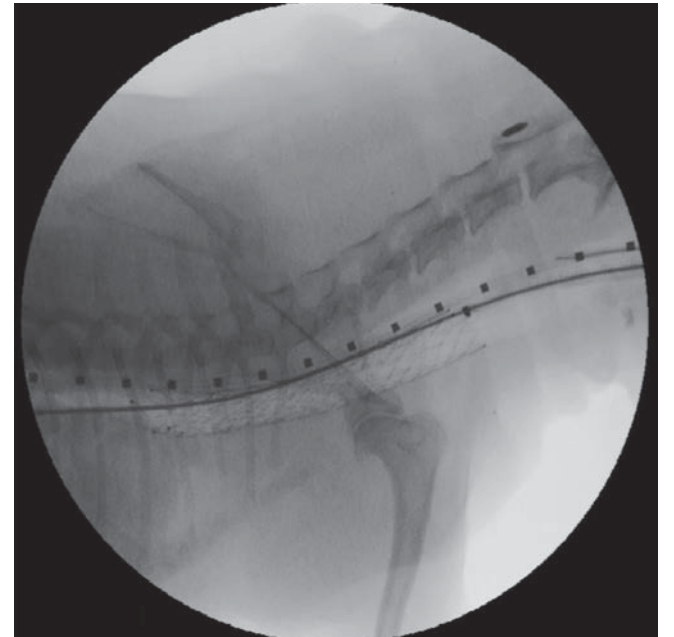


Figura 2. Stent en la tráquea torácica y tercio proximal de la tráquea cervical. Puede observarse la guía empleada en su liberación y un catéter centimetrado en el esófago.

Una correcta evaluación preoperatoria del paciente permitirá detectar y corregir alteraciones electrolíticas o deshidratación ocasionadas por su patología. De la misma forma, si es posible, es conveniente pautar un ayuno de 12-24 h para mantener vacío el tracto digestivo.

La endoscopia y la toma de muestras para biopsia no son procedimientos dolorosos, aunque sí lo son las obstrucciones esofágicas por cuerpos extraños.

La insuflación excesiva del estómago puede incrementar la presión sobre el diafragma y dificultar la ventilación del animal.

En el manejo anestésico de pacientes con cuerpos extraños esofágicos hay que evitar, en la medida de lo posible, drogas que estimulen el vómito o incrementen la incidencia de regurgitación como, por ejemplo, la morfina o elevadas dosis de α_2 -agonistas. Cuando hay muchas posibilidades de que el animal vomite o regurgite, es necesario realizar una inducción e intubación rápidas aplicando presión en el cricoides para colapsar el esófago e inflar el neumotapo-

namiento cuanto antes para proteger la vía aérea. Además es muy importante tener preparado un aspirador por si finalmente se produce una regurgitación.

En algunos casos puede ser interesante el uso de bloqueantes neuromusculares, como el atracurio, para facilitar la extracción del cuerpo extraño, que actuarán relajando la musculatura estriada esofágica (en el gato se limita tan solo al tercio proximal del esófago). El uso de estos agentes

implica necesariamente el empleo de ventilación mecánica.

Durante la insuflación del esófago y de otras zonas como el colon, se puede producir una estimulación del nervio vago y desencadenarse un reflejo vagal que, en la monitorización, se observará mediante bradicardia, hipotensión y, en ocasiones, asistolia. Si se da esta situación hay que desinflar rápidamente la zona y administrar atropina IV (0,02-0,04 mg/kg).

La insuflación excesiva del estómago puede incrementar la presión sobre el diafragma y dificultar la ventilación del animal.

Laparoscopias para cirugía o toma de biopsias

En la cirugía laparoscópica es necesario crear un neumoperitoneo mediante la insuflación de CO_2 a una presión controlada (entre 10-15 mmHg), para incrementar la visibilidad por parte del cirujano y permitir las maniobras en el campo quirúrgico. Generalmente se usa el CO_2 porque se absorbe rápidamente y tiene menos efectos nocivos en el organismo que otros gases.

Las complicaciones anestésicas surgen en los primeros 15 minutos tras la producción del neumoperitoneo. Por una parte, el aumento de presión a nivel abdominal va a ocasionar compresión de la vena cava caudal, con la consiguiente reducción del retorno venoso y del gasto cardíaco en el paciente. Por otra parte, se va a incrementar la presión a través del diafragma y se va a reducir la capacidad residual funcional a nivel pulmonar ocasionando una hipoventilación que, junto con la difusión del CO_2 a través de la circulación esplácnica, hará que aumenten la PaCO_2 (presión parcial de dióxido de carbono) y el EtCO_2 (concentración de dióxido de carbono en el gas espirado). Además, en el caso de toma de muestras para biopsia hepática o procedimientos realizados en el abdomen craneal, se requiere que el paciente esté en posición de anti-Trendelenburg y de Trendelenburg para la cirugía del aparato reproductor o abdomen caudal, lo que incrementará la presión sobre el diafragma.

Para evitar esto es necesario instaurar una ventilación por presión positiva intermitente (VPPD) con presión positiva al final de la espiración (PEEP) para que no se produzcan atelectasias y mejorar la oxigenación del animal. Además, la monitorización del

Ventajas e inconvenientes

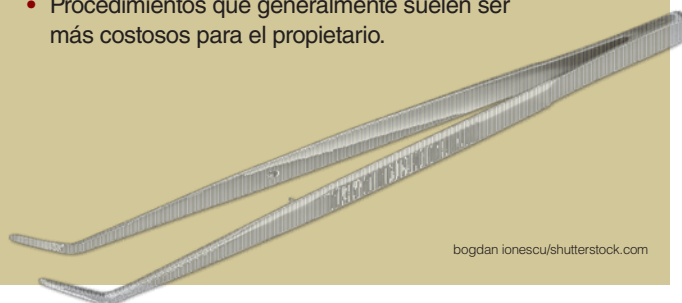
Ventajas

Estos procedimientos consiguen reducir el trauma asociado a la intervención quirúrgica y las incisiones quirúrgicas son muy reducidas, lo que se traduce generalmente en:

- Dolor posquirúrgico de menor intensidad y, por lo tanto, mayor confort para el paciente. Son pacientes que recuperan antes su fisiología normal y actividad. Por todo ello, en la mayoría de los casos, la estancia hospitalaria se reduce.
- Reducción de la respuesta inflamatoria sistémica asociada a la cirugía y mejoría en la respuesta inmunitaria.
- Se reduce la tasa de complicaciones posquirúrgicas como infecciones.
- Es posible ofrecer nuevas alternativas de tratamiento a patologías que anteriormente solo se podían tratar de forma muy traumática o que no tenían opciones de tratamiento.

Inconvenientes

- Se necesita un equipamiento y material específicos costosos para realizar estas intervenciones.
- La curva de aprendizaje en estas técnicas es larga. Además se requiere un amplio conocimiento en otras disciplinas: diagnóstico por imagen, anatomía, fisiología, etc.
- Procedimientos que generalmente suelen ser más costosos para el propietario.



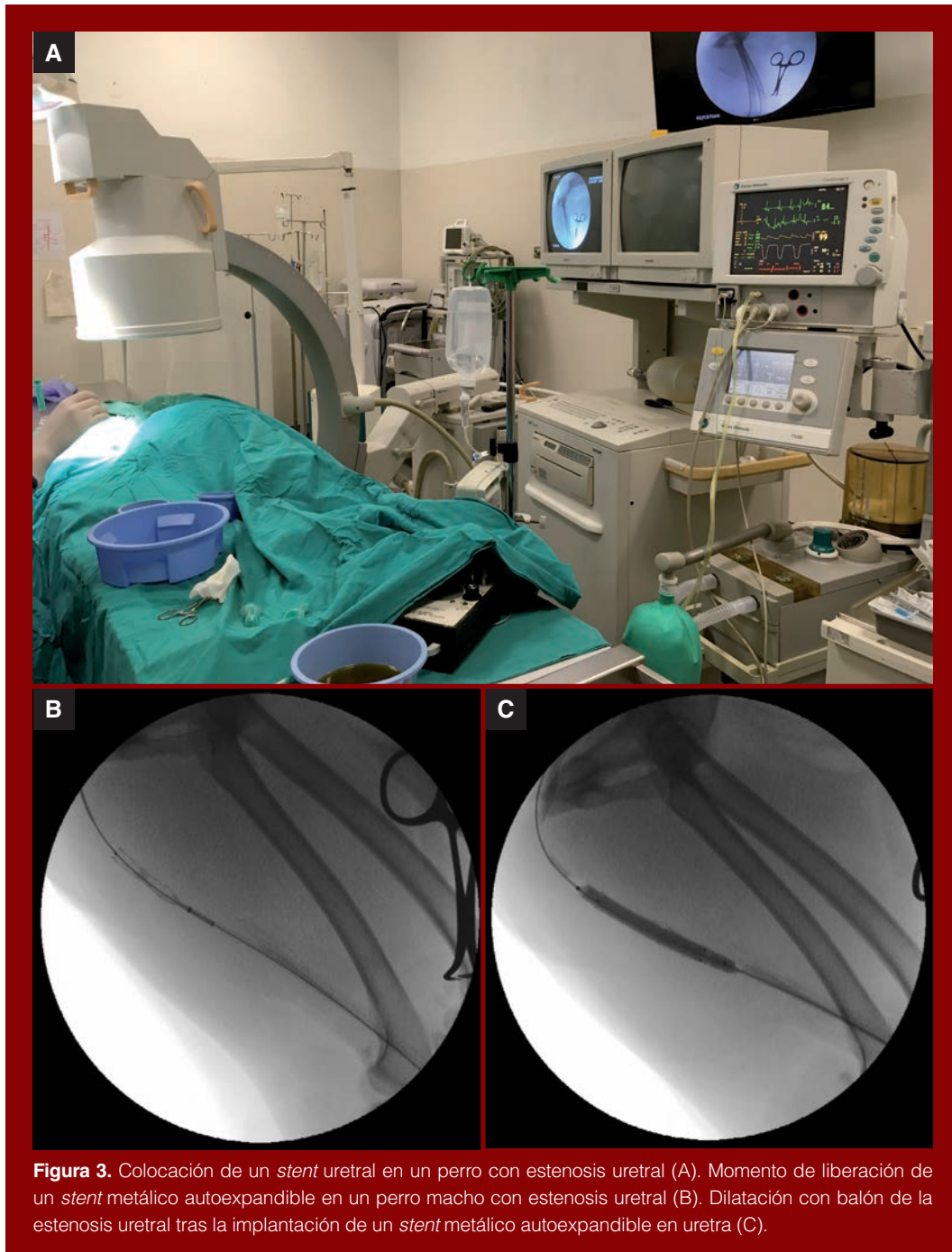


Figura 3. Colocación de un stent uretral en un perro con estenosis uretral (A). Momento de liberación de un stent metálico autoexpandible en un perro macho con estenosis uretral (B). Dilatación con balón de la estenosis uretral tras la implantación de un stent metálico autoexpandible en uretra (C).

- ▶ EtCO₂ mediante capnografía es indispensable y, si es posible, también mediante gasometría arterial.

Las complicaciones asociadas a estos procedimientos no se dan con mucha frecuencia pero cuando se producen pueden ser letales. Hay que tener en cuenta que puede producirse un neumotórax por paso del CO₂ desde el abdomen a la cavidad torácica. También es posible que, ante la lesión de algún vaso, haya un paso del CO₂ a su través pudiendo causar un embolismo gaseoso.

A pesar de que son procedimientos menos invasivos, sigue siendo necesario aportar una analgesia adecuada. En humana, en estos procedimientos está descrito un dolor posoperatorio de corta duración pero elevada intensidad que, en la gran mayoría de los casos, requiere la administración de opioides. También en humanos es habitual la aparición de un dolor referido en el hombro que suele desaparecer cuando se absorbe el CO₂ de la cavidad abdominal.

Valvuloplastia con balón en estenosis pulmonar

El tratamiento de los pacientes con estenosis pulmonar consiste en la valvuloplastia o dilatación con balón. Se trata de una intervención endovascular que se realiza a través de un acceso vascular por la vena yugular. Se coloca un introductor, por el que se accede al torrente circulatorio, y se navega utilizando guías y catéteres hasta alcanzar el corazón derecho y salir hacia la arteria pulmonar. Sobre una guía con suficiente soporte se avanza el catéter-balón, que termina hinchándose una vez situado en la localización ade-

cuada con el fin de dilatar el tracto de salida estenótico (figura 1).

Los principales objetivos del anestesista son mantener la contractilidad miocárdica, una adecuada precarga y la funcionalidad del ventrículo derecho. Además, se debe mantener una adecuada presión arterial para garantizar la perfusión tisular y evitar la desaturación del paciente.

Durante la introducción de la guía y del catéter con el balón es frecuente la aparición de arritmias supraventriculares al atravesar el atrio y/o ventriculares debido a la irritación que ocasionan en el miocardio. El uso de infusiones continuas de lidocaína es útil tanto para disminuir la incidencia de estas arritmias ventriculares como los requerimientos de agentes anestésicos.

Durante el inflado del balón se produce una oclusión completa del tracto de salida del ventrículo derecho, lo que supone una disminución de la perfusión pulmonar, de la saturación de oxígeno y una caída del gasto cardíaco que puede derivar en un descenso importante de la presión arterial sistólica. Entre un inflado y otro del balón se espera un tiempo para que el animal se recupere hemodinámicamente.

En estos pacientes se debe evitar el uso de altas presiones en ventilación mecánica para impactar lo menos posible sobre el retorno venoso.

En estos casos se puede desencadenar una bradicardia debido al estímulo de receptores a nivel cardíaco, un reflejo vagovagal que cursará con bradicardia e hipotensión.

Otra complicación de esta patología, más asociada a pacientes con hipertrofia infundibular, es la aparición de un "ventrículo suicida". Tras la dilatación con balón disminuye mucho la poscarga, el compo-

nente infundibular de la obstrucción se hace más evidente y hay riesgo de que el ventrículo derecho llegue a colapsar en sístole. Para prevenirlo se recomienda aumentar la precarga mediante la administración de un bolo de cristaloides isotónicos previo a la dilatación. También se sugiere administrar un β -bloqueante como el esmolol que disminuya la contractilidad del ventrículo y del infundíbulo para evitar el colapso.

Cierre de ductus arterioso mediante tapón vascular

Actualmente, el cierre de un conducto arterioso persistente se puede llevar a cabo mediante dos procedimientos quirúrgicos distintos: ligadura del ductus mediante cirugía convencional o cierre endovascular con un tapón vascular. La cirugía convencional supone llevar a cabo una toracotomía lateral, lo que genera un importante traumatismo, que puede ser origen de dolor y complicaciones quirúrgicas. Además, durante la disección del conducto arterioso persistente se pueden producir complicaciones derivadas de la lesión de estructuras adyacentes como el nervio vago o el nervio laríngeo recurrente, así como el sangrado por rotura de alguno de los vasos implicados que, con mayor frecuencia son la aorta, la arteria pulmonar o el propio conducto arterioso persistente. También hay que tener en cuenta que llevar a cabo una toracotomía implica un neumotórax posterior que hay que vigilar y resolver correctamente. Todas estas posibles complicaciones hacen que el cierre endovascular del ductus arterioso persistente sea una opción terapéutica en alza que ha de ir imponiéndose sobre la cirugía abierta. Para ello, se coloca un introductor en la arteria femoral que permite alcanzar la aorta y pasar hacia la arteria pulmonar a través

del ductus arterioso persistente. Este es el trayecto que ha de seguir el tapón vascular hasta ser liberado en su posición.


Las ventajas del cierre del conducto arterioso persistente mediante un tapón vascular van a observarse sobre todo en el posoperatorio del animal, ya que las necesidades analgésicas del paciente van a ser significativamente menores. A nivel intraoperatorio tampoco será obligatoria la instauración de VPPI. Una vez realizada la introducción del catéter generalmente suelen producirse arritmias cardíacas estimuladas por su paso por el corazón. Es frecuente el uso de infusiones de lidocaína para evitar o disminuir este tipo de arritmias durante la intervención.

En estos pacientes, que generalmente suelen ser pediátricos, es necesario evitar la bradicardia ya que de la frecuencia cardíaca suele depender el mantenimiento del gasto cardíaco. Hay que evitar también una hipotensión grave que ocasionaría la reversión del flujo sanguíneo a través del ductus. Los fluidos se deben administrar de forma adecuada para no sobrecargar al paciente, máxime cuando son pacientes que ya presentan una insuficiencia cardíaca congestiva.

Una de las complicaciones que pueden observarse es un reflejo de Branham, que se produce tras el cierre del conducto. Se registra un aumento de presión en la aorta que es detectado por los barorreceptores que producen una bradicardia grave o incluso asistolia. En estos casos es controvertido el uso de atropina como tratamiento.

También es posible que, debido a la disminución de la resistencia vascular periférica ocasionada por las drogas anestésicas, se produzca una reversión del flujo sanguíneo a través del ductus de I-D a D-I (síndrome de Eisenmenger), lo que haría que sangre no oxigenada pasase a la circulación general y ocasionaría una hipoxemia. En este caso sería necesario incrementar la resistencia vascular sistémica mediante el uso de drogas vasopresoras.

Las ventajas del cierre del conducto arterioso persistente mediante un tapón vascular se van a observar sobre todo en el posoperatorio del animal, ya que las necesidades analgésicas del paciente van a ser significativamente menores.



► Colocación de stents traqueales intraluminales

Hay pacientes con colapso traqueal que han de ser tratados quirúrgicamente mediante la implantación de un *stent* traqueal que permita mantener la vía aérea permeable. Este tipo de prótesis permite tratar tanto la tráquea cervical como torácica. Es un procedimiento que se realiza sin llevar a cabo ningún trauma tisular, pero que requiere anestesia general. Se coloca introduciendo el sistema liberador del *stent* sobre una guía, a través de la boca, y mediante control fluoroscópico (figura 2).

La colocación de *stents* traqueales intraluminales, al igual que la realización de broncoscopias o lavados broncoalveolares, son técnicas poco invasivas y la mayoría de corta duración pero que pueden comprometer la ventilación y oxigenación del paciente.

En estos pacientes es muy recomendable evitar drogas que produzcan una intensa depresión respiratoria.

Hay pacientes con colapso traqueal que han de ser tratados quirúrgicamente mediante la implantación de un *stent* traqueal que permita mantener la vía aérea permeable.

En animales de tamaño muy pequeño en los que el diámetro interno del tubo endotraqueal sea menor de 4 mm, el *stent* no se puede colocar insertándolo a través del traqueotubo. En estos casos el mantenimiento de la anestesia deberá llevarse a cabo mediante una TIVA (anestesia total intravenosa) de propofol o alfaxalona y la administración de oxígeno se hará mediante insuflación o a través de una sonda urinaria. En el resto de los casos, cuando el tubo endotraqueal sea mayor, es posible colocar entre el traqueotubo y el circuito una pieza en T que permita, a la vez que se administra oxígeno y anestésico, insertar a su través la guía y el sistema de liberación del *stent* para su colocación.

La monitorización de estos pacientes, sobre todo la saturación de oxígeno, es vital para detectar lo antes posible las complicaciones.

Cierre de *shunts* portosistémicos

Los *shunts* portosistémicos en pacientes caninos se presentan de dos formas, extra e intrahepáticos. Los extrahepáticos se tratan mediante cirugía convencional, con laparotomía, y cierre progresivo colocando un anillo de amerioide o banda de celofán. Sin embargo, el cierre de un *shunt* intrahepático de esta manera conlleva una gran dificultad y complicaciones. Por esto lo ideal es cerrarlo de forma endovascular.

Para ello, se utilizan *coils* que han de liberarse en el *shunt* para ocluir el flujo sanguíneo. Debido a la dirección de este flujo y al calibre del propio *shunt*, es necesario colocar un *stent* en la vena cava para evitar la migración de los *coils*. En un primer tiempo se introduce un número de *coils* que ocluya el flujo solo parcialmente, y en una segunda cirugía se introducen los necesarios para taponarlo completamente.

En el cierre de *shunts* intrahepáticos mediante intervencionismo se requiere por parte del cirujano una total inmovilización del paciente, haciendo uso si es necesario de bloqueantes neuromusculares y, en momentos más críticos, de una pausa inspiratoria.

Es muy importante la monitorización cardiovascular y respiratoria en este tipo de pacientes. El control de la presión arterial, si es posible de forma invasiva, y de la presión venosa central aportan mucha información sobre el estado hemodinámico del paciente y la necesidad del uso de fluidoterapia a

base de cristaloides, coloides o de inotrópicos como la dopamina o la dobutamina.

La hipotermia también es una complicación que hay que tener en cuenta en este tipo de procedimientos.

Colocación de *stent* uretral

Las estenosis uretrales pueden comprometer la correcta eliminación de la orina y, por tanto, provocar una obstrucción urinaria que puede llegar a poner en peligro la vida del paciente. Una opción mínimamente invasiva es la colocación de un *stent* (figura 3A). La vía de acceso para su colocación es el orificio uretral. Mediante una guía se pasa la estenosis y sobre la misma se hace avanzar el sistema liberador del *stent*, hasta colocarlo en su localización. Un vez allí, se libera bajo visión fluoroscópica y en ocasiones hay que terminar dilatando con un balón para conseguir vencer la estenosis (figuras 3B y 3C).

En lo referente a la anestesia, se trata de un procedimiento sencillo aunque hay que tener en cuenta que en algunos casos puede observarse una respuesta nociceptiva con taquicardia y aumento de la presión arterial en el momento de la dilatación con balón.

Embolización de tumores

En pacientes con tumores no resecables, o aquellos en los que interesa reducir su tamaño antes de realizar una




Figura 6. Aguja para aplicación de microondas (A). Aguja para aplicación de radiofrecuencia (B).

resección quirúrgica, existe la opción de llevar a cabo una embolización. Consiste en anular el aporte sanguíneo al tumor, taponando las ramas arteriales que lo irrigan. Para ello, se puede acceder a través de un acceso arterial y navegar hasta las ramas indicadas donde se obstruye el tránsito de sangre mediante la colocación de *coils* (figura 4), la liberación de partículas o pegamentos.

La isquemia que provoca puede ser origen de dolor en el posoperatorio, por lo que es necesario una correcta planificación analgésica posoperatoria que, dependiendo del tipo de tumor, tamaño o localización podrá combinar AINE, opiáceos y/o técnicas de anestesia locorregional.

Tratamiento de tumores por radiofrecuencia o microondas

La ablación de tumores mediante radiofrecuencia o microondas (figura 5) supone una alternativa para aquellos tumores irresecables quirúrgicamente. Gracias a técnicas de imagen, se introduce la aguja de radiofrecuencia o la de microondas (figuras 6A y 6B) en la masa tumoral, con la aguja adecuada al tamaño que se quiere

abarcado, y ajustando la potencia y el tiempo de actuación se consigue la ablación del tejido adecuado.

Debemos tener en cuenta que en esos casos va a producirse una quemadura térmica en el tejido que se deberá tener presente en la estrategia analgésica perioperatoria.

Conclusiones

Día a día crece el interés por parte de los propietarios para realizar técnicas mínimamente invasivas.

El anestésico se debe adaptar al manejo de este tipo de pacientes que cada día son más frecuentes en la práctica clínica y que en ocasiones, debido a su condición física o al tipo de procedimiento al que se deben someter, pueden suponer todo un reto profesional. □

Bibliografía

- Álvarez Gómez de Segura I, Canfrán S, Salazar V. Guía práctica de anestesia en el perro y el gato. Sheffield: 5m Publishing, 2016.
- Apra F, Clark L, Whitley NT, Oliveira P. Presumed "suicidal right ventricle" in a Cocker Spaniel dog undergoing pulmonary valve balloon dilation and its prevention in an analogous case. *Vet Anaesth Analg* 2014; 41:438-439.
- Asakawa M. Anesthesia for Endoscopy. *Vet Clin North Am Small Anim Pract* 2016 Jan;46(1):31-44.
- Bussadori R, Bussadori C, Millan L, et al. Transvenous coil embolisation for the treatment of single congenital portosystemic shunts in six dogs. *Vet J* 2008; 176(2): 221-226.
- Bustamante R, Martínez R, Aguado D, Canfrán S. Manejo anestésico para la resolución de una estenosis pulmonar mediante valvuloplastia con balón en el perro: caso clínico. *Clinavet* 2016; 4: 17-26.
- Clarke KW, Trim CM, Hall LW. *Veterinary Anaesthesia* 11th edn. Saunders Ltd., 2014.
- Rioja E, Salazar V, Martínez M y Martínez-Taboada F, eds. Manual de anestesia y analgesia de pequeños animales. Zaragoza: Servet, 2013.
- Staffieri F, Lacitignola L, De Siena R, Crovace A. A case of spontaneous venous embolism with carbon dioxide during laparoscopic surgery in a pig. *Veterinary Anaesthesia and Analgesia* 2007; 34: 63-66.
- Tranquilli WJ, Thurmon JC, Grimm KA, eds. Lumb and Jones' *Veterinary Anesthesia and Analgesia*, 5th edn. Ames, IA: Blackwell Publishing, 2015.
- Viscasillas J, Sanchis-Mora S, Palacios C, Mathis A, Alibhai H, Brodbelt DC. Anaesthetic management and complications of balloon valvuloplasty for pulmonary stenosis in dogs. *Vet Rec* 2015; 177: 340.

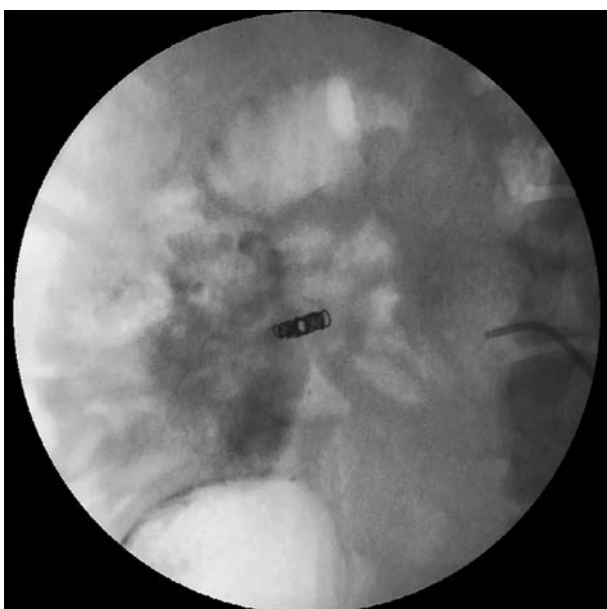

Figura 4. Embolización mediante *coils*.

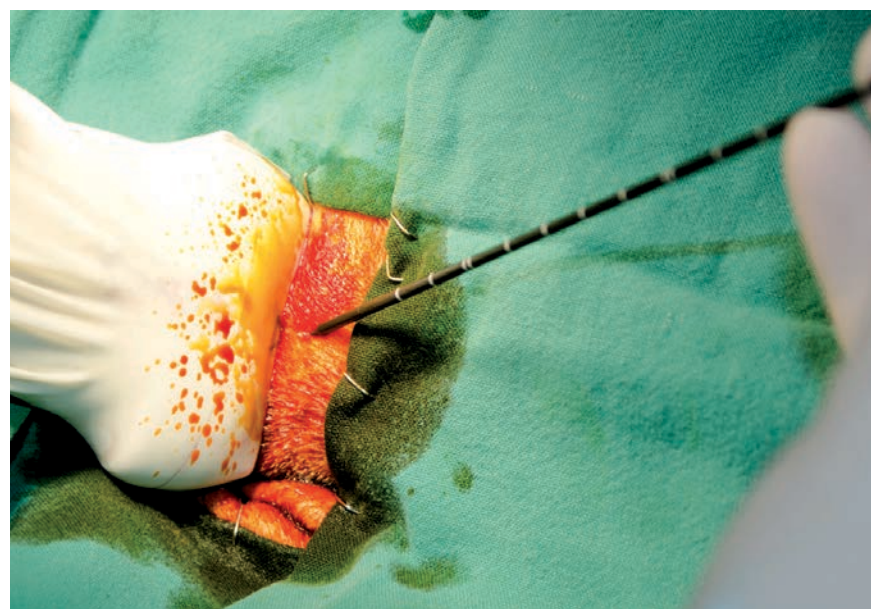

Figura 5. Ablación por microondas de un tumor de células escamosas en la zona del ángulo mandibular de un perro.