




NEUROLOGÍA

www.elsevier.es/neurologia



ORIGINAL

Neuritis óptica en pediatría: experiencia en 27 años y protocolo de actuación[☆]

L. Monge Galindo^{a,*}, A.L. Martínez de Morentín^a, V. Pueyo Royo^b, J.P. García Iñiguez^c, S. Sánchez Marco^c, J. López-Pisón^a y J.L. Peña-Segura^a

^a Sección de Neuropediatría, Hospital Infantil Universitario Miguel Servet, Zaragoza, España

^b Servicio de Oftalmología, Hospital Infantil Universitario Miguel Servet, Zaragoza, España

^c Unidad de Cuidados Intensivos Pediátricos, Hospital Infantil Universitario Miguel Servet, Zaragoza, España

Recibido el 11 de septiembre de 2017; aceptado el 6 de enero de 2018

PALABRAS CLAVE

Neuritis óptica;
Niños;
Proceso desmielinizante;
Esclerosis múltiple;
Encefalomiелitis aguda;
Protocolo

Resumen

Introducción y objetivos: Se presenta nuestra experiencia en neuritis óptica (ON) y se elabora un protocolo diagnóstico-terapéutico, que contempla descartar otras causas, principalmente infecciosas y se elabora una hoja informativa para padres.

Material y método: Estudio descriptivo retrospectivo de los pacientes con ON en 27 años (1990-2017). Revisión de evidencia científica para elaboración del protocolo y hoja informativa.

Resultados: En nuestra sección de neuropediatría se valoraron 20.744 niños en 27 años, 14 con ON: 8 ON aisladas, una esclerosis múltiple (EM), un episodio clínicamente aislado (CIS), 3 encefalomiелitis agudas diseminadas y un paciente con ON aislada que el año anterior había sufrido una encefalomiелitis aguda diseminada. Edades entre 4-13 años, 50% varones. Mayores de 10 años, 8 pacientes: 7 ON aisladas y un EM. Bilaterales 9, retrobulbares 3. Resonancia magnética cerebral normal en 7, solo afectación del nervio óptico en 2 y con desmielinización del SNC en 5 casos. Recibieron corticoterapia 13/14. Un caso vacunado de meningococo-c el mes anterior. Todos evolucionaron favorablemente, salvo la EM. Se presentan el protocolo y la hoja de información.

Conclusiones: Habitual curso favorable. En niños a partir de 10 años, con factores de riesgo de desarrollar EM o neuromiелitis óptica (presencia de hiperseñales en RM cerebral, bandas oligoclonales, anti-NMO, recurrencia de ON), se consensúa con Neurología el inicio de tratamiento inmunomodulador. Utilidad del protocolo para la toma de decisiones diagnósticas, de seguimiento y tratamiento, de una patología poco frecuente pero con posibles repercusiones importantes. Importancia de la protocolización y hojas informativas.

© 2018 Sociedad Española de Neurología. Publicado por Elsevier España, S.L.U. Este es un artículo Open Access bajo la licencia CC BY-NC-ND (<http://creativecommons.org/licenses/by-nc-nd/4.0/>).

[☆] Trabajo presentado en la XL Reunión Anual de la Sociedad Española de Neurología Pediátrica.

* Autor para correspondencia.

Correo electrónico: pediatriazaragoza@hotmail.com (L. Monge Galindo).

<https://doi.org/10.1016/j.nrl.2018.01.008>

0213-4853/© 2018 Sociedad Española de Neurología. Publicado por Elsevier España, S.L.U. Este es un artículo Open Access bajo la licencia CC BY-NC-ND (<http://creativecommons.org/licenses/by-nc-nd/4.0/>).

Cómo citar este artículo: Monge Galindo L, et al. Neuritis óptica en pediatría: experiencia en 27 años y protocolo de actuación. Neurología. 2017. <https://doi.org/10.1016/j.nrl.2018.01.008>

KEYWORDS

Optic neuritis;
Children;
Demyelinating
process;
Multiple sclerosis;
Acute
encephalomyelitis;
Protocol

Optic neuritis in paediatric patients: Experience over 27 years and a management protocol

Abstract

Introduction and objective: In this article, we present our experience on optic neuritis (ON) and provide a diagnostic/therapeutic protocol, intended to rule out other aetiologies (particularly infection), and a fact sheet for parents.

Material and methods: We conducted a descriptive, retrospective study of patients with ON over a 27-year period (1990-2017). A review of the available scientific evidence was performed in order to draft the protocol and fact sheet.

Results: Our neuropaediatrics department has assessed 20,744 patients in the last 27 years, of whom 14 were diagnosed with ON: 8 had isolated ON, 1 had multiple sclerosis (MS), 1 had clinically isolated syndrome (CIS), 3 had acute disseminated encephalomyelitis, and 1 had isolated ON and a history of acute disseminated encephalomyelitis one year previously. Patients' age range was 4-13 years; 50% were boys. Eight patients were aged over 10: 7 had isolated ON and 1 had MS. Nine patients had bilateral ON, and 3 had retrobulbar ON. MRI results were normal in 7 patients and showed involvement of the optic nerve only in 2 patients and optic nerve involvement + central nervous system demyelination in 5. Thirteen patients received corticosteroids. One patient had been vaccinated against meningococcus-C the previous month. Progression was favourable, except in the patient with MS. A management protocol and fact sheet are provided.

Conclusions: ON usually has a favourable clinical course. In children aged older than 10 years with risk factors for MS or optic neuromyelitis (hyperintensity on brain MRI, oligoclonal bands, anti-NMO antibody positivity, ON recurrence), the initiation of immunomodulatory treatment should be agreed with the neurology department. The protocol is useful for diagnostic decision-making, follow-up, and treatment of this rare disease with potentially major repercussions. The use of protocols and fact sheets is important.

© 2018 Sociedad Española de Neurología. Published by Elsevier España, S.L.U. This is an open access article under the CC BY-NC-ND license (<http://creativecommons.org/licenses/by-nc-nd/4.0/>).

Introducción y objetivos

La neuritis óptica (ON) es una enfermedad inflamatoria desmielinizante, generalmente monocular, que causa una pérdida de agudeza visual aguda, dolor con los movimientos oculares y capacidad reducida para la percepción del color.

La ON puede ocurrir como un episodio aislado, como episodios repetidos de pérdida visual (ON recurrente), como un componente más de desmielinización polisintomática en el contexto de una encefalomyelitis aguda diseminada (EMAD), acompañando a una mielitis transversa en los pacientes con neuromielitis óptica (NMO), o puede ser la primera manifestación clínica de una esclerosis múltiple (EM)¹.

La mayor parte de los casos ocurren en mujeres (2/3) en edades comprendidas entre los 20-40 años^{2,3}. La incidencia de ON en población pediátrica es desconocida, aunque se cree que es considerablemente menor que en adultos.

Se analiza la experiencia de nuestra sección de neuropediatría en sus 27 años de funcionamiento y se elabora un protocolo de manejo y hoja de información para padres.

Material y métodos

Se realiza un estudio descriptivo retrospectivo de los pacientes con diagnóstico de ON que constan en la base de datos de nuestra sección de neuropediatría del Hospital Infantil Universitario Miguel Servet de Zaragoza en sus 27

años de funcionamiento (mayo 1990 – agosto 2017)^{4,5}. El Hospital Infantil Universitario Miguel Servet es un hospital de III nivel con 170 camas exclusivas para la atención pediátrica y nuestra sección es de referencia para el área de Aragón, La Rioja y Soria. La base de datos recoge todos los pacientes valorados por neuropediatría ya sea de forma ambulatoria o durante el ingreso hospitalario. El diagnóstico de ON se basó en la sintomatología clínica y en la exploración física y oftalmológica compatibles.

Se han revisado las historias clínicas de estos pacientes recogiendo el año de diagnóstico, edad, sexo, sintomatología clínica, exploración oftalmológica, exámenes complementarios realizados, diagnósticos diferenciales planteados, posibles factores desencadenantes, duración del ingreso, tratamiento recibido y evolución. En agosto de 2017 se contactó telefónicamente con los pacientes que ya no eran controlados en nuestra consulta para conocer si habían presentado alguna otra incidencia neurológica u oftalmológica posterior.

Se elabora y pone en marcha un protocolo de manejo diagnóstico y tratamiento en nuestro centro en base a las evidencias científicas actuales y consensuado con todos los profesionales implicados en el manejo: neuropediatras, oftalmólogos infantiles, neurorradiólogos y neurólogos.

Como complemento al protocolo también se redacta una hoja de información para los padres en las que se explica en qué consiste la enfermedad, pruebas que van a realizarse, opciones de tratamiento y evolución de la misma.

Resultados

En nuestra sección de neuropediatría se han valorado 20.744 niños en los últimos 27 años, desde mayo de 1990 hasta agosto de 2017, de los cuales 14 presentaron ON: 8 ON aisladas, uno EM, un episodio clínicamente aislado (CIS), 3 EMAD y un paciente con ON aislada que el año anterior había sufrido una EMAD. El rango de edad al diagnóstico de estos pacientes es de 4 a 13 años, 50% varones. Mayores de 10 años, 8 pacientes: 7 con ON aisladas y uno con EM. La afectación del nervio óptico fue bilateral en 9, retrobulbar en 3. La resonancia magnética (RM) cerebral fue normal en 7 casos, solo con afectación del nervio óptico en 2 casos y con desmielinización del sistema nervioso central en 5 casos. Recibieron corticoterapia 13/14 con diferentes pautas. Todos los pacientes permanecieron ingresados de 4 a 8 días. Todos evolucionaron favorablemente, sin recurrencias ni secuelas, salvo la joven con EM (caso 13). Mediante contacto telefónico con los pacientes en agosto de 2017 se confirmó que ninguno había presentado recurrencias ni complicaciones posteriores hasta el momento. El tiempo medio de seguimiento de los pacientes desde su diagnóstico hasta agosto de 2017 ha sido de 9,7 años, con un rango de 17 meses a 16,9 años y una DS de 4,8 años. El resumen de los pacientes y las principales características clínicas se recogen en la [tabla 1](#).

Se realizó a todos los pacientes RM cerebral, valoración por oftalmología infantil, estudio citoquímico y microbiológico en líquido cefalorraquídeo (LCR) y serologías en sangre.

La agudeza visual en el momento del diagnóstico estaba reducida en todos los pacientes. En todos ellos, excepto en dos, la recuperación visual fue completa a lo largo de las primeras semanas de evolución. Independientemente de la presencia al inicio de edema o no en la capa de fibras nerviosas de la retina objetivado mediante tomografía de coherencia óptica (OCT), todos los pacientes presentaron disminución de su espesor a lo largo del seguimiento. En el campo visual al diagnóstico se observó disminución difusa de la sensibilidad en un caso, escotoma centrocecal en dos casos, reducción concéntrica en un caso y aumento de la mancha ciega en un caso. Se practicaron potenciales evocados visuales a 8 pacientes (casos 4, 6, 8, 9, 10, 11, 12 y 13) al diagnóstico, en todos alterado.

Se ha realizado estudio de autoinmunidad en LCR y bandas oligoclonales en los dos casos más recientes, caso 13 y caso 14. El caso 14 es un varón de 4 años con EMAD y anticuerpos contra la glicoproteína de la mielina de los oligodendrocitos (anti-MOG) positivos en LCR, siendo el resto negativo incluidos los anti-NMO (autoanticuerpos específicos contra aquaporina-4, anti-AQP4).

El caso 13 se trata de una niña de 12 años que inicia cuadro de visión borrosa inicialmente de ambos ojos acentuándose en ojo derecho junto con cefalea y sensación de mareo. Posterior aparición de estrabismo en ojo derecho. El fondo de ojo es normal pero la campimetría del ojo derecho está abolida. En la RM se visualizan numerosas lesiones hiperintensas en sustancia blanca predominantemente periventriculares sobre todo adyacentes a astas temporales y occipitales, algunas en cuerpo caloso y otras de pequeño tamaño infratentoriales. Existencia de bandas oligoclonales en LCR. Los anticuerpos anti-NMO en sangre fueron negativos. Se inició tratamiento con interferón beta-1a 30 mcg semanales vía intramuscular, a pesar de lo cual presenta

2 nuevos brotes, al mes y a los 5 meses, que se tratan con metilprednisolona intravenosa (IV) durante 5 días. En estos brotes la paciente presentaba clínica vertiginosa y paresia de VI, sin presentar episodios recurrentes de ON. Posteriormente se suspende interferón beta-1a y se inicia tratamiento con fingolimod 0,5 mg diarios por vía oral. En la actualidad se mantiene estable, en la última RM hace 4 meses existe disminución del tamaño de las lesiones ya conocidas, sin aparición de otras nuevas.

Destacar el caso 4, niño de 4 años que presenta ON retrobulbar con RM normal, que había pasado la varicela hacía 2 meses, y que hacía un año había estado ingresado en nuestro centro por una encefalomiелitis aguda diseminada de la que se había recuperado sin secuelas y en cuya RM presentaba múltiples lesiones diseminadas de hiperseñal en T2 situadas a nivel pedúnculo-protuberancial, periacueductal, región lenticular derecha, capsular interna, pálido izquierdo y sustancia blanca subcortical paraventricular bilateral.

El algoritmo de manejo elaborado a partir de evidencia científica actual y la hoja informativa para padres se recogen en las [figuras 1 y 2](#), respectivamente.

Discusión

Las características clínicas de la ON en adultos fueron caracterizadas sistemáticamente en el «Optic Neuritis Treatment Trial», que enroló a 457 pacientes, con edades comprendidas entre los 18 y 46 años, con neuritis óptica aguda unilateral³. El cuadro clínico típico es la pérdida visual que se suele desarrollar en un periodo de horas a días, con un máximo dentro de las primeras 2 semanas, junto con dolor que empeora con los movimientos oculares. También puede haber fotopsias precipitadas con los movimientos oculares. La pérdida de visión de colores desproporcionada a la pérdida de agudeza visual es específica de patología del nervio óptico y el defecto del campo visual típico se caracteriza por un escotoma central.

En niños es un cuadro poco frecuente y difiere en varios aspectos a la ON del adulto⁶. En los niños suele existir un antecedente de infección viral previa en el 39-60%, aunque rara vez se identifica el patógeno. Existen casos descritos dentro de los 30 días siguientes a una vacunación, como ocurre en nuestro caso 12 vacunado de meningococo C, aunque esto ocurriría en menos del 5% de los pacientes pediátricos con ON⁷. En contraposición con los pacientes adultos, es más frecuente la afectación bilateral⁸ y que presenten papilitis, como se refleja en nuestra serie con 9/14 bilaterales y una gran frecuencia (11/14) con papilitis^{9,10}.

El diagnóstico es clínico, basándose en la historia clínica y la exploración. El examen oftalmológico es esencial en la valoración ya que los hallazgos en el fondo de ojo, junto con la clínica, pueden ayudar a diferenciar casos típicos de atípicos. Para la valoración del daño a nivel de la vía visual se recomienda basarse tanto en técnicas de diagnóstico estructural, como es la OCT, y en técnicas de diagnóstico funcional, como son los potenciales evocados visuales y el campo visual¹¹. Durante la última década, el estudio de la retina, especialmente de la capa de fibras nerviosas de la retina y la capa de células ganglionares, mediante OCT ha formado parte del protocolo clínico

Tabla 1 Resumen de los pacientes y las principales características

	Año diagnóstico	Edad (años)	Sexo	Antecedente infeccioso	Ojo afecto	Fondo de ojo	RM cerebral (T2 y/o FLAIR)	Diagnóstico	Tratamiento	Ingreso
Caso 1	1990	12,5	M	No	D	Alterado	Dilatación de vaina de nervio óptico derecho	ON	No	Sí _
Caso 2	1995	11,5	M	No	Bil >D	Alterado	Normal	ON	C	Sí _
Caso 3	2003	11	V	No	Bil >I	Alterado	Normal	ON	C+	6 días
Caso 4	2004	4	V	Varicela 2 meses antes	Bil >I	Normal	Normal	ON y EMAD 1 año antes	C+	4 días
Caso 5	2006	10	M	Sospecha de coriorretinitis	I	Alterado +coriorretinitis	Normal	ON	C+	8 días
Caso 6	2006	5	V	No	Bil >I	Alterado	Pequeñas hiperseñales en centros semiovais, sustancia blanca temporal izquierda y núcleo lenticular derecho	CIS	C+	7 días
Caso 7	2006	10	V	Cuadro catarral semana previa	Bil >I	Alterado	Normal	ON	C+	8 días
Caso 8	2006	5	M	Cuadro catarral semana previa	I	Alterado	Múltiples alteraciones de señal en ambos hemisferios cerebrales, principalmente derecho, de localización cortical y subcortical	EMAD	C+	6 días

Tabla 1 (continuación)

	Año diagnóstico	Edad (años)	Sexo	Antecedente infeccioso	Ojo afecto	Fondo de ojo	RM cerebral (T2 y/o FLAIR)	Diagnóstico	Tratamiento	Ingreso
Caso 9	2007	13	V	No	Bil	Alterado	Normal	ON	C+	7 días
Caso 10	2008	9	M	Diarrea 10 días antes	Bil>D	Alterado	Lesión hiperintensa ovalada en la sustancia blanca periventricular izda. que se realza con el contraste. Otra lesión a nivel de protuberancia dcha. Realce bilateral de los nervios ópticos	EMAD	C+	5 días
Caso 11	2008	6	M	No	Bil >I	Alterado	Normal	ON	C+	7 días
Caso 12	2015	12	V	Vacuna Meningo-coco C 3 semanas antes	I	Alterado	Hiperintensidad en el interior de la vaina del nervio óptico izquierdo	ON	C	5 días
Caso 13	2015	12	M	No	D	Normal	Numerosas hiperintensidades en sustancia blanca periventriculares adyacentes a astas temporales y occipitales, algunas en cuerpo calloso y otras pequeñas infratentoriales	EM	C	8 días
Caso 14	2016	4	V	No	Bil	Normal	Hiperintensidad cortical frontotemporal e imágenes hiperintensas en sustancia blanca cerebelosa periventricular, mesencéfalo y caudado derechos	EMAD	C+	9 días, 2 en UCI

Bil: bilateral; C: metilprednisolona IV; C+: metilprednisolona IV y posterior pauta oral con prednisona; D: derecho; I: izquierdo; M: mujer; ON: neuritis óptica aislada; V: varón.

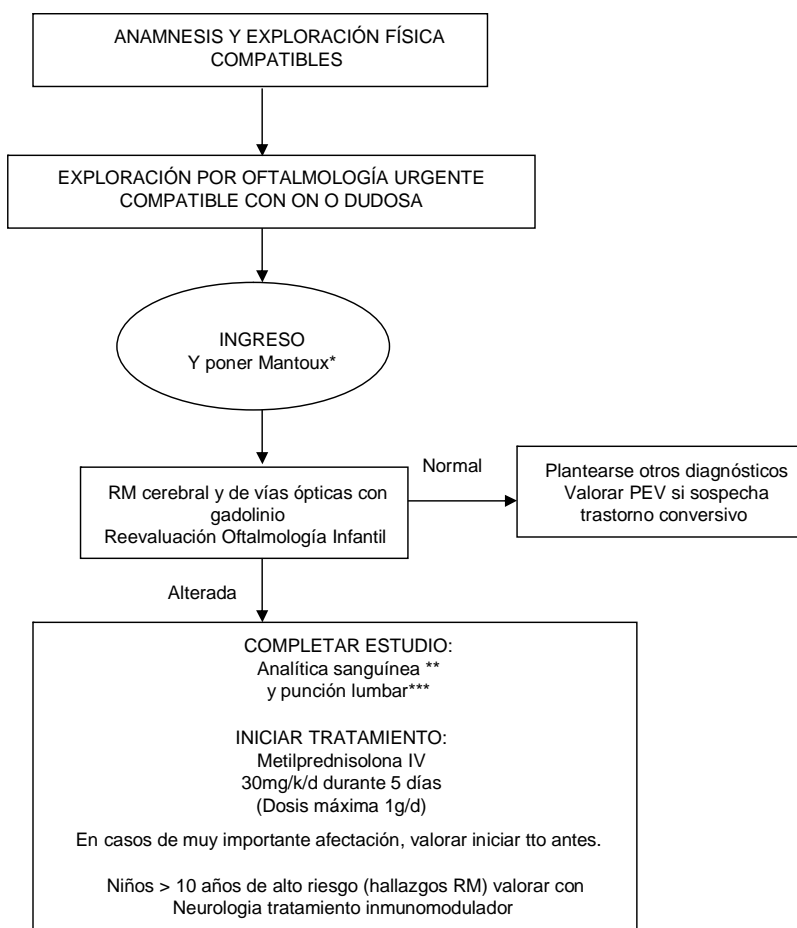


Figura 1 Algoritmo de actuación ante niño con sospecha de neuritis óptica.

* Mantoux de rutina ante la posibilidad de tener que poner tratamiento con altas dosis de corticoide.

** Analítica sanguínea incluye: hemograma, PCR, VSG, bioquímica, iones, creatinina, perfil hepático, albúmina, proteinograma, inmunoglobulinas, hormonas tiroideas, ECA, vitamina B12, ácido fólico y vitamina D. Estudio de autoinmidad (ANA, etc.), BOC y anti-NMO. Estudios serológicos en sangre: virus neurotrópos (CMV, VEB, herpes, enterovirus), micoplasma, Borrellia, Brucella, Chlamydia, sífilis, VIH.

*** En LCR: recuento celular, bioquímica, ADA, proteinograma e inmunoglobulinas, BOC en LCR. Estudio Gram y cultivo de virus y bacterias.

oftalmológico de todos los pacientes con ON. La realización de potenciales evocados visuales no suele ayudar en el diagnóstico del episodio agudo, por lo que en nuestro protocolo hemos establecido su utilización en casos dudosos o en los que haya sospecha de un trastorno conversivo, y no se realizan de forma rutinaria.

En el diagnóstico diferencial en niños, se deben tener en cuenta diversos procesos resumidos en la [tabla 2](#).

La RM cerebral y de vías ópticas con gadolinio confirma el diagnóstico en la mayoría de los casos, aunque en nuestra casuística el 50% de las RM fueron normales, lo que probablemente se debe a la antigüedad de algunos de los casos y la mejora de las técnicas de imagen. La RM también puede establecer el riesgo de una subsecuente esclerosis múltiple, si identifica alteraciones en la sustancia blanca características (ovoideas, periventriculares y mayores de 3mm). La prevalencia de alteraciones en sustancia blanca varía sustancialmente en adultos con ON, entre el 23 y 75%¹². Los pacientes con alteraciones en sustancia blanca presentan un mayor riesgo de desarrollar

EM, y los datos en niños también parecen apoyar este hecho^{13,14}.

La analítica de sangre y LCR permite descartar otras causas, principalmente infecciosas, y permite completar estudio de anticuerpos que también nos pueden proporcionar información pronóstica y ayudar a la toma de decisiones terapéuticas. La presencia de bandas oligoclonales en LCR implica un riesgo aumentado de desarrollar EM; aunque también se han asociado con lesiones en sustancia blanca en la RM cerebral, por lo que su presencia no es claramente de importancia pronóstica independiente¹⁵. La positividad en suero de autoanticuerpos específicos contra aquaporina-4 (anti-AQP4 o anti-NMO) se asocia a mayor riesgo de presentar NMO, particularmente en pacientes con RM cerebral normal y aquellos con episodios de neuritis óptica en rápida sucesión o con una presentación de pérdida visual grave¹⁶⁻¹⁸, por lo que hemos establecido en nuestro protocolo su determinación de forma rutinaria a todos los pacientes con ON. No tenemos establecido en nuestro protocolo la realización de los anticuerpos anti-MOG en suero, en el caso 14 se pudieron

NEURITIS ÓPTICA

HOJA DE INFORMACIÓN PARA PADRES

La neuritis óptica es una enfermedad inflamatoria desmielinizante del nervio óptico (se inflama el nervio perdiendo la capa que lo recubre, que se llama mielina), que causa una pérdida de agudeza visual, dolor con los movimientos oculares y capacidad reducida para la percepción del color.

Es poco frecuente en niños y puede afectar a un solo nervio o a los dos.

La neuritis óptica se cree que suele ser un proceso autoinmune, sin encontrar muchas veces un desencadenante claro; pero puede ser debido a otras causas: infecciones, alteraciones endocrino-metabólicas, la toma de determinados fármacos, u otros desórdenes sistémicos.

Por tanto, además de una exhaustiva exploración física y oftalmológica y preguntar sobre posibles procesos infecciosos, enfermedades previas o toma de fármacos o vacunaciones recientes, es necesaria la realización de una serie de pruebas complementarias en busca de estas posibles causas.

La primera prueba a realizar es una neuroimagen (resonancia magnética cerebral) que nos permitirá confirmar la inflamación del nervio óptico, ver si existe inflamación en otras zonas del sistema nervioso central y descartar otros problemas intracraneales estructurales.

Se realizará una analítica sanguínea buscando alteraciones endocrino-metabólicas o infecciosas que pudieran provocarla y, tras la resonancia cerebral, también se realizará una punción lumbar para extraer una muestra de líquido cefalorraquídeo y completar el estudio analítico.

En la mayoría de los casos no se llega a identificar ninguna causa que la provoque.

Salvo que se trate de casos muy leves, lo habitual es iniciar tratamiento con corticoide intravenoso durante 5 días, ya que acelera la recuperación visual.

Los efectos secundarios del tratamiento con corticoesteroides son mínimos cuando se dan durante un corto periodo de tiempo (enrojecimiento facial, cambios de humor, trastornos del sueño, aumento de peso o molestias abdominales).

La evolución suele ser favorable en la mayoría de los casos, con recuperación visual completa, incluso sin tratamiento. No obstante es necesario un estrecho control clínico y oftalmológico ya que hay casos en los que no se consigue dicha recuperación.

En niños es más frecuente que se trate de procesos agudos autolimitados; pero existen casos en los que ha habido recurrencias, es decir, que puede repetirse otro nuevo episodio inflamatorio incluso después de varios años de haberse resuelto el actual.

Figura 2 Hoja informativa para padres sobre neuritis óptica.

determinar como parte de un proyecto de investigación al que se pudo mandar muestra del paciente. Existe evidencia de que los anticuerpos anti-MOG pueden aparecer de forma transitoria en casi el 50% de los niños con EMAD, aunque pueden estar presentes en otros procesos desmielinizantes y su determinación no está disponible en la mayoría de los centros¹⁹.

Todos los ensayos clínicos de tratamiento se limitan a población adulta, en los que recomiendan usar metilprednisolona IV en pacientes con ON con importante afectación visual y/o si tiene afectación visual bilateral, ya que puede

acelerar la recuperación visual. También sería recomendable el tratamiento en pacientes con alteraciones de señal en la RM cerebral, ya que el tratamiento parece que retrasa el posible desarrollo de una EM²⁰. No se recomienda el uso de prednisona oral en el tratamiento de la ON ya que se ha observado un riesgo aumentado de ON recurrente; aunque el riesgo asociado al tratamiento con prednisona oral solo se observó en un ensayo²¹, fue inesperado, y su base patológica no es conocida.

Los niños parece que tienen menor riesgo de recurrencias y de desarrollar posteriormente una EM^{22,23}. No hay ensayos

Tabla 2 Diagnóstico diferencial de neuritis óptica

Procesos oftalmológicos	Compresión infiltración	Procesos sistémicos	Otros
Error de refracción desapercibido	Absceso retroorbitario	Infecciones: neuroborreliosis, virus	Traumático
Ambliopía	Pseudotumor orbitario	Epstein Barr	Isquémico
Desprendimiento de retina	Hipertensión endocraneal por proceso expansivo intracraneal	Tóxicos	Trastorno conversivo
Drusas (pseudopapiledema)	Hipertensión endocraneal idiopática	Deficiencia de folato o vitamina B12 y otros cuadros tóxico-carenciales.	
	Neoplasias: glioma nervio óptico, linfoma, metástasis	Enfermedades autoinmunes (lupus)	
		Sarcoidosis	
		Enfermedades mitocondriales (neuropatía óptica hereditaria de Leber)	

clínicos en niños que puedan servir como guía de tratamiento en niños con ON. La metilprednisolona IV, al igual que en adultos, parece acelerar la recuperación visual²⁴⁻²⁶ en la ON y las series de casos sugieren que el pronóstico visual final no se altera; aunque determinar la historia natural sin tratamiento de la ON en niños es complicado ya que en la práctica clínica habitual la corticoterapia se inicia de forma precoz.

Los episodios leves que no limitan la actividad o la asistencia al colegio no requieren corticoterapia. Las pautas que se usan en las series de niños son¹: metilprednisolona IV 20-30 mg/kg dosis (con un máximo de 1 g por dosis) en infusión durante 3-5 días. Si la recuperación visual se completa después del tratamiento IV, no es preciso terapia oral. Si el paciente mejora, pero no se resuelve por completo, se sugiere que se continúe con prednisona oral 1-2 mg/kg/día, reduciendo la dosis en 5 mg cada 3-5 días durante 14-21 días. El riesgo de supresión adrenal es mínimo. Otros tratamientos usados en enfermedades neuroinmunológicas son las inmunoglobulinas intravenosas (IgIV) y la plasmaféresis. No está establecida su eficacia en ON. En niños en los que no hay respuesta al tratamiento corticoideo podrían responder a las IgIV, aunque la mayor parte de los datos recogidos sobre su uso en niños con pérdida visual es en contexto de desmielinización polisintomática o EMAD²⁷⁻³⁰. Las series de casos publicadas utilizan dosis de 2 g/kg en total, divididas en 2-5 días.

En nuestro centro, ante recientes experiencias de algunos casos atípicos de tuberculosis emergente, hemos decidido poner un Mantoux de rutina al ingreso del paciente ante la posibilidad de tener que administrar tratamiento con altas dosis de corticoide³¹. Las pautas utilizadas a lo largo de estos años en los pacientes con ON en nuestro hospital han sido metilprednisolona IV seguida o no de pauta de prednisona oral, la continuación de tratamiento oral no se correlacionó con falta de resolución del cuadro tras el tratamiento IV y fue arbitraria ante la falta de una pauta previa establecida. Este hecho también se refleja en la heterogeneidad de los exámenes complementarios solicitados.

Una importante decisión clínica en adultos con ON es si comenzar o no tratamiento inmunomodulador crónico para prevenir, retrasar o aminorar una subsecuente EM. Los resultados de 3 estudios randomizados (Controlled High-Risk

Avonex MS Prevention Study, Early Treatment of Multiple Sclerosis Study y PreCISe study trial)³²⁻³⁴ apoyan el uso de tratamiento con beta interferón o con acetato de glatiramer en pacientes de alto riesgo, definidos por los hallazgos en la RM.

En general, el tratamiento inmunomodulador con interferón no se usa en niños pequeños, ya que existe menor riesgo en población pediátrica de desarrollar una esclerosis múltiple, aunque en niños mayores, a partir de los 12 años, se siguen las mismas guías que en adultos³⁵.

Los porcentajes descritos de diagnóstico de EM en niños tras un episodio de ON son muy variables: 13% a los 10 años de seguimiento de 79 casos²², 36% de 36 casos a los 2 años (de los que el 68% tenían al menos una lesión fuera del nervio óptico en la RM cerebral obtenida durante el episodio de ON)⁹, 32% de 41 casos (4 de ellos no tuvieron datos que sugirieran otra afectación neurológica a parte del nervio óptico en su comienzo)⁷.

En una cohorte de Francia que siguió a 296 niños durante una media de 2,9 años tras un único evento desmielinizante agudo del sistema nervioso central, el diagnóstico de esclerosis múltiple se confirmó en el 57% de los niños al final del estudio³⁶. Los factores presentes en el brote inicial que se asociaron a un riesgo aumentado de presentar un segundo evento desmielinizante fueron: tener más de 10 años, presentar lesiones en el nervio óptico y tener un patrón de RM típico de EM (lesiones múltiples bien delimitadas periventriculares o subcorticales). Los factores presentes al inicio que se asociaron con menor riesgo de un nuevo evento fueron: lesiones en la médula espinal y cambios agudos en el estado mental.

En nuestro protocolo hemos establecido que en niños a partir de 10 años, con factores de riesgo de desarrollar EM o neuromielitis óptica (presencia de hiperseñales en RM cerebral, bandas oligoclonales, anti-NMO, recurrencia de ON), se consensuará con el servicio de neurología el inicio de tratamiento inmunomodulador.

La protocolización de nuestra actividad asistencial nos permite minimizar la variabilidad de nuestras actuaciones y facilita la toma de decisiones diagnósticas, de seguimiento y tratamiento, de una patología poco frecuente pero con posibles repercusiones importantes.

Conflicto de intereses

Los autores declaran no tener ningún conflicto de intereses.

Bibliografía

1. Dale RC, Vincent A. Clinics, in *Developmental Medicine N.o.* 184-185. Inflammatory and autoimmune disorders of the nervous system in children. En: Banwell BL, Buncic R, editores. *Optic neuritis in Children*. London: Mac Keith Press; 2010.
2. Liu GT. Visual loss: Optic neuropathies. En: Liu GT, Volpe NJ, Galetta SL, editores. *Neuro-Ophthalmology: Diagnosis and Management*. Philadelphia: WB Saunders; 2001.
3. Optic Neuritis Study Group. The clinical profile of optic neuritis., experience of the optic neuritis treatment, trial. *Arch Ophthalmol*. 1991;109:1673.
4. López-Pisón J, García-Jiménez MC, Monge-Galindo L, Lafuente-Hidalgo M, Pérez-Delgado R, García-Oguiza A, et al. Demand for neuropediatric services in a general referral hospital. III. Diagnosis. *Rev Neurol*. 1997;25:1896-905.
5. Monge Galindo L, López-Pisón J, Samper Villagrasa P, Peña Segura JL. Changes in the demand for paediatric neurology care in a spanish tertiary care hospital over a 20-year period. *Neurología*. 2014;29:36-41.
6. Pérez-Cambrodí RJ, Gómez-Hurtado Cubillana A, Merino-Suárez ML, Piñero-Llorens DP, Laría-Ochaita C. Optic neuritis in pediatric population: A review in current tendencies of diagnosis and management. *J Optom*. 2014;7:125-30.
7. Mizota A, Niimura M, Adachi-Usami E. Clinical characteristics of Japanese children with optic neuritis. *Pediatr Neurol*. 2004;31:42-5.
8. Brady KM, Brar AS, Lee AG, Coats DK, Paysse EA, Steinkuller PG. Optic neuritis in children: Clinical features and visual outcome. *J AAPOS*. 1999;3:98-103.
9. Wilejto M, Shroff M, Buncic JR, Kennedy J, Goia C, Banwell B. The clinical features, MRI findings, and outcome of optic neuritis in children. *Neurology*. 2006;67:258.
10. Hwang JM, Lee YJ, Kim MK. Optic neuritis in Asian children. *J Pediatr Ophthalmol Strabismus*. 2002;39:26.
11. Waldman AT, Liu GT, Lavery AM, Liu G, Gaetz W, Aleman TS, et al. Optical coherence tomography and visual evoked potentials in pediatric MS. *Neurol Neuroimmunol Neuroinflamm*. 2017;4:e356.
12. Dalton CM, Brex PA, Miszkil KA, Fernando K, MacManus DG, Plant GT, et al. Spinal cord MRI in clinically isolated optic neuritis. *J Neurol Neurosurg Psychiatry*. 2003;74:1577.
13. Waldman AT, Stull LB, Galetta SL, Balcer LJ, Liu GT. Pediatric optic neuritis and risk of multiple sclerosis: meta-analysis of observational studies. *J AAPOS*. 2011;15:441-6.
14. Bonhomme GR, Waldman AT, Balcer LJ, Daniels AB, Tennekoon GI, Forman S, et al. Pediatric optic neuritis: Brain MRI abnormalities and risk of multiple sclerosis. *Neurology*. 2009;72:881-5.
15. Nilsson P, Larsson EM, Maly-Sundgren P, Perfekt R, Sandberg-Wollheim M. Predicting the outcome of optic neuritis: Evaluation of risk factors after 30 years of follow-up. *J Neurol*. 2005;252:396.
16. Pirko I, Blauwet LA, Lesnick TG, Weinschenker BG. The natural history of recurrent optic neuritis. *Arch Neurol*. 2004;61:1401.
17. Matiello M, Lennon VA, Jacob A, Pittock SJ, Lucchinetti CF, Wingerchuk DM, et al. NMO-IgG predicts the outcome of recurrent optic neuritis. *Neurology*. 2008;70:2197.
18. Takagi M, Tanaka K, Suzuki T, Miki A, Nishizawa M, Abe H. Anti-aquaporin-4 antibody-positive optic neuritis. *Acta Ophthalmol*. 2009;87:562.
19. Graus F, Titulaer MJ, Balu R, Benseler S, Bien CG, Cellucci T, et al. A clinical approach to diagnosis of autoimmune encephalitis. *Lancet Neurol*. 2016;15:391-404.
20. Sellebjerg F, Nielsen HS, Frederiksen JL, Olesen J. A randomized, controlled trial of oral high-dose methylprednisolone in acute optic neuritis. *Neurology*. 1999;52:1479.
21. Beck RW, Cleary PA, Anderson MM Jr, Keltner JL, Shults WT, Kaufman DI, et al., The Optic Neuritis Study Group. A randomized, controlled trial of corticosteroids in the treatment of acute optic neuritis. *N Engl J Med*. 1992;326:581.
22. Lucchinetti CF, Kiers L, O'Duffy A, Gomez MR, Cross S, Leavitt JA, et al. Risk factors for developing multiple sclerosis after childhood optic neuritis. *Neurology*. 1997;49:1413.
23. Kim YM, Kim HY, Cho MJ, Kwak MJ, Park KH, Yeon GM, et al. Optic Neuritis in Korean Children: Low Risk of Subsequent Multiple Sclerosis. *Pediatr Neurol*. 2015;53:221-5.
24. Balcer LJ. Clinical practice. Optic neuritis. *N Engl J Med*. 2006;354:1273.
25. Boomer JA, Siatkowski RM. Optic neuritis in adults and children. *Semin Ophthalmol*. 2003;18:174.
26. Farris BK, Pickard DJ. Bilateral postinfectious optic neuritis and intravenous steroid therapy in children. *Ophthalmology*. 1990;97:339.
27. Hahn JS, Siegler DJ, Enzmann D. Intravenous gammaglobulin therapy in recurrent acute disseminated encephalomyelitis. *Neurology*. 1996;46:1173-4.
28. Apak RA, Anlar B, Saatci I. A case of relapsing acute disseminated encephalomyelitis with high dose corticosteroid treatment. *Brain Dev*. 1999;21:279-82.
29. Nishikawa M, Ichiyama T, Hayashi T, Ouchi K, Furukawa S. Intravenous immunoglobulin therapy in acute disseminated encephalomyelitis. *Pediatr Neurol*. 1999;21:583-6.
30. Murthy SN, Faden HS, Cohen ME, Bakshi R. Acute disseminated encephalomyelitis in children. *Pediatrics*. 2002;110:e21.
31. Monge-Galindo L, De Arriba-Muñoz A, Ubalde-Sainz E, Ferrer-Lozano M, Guerrero-Laleona C, Lopez-Pison J. Tuberculous hypophysitis mimicking Tolosa-Hunt syndrome. *Rev Neurol*. 2016;63:284-5.
32. CHAMPS., Study Group. Interferon beta-1a for optic neuritis patients at high risk for multiple sclerosis. *Am J Ophthalmol*. 2001;132:463.
33. Comi G, Filippi M, Barkhof F, Durelli L, Edan G, Fernández O, et al. Effect of early interferon treatment on conversion to definite multiple sclerosis: a randomised study. *Lancet*. 2001;357:1576.
34. Comi G, Martinelli V, Rodegher M, Moiola L, Bajenaru O, Carra A, et al. Effect of glatiramer acetate on conversion to clinically definite multiple sclerosis in patients with clinically isolated syndrome (PreCISe study): a randomised, double-blind, placebo-controlled trial. *Lancet*. 2009;374:1503.
35. Sadaka Y, Verhey LH, Shroff MM, Branson HM, Arnold DL, Narayanan S, et al. Canadian Pediatric Demyelinating Disease Network. 2010 McDonald criteria for diagnosing pediatric multiple sclerosis. *Ann Neurol*. 2012;72:211.
36. Mikaeloff Y, Suissa S, Vallée L, Lubetzki C, Ponsot G, Confavreux C, et al. First episode of acute CNS inflammatory demyelination in childhood: Prognostic factors for multiple sclerosis and disability. *J Pediatr*. 2004;144:246.