



Facultad de Veterinaria
Universidad Zaragoza



Trabajo Fin de Grado en Veterinaria

LA LUXACIÓN ROTULIANA EN LA ESPECIE CANINA

CANINE PATELLAR LUXATION

Autor/es

VALESKA SILVA VILLANUEVA

Director/es

FIDEL SAN ROMAN LLORENS

Facultad de Veterinaria

2019

ÍNDICE

1. Resumen.....	2
2. Introducción.....	2-3
3. Justificación y objetivos.....	3
4. Metodología.....	3
5. Anatomía de la rodilla	3-6
6. Biomecánica de la rodilla.....	6-7
7. Epidemiología.....	8
8. Etiopatogenia.....	8-10
9. Presentación clínica.....	10-11
10. Diagnóstico.....	12-15
10.1 Luxación medial de la rótula y rotura concomitante del ligamento cruzado craneal.....	14-15
11. Tratamiento.....	15-21
11.1 Tratamiento conservador.....	15
11.2 Plan de tratamiento quirúrgico para la luxación medial de la rótula.....	15-18
11.3 Plan de tratamiento quirúrgico para la luxación lateral de la rótula.....	18-20
11.4 Tratamiento de las deformaciones esqueléticas.....	20-21
11.5 Implantes.....	21
12. Pronóstico.....	21-22
13. Complicaciones postoperatorias.....	22-24
14. Tratamiento postquirúrgico y rehabilitación.....	24-26
15. Resultados y discusión.....	26
16. Conclusiones.....	26-27
17. Valoración personal.....	27
18. Anexo.....	28-32
19. Bibliografía.....	33-35

ÍNDICE DE ABREVIATURAS:

-LCCr: Ligamento cruzado craneal

-LCCd: Ligamento cruzado caudal

-LCL: Ligamento Colateral Lateral

-LCM: Ligamento Colateral Medial

-TTA: Tibial Tuberosity Advancement (Adelantamiento de la tuberosidad tibial)

-ROM: Range of motion (Rango de movimiento articular)

1. RESUMEN:

Con este trabajo se quiere realizar un estudio bibliográfico de la luxación rotuliana en perros que nos permita conocer y profundizar en la etiología de esta patología ortopédica, su relación con otras como la rotura del ligamento cruzado craneal, los principales signos clínicos y el diagnóstico para poder aplicar el tratamiento quirúrgico adecuado que permita su resolución.

Palabras clave: luxación rotuliana, rodilla, rótula, surco troclear.

Canine Patellar Luxation

With this work we want to perform a bibliographic study of patellar luxation in dogs that allows us to better understand the etiology of this orthopedic pathology, its relationship with others such as rupture of the cranial cruciate ligament, the main clinical signs and the diagnosis to be able to apply the appropriate surgical treatment that allows its resolution.

Key words: patellar luxation, stifle joint, patella, dog.

3. INTRODUCCIÓN:

La luxación medial de la rótula es una de las patologías ortopédicas más comunes que afectan a la rodilla canina. Se ha diagnosticado en perros de razas grandes pero los perros de razas pequeñas son los más afectados estando algunas razas predispuestas como el Yorkshire terrier, Pomerania y Caniche.

La luxación medial de la rótula es más común que la luxación lateral de la rótula, alcanzando según investigaciones hasta un 98% de los casos en razas pequeñas. Además existe una

predisposición sexual en la luxación medial de la rótula, las hembras de razas pequeñas y los machos de razas grandes son los más afectados por esta patología. La luxación lateral se presenta en perros grandes y gigantes con genuum valgum pero también ocurre esporádicamente en todos los animales tras un traumatismo.

2. JUSTIFICACIÓN DEL TEMA Y OBJETIVOS:

El objetivo del trabajo es llevar a cabo una revisión bibliográfica sobre la luxación rotuliana en la especie canina, prestando atención a aspectos implicados en su etiopatogenia, epidemiología, signos clínicos, diagnóstico y las técnicas quirúrgicas para su resolución. Además se han incluido tres casos clínicos de luxación rotuliana medial y lateral, en los que se indican las pautas a seguir para su corrección: anamnesis, examen ortopédico, presentación clínica, pruebas diagnósticas y el tratamiento quirúrgico adecuado.

4. METODOLOGÍA:

Para llevar a cabo la presente revisión bibliográfica, se va a realizar una búsqueda de información en bases de datos científicas: PubMed, Science Direct, Alcorze y Vin (Vet Information network) para recopilar los principales estudios científicos relacionados con aspectos como la etiopatogenia, epidemiología, presentación clínica, diagnóstico y tratamiento de la luxación rotuliana. Además, se va a buscar en otras fuentes de información: revistas veterinarias (Argos, Avepa), extractos o resúmenes de conferencias y Simposios y en la biblioteca digital de la UZ.

5. ANATOMÍA DE LA ARTICULACIÓN DE LA RODILLA:

- 1) La articulación de la rodilla consta de tres componentes que se interconectan libremente:
 - la articulación femorotibial entre los condilos femorales y los tibiales.
 - la articulación femoropatelar entre la superficie articular de la rótula y la tróclea femoral
 - la articulación tibiopérona proximal.
- 2) La cápsula fibrosa de la articulación de la rodilla es visiblemente presente sólo en el aspecto caudal, no hay presencia de cápsula articular craneal a los ligamentos

colaterales de la articulación femorotibial, excepto por los ligamentos femoropatelares. La cápsula articular consiste en tres sacos que se intercomunican entre sí.

3) Huesos Sesamoideos

Existen cuatro huesos sesamoideos alrededor de la rodilla: la rótula, los sesamoideos medial y lateral y el sesamoideo poplíteo. La rótula es el más largo de los huesos sesamoideos, es de forma redondeada y cóncava para ensamblarse con el fémur y formar una articulación funcional. La rótula se encuentra alojada en el tendón del músculo cuádriceps, el cual se extiende a través del fémur. Distalmente a esta estructura se forma el ligamento rotuliano que se inserta en la tuberosidad tibial y une la rótula con la tibia.

4) Ligamentos

La rodilla está rodeada por cuatro ligamentos que permiten flexión, extensión, limitada angulación vara y valga, limitado movimiento cráneo-caudal y rotación axial. Cada ligamento tiene específicas funciones y neutralizan específicas fuerzas que actúan sobre la rodilla. El Ligamento cruzado craneal (LCCr), está localizado intraarticularmente, este se origina en la parte caudomedial del cóndilo lateral y se inserta en el área intercondilea craneal del plato tibial.

El LCCr tiene tres funciones: limitar el desplazamiento craneal de la tibia con respecto al fémur, limitar la rotación interna de la rodilla y prevenir la hiperextensión de la articulación. El LCCr está compuesto por dos principales porciones: una banda craneomedial que actúa como tirante a lo largo de la extensión y la flexión y la banda caudolateral que actúa como tirante únicamente durante la extensión. El Ligamento Cruzado Caudal (LCCd) está localizado intraarticularmente originándose en la superficie lateral del cóndilo femoral medial e insertándose sobre el filo de la muesca poplíteo de la tibia.

El LCCd es largo y más pesado que el Ligamento cruzado craneal. Al igual que el Ligamento cruzado craneal sirve principalmente para estabilizar el movimiento craneocaudal.

El Ligamento Colateral Medial (LCM) se origina en el cóndilo medial del fémur y se inserta en el borde medial de la tibia justo distal al cóndilo medial de la tibia. Este ligamento se fusiona con ambas cápsulas articulares y el menisco medial y es principalmente responsable de mantener la estabilidad valga. El LCM también funciona como un segundo restrictor contra la inestabilidad rotacional. El

Ligamento Colateral Lateral (LCL) se origina del epicóndilo lateral del fémur y se inserta en la cabeza fibular. El LCL es primariamente responsable de mantener la estabilidad vara y sirve como un restrictor secundario contra la inestabilidad rotacional. Este ligamento es también responsable de evitar el mecanismo de torsión de la articulación de la rodilla.

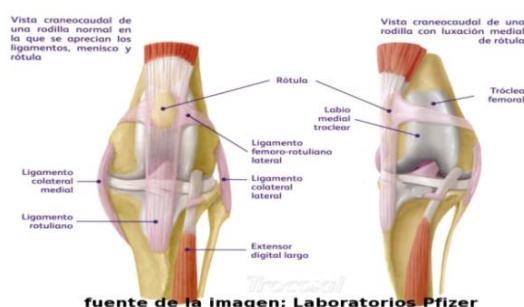
5) Meniscos

Los meniscos medial y lateral están compuestos de fibrocartílago y ocupan el espacio entre los cóndilos femorales medial y lateral; así como de los cóndilos tibiales respectivamente. Los meniscos están engrosados en la periferia más que en su porción axial. Los meniscos están firmemente adheridos en su lugar gracias a los seis ligamentos que los sustentan.

6) Músculos

Los músculos extensores de la rodilla son el cuádriceps femoral, compuesto por recto femoral, vasto medial, vasto lateral y vasto intermedio, el músculo extensor digital largo y extensor digital corto. Los músculos flexores, el semimembranoso y gastrocnemio. El músculo rotador de la rodilla es el poplíteo.

Existen dos tendones localizados en el interior de la articulación de la rodilla son los tendones del extensor digital largo y del músculo poplíteo. El tendón del extensor digital largo se origina en la fosa del extensor que se encuentra localizado entre el cóndilo lateral del fémur y el filo lateral de la tróclea femoral y está envainada por la membrana sinovial por una distancia de 3-4 cm. El tendón del poplíteo se origina en la fosa del mismo distal al cóndilo lateral del fémur justo caudal al origen del tendón del extensor digital largo y pasa caudalmente profundo al ligamento colateral lateral. La inervación de la rodilla está dada por las ramas de los nervios pérono común y tibial. El nervio pérono recibe información sensorial tanto de la cápsula articular lateral como del LCL.



6. BIOMECÁNICA DE LA RODILLA:

En la especie canina, la rótula aparece muy elevada en relación a la tróclea femoral y los labios de ésta sobre todo el medial son poco prominentes, esto resta estabilidad y favorece las luxaciones a causa de traumatismos. Las luxaciones mediales son muy frecuentes, sobre todo en las razas caninas pequeñas, además suelen estar asociadas a deformaciones genéticas del tercio distal del fémur o proximal de la tibia, el cuádriceps ejerce una tracción medial de la rótula desplazándola medialmente.

Los movimientos básicos de la rodilla son:

- flexión
- extensión
- anulación hacia dentro
- anulación hacia fuera
- movimiento antero posterior
- rotación axial

El mecanismo extensor de la articulación de la rodilla se compone del grupo muscular del cuádriceps, rótula, surco troclear, ligamento rotuliano y tuberosidad tibial.

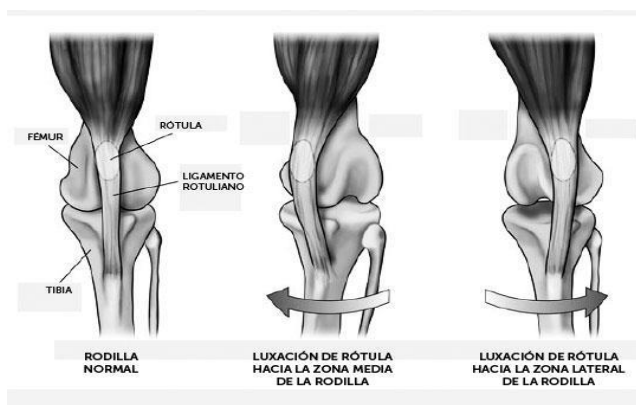
Es necesaria una alineación recta de fuerza para la estabilidad anterior y la eficacia del mecanismo extensor. Los músculos vasto medio y vasto lateral se fijan a la rótula mediante los fibrocartílagos pararotulianos lateral y medial. Éstos montan en las crestas de la tróclea femoral y ayudan a la estabilidad rotuliana. La rótula es esencial en el funcionamiento del aparato extensor ya que mantiene la tensión cuando la rodilla está en extensión y actúa como un brazo de apoyo, lo que favorece al cuádriceps.

El ligamento rotuliano y la cresta tibial son importantes para la estabilidad anterior y para la eficacia del movimiento extensor. La flexión y la extensión de la rodilla se producen dentro de un arco de aproximadamente 110°. La rótula se desplaza hacia arriba y atrás a causa del músculo cuádriceps, que cuenta con el empuje hacia abajo y atrás del ligamento rotuliano. Las fuerzas resultantes de los músculos cuádriceps y el ligamento rotuliano actúan en la rótula como los brazos de palanca. El brazo de palanca está constituido por la perpendicular que va desde el ligamento rotuliano hasta el centro de giro de la articulación femorotibial. En el plano sagital sobre la rótula actúan dos fuerzas: una es la del cuádriceps y otra de sentido opuesto, es la del ligamento rotuliano. Con la rodilla en extensión ambas fuerzas se neutralizan. Cuando la rodilla inicia la flexión, se crea una fuerza resultante que aplasta la rótula contra el fémur.

Los ligamentos cruzados craneal y caudal, evitan los movimientos de cajón anterior y posterior respectivamente. Si el trabajo del mecanismo extensor rótula-ligamento rotuliano-cuádriceps es alineado, la rótula tiende a centrarse dentro de la escotadura troclear.

Siendo T1 la fuerza con que tracciona el cuádriceps sobre la rótula y T2 la fuerza con la cual la cresta tibial tiene que trabajar para contrarrestar a T1. Definiremos R1 como la resultante estática que por composición de fuerzas empuja la rótula hacia el surco y R2 la fuerza que ejerce el surco para contrarrestar a R1 y estabilizar el conjunto. Cualquier desviación del eje cuádriceps-rótula-ligamento rotuliano implica que la resultante R1 no encuentre una R2 que la neutralice y el conjunto tiende a igualar T1 y T2. No existe composición vectorial R1 y R2, ya que el conjunto se sitúa en un plano paralelo al plano normal de trabajo y tampoco existe el abanico de R1 posibles que podríamos ver en diferentes fases de flexión de la rodilla.

Además, la luxación rotuliana cambia la biomecánica de la rodilla y somete al ligamento cruzado craneal a más estrés y tensión, lo que puede resultar en su rotura. Entre un 15% y un 20% de perros con luxación de rótula sufren rotura del ligamento cruzado craneal.



7. EPIDEMIOLOGÍA:

La mayoría de las estimaciones de prevalencia publicadas para la luxación rotuliana se obtienen en poblaciones de perros de referencia, de hospitales universitarios en EE.UU que han estimado un rango de prevalencia entre 1.5 -8%.

En un estudio realizado en una población de perros en Reino Unido, se demostró que los perros con más de 12 años tenían más de posibilidades de desarrollar luxación de rótula que los perros de menos de 3 años.

Se realizó un estudio para determinar la prevalencia de luxación rotuliana en perros y su relación con la epidemiología, el tipo de complicaciones postoperatorias, el resultado del tratamiento y también para comparar los hallazgos con los de otros estudios. En el siguiente estudio se recogieron los registros médicos de cuatro clínicas de referencia de perros en Italia con enfermedades ortopédicas desde 2009 hasta 2014. De 8.694 casos ortopédicos caninos, sin incluir fracturas, se diagnosticó luxación rotuliana en 559 perros. Los perros de raza mixta fueron los más afectados (18 %), el 85 % de las luxaciones fueron mediales y el 52 % de los perros eran hembras.⁽³⁾ Estos resultados de prevalencia realizados en perros de Italia coinciden con otros estudios de Reino Unido, en que la prevalencia de la luxación rotuliana canina es mayor en las hembras. El resultado fue bueno en el 88 % de las rodillas, neutro en el 2 % y pobre en el 10 %. Aunque la luxación rotuliana fue más común en perros de raza pequeña, también se diagnosticó en un número significativo de perros de razas grandes, que incluyeron luxación rotuliana medial en el 73 % de las rodillas y luxación lateral en el 27 % de las rodillas.

En perros sometidos a esterilización quirúrgica ⁽⁴⁾, no se ha encontrado una asociación significativa entre la castración y el riesgo de desarrollar luxación rotuliana congénita tanto en hembras como en machos, aunque sí que aumenta el riesgo de ruptura del ligamento cruzado craneal.

8. ETIOPATOGENIA

La posición de la rótula en relación a la tróclea femoral predispone a la luxación por traumatismos. La etiología y la patogenia de la luxación medial de la rótula no está bien identificada en la literatura veterinaria, aunque los factores genéticos son los más importantes en la luxación congénita de la rótula. La rótula es un hueso sesamoideo incluido en el tendón del músculo cuádriceps que facilita la extensión de la rodilla. El mecanismo extensor de la rodilla está formado por el grupo muscular del cuádriceps, la rótula, el ligamento rotuliano, el surco troclear y la tuberosidad tibial. En casos graves de luxación medial de la rótula, se ha observado una atrofia y fibrosis del músculo vasto medial en los fetos y cachorros recién nacidos. A medida que crecen los cachorros, se produce un desplazamiento medial de la rótula y del cuádriceps. Además, esto se acompaña de una falta de desarrollo de la rótula y ausencia del surco troclear. Basado en estos hallazgos, se ha establecido la hipótesis que la luxación medial de la rótula aparece como consecuencia a una tensión anormal del músculo cuádriceps en el estadio fetal, que origina el desplazamiento medial del músculo cuádriceps, y este desequilibrio en el cuádriceps causa una deformación en la placa de crecimiento epifisario en el esqueleto de la extremidad posterior e

hipoplasia de la rodilla. El desplazamiento medial de la rótula, las deformidades esqueléticas durante el crecimiento del perro son secundarias al desequilibrio muscular del cuádriceps y por lo tanto el tratamiento se debe enfocar en corregir la patogenia muscular del cuádriceps para así prevenir la aparición de deformidades esqueléticas. Diversos estudios han mostrado que la luxación medial se debe a una coxa vara, disminución del ángulo del cuello femoral y del cuerpo femoral. Estos cambios básicos son considerados como la causa de una serie de alteraciones del miembro pelviano que caracterizan la luxación medial en razas pequeñas. En razas grandes existe una predisposición a la luxación lateral. ⁽⁵⁾

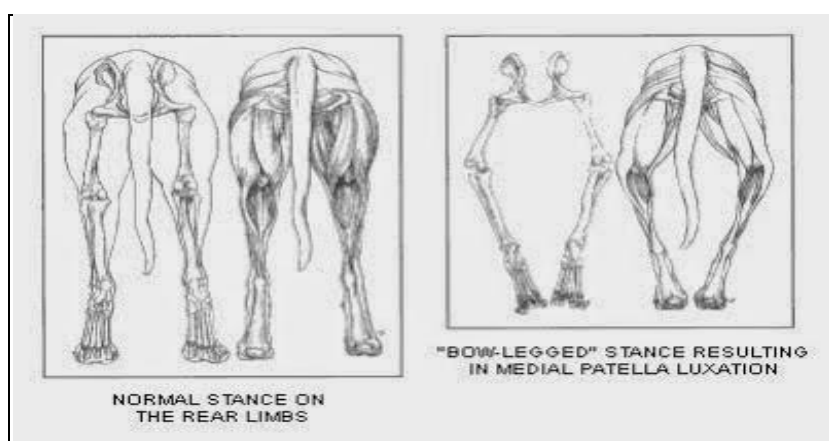


Figura 1. Deformación del tercio posterior como consecuencia de una luxación de rótula de grado 4 (Imagen derecha: Postura en estación con las extremidades posteriores arqueadas, perros con patas en tonel)

Las consecuencias fisiopatológicas más importantes son: cojera, imposibilidad de realizar los movimientos normales de la articulación, anquilosis, lesión en la musculatura periarticular, deformidades del fémur y la tibia por la redistribución de los apoyos de las extremidades. La cojera suele ser de media a moderada y generalmente aquellos con luxación lateral de la rótula tienen más problemas de cojera que los de luxación medial. Los problemas de conformación descritos son retroversión relativa de la cabeza femoral, torsión externa compensatoria del fémur, varus femoral distal, desplazamiento medial de la tuberosidad tibial y torsión tibial interna compensatoria. Es frecuente encontrarlos en el perro geriátrico, así como la ruptura del ligamento cruzado craneal como patología asociada en el 20% de los casos ⁽⁶⁾. La luxación congénita rotuliana medial se asocia con otras anomalías anatómicas de la extremidad posterior: la incurvación lateral del fémur distal, incurvación medial de la tibia proximal, hipoplasia del cóndilo femoral medial y aumento de la torsión femoral.

Huesos /luxación	Medial	Lateral
Tibia	rotacion interna	rotación externa
	torsion tibial externa	torsión tibial externa
Fémur	varus femoral distal	valgus femoral distal
	torsion femoral externa	torsion femoral interna

Cuadro 1. Deformidades esqueléticas en la luxación de rotula medial y lateral. Fuente: Massimo Petazonni research gate

9. PRESENTACIÓN CLÍNICA

La luxación medial se presenta habitualmente en cualquier raza independientemente del tamaño, a diferencia de la luxación lateral, mucho menos común, que afecta a animales jóvenes de raza grande o gigante. En la clínica diaria se ven especialmente luxaciones mediales en perros jóvenes de talla pequeña, sin traumatismo previo, con cojera uni o bilateral de forma intermitente, no dolorosa y que a veces pueden pasar desapercibidas. La presentación clínica varía en función del grado de luxación de rótula, se clasifica de 1 a 4 según la gravedad de la luxación:

Grado 1	La rótula puede ser luxada manualmente pero vuelve al surco troclear inmediatamente después de ceder la presión manual. Las crepitaciones óseas están ausentes durante el rango de movimiento de la rodilla. La luxación de grado 1 no se asocia a cojera clínica.
Grado 2	La luxación de grado 2 suele cursar con una cojera intermitente en la que el animal deja de apoyar la extremidad dando unos típicos saltos. Presencia de deformidades óseas leves (rotación interna de la tibia). Puede progresar a luxación rotuliana grado 3 porque se produce una erosión del cartílago en la superficie rotuliana y troclear.
Grado 3	La rótula se encuentra luxada la mayor parte del tiempo pero puede ser reducida manualmente.
Grado 4	La luxación de la rótula es permanente y no reducible manualmente. Las deformidades óseas son: la tibia rotada 60- 90 grados relativo al plano sagital, varus femoral, varus de la tibia proximal y rotación interna de la tibia. La luxación de grado 4 cursa con una cojera persistente de apoyo o una marcha con las extremidades arqueadas.

Los perros con luxación de rótula presentan una serie de cambios musculares y esqueléticos que serán más severos cuanto mayor sea el grado de luxación rotuliana:

Grado 1	Sin cambios musculoesqueléticos asociados
Grado 2	Cambios leves, fémur en varo, tibia en valgo, rotación interna de la porción proximal de la tibia.
Grado 3	Cambios moderados, fémur en varo, tibia en valgo, rotación interna de la porción proximal de la tibia y coxa vara.
Grado 4	Cambios severos, siempre presentes, fémur en varo, tibia en valgo, rotación interna de la porción proximal de la tibia y coxa vara.

Debido a estos cambios musculo-esqueléticos, la capacidad del cuádriceps para estabilizar la articulación de la rodilla disminuye, lo cual predispone a la aparición de otras patologías como la ruptura del ligamento cruzado craneal.

La luxación lateral de la rótula en animales jóvenes de razas grandes está asociada coxa valga.

10. DIAGNÓSTICO:

El diagnóstico basado en la anamnesis y el cuadro clínico, las radiografías son útiles para establecer el tratamiento y realizar el control postoperatorio. La anamnesis es una parte importante del diagnóstico de la luxación de la rótula, los propietarios de mascota suelen indicar una cojera en saltos de las mascotas afectadas. El examen físico nos permite clasificar la luxación rotuliana en cuatro diferentes grados en función de la gravedad del desplazamiento de la rótula.


En 1968 Putnam clasificó las luxaciones de rótula en cuatro grados que aún se siguen utilizando:

-El Grado 1: La rótula se puede luxar de manera manual pero vuelve a la tróclea al ser soltada. No hay crepitación evidente ni alteraciones óseas.

-El Grado 2: Hay claudicación intermitente y leve. La rótula se luxa con facilidad. Los pacientes viven con normalidad pero dicha luxación acaba erosionando la superficie articular del labio troclear. Existe rotación de la tuberosidad tibial entre 15-30 grados en luxaciones mediales.

-El Grado 3: La rótula está permanentemente luxada aunque es posible su recolocación manual. Existe una torsión de la tibia y una rotación de la tuberosidad tibial de entre 30- 60 grados. Además existe un aplanamiento de la tróclea.

-El Grado 4: La rotula está permanentemente luxada, situada encima del cóndilo y no es posible su recolocación manual. La tuberosidad tibial está muy rotada de 60- 90 grados. El animal suele andar agachado y con flexión de las rodillas.



En el examen físico del miembro para detectar la luxación de la rótula, se encuentra frecuentemente: inestabilidad en ambas direcciones, presencia de crepitación, grado de rotación de la tuberosidad tibial, torsión del miembro o angulación, imposibilidad de reducción de la rótula. En perros como los Sharpei o Akita, la rótula está en posición proximal en la tróclea, se llama patella alta, mientras que en las razas condrodistróficas, la posición de la rótula en la tróclea es distal "patella baja".

En la palpación de la extremidad afectada, se realizan movimientos de flexión y extensión al tiempo que se presiona la rotula hacia medial o lateral para llevar a cabo el diagnostico del grado de luxación rotuliana. Otro aspecto que puede determinarse mediante palpación es si existe crepitación articular, es decir si existe desgaste en el cartílago de la articulación femoropatelar. Esto es importante para determinar el pronóstico postquirúrgico de la enfermedad, ya que en los casos en los que se detecta lesión en el cartílago, la recuperación será más lenta que en los que todavía no presentan lesiones degenerativas ⁽⁷⁾. Además la presencia de desgaste en el cartílago articular femoropatelar sirve para determinar los casos de luxación de rotula sin cojera aparente que son candidatos a la cirugía. Aquellos casos en los que el cartílago está integro no se recomienda cirugía, mientras que los casos con lesión del cartílago articular sí que se recomienda la cirugía.

El estudio radiológico nos permite excluir fracturas del diagnóstico diferencial, la proyección skyline es útil en estos casos. La finalidad del estudio radiográfico es evaluar el grado de mal alineamiento, la enfermedad degenerativa articular asociada y la profundidad del surco troclear.

Se realizan con frecuencia las siguientes radiografías:

- Laterales de rodilla con los cóndilos femorales superpuestos y en ángulo de 90°.
- Caudo-craneales del fémur, con éste paralelo a la película y los sesamoideos centrados.
- Caudo-craneales de la tibia en extensión forzada.

En cuanto a la mala alineación, podemos estudiar el varus femoral distal (normal 7°) y el grado de torsión interna de la tibia.

En las luxaciones rotulianas de grado 3 y 4 es más probable detectar en la radiografía los siguientes signos radiográficos: desplazamiento rotuliano, desplazamiento de la tuberosidad tibial, derrame articular y artrosis. Estos animales también están más afectados por anomalías axiales o torsionales del fémur o la tibia. Los animales con luxación rotuliana medial grave y alineación anómala de la extremidad suelen presentar varus femoral distal, valgo tibial proximal, torsión femoral interna o torsión tibial interna. En lo que se refiere al surco femoral, no siempre es fiable la imagen radiológica obtenida debido a variaciones en la incidencia del foco de rayos y sólo con la observación directa es posible establecer el grado de profundidad para tomar decisiones en cuanto al tratamiento. Para evaluar la profundidad del surco troclear, la presencia de rotura parcial simultánea del ligamento cruzado craneal y el estado del cartílago articular de la rótula en algunas ocasiones se han realizado artroscopias y, en caso de no ser necesaria la artrotomía, técnicas extracapsulares para tratar la luxación rotuliana y de esta forma evitar el daño iatrogénico quirúrgico por artrotomía.

Las técnicas de diagnóstico avanzadas como la tomografía axial computarizada nos permiten obtener un diagnóstico definitivo, valorar el tratamiento quirúrgico a realizar y hacer una evaluación preoperatoria de los perros con un grado moderado a severo de luxación rotuliana, y con sospecha de deformidades angulares en el fémur y torsión. (Anexo)

9.1 Luxación medial de la rótula y rotura concomitante del ligamento cruzado craneal :

Se observan desgarros en el ligamento cruzado craneal en alrededor de un 25% de los perros con luxación rotuliana medial. Los signos radiográficos clásicos son la distensión articular y el desplazamiento tibial craneal. Suelen presentarse en animales adultos, de talla pequeña que han mantenido una luxación permanente de rótula y que acaban rompiendo el LCA. Se ha sugerido que el mecanismo del cuádriceps es un estabilizador secundario de la rodilla, evitando el movimiento craneal de la tibia. Debido a esta función, la luxación de rótula crónica podría conducir a un aumento del estrés en el ligamento cruzado craneal y consiguiente degeneración y ruptura.

La combinación de ruptura del ligamento cruzado craneal y luxación medial de la rótula ⁽⁸⁾ es un hallazgo relativamente común, especialmente con el aumento de la severidad de la luxación de la rótula. En estos casos una evaluación clínica que incluya el examen ortopédico, valoración de la marcha y examen radiológico sirve de base para la planificación de la cirugía. Lo correcto es reparar las dos patologías, entendiendo que en la cirugía nos vamos a encontrar lesiones serias en la tróclea y problemas degenerativos por la cronicidad de la luxación. La presencia de un proceso avanzado degenerativo suele estar asociada a la ruptura del ligamento cruzado craneal parcial o totalmente y de manera crónica. La enfermedad degenerativa articular puede evaluarse por imagen radiográfica ⁽⁹⁾, en la que se observan osteofitos en la punta de la rótula como signo más común, además de esclerosis subcondral. Los resultados de estudios demuestran que la estabilización quirúrgica de la rodilla con TTA es el enfoque más seguro para la corrección de la luxación medial de rotula y rotura concomitante del ligamento cruzado craneal en comparación con la estabilización extracapsular y transposición de la tuberosidad tibial.

11. TRATAMIENTO:

10.1 Tratamiento conservador:

El tratamiento conservador está indicado en animales adultos asintomáticos, en los casos con síntomas intermitentes y en aquellos con signos ligeros no progresivos. El tratamiento correspondiente para las luxaciones de grado uno sin signos clínicos asociados es siempre conservador e incluye la rehabilitación para mejorar el mecanismo del cuádriceps. En casos más complicados donde no es tan fácil decidir entre el tratamiento conservador y quirúrgico, la cirugía está indicada si existen episodios significativos de cojera que duran dos o tres semanas. Si el episodio de cojera es leve e infrecuente y el grado de artrosis es leve y no progresiva el tratamiento conservador estaría indicado ⁽⁸⁾.

10.2 Plan de tratamiento quirúrgico de la luxación medial de la rótula:

La luxación medial de la rótula de grado dos, tres y cuatro generalmente requiere intervención quirúrgica. Se realiza normalmente una combinación de varias técnicas quirúrgicas para corregir la luxación medial de la rótula.

Luxación medial de la rótula	Técnicas quirúrgicas
Grado 1	<ul style="list-style-type: none"> • Superposición lateral de la fascia lata
Grado 2	<ul style="list-style-type: none"> • Desmotomía medial • Transposición de la tuberosidad tibial • Imbricación lateral
Grado 3	<ul style="list-style-type: none"> • Desmotomía medial • Transposición de la tuberosidad tibial • Trocleoplastia en cuña • Trocleoplastia en bloque • Condroplastia troclear • Capsulectomía parcial • Superposición del retináculo lateral
Grado 4	<ul style="list-style-type: none"> • Liberación del cuádriceps

Grado 1:

Si el mecanismo extensor del cuádriceps está recto, se realiza la superposición lateral de la fascia lata y sutura en la tibia para evitar la rotación.

Grado 2:

- Se realiza una desmotomía medial si el retináculo medial dificulta la reducción de la rótula. La desmotomía es la liberación del retináculo medial contraído en el lado que se luxa la rótula, fascia y otros tejidos. Los tejidos mediales son liberados haciendo una incisión en el aspecto medial desde la inserción del tendón rotuliano en la tibia, continuando proximalmente, medial a la rótula hasta que toda la tensión en la rótula es aliviada.
- La transposición de la tuberosidad es una técnica quirúrgica de la tibia y tiene por objetivo alinear el eje del mecanismo del cuádriceps en la inserción del ligamento rotuliano. Es una técnica de obligatoria realización en casi todas las luxaciones rotulianas. Se basa en osteotomizar la tuberosidad tibial de forma completa o incompleta y desplazarla hacia el lado contrario a la luxación. Una vez colocada la tuberosidad en su nueva ubicación y comprobada la alineación del tendón rotuliano, se fija mediante dos o tres agujas de Kirschner. Normalmente no hace falta colocar

bandas de tensión, excepto en casos de luxaciones muy crónicas de grado IV o en animales de talla grande y adultos para aportar estabilidad a la rodilla. En luxaciones mediales, se realiza una artrotomía lateral con o sin capsulectomía.

- Capsulectomía parcial del retinaculo lateral y si la rótula sigue inestable se realiza la técnica de trocleoplastia. Para estabilizar la rótula también se utiliza la imbricación de los tejidos blandos en el lado lateral. La imbricación lateral es el reforzamiento de la cápsula lateral mediante una sutura de refuerzo, realizando o no previamente una incisión capsular con objeto de aumentar la tensión en el lado opuesto a la luxación. La imbricación es la técnica más fácil y si se emplea en las situaciones correctas es muy válida.

Grado 3:

- La trocleoplastia en cuña es la técnica más habitual que nos ayudará a resolver la mayoría de los casos. El objetivo es profundizar el surco troclear resecando una cuña que incluya la superficie hialina y el hueso subcondral y reponerla en su sitio después de ampliar la base donde quedará de nuevo implantada.

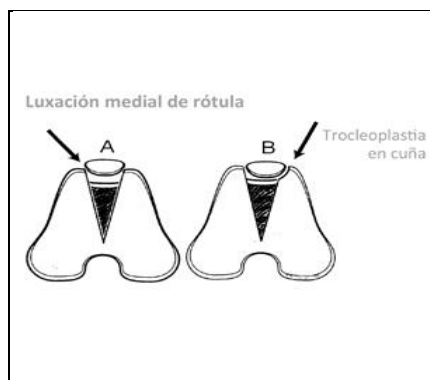


Imagen. Trocleoplastia en cuña

- La trocleoplastia en bloque es una técnica innovadora que mejora la recuperación del paciente. Se ha demostrado que el contacto patela-tróclea es mayor en la trocleoplastia en bloque que en la de cuña. Se marcan con un bisturí dos incisiones paralelas marcando la anchura máxima que podamos dar pero teniendo en cuenta que debemos respetar al menos la mitad de cada labio troclear y mediante sierra oscilante o manual vamos profundizando esas incisiones superando el hueso subcondral. Seguidamente colocamos distalmente un osteotomo muy fino en distal por encima de la fosa intercondilar y golpeamos con un martillo para que vaya penetrando hasta el

nivel proximal de la tróclea. A continuación con el osteotomo rebajamos en profundidad la zona osteotomizada hasta conseguir que el surco troclear aloje suficientemente la rótula. Al ser los cortes paralelos y poder profundizar más consiguiendo un mejor contacto entre la rótula y el surco, la recuperación de los pacientes operados es mucho mejor.

- En la capsulectomía parcial se retira la parte de la cápsula articular y del retináculo del lado opuesto a la dirección de la luxación patelar. Normalmente la cápsula está muy distendida y resulta fácil calcular el colgajo capsular que se ha de retirar. La capsulorrafia y la incisión de relajación son técnicas sencillas que colaborarán en la estabilidad de la rótula, complementando otras técnicas como trocleoplastias o transposición de la tuberosidad tibial.
- Superposición del retinaculo lateral o fascia.
- La condroplastia se una técnica que se emplea en animales jóvenes de menos de un año de edad cuando la superficie hialina de la tróclea no está aún firmemente adherida al hueso subcondral. Tiene por objeto ampliar la profundidad del surco troclear respetando el cartílago hialino. Se realiza una capsulotomía lateral, luxando la rótula medialmente para acceder al surco troclear y dos incisiones paralelas en todo el recorrido troclear separadas una de otra lo suficiente para alojar la rótula. Con un osteótomo o periostótomo se profundizan esas incisiones uniéndolas transversalmente en la parte proximal. Así se levantará el cartílago hialino a modo de colgajo rectangular desinsertándolo en su parte proximal. Seguidamente se elimina el hueso subcondral que se haya debajo del cartílago levantado para profundizar el surco. Una vez repuesto el cartílago hialino en su lugar, debe observarse un lecho suficientemente ancho y profundo que aloje la rótula y no permita que se luxe.

En casos leves de luxación de rótula grado 2 o 3 suele ser suficiente con realizar técnicas como la imbricación de la cápsula en el lado opuesto a la luxación, trocleoplastia en bloque o en cuña y transposición de la tuberosidad tibial hacia el lado opuesto a la luxación.

Grado 4:

- En la luxación de grado 4 se hacen los mismos procedimientos que en la luxación rotuliana de grado 3 y además la liberación del cuádriceps. Si la rótula sigue inestable

se considera la realización de una derotación femoral y posible osteotomía de la tibia o una artrodesis. Si la articulación no se puede extender con una angulación más normal la artrodesis se considera la única opción viable.

10.3 Plan de tratamiento quirúrgico para la luxación lateral de la rótula:

En luxaciones laterales, se realiza una artrotomía medial con o sin capsulectomía. Se hace una incisión, en el periostio medial a lo largo de la tuberosidad tibial y cresta incluyendo la unión distal.

Luxación lateral de la rótula	Técnicas quirúrgicas
Grado 1	<ul style="list-style-type: none"> • Liberación del retinaculo medial o capsulectomía. • Sutura antirotacional en el lado medial de la tibia
Grado 2	<ul style="list-style-type: none"> • Desmotomía lateral • Transposición medial de la tuberosidad tibial • Liberación del retinaculo medial • Si la rotula sigue inestable combinar con: Trocleoplastia y sutura antirotacional de la tibia.
Grado 3	<ul style="list-style-type: none"> • Desmotomía lateral • Transposición medial de la tuberosidad tibial • Liberación del retinaculo medial • Si la rotula sigue inestable combinar con: Trocleoplastia y sutura antirotacional de la tibia.

Las técnicas de tejidos blandos solas presentan un alto riesgo de fracaso mientras que las técnicas óseas minimizan el riesgo de reluxación postoperatoria. La decisión de que técnica usar se basa en los hallazgos radiográficos y en la evaluación intraoperatoria ⁽¹³⁾. Las técnicas de tejidos blandos se utilizan después de la reconstrucción ósea y nunca como reparación

primaria, excepto en la luxación rotuliana traumática. Aunque es frecuente la realización de una artrotomía para el tratamiento de la luxación medial de la rótula, los resultados de un estudio muestran los beneficios e indicaciones de una intervención quirúrgica asistida por artroscopia. Las principales ventajas de la artroscopia de la rodilla frente a la artrotomía lateral de la misma son el menor grado de dolor, más rápida recuperación de la función normal y el mantenimiento del rango de movilidad articular. Además la artroscopia, es una técnica no invasiva que permite identificar y visualizar los cambios patológicos en las estructuras articulares: erosiones en el cartilago de la rótula y del surco troclear, evaluación del menisco y de los ligamentos cruzados craneal y caudal, cambios inflamatorios y de producción de osteofitos. La luxación medial de la rótula se puede resolver mediante la técnica de transposición de la tuberosidad tibial asistida previamente por una artroscopia de la articulación de la rodilla. ⁽¹⁴⁾

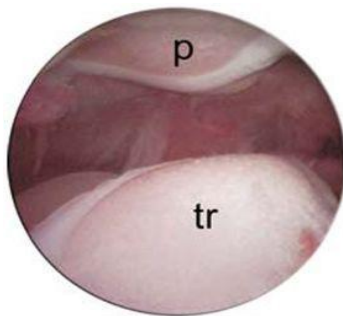


Figura 4. La erosión del cartilago articular de la rótula y del surco troclear se puede evaluar por artroscopia. (p) Patella, (Tr) surco troclear. Imagen extraída de ⁽¹⁴⁾

10.4 Tratamiento de las deformaciones esqueléticas:

La osteotomía en cuña debe realizarse en el punto de máxima curvatura, la base de la cuña en el lado convexo del hueso y el vértice de la cuña en el lado cóncavo. Su finalidad es la de realinear y corregir las deformaciones del fémur, tibia, o ambos con respecto a la rodilla. Estas deformidades esqueléticas se originan en pacientes inmaduros con fisis activas en las que se ejercen fuerzas anómalas de forma continua a través de las placas de crecimiento. La zona y el ángulo correcto de la osteotomía se determinan mediante radiografías preoperatorias. Si existe una deformidad torsional se tiene que realizar una desrotación de la osteotomía antes de estabilizar la zona de la osteotomía. El aumento de incidencia de la luxación rotuliana lateral en perros grandes y gigantes, ha aumentado la necesidad de practicar frecuentemente técnicas de osteotomías en el fémur. La luxación lateral se asocia con una deformidad en valgus y torsión distal del fémur. En pacientes con deformidades graves, el fémur se desrota y se sitúa en posición varus para

permitir a la rótula localizarse en el surco troclear.⁽¹⁶⁾
Por otra parte, la osteotomía femoral también se utiliza para la corrección de la luxación rotuliana medial:

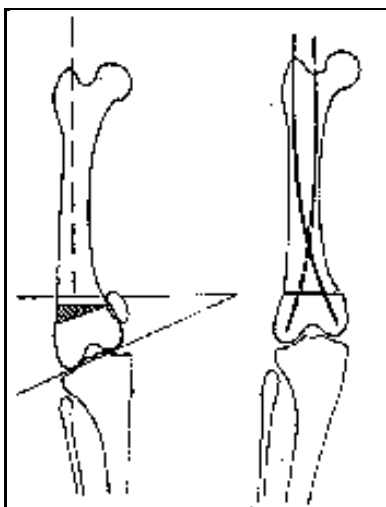


Imagen. Osteotomía femoral en cuña

10.5 Implantes:

Cuando la luxación rotuliana es de grado tres o cuatro se puede optar por una prótesis parcial de rodilla, en casos de osteoartrosis severa de la articulación femoro-rotuliana este sería el tratamiento de elección. Se realiza el implante que se compone de dos partes, una placa de titanio y una prótesis troclear también de titanio con revestimiento de carbono en la parte superior que le aporta un coeficiente de fricción muy bajo ⁽²⁰⁾.

En la prótesis parcial de un labio troclear, el implante Ridgestop™ puede ser usado como procedimiento único para casos de poca gravedad de luxación de rótula de grado 2 o inferior. Además, Ridgestop™ se emplea como un procedimiento adicional cuando se realizan operaciones de realineación como osteotomía distal del fémur o traslocación de la cresta tibial. En estos casos Ridgestop™ actúa con eficacia como una alternativa a la surcoplastia. Para luxaciones de rótula mediales se aplica un implante Ridgestop en la cresta troclear medial y se realiza un abordaje pararotuliano medial de la rodilla. Por el contrario, para luxaciones laterales de rótula se emplea un abordaje pararotuliano lateral. En la luxación medial de rótula se hace una incisión en la piel que se extiende distalmente sobre la extensión medial de la rótula y paralela al ligamento rotuliano recto para terminar distal a su inserción tibial. Los tejidos blandos profundos, incluyendo la cápsula articular, son incididos. La incisión es ampliada para permitir a la rótula ser luxada lateralmente sobre la cresta lateral de la tróclea.

12. PRONÓSTICO

Las luxaciones rotulianas recurrentes que se encontraron en un estudio, fueron todas de un grado inferior al grado prequirúrgico, diecisiete de las 25 rodillas evaluadas tenían grado 1. Los grados 2 y 3 de luxación tienen un buen pronóstico después de la corrección quirúrgica. El pronóstico de luxaciones grado 4 varía de acuerdo con cada caso individual y el grado de anormalidad esquelética presente. Estos casos tienen un pronóstico bastante más reservado, ya que se trata de rodillas en las que además de la luxación de rótula también existen desviaciones angulares óseas tanto a nivel del fémur distal, como a nivel de la tibia proximal.⁽²¹⁾ En estos casos, además de tener que realizar una trocleoplastia, una transposición lateral de la tuberosidad tibial y una transposición del músculo recto femoral, hay que realizar una osteotomía correctiva del fémur distal e incluso, en casos muy graves, también una osteotomía correctiva de la tibia proximal. Al tratar estas luxaciones mediales de rótula, hay que tener mucha precaución para no provocar un desplazamiento excesivo del aparato extensor hacia lateral que daría lugar a una luxación lateral de rótula. Una vez finalizada la cirugía se coloca un vendaje compresivo tipo Robert-Jones durante 3-4 días, con el fin de evitar la inflamación y los posibles seromas posquirúrgicos.

La transposición de la cresta tibial fue exitosa en el 96% de 95 luxaciones rotulianas no complicadas. Cuando ocurrieron condiciones patológicas de la rodilla con luxación rotuliana, se obtuvo un 79% de éxito. Se observó una recurrencia de luxación rotuliana grado 1 en aproximadamente 50% de 52 rodillas con luxación rotuliana medial. Se evidenció enfermedad articular degenerativa moderada en todas las articulaciones de la rodilla, sin importar si había recurrencia de luxación. Sin embargo, solo 4 de 34 perros siguieron claudicando después.

En un estudio retrospectivo de 82 perros con corrección quirúrgica de la luxación rotuliana, existe un mejor pronóstico cuando la corrección esquelética puede minimizarse a la transposición de la cresta tibial.

13. COMPLICACIONES POSTOPERATORIAS:

La mayoría de las complicaciones pueden evitarse con una mejor planificación preoperatoria, una técnica quirúrgica meticulosa y unos cuidados postoperatorios adecuados. En un estudio⁽²³⁾, que comparaba la tasa de complicaciones de un tratamiento quirúrgico

unilateral, bilateral en dos sesiones y bilateral en una sola sesión para la resolución de la luxación medial de la rótula, no se encontró una asociación significativa entre el plan quirúrgico y la presencia de complicaciones postoperatorias. Por ello, en los perros con un peso inferior a 10 kg que presentan luxación medial de la rótula bilateral una opción válida es realizar una cirugía bilateral simultánea ya que la tasa de complicación postoperatoria es similar cuando la cirugía bilateral se hace en dos sesiones o se realiza una cirugía unilateral.

En los perros con luxación lateral de la rótula, la complicación más frecuente es la reluxación de la rótula que se detectó en un 21.3% de las rodillas en un estudio y la tasa de complicación estimada es alta después del tratamiento quirúrgico corrector de la luxación lateral de la rótula. Se ha demostrado que para el tratamiento de la luxación lateral de la rótula, la aplicación de un tratamiento quirúrgico bilateral por etapas contribuye a reducir el riesgo de reluxación.

Por otra parte, en un estudio realizado en 124 perros: las principales complicaciones ocurrieron en el 18.5% de la luxaciones rotulianas estabilizadas ⁽²⁴⁾ y fueron asociadas a los implantes con mayor frecuencia, a una reluxación rotuliana y avulsión de la tuberosidad tibial. Para llevar a cabo intervenciones como la transposición de la tuberosidad tibial es necesario saber detectar y tratar las complicaciones asociadas. Las complicaciones más frecuentes son la luxación recidivante de la rótula, el fracaso del implante, la infección y la mala alineación. La cirugía de rodilla se ha asociado a una mayor tasa de infección en comparación con otros procedimientos ortopédicos. Las razones siguen siendo desconocidas, pero puede atribuirse a una menor cobertura de tejidos blandos, a una mayor lesión en los tejidos y a un menor cumplimiento de la esterilidad. El uso de implantes complica aún más el entorno local, las bacterias parecen tener afinidad por las superficies del biomaterial. El fracaso de las células del tejido huésped para integrarse a la superficie del biomaterial también minimiza el efecto de los mecanismos de defensa locales en el control de la infección. Una vez que las bacterias se adhieren a la superficie de los implantes, participan en la formación de un biofilm, en el que se forma una estructura de colonias bacterianas cerradas. Este biofilm aísla aún más las bacterias de los mecanismos de defensa del animal e inhibe la fagocitosis. Los estafilococos causan entre el 50 y el 60% de las infecciones óseas en perros, el más habitual es *Staphylococcus intermedius*.

Para disminuir el riesgo de infecciones deben tenerse en cuenta varias estrategias. Las concentraciones de antibióticos bactericidas en los tejidos en el momento de la cirugía deben

ser altas y eficaces para minimizar las infecciones quirúrgicas. Por ello, se administrará un antibiótico bactericida por vía intravenosa poco antes de comenzar la intervención. El tiempo quirúrgico de la operación debe minimizarse para disminuir el tiempo que la herida se expone a contaminantes ambientales.

Si se sospecha de infección ⁽²⁵⁾, se debe plantear la aspiración profunda para la identificación del microorganismo, seguida de la administración temporal de antibióticos de amplio espectro. La identificación de los microorganismos responsables y el tratamiento apropiado usando los agentes antibacterianos adecuados resultan necesarios para asegurar un buen resultado del tratamiento. Para prevenir recaídas, los antibióticos deben administrarse durante 4 a 6 semanas.

La tendinitis rotuliana es un hallazgo frecuente después de la TTA y también puede ocurrir después de la transposición de la tuberosidad tibial. Aunque es muy frecuente, la tendinitis rotuliana sólo causa claudicación clínicamente aparente en un pequeño conjunto de casos. Los signos clínicos suelen ser autolimitantes. El dolor puede atribuirse a la tendinitis rotuliana si no hay otra causa significativa de cojera, y si se observa dolor localizado a la palpación directamente sobre el tendón rotuliano.

Si se lleva a cabo una osteotomía, el fracaso del implante es una complicación potencialmente grave de la cirugía de rodilla. El fracaso de implante actualmente es bastante infrecuente, especialmente con el desarrollo de la tecnología de placas acerrojadas. Sin embargo, la mala ejecución o la mala elección del implante pueden predisponer al fracaso del mismo. No siempre requiere una cirugía de revisión, ya que es posible que los segmentos sean lo suficientemente estables para posibilitar la curación.

Por otra parte, una corrección insuficiente en el tratamiento de la luxación rotuliana conducirá a una reluxación persistente. Éstas son complicaciones frecuentes, por ejemplo la lateralización insuficiente de la rótula durante la transposición de la tuberosidad tibial predispondrá a una mala alineación persistente de la rótula. La corrección insuficiente puede evitarse mediante una cuidadosa planificación preoperatoria, una ejecución precisa, una selección de los casos en los que la técnica está indicada y una fijación adecuada para prevenir el fallo del implante.

14. TRATAMIENTO POSTQUIRÚRGICO Y REHABILITACIÓN:

Los cuidados veterinarios que se llevan cabo en el periodo preoperatorio, no suelen habitualmente incluir un plan de fisioterapia preoperatorio. Sin embargo, Brian Sharp⁽²⁸⁾ expone que la aplicación de un programa de fisioterapia

preoperatorio es beneficiosa en el caso de muchas cirugías electivas ya que se consigue preparar al animal físicamente para una cirugía de riesgo mediante la valoración de la fuerza muscular, estabilidad articular, el rango de movilidad articular, el equilibrio y la propiocepción. Además le ayudará a familiarizarse con los ejercicios que realizará posteriormente a la cirugía. Se puede dividir la rehabilitación postoperatoria en cuatro fases: fase aguda, fase subaguda, fase media y la fase final.

Fases de rehabilitación	Técnicas de rehabilitación
Fase Aguda	-Crioterapia 10-15 min, tres o cuatro veces al día. -TENS -Láser -ejercicios de movimientos pasivos
Fase Subaguda	-Estimular la propiocepción, con tablas de equilibrio, caminar sobre superficies irregulares y sobre obstáculos. -ejercicios de equilibrio estático
Fase media	-TENS dos o tres veces por semana.
Fase final	-Salto por encima de obstáculo

En la fase aguda o periodo postoperatorio inmediato (días 1-3) los principales objetivos son el control del proceso inflamatorio, evitar la formación de edema, el manejo del dolor, mantenimiento del rango de movilidad articular normal y prevenir la atrofia muscular. La aplicación de crioterapia ⁽²⁸⁾ durante 10-15 min seguida de movimientos pasivos suaves 15-20 min y un masaje tipo effleurage 2-3 min se debe llevar a cabo hasta tres o cuatro veces al día. La combinación de crioterapia con técnicas de electroterapia (TENS) puede ayudar en el manejo del dolor. Los efectos de la crioterapia incluyen vasoconstricción, disminución del flujo sanguíneo, reducción del metabolismo celular, atenuación del edema inducido por traumatismo o ejercicio y la analgesia. La crioterapia se puede lograr mediante el uso de bolsas de hielo comerciales y se puede aplicar de tres a cuatro veces por día durante tres días después de la cirugía. La estimulación nerviosa eléctrica transcutánea (TENS) se usa principalmente para aliviar el dolor después de la cirugía y produce una analgesia de corta duración. TENS estimula los nervios sensoriales más rápidos con un impulso eléctrico, causando una sobrecarga de interneuronas, lo que limita la capacidad de los nervios sensoriales para transmitir señales de dolor al cerebro. Después de la operación ⁽²⁹⁾, los electrodos se aplican medial y lateralmente a la rodilla y bajo compresión con hielo para un

tratamiento más eficiente durante más tiempo, con una duración de aproximadamente 20-30 minutos. Las principales ventajas de la terapia láser con luz de baja potencia están relacionadas con la mejora de la herida, la reparación del tejido, las propiedades antiinflamatorias y la capacidad de ayudar con el control del dolor. Se recomienda que la terapia con láser se realice diariamente durante las primeras 24-72 horas, seguida de tratamientos semanales. Los beneficios adicionales de la ROM y los ejercicios de estiramiento son la reducción del dolor, la mejora del flujo sanguíneo y linfático, la mejora de la producción de líquido sinovial y la difusión de nutrientes. Se deben hacer 15-20 repeticiones, de dos a cuatro veces al día sin exceder el rango de movimiento que sea cómoda para el paciente. Entre los días cuatro y quince del postoperatorio, los principales objetivos de rehabilitación ⁽³⁰⁾ son controlar el dolor, reducir la hinchazón, mantener o restablecer el rango de movilidad articular con movimientos pasivos y estimular los mecanismos de la propiocepción y del equilibrio. Entre las dos y cuatro semanas tras la cirugía, la rehabilitación se centra en restablecer el rango normal de movilidad articular, valorar la fuerza de las extremidades y restaurar los mecanismos normales de propiocepción y equilibrio. El animal debe comenzar a desarrollar el apoyo muscular cercano a la articulación afectada. En esta etapa se puede estimular en mayor medida la propiocepción, para conseguir este objetivo se usan tablas de equilibrio, caminar despacio sobre superficies irregulares y sobre obstáculos. Hacia el final de esta etapa se puede progresar con los ejercicios de equilibrio estático.

En la etapa media, entre la semana cinco y nueve del postoperatorio, los objetivos de rehabilitación son mejorar la fuerza de la extremidad posterior y masa muscular, la mejora del equilibrio y propiocepción. Si queremos trabajar el fortalecimiento y la propiocepción ⁽³¹⁾, podemos aumentar el tiempo, las distancias, la velocidad o el terreno recorrido mientras se dan paseos con correa. Se recomienda aplicar TENS dos o tres veces por semana, en caso de que el paciente siga mostrando molestias e inflamación. En la fase final, de la semana nueve a doce, los objetivos de rehabilitación son alcanzar el nivel de aptitud previo a la cirugía. Si la cicatrización se ha producido de forma adecuada y según el tiempo previsto, entonces pueden realizarse técnicas avanzadas de fortalecimiento como el salto por encima de un obstáculo. La evaluación y monitorización de cada animal son importantes para diseñar el programa adecuado de rehabilitación y conseguir unos óptimos resultados en el paciente.

15. DISCUSIÓN DE LOS RESULTADOS:

En la resolución quirúrgica de la luxación rotuliana medial, se realizan frecuentemente técnicas correctoras como la transposición de la tuberosidad tibial, desmotomía medial, imbricación lateral. Las técnicas de tejidos blandos se combinan con otras de tejidos óseos para conseguir una óptima corrección quirúrgica y asegurar la estabilidad de la rodilla. Aunque las técnicas no invasivas como la artroscopia para tratar la luxación rotuliana medial presentan ventajas respecto a la artrotomía, se utilizan con menor frecuencia debido a la experiencia práctica que se requiere y el mayor coste de instrumental para realizarla. La elección de técnicas de profundización del surco troclear, con mayor lesión de los tejidos puede favorecer el desarrollo de complicaciones como la infección pero contribuyen a reducir la posibilidad de complicación debida a la reluxación rotuliana y al fracaso del implante. Por otra parte el uso de técnicas quirúrgicas más invasivas aumenta la necesidad de realizar rehabilitación postquirúrgica para recuperar la funcionalidad normal de la extremidad y mantener el rango de movilidad de la articulación de la rodilla. La crioterapia, terapia con láser de luz de bajo nivel, NMES, TENS y los movimientos pasivos de la rodilla son los principales métodos terapéuticos que se utilizan para cumplir con los objetivos de rehabilitación.

16. CONCLUSIONES:

- Los estudios muestran que la luxación de rotula medial es más prevalente que la luxación rotuliana lateral, se manifiesta principalmente en hembras de razas pequeñas pero también se diagnostica con frecuencia en razas grandes o gigantes.
- El tratamiento de elección para la luxación medial de la rótula varía en función del grado de luxación, siendo las técnicas mas frecuentes: la transposición de la tuberosidad tibial, la desmotomía medial e imbricación lateral para la luxación de grado 2 y las mismas técnicas con la trocleoplastia en cuña para las luxaciones de grado 3 y 4.
- En las luxaciones de grado 2 y 3, el pronóstico es bueno después de la corrección quirúrgica, mientras que los casos de luxación rotuliana de grado 4 presentan un pronóstico reservado. La técnica quirúrgica en la que se ha observado un mejor pronóstico es la transposición de la tuberosidad tibial. El diseño de un programa de fisioterapia efectivo requiere la exploración de los animales y hacer un seguimiento en el postoperatorio para identificar problemas específicos como el dolor, inflamación, edema, reducción del rango de movilidad articular, atrofia muscular, disminución del equilibrio y propiocepción.

CONCLUSIONS:

- Studies show that medial patellar luxation is more prevalent than lateral patellar luxation, manifested mainly in females of small breeds but is also frequently diagnosed in large or giant breeds.
- The treatment of choice for the medial luxation of the patella varies depending on the degree of luxation, being the most frequent techniques: the transposition of the tibial tuberosity, the medial desmotomy and lateral overlap for the luxation of grade 2 and the same techniques with wedge trochloplasty for grade 3 and 4.
- In grade 2 and 3 luxations, the prognosis is good after surgical correction, while cases of grade 4 patellar luxation present a guarded prognosis. The surgical technique in which a better prognosis has been observed is the transposition of the tibial tuberosity. The design of an effective physiotherapy program requires the exploration of the animals and follow-up in the postoperative period to identify specific problems such as pain, inflammation, edema, reduction of range of joint mobility, muscle atrophy, decreased balance and proprioception.

VALORACIÓN PERSONAL:

Este trabajo me ha permitido ampliar mis conocimientos sobre las patologías que afectan a la rodilla canina, y conocer en profundidad la luxación rotuliana en los perros. Me ha parecido muy interesante descubrir que además de la ruptura del ligamento cruzado anterior, existen otras patologías ortopédicas también importantes que se deben prevenir, evaluar y tratar en la especie canina. Como trabajo bibliográfico, la búsqueda de información y estudios científicos me ha ayudado a conocer el funcionamiento de las bases científicas y hacer una selección de los datos más relevantes y actuales. También quiero agradecer a mi director por su ayuda y correcciones para que la lectura y comprensión de este trabajo sea más fácil, así como por facilitarme casos reales en los que he podido participar.

ANEXO

En el siguiente anexo se exponen una serie de casos clínicos de luxación rotuliana medial y lateral que se remitieron al centro clínico veterinario de zaragoza, en todos ellos se realizó el tratamiento quirúrgico adecuado para su resolución.

Caso clínico 1:

Nombre del paciente	Polux
Edad	10 meses
Raza	Mastin español
Sexo	Macho
Peso	80 kg
Anamnesis	Presenta cojera, debilidad del tercio posterior y tuvo un episodio de rigidez generalizada de todas las extremidades
Examen ortopédico	Luxación de la rotula derecha y luxación de la rotula izquierda de grado 4
Signos clínicos	Cojera y debilidad del tercio posterior
Pruebas diagnosticas	-Radiografías de caderas y rodillas -TAC de caderas, extremidades posteriores y de columna cervico-torácica.
Diagnostico	-Luxación medial de la rotula derecha -Luxación medial de la rotula izquierda de grado 4 - Displasia de cadera bilateral
Tratamiento	-Osteotomía femoral derecha, Transposición de la tuberosidad tibial, trocleoplastia en cuña y placas.

Polux acude presenta cojera y debilidad del tercio posterior. Se decide hacer Tac de caderas y extremidades posteriores para reconstrucción 3D y valoración quirúrgica. En el Tac, se observa a nivel de las caderas un aumento de laxidad en ambas articulaciones coxofemorales y subluxación de ambas cabezas femorales, más evidente en el lado izquierdo. Se diagnostica luxación bilateral de la rotula: luxación medial de la rotula derecha y la izquierda es de grado 4. Además, la extremidad posterior izquierda tiene deformidad angular del fémur de 19 grados.

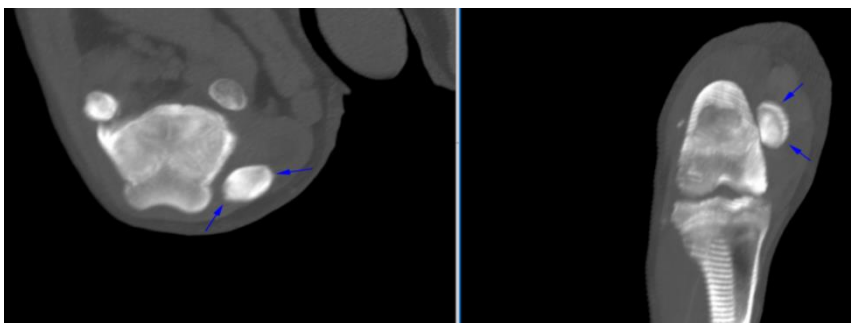


Imagen 1. Luxacion medial de la rótula derecha

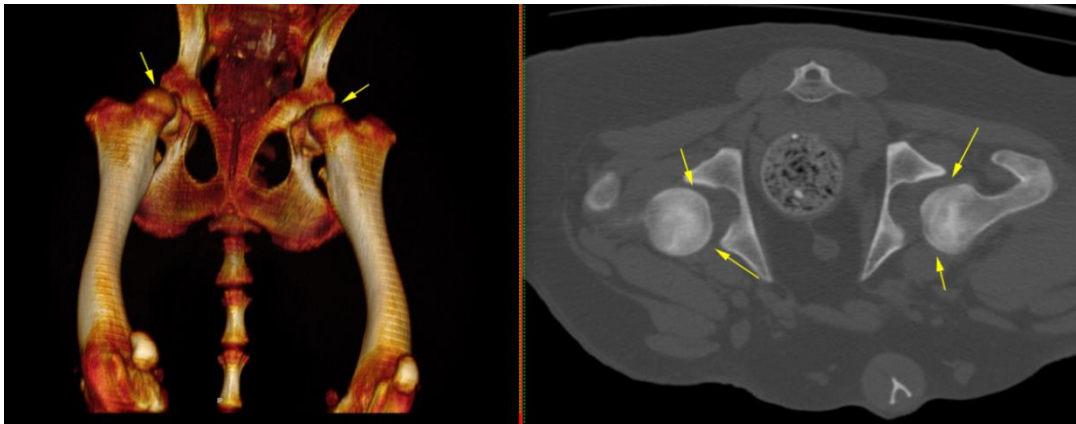
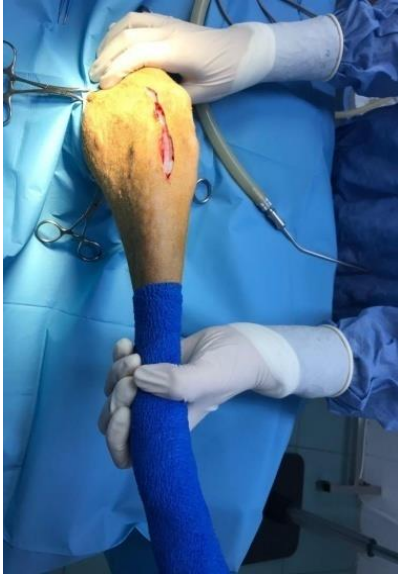

Imagen 2. Subluxación de las cabezas femorales de ambas articulaciones coxofemorales.

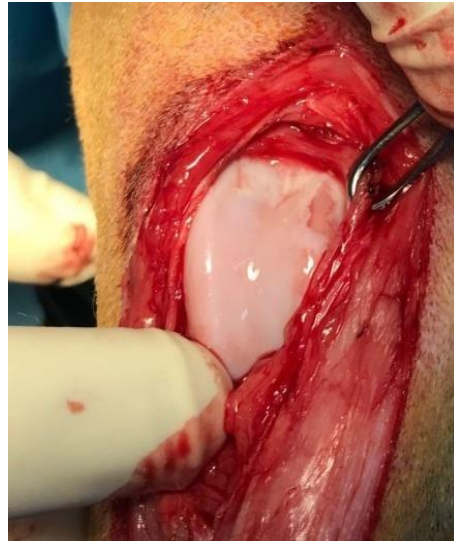Caso Clínico 2:

Nombre	Khalessi
Edad	Un año
Raza	Pastor belga
Sexo	Hembra
Peso	30 kg
Anamnesis	Presenta cojera de la extremidad posterior derecha.
Examen ortopédico	Luxación medial de la rotula derecha de grado 2
Signos clínicos	Cojera de la extremidad posterior derecha
Pruebas diagnosticas	Radiografía craneocaudal del fémur
Diagnostico definitivo	Luxación medial de la rotula derecha de grado 2
Tratamiento	Desmotomia medial, transposición de la tuberosidad tibial, imbricación lateral

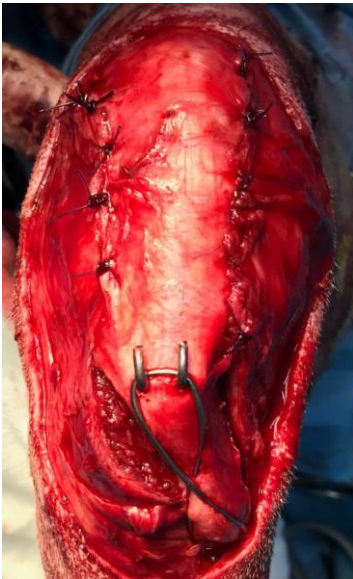
Khalessi presenta cojera de la extremidad posterior derecha. En las radiografías vemos las rotulas centradas en su posición fisiológica, el examen ortopédico nos confirma que la luxación medial de la rótula derecha es de grado 2. Las técnicas quirúrgicas para la corrección de la luxación son desmotomia medial, transposición de la tuberosidad tibial e imbricación lateral. Se realiza una artrotomía parapatelar lateral, se incide, libera la fascia, retinaculo lateral y cápsula.



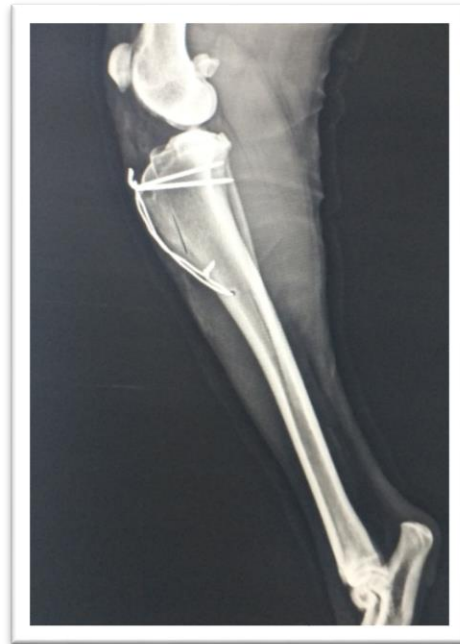1. Artrotomía parapatelar lateral



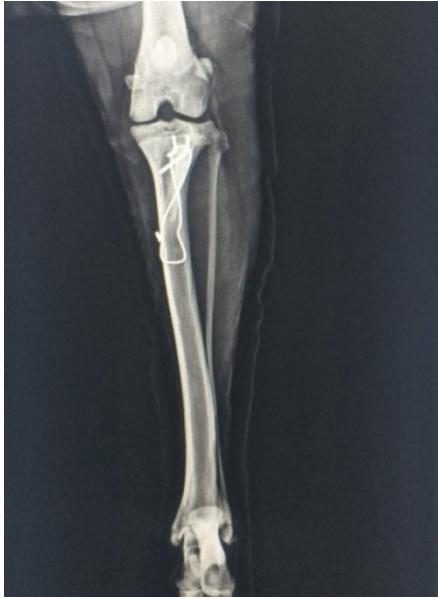2. Erosion del cartílago articular del surco troclear



3. Transposición de la tuberosidad tibial



4. Radiografía lateral postquirúrgica



5. Radiografía craneocaudal postquirúrgica

CASO CLÍNICO 3:

Nombre	Maia
Edad	7 meses
Raza	Mastin español
Sexo	Hembra
Peso	27 kg
Anamnesis	Presenta cojera de la extremidad posterior Derecha
Examen ortopédico	Luxación de la rotula derecha grado 3 y la izquierda de grado 2
Signos clínicos	Cojera de grado 3 de la extremidad posterior derecha con apoyo del pie en valgo
Pruebas diagnosticas	Radiografía craneocaudal de la rodilla
Diagnostico	Genu valgum o luxación rotuliana lateral en razas grandes, bilateral y displasia de cadera
Tratamiento	Desmotomía de la fascia lateral, trocleoplastia en bloque, transposición de la cresta tibial, artroplastia de la cabeza femoral.

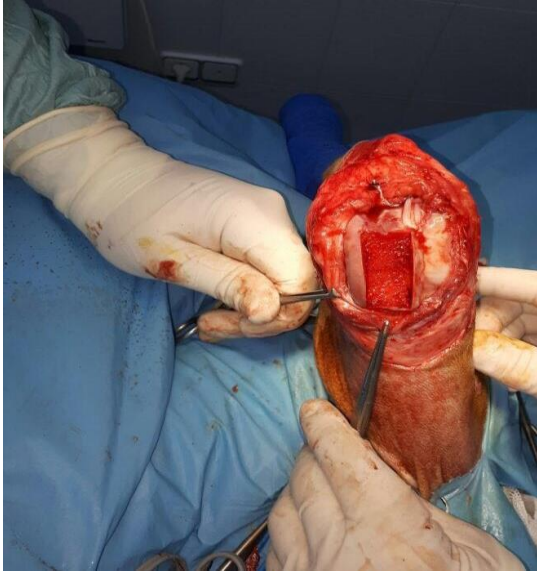


Imagen 1. Trocleoplastia en bloque

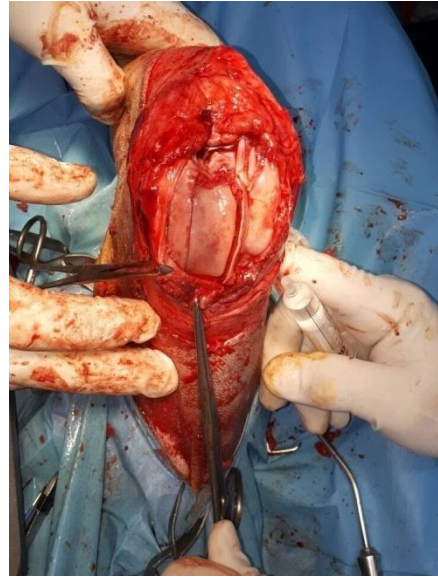


Imagen 2. Trocleoplastia en bloque

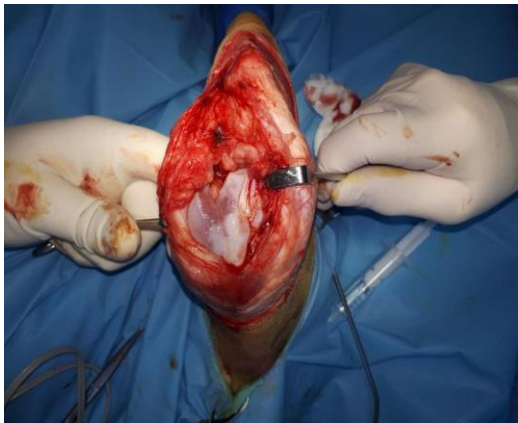

Imagen 3. Pseudoarticulacion en la zona de la rotula

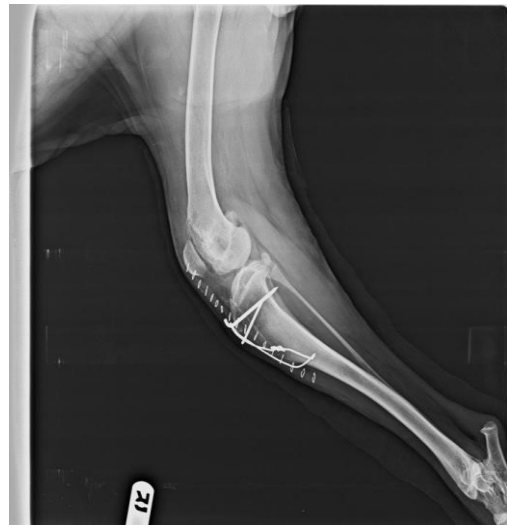

Imagen 4. Radiografía postquirúrgica

BIBLIOGRAFÍA:

1. Climent Peris S, Kostlin R, Latorre Reviriego R. Artrología canina en 3D. Principales patologías ortopédicas y abordajes quirúrgicos. Zaragoza: Servet; 2014.
2. O'Neill DG, Meeson RL, Sheridan A, Church DB, Brodbelt DC. The epidemiology of patellar luxation in dogs attending primary-care veterinary practices in England. *Canine Genetics and Epidemiology*. 2016; 3:4.
3. Bosio F, Bufalari A, Peirone B, Petazzoni M, Vezzoni A. Prevalence, treatment and outcome of patellar luxation in dogs in Italy. A retrospective multicentric study (2009-2014). *Vet Comp Orthop Traumatol*. 2017; 30 (5).
4. Belanger J, Bellumori T, Bannasch D, Famula T, Oberbauer A. Correlation of neutered status and expression of heritable disorders. *Canine Genetics and Epidemiology*. 2017; 4(6).
5. Montenegro Martínez I, e al. Luxación de rótula en el perro: ¿Vale todo para resolverlo? *RCCV*. 2007; 1(2): 200-202.
6. Navarro T. Luxación medial de rótula en perros geriátricos. *Argos* [internet]. 2011 [Consultado el 26 de Mayo de 2018].

Disponible en: <https://argos.portalveterinaria.com/noticia/6333/>
7. De la Fuente J, Vives D, Junyent V. Luxacion medial de la rótula. *Argos* [Internet]. 2014 [Consultado el 1 Junio de 2018]. Disponible en: <https://argos.portalveterinaria.com/noticia/9959/articulos-archivo/luxacion-medial-de-rotula.html>
8. Lafuente P, Pérez P. Manejo de la luxación medial de la rótula lo que necesitas saber. *AVEPA*. 2015; 35(1): 7-17.
9. Kowaleski MP. Concomitant medial patellar luxation and cranial cruciate ligament disease. *Proceedings, Third World Veterinary Orthopaedic Congress*. Bologna (Italy), 2010.
10. Perry KL. Surgical stabilization of concomitant canine medial patellar luxation and cranial cruciate ligament disease. Effect of fixation method and postoperative

- complication rate and clinical outcome. *Vet Comp Orthop Traumatol.* 2017; 30(3): 209-218.
11. Apelt D, Kowaleski MP, Dyce J. Comparison of computed tomographic and standard radiographic determination of tibial torsion in the dog. *Vet Surg.* 2005; 34: 457-462.
 12. Griffon DJ. Patellar luxation: CT and decisión making. 3rd World Veterinary Orthopaedic Congress, ESVOT Congress, Bologna (Italy), September 15-18, 2010.
 13. Vezzoni A. in Improving en block-trochleoplasty. ESVOT Congress, Lyon (France)-October 20th-22nd, 2011.
 14. Ridge P.A. Medial Patella Luxation in dogs, Assessment of Arthroscopically Assisted treatment. British Small Animal Veterinary Congress. 2008.
 15. Koichi F, Toshifumi W, Takayuki K, Hayashi K, in Medial Ridge Elevation Wedge Trochleoplasty for Medial Patellar Luxation: A Clinical Study in 5 Dogs. ESVOT 2011, Lyon (France)-October 20th-22nd.
 16. Brinker, Piermattei DL, Flo GL. The stifle joint. Handbook of small animal orthopedics and fracture repair. Fourth Edition. St.Louis: Saunders, 2006; 583-586.
 17. Martínez Galdamés J. (2014). Luxación de rótula. En XIII Congreso de Especialidades Veterinarias. AVEPA. 25 -26 de Abril. Bilbao.
 18. Medial Patellar Luxation. McLaughlin R. Western Veterinary Conference 2003.
 19. Johnson AL, Probst CW, DeCamp CH et al. Vertical position of the patella in the stifle joint of clinically normal large breed dogs. *AJVR.* 2002; 63: 42-46.
 20. Jurado V, Cañadillas A, Frías C, Bañares A. Prótesis de surco troclear. Un paso más para tratar la patología de la rodilla. *Canis et Felis.* 2017; 3(146):70-77.
 21. Dunlap AE, Kim SE, Lewis DD, Christopher SA, Pozzi A. Outcomes and complications following surgical correction of grade IV medial patellar luxation in dogs: 24 cases (2008-2014). *J Am Vet Med Assoc.* 2016; 249(2): 208-13.
 22. Shaver SL, Mayhew KN, Sutton JS, Mayhew PD, Runge JJ, Brown DC et al. Complications after corrective surgery for lateral patellar luxation in dogs: 36 cases. *J Am Vet Med Assoc.* 2014; 244(4): 444-8.

23. Fullagar BA, Rajala-Schultz P, Hettlich BF. Comparison of complication rates of unilateral, staged bilateral, and single-session bilateral surgery for the treatment of bilateral medial patellar luxation in dogs. *Journals: Can Vet J.* 2017; 58(1): 39-44.
24. Cashmore RG, Havlicek M, Perkins NR, James DR, Fearnside SM, Marchevsky AM et al. Major complications and risk factors associated with surgical correction of congenital medial patellar luxation in 124 dogs. *Vet Comp Orthop Traumatol.* 2014; 27(4):263-70.
25. Kim, Standley E. *Complicaciones de la cirugía de rodilla.* Barcelona 2017.
26. Del Pueyo Montesinos G. *Fisioterapia y rehabilitación veterinaria.* Madrid: Servet; 2011.
27. Chiaramonte D. *Rehabilitation of the critically injured patient.* Western veterinary Conference; 2011.
28. Sharp B. *Physiotherapy post stifle surgery.* British Small Animal Veterinary Congress, 2009.
29. Chiaramonte D. *Rehabilitation of the canine stifle, shoulder and elbow.* Western veterinary conference, 2011.
30. MCGowan C, Goff L, Stubbs N. *Animal Physiotherapy: assesment, treatment and rehabilitation of animals.* Oxford: Blackwell Publishing; 2007; 207-216.
31. Lemos CM, Fischer CDB, Baja KG, Pinto VM, Maia J. *Physiotherapy use in rehabilitation of dogs with Patella Luxation.* World Small Animal Veterinary Association World Congress Proceedings; 2009.
32. Webseminar (Problemas de movilidad en el perro) impartido por Gemma del Pueyo Montesinos el 22 de Mayo del 2018 en www.hillsvet.es.
33. Burin B, Waranee P, Kumpanart S, Terdsak Y, Siriwadee C, Korakot N, et al. Prevalence of Cartilage Erosion in Canine Patellar Luxation and Gene Expression in Affected Joints. *Kafkas Universitesi Veteriner Fakultesi Dergisi.* 2016, [cited July 17, 2018]; 22(4): 561-570.