

ANEXOS CASO CLÍNICO 1

ANEXO I

ANÁLISIS FACIAL

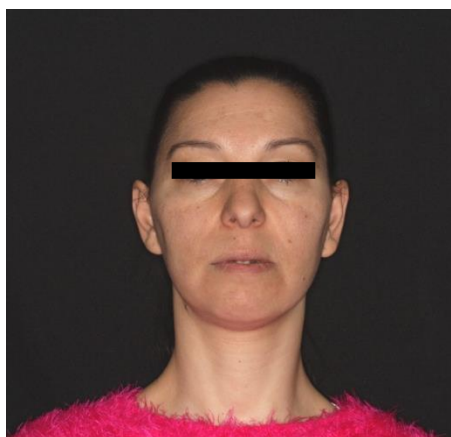

Imagen A

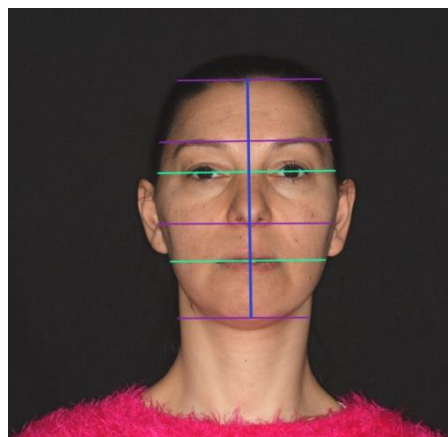


Imagen B

Imagen 1. Análisis facial visión frontal y tercios reposo.

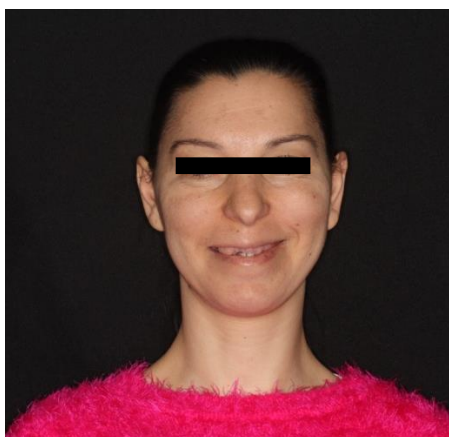

Imagen A

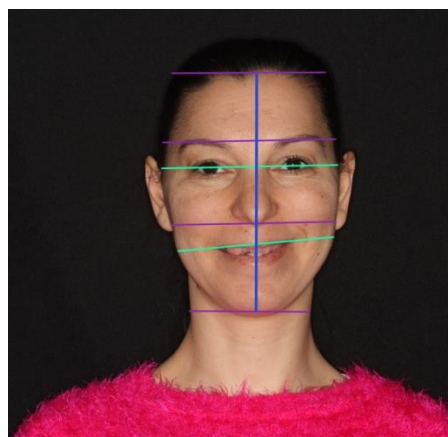


Imagen B

Imagen 2. Análisis facial visión frontal y tercios sonrisa.

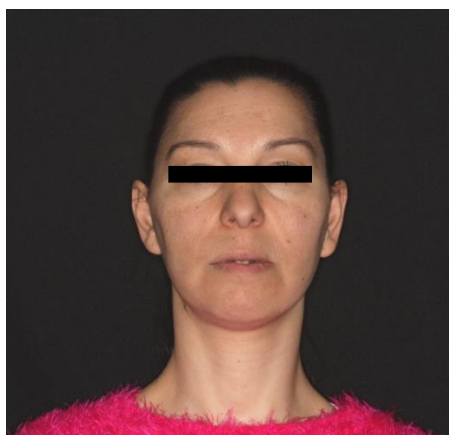

Imagen A

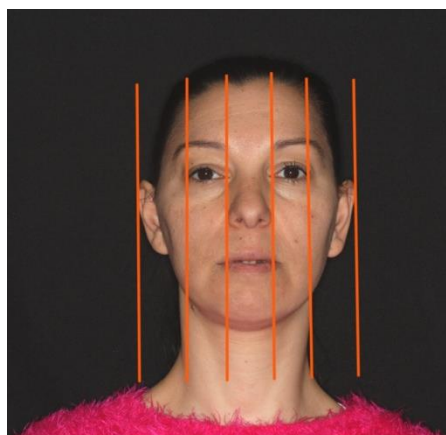


Imagen B

Imagen 3. Análisis de los quintos faciales.

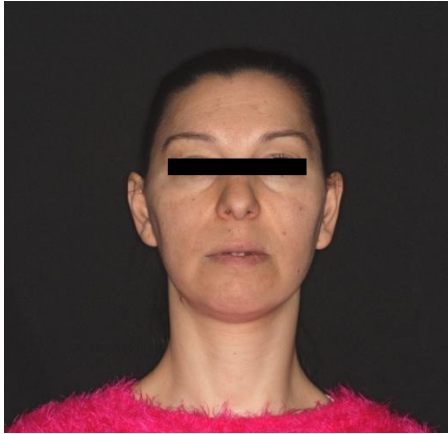


Imagen A

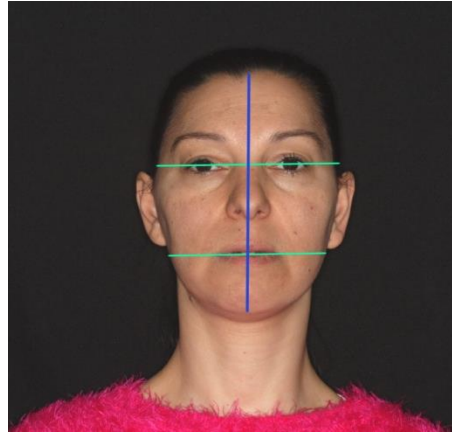

Imagen B

Imagen 4. Análisis facial vista frontal reposo.

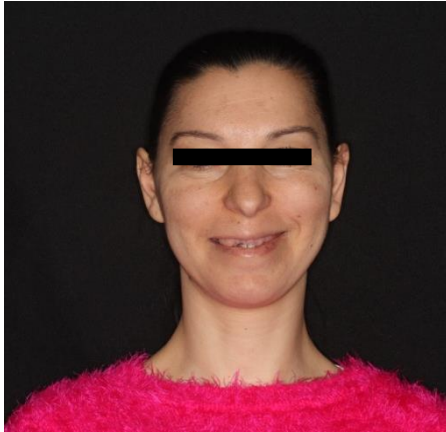

Imagen A

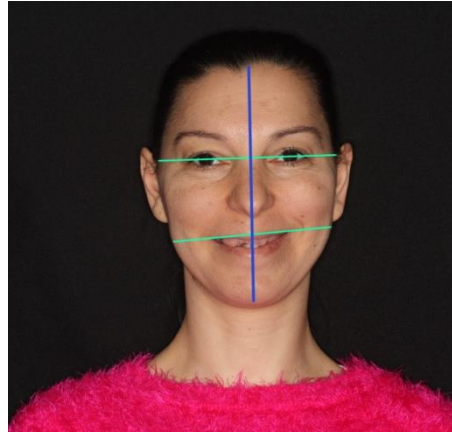


Imagen B

Imagen 5. Análisis facial vista frontal sonrisa.

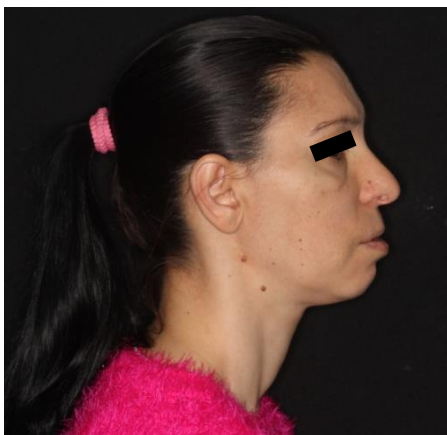

Imagen A

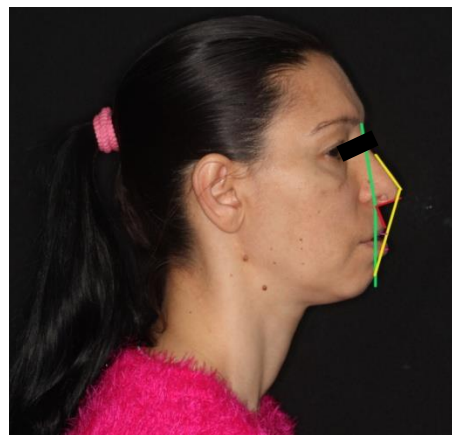

Imagen B

Imagen 6. Análisis del perfil derecho.

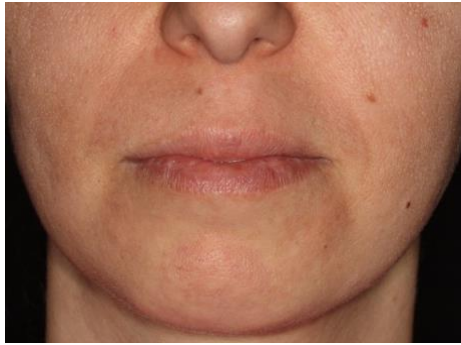

Imagen A

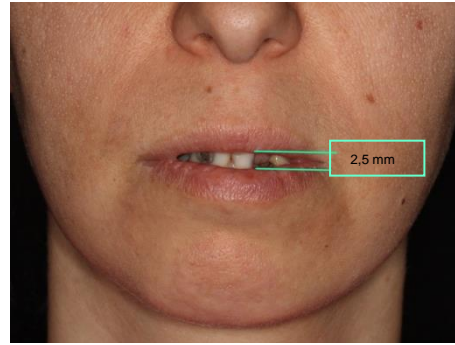

Imagen B

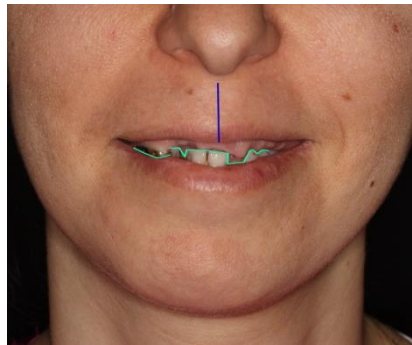

Imagen C

Imagen 7. Análisis de la sonrisa.

ANEXO II
FOTOGRAFÍAS EXTRAORALES

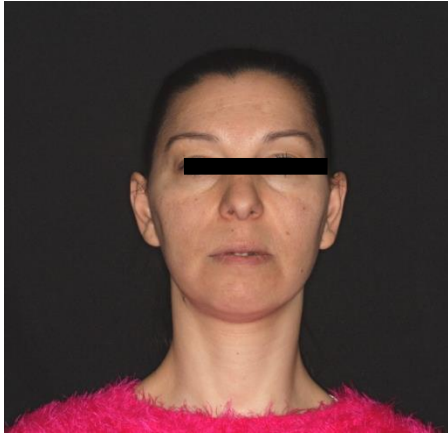


Imagen A

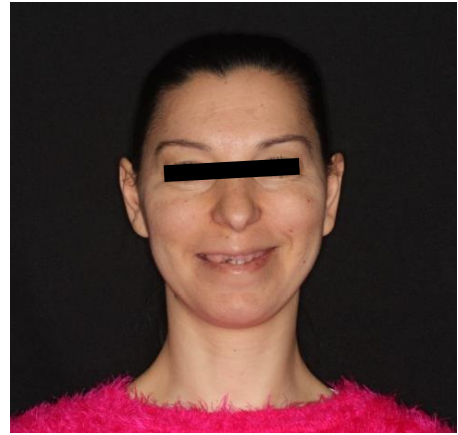

Imagen B

Imagen 1. Fotografías extraorales vista frontal reposo y sonrisa.

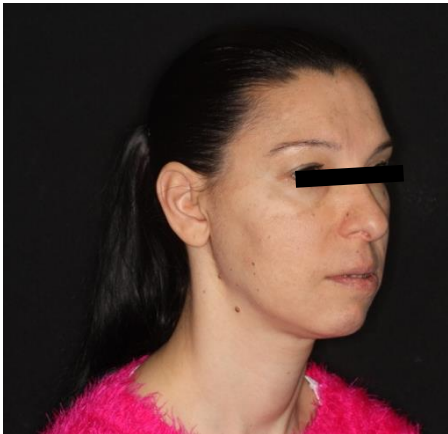

Imagen A

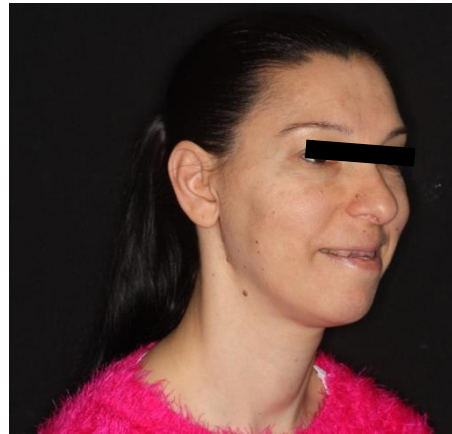

Imagen B

Imagen 2. Fotografías extraorales vista ¾ perfil derecho reposo y sonrisa.

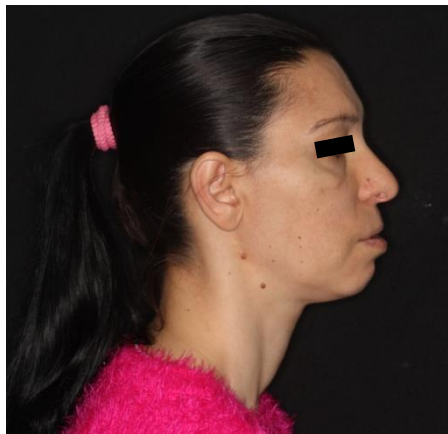

Imagen A

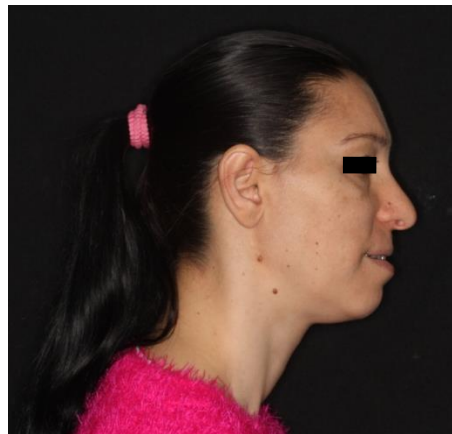

Imagen B

Imagen 3. Fotografías extraorales vista lateral derecha en reposo y sonrisa

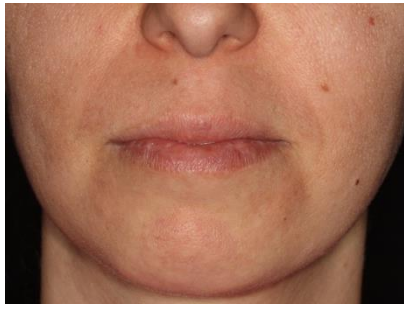

Imagen A

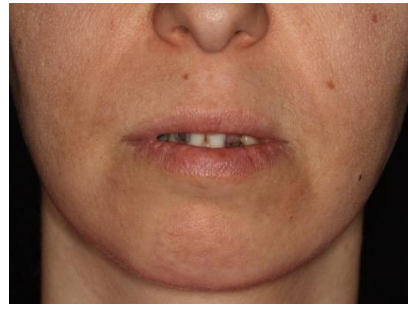

Imagen B

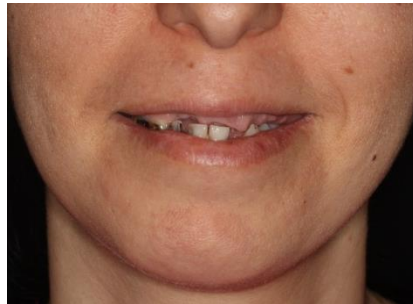

Imagen C

Imagen 4. Fotografía extraoral close up sellado labial, reposo y sonrisa.

ANEXO III

MUCOSA

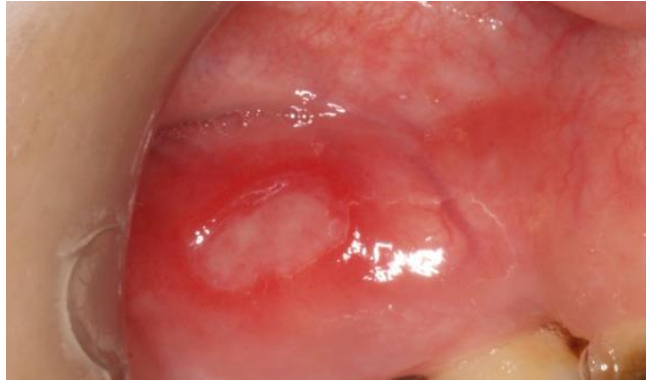

Imagen 1. Afta menor

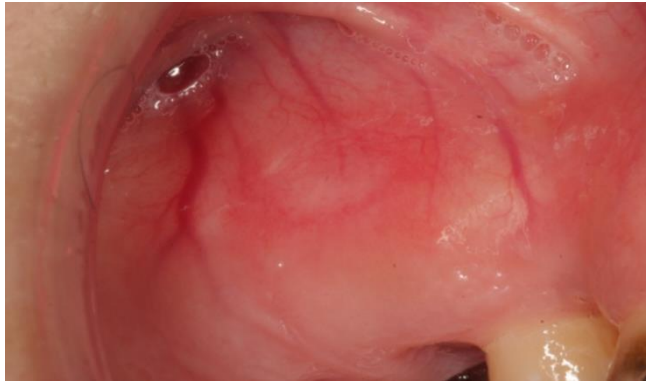


Imagen 2. Evolución afta menor tras 1 semana

ANEXO IV

ODONTOGRAMA

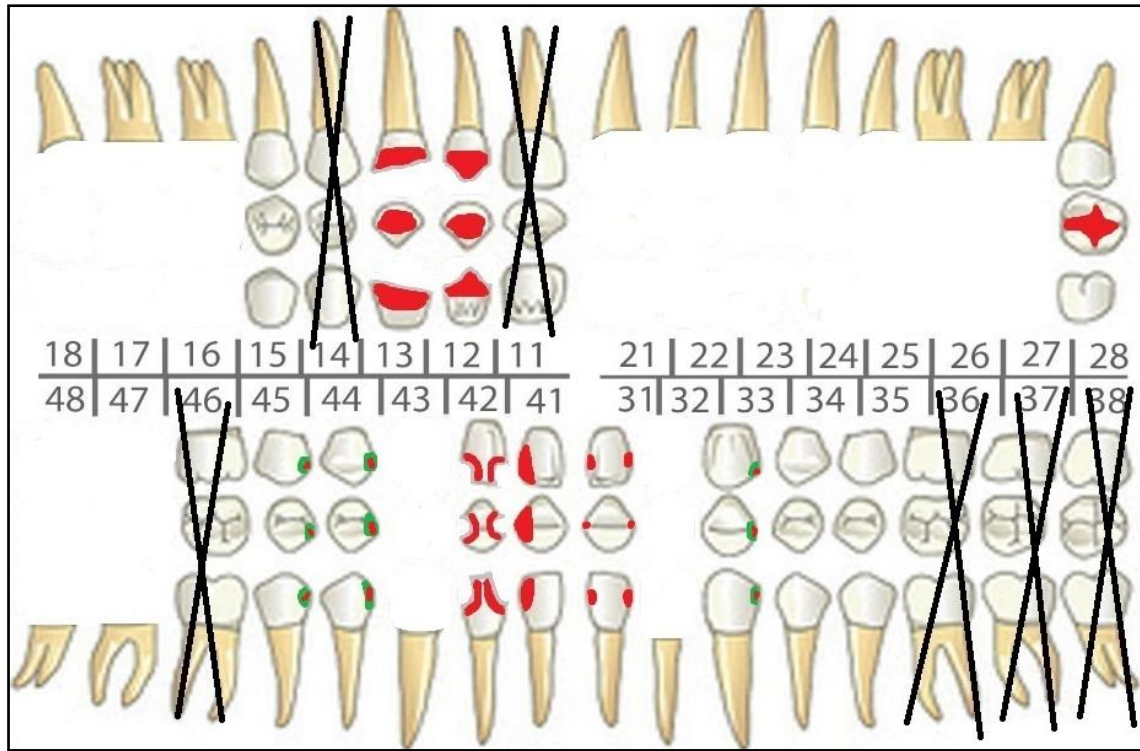


Figura 1. Odontograma

■ Caries

● Hallazgos radiográficos: Caries

ANEXO V

ORTOPANTOMOGRAFIA

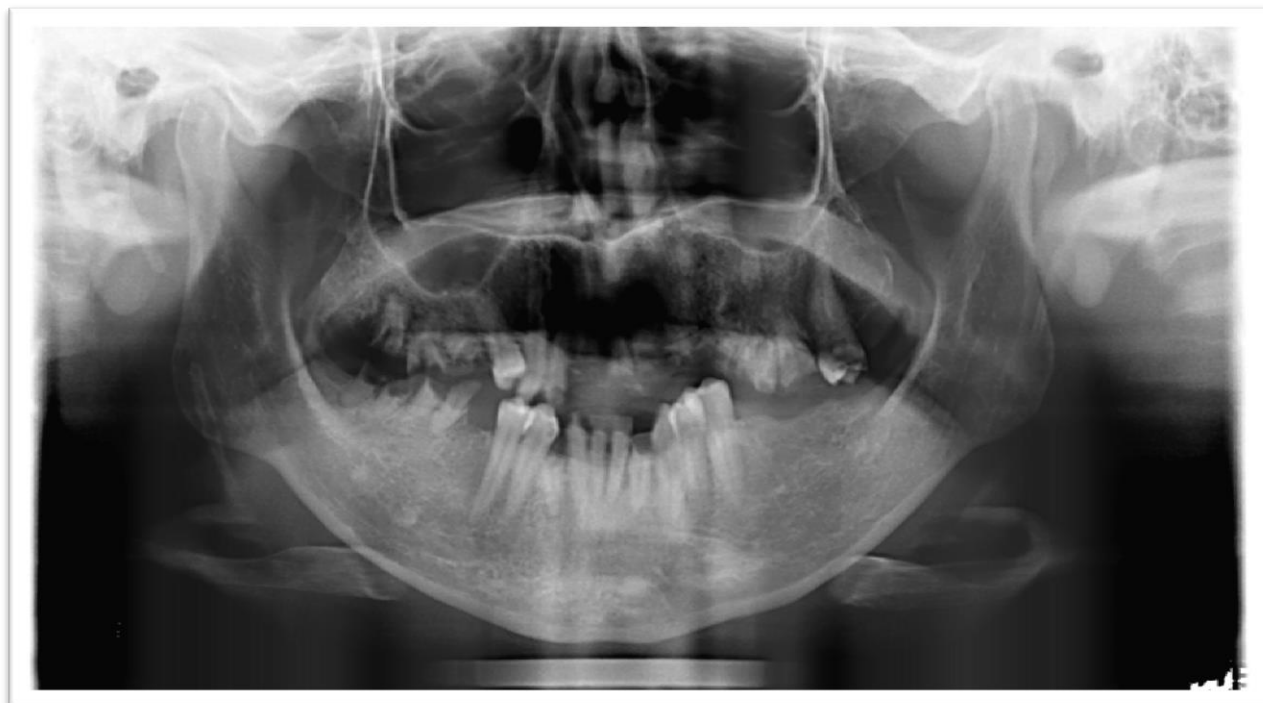

Imagen 1. Ortopantomografía

ANEXO VI
FOTOGRAFÍAS INTRAORALES

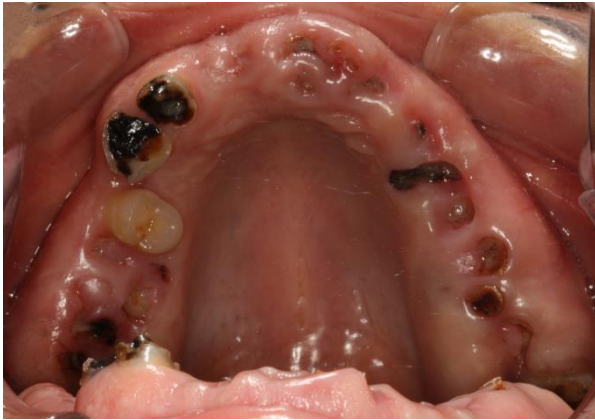

Imagen A

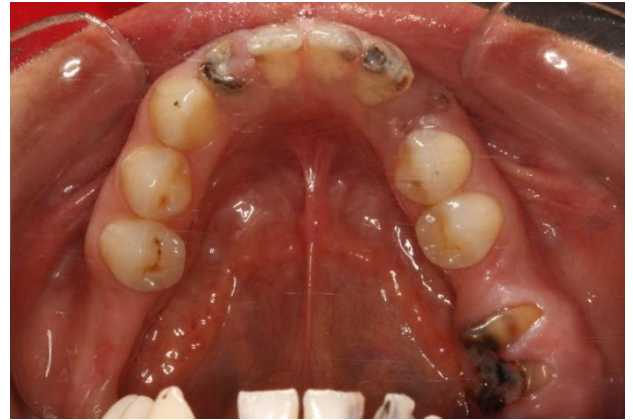

Imagen B

Imagen 1. Fotografías intraorales oclusales superior e inferior.

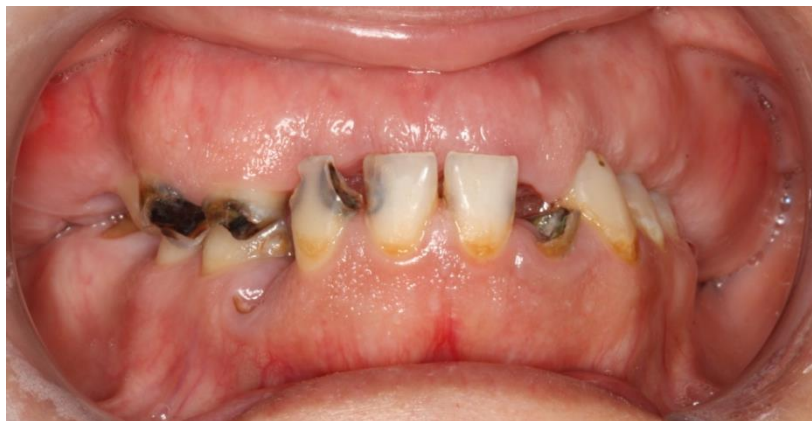

Imagen 2. Fotografía intraoral vista frontal.

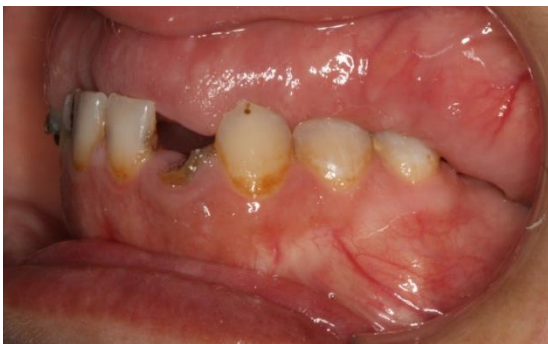

Imagen A

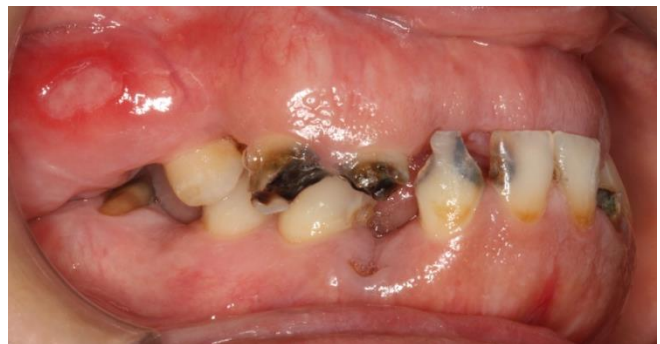

Imagen B

Imagen 3. Fotografía intraoral vista lateral izquierda y derecha.

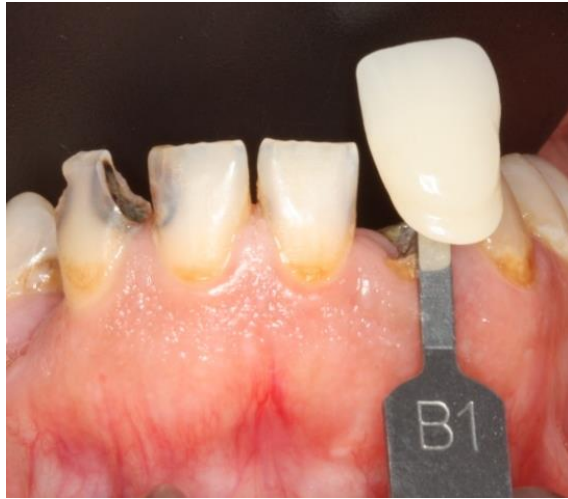

Imagen 4. Fotografía intraoral vista frontal, color B1.

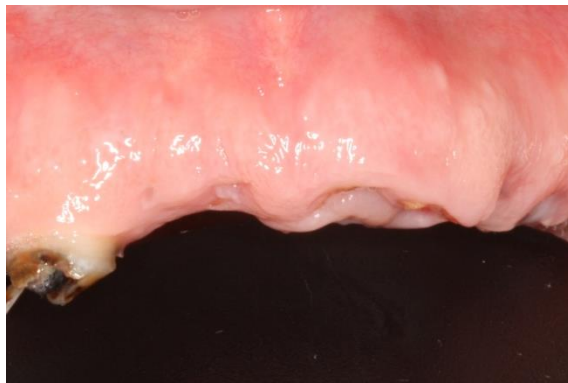

Imagen 5. Fotografía intraoral vista frontal estética anterior superior.

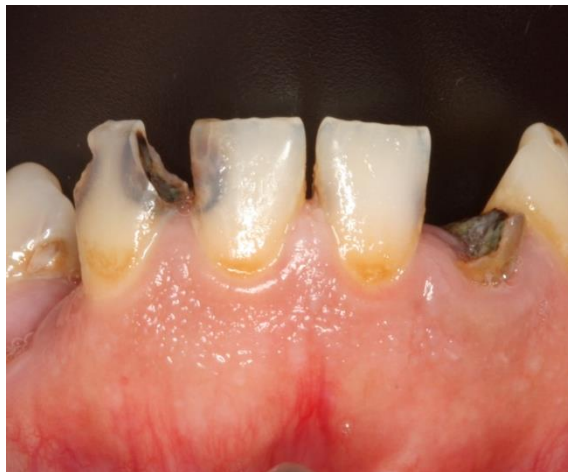

Imagen 6. Fotografía intraoral vista frontal estética anterior inferior.

ANEXO VII

ARCO FACIAL Y MODELOS MONTADOS EN ARTICULADOR

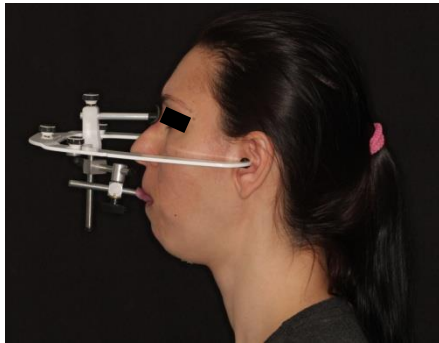


Imagen A

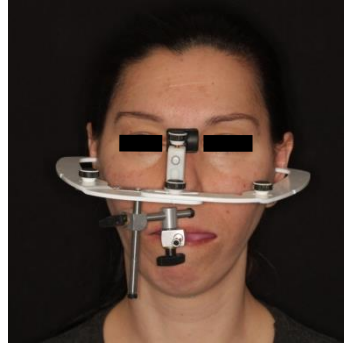


Imagen B

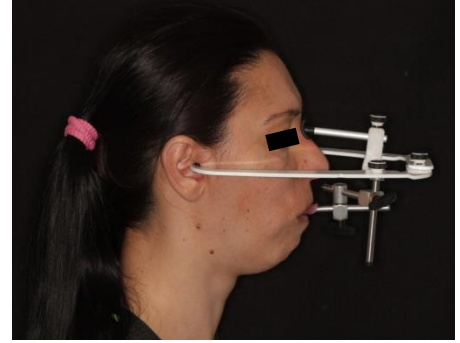


Imagen C

Imagen 1. Montaje del arco facial




Imagen A



Imagen B

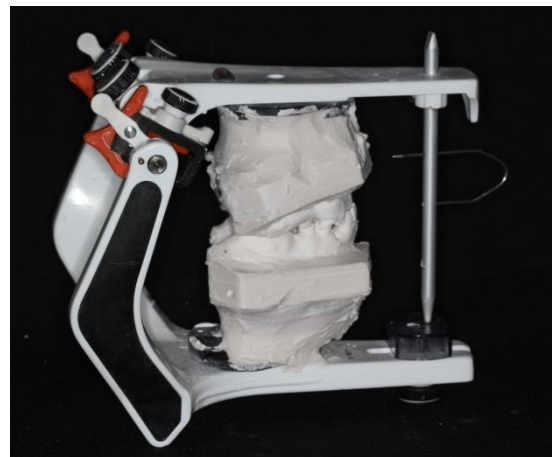

Imagen C

Imagen 2. Montaje en articulador

ANEXO VII

PERIODONTOGRAMA

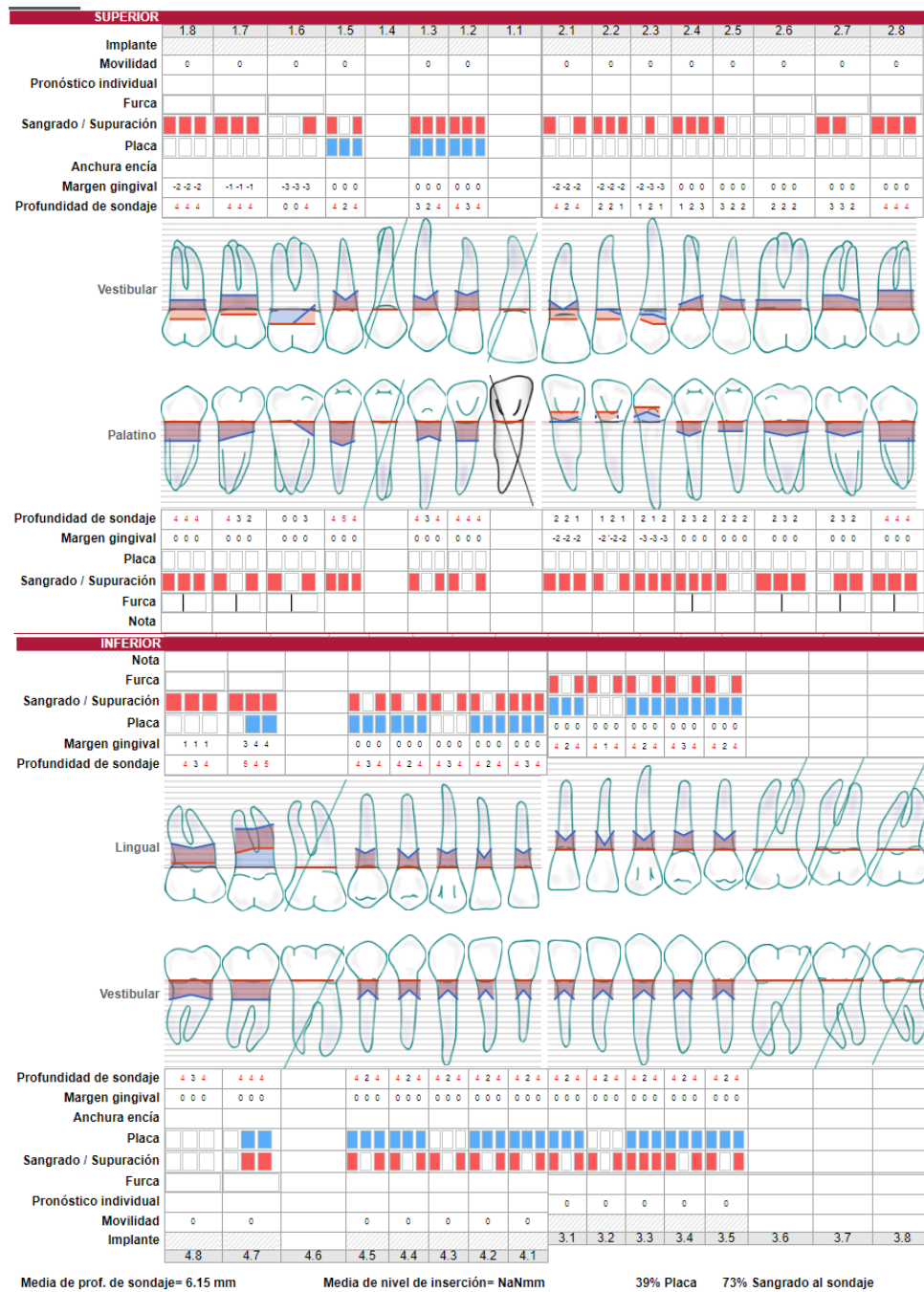


Figura 1. Periodontograma

ANEXO VIII
REVELADOR DE PLACA

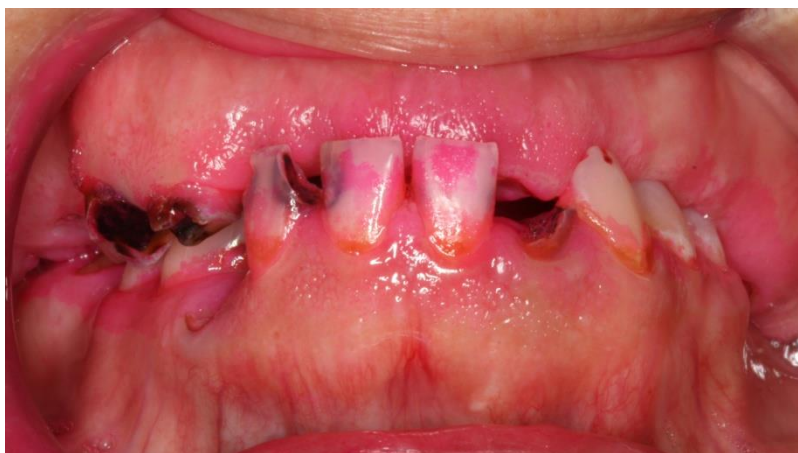

Imagen A

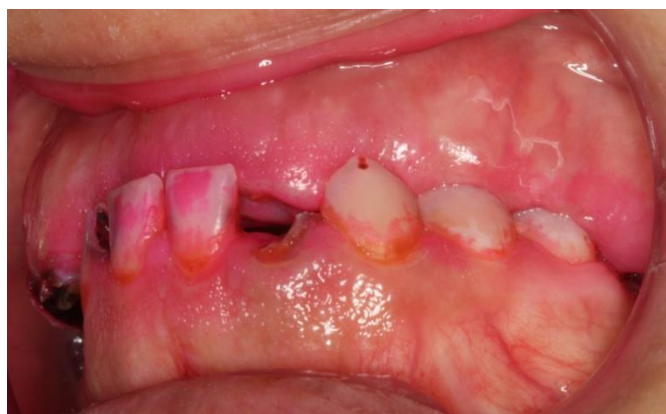

Imagen B

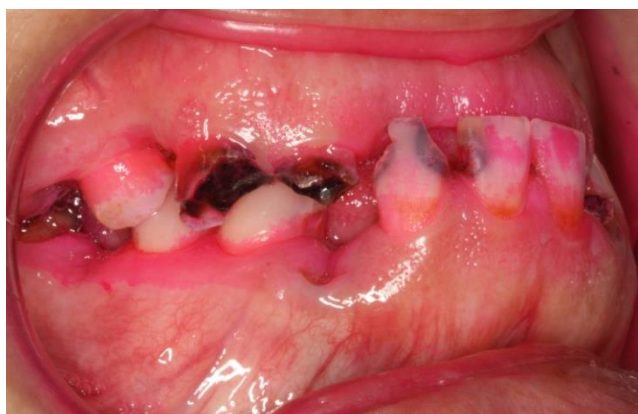

Imagen C

Imagen 1. Revelador de placa inicial. 14/03/18

ANEXO IX
SERIE PERIAPICAL

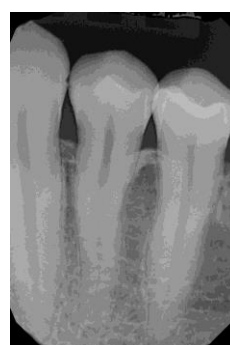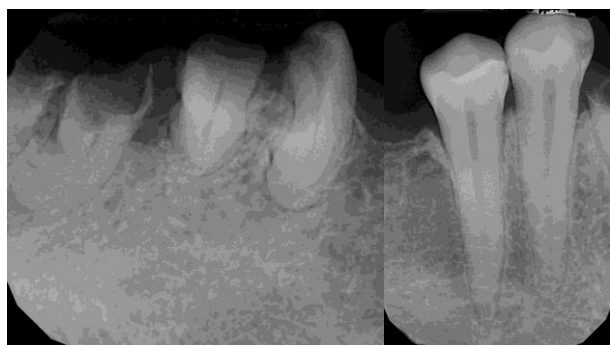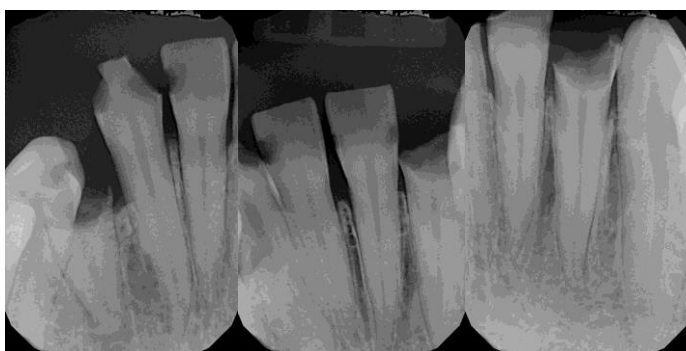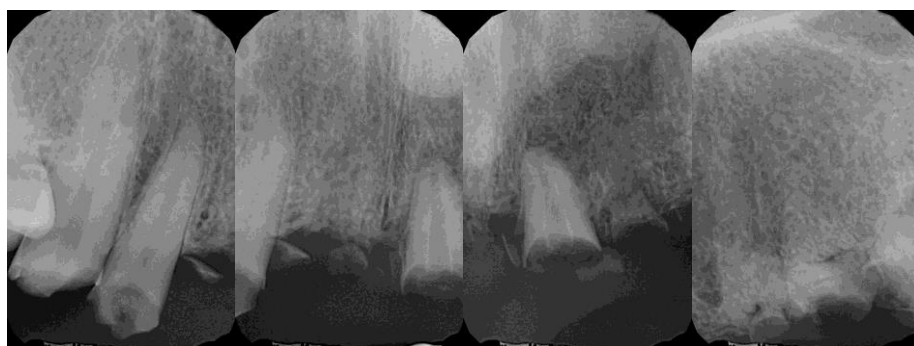
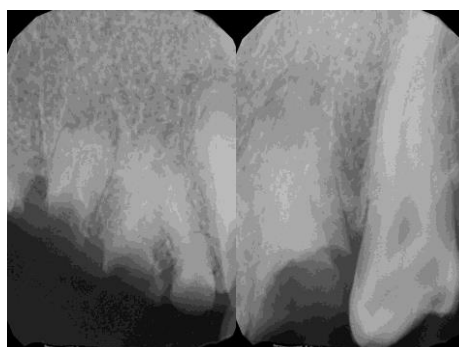


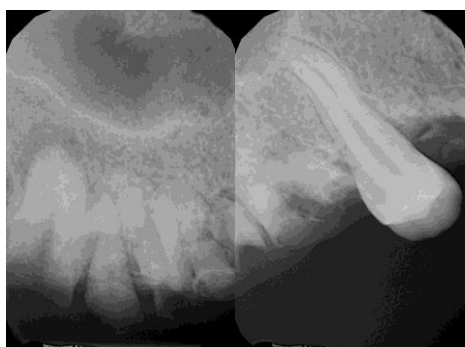Figura 1. Serie periapical completa

ANEXO X
PROCEDIMIENTO

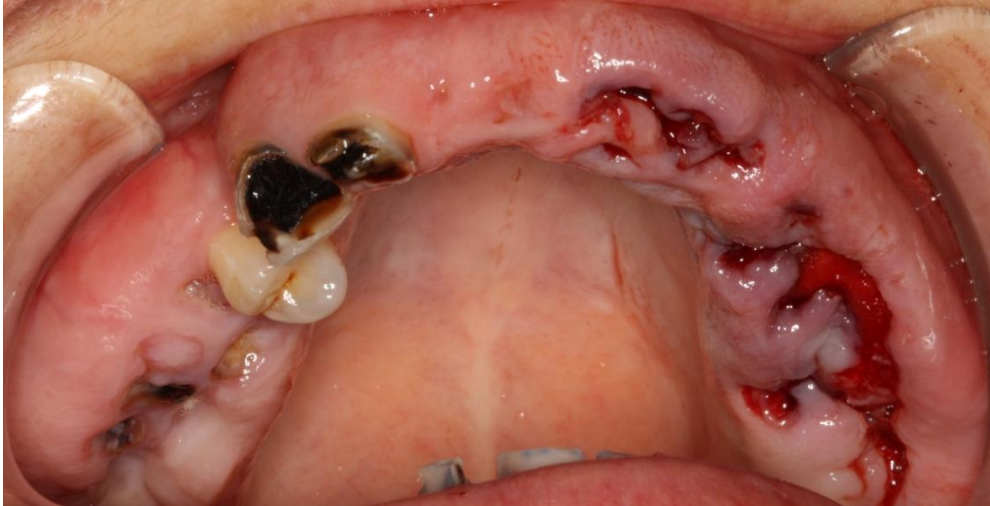


Imagen 1. 2º cuadrante post-exodoncia restos

ANEXOS

CASO CLÍNICO 2

ANEXO XI

ANÁLISIS FACIAL

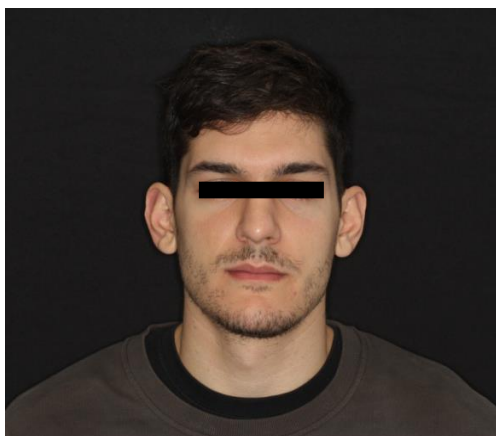

Imagen A




Imagen B

Imagen 1. Análisis facial visión frontal y tercios reposo.



Imagen A



Imagen B

Imagen 2. Análisis facial visión frontal y tercios sonrisa.



Imagen A



Imagen B

Imagen 3. Análisis de los quintos faciales.

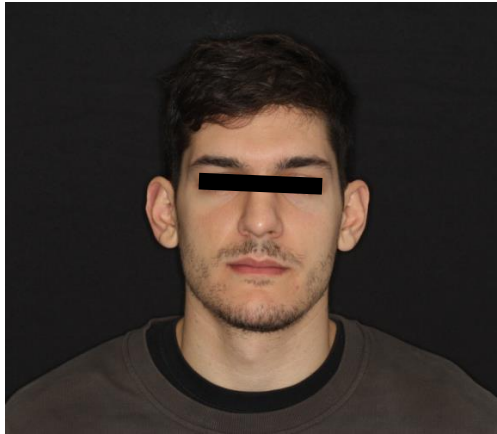

Imagen A

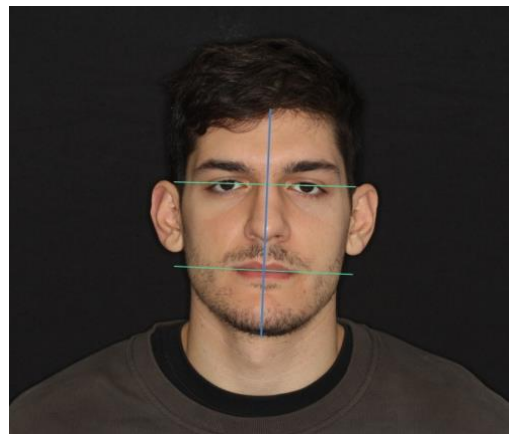

Imagen B

Imagen 4. Análisis facial vista frontal reposo.



Imagen A



Imagen B

Imagen 5. Análisis facial vista frontal sonrisa.

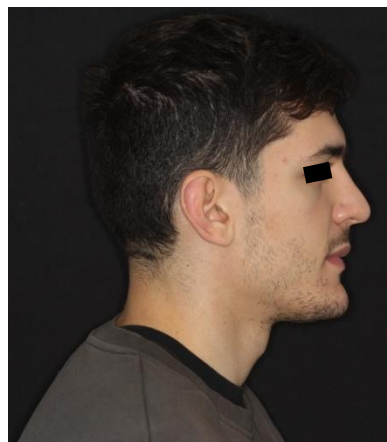


Imagen A

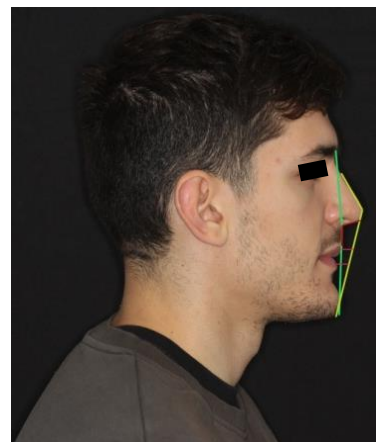


Imagen B

Imagen 6. Análisis del perfil derecho.

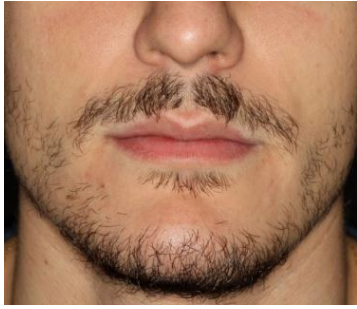

Imagen A

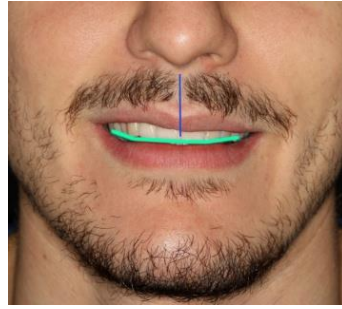

Imagen B

Imagen 7. Análisis de la sonrisa.

ANEXO XII

FOTOGRAFÍAS EXTRAORALES

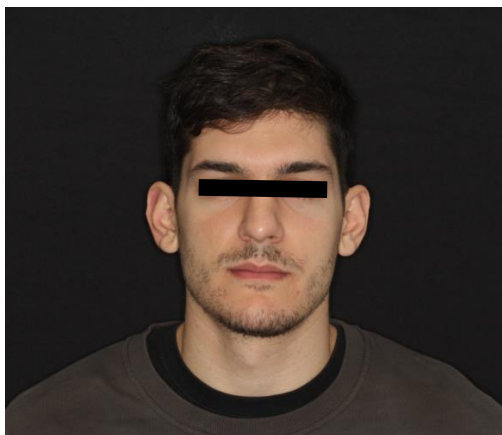

Imagen A



Imagen B

Imagen 1. Fotografías extraorales vista frontal en reposo y sonrisa.

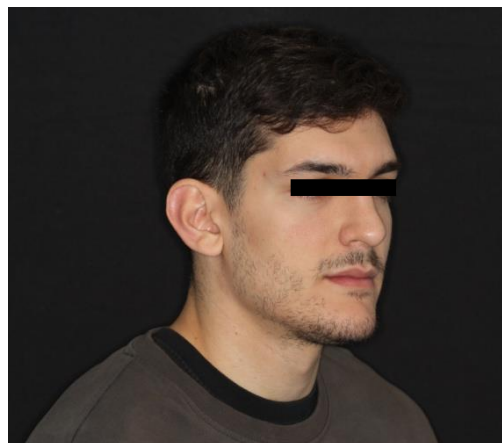

Imagen A

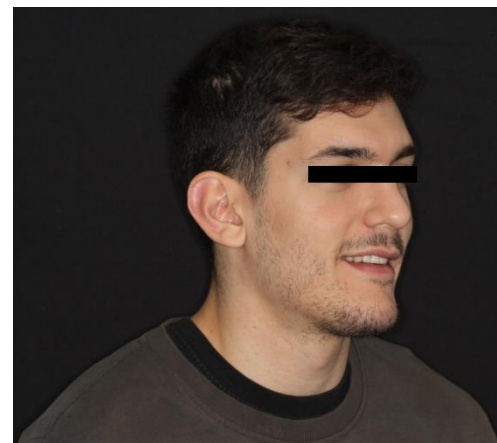

Imagen B

Imagen 2. Fotografías extraorales vista $\frac{3}{4}$ perfil derecho reposo y sonrisa.

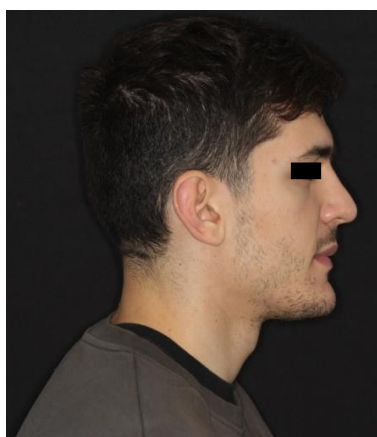


Imagen A

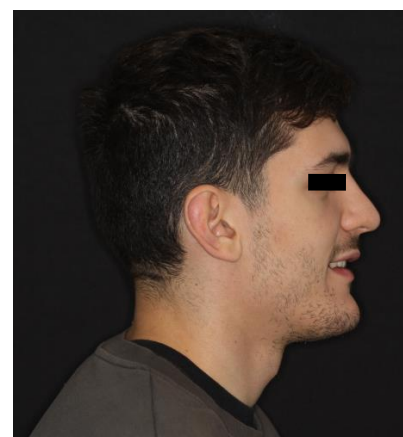

Imagen B

Imagen 3. Fotografías extraorales vista lateral derecha en reposo y sonrisa.

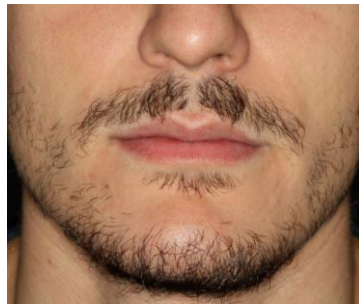


Imagen A

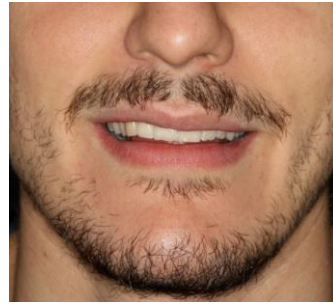

Imagen B

Imagen 4. Fotografía extraoral close up reposo y sonrisa.

ANEXO XIII

ODONTOGRAMA

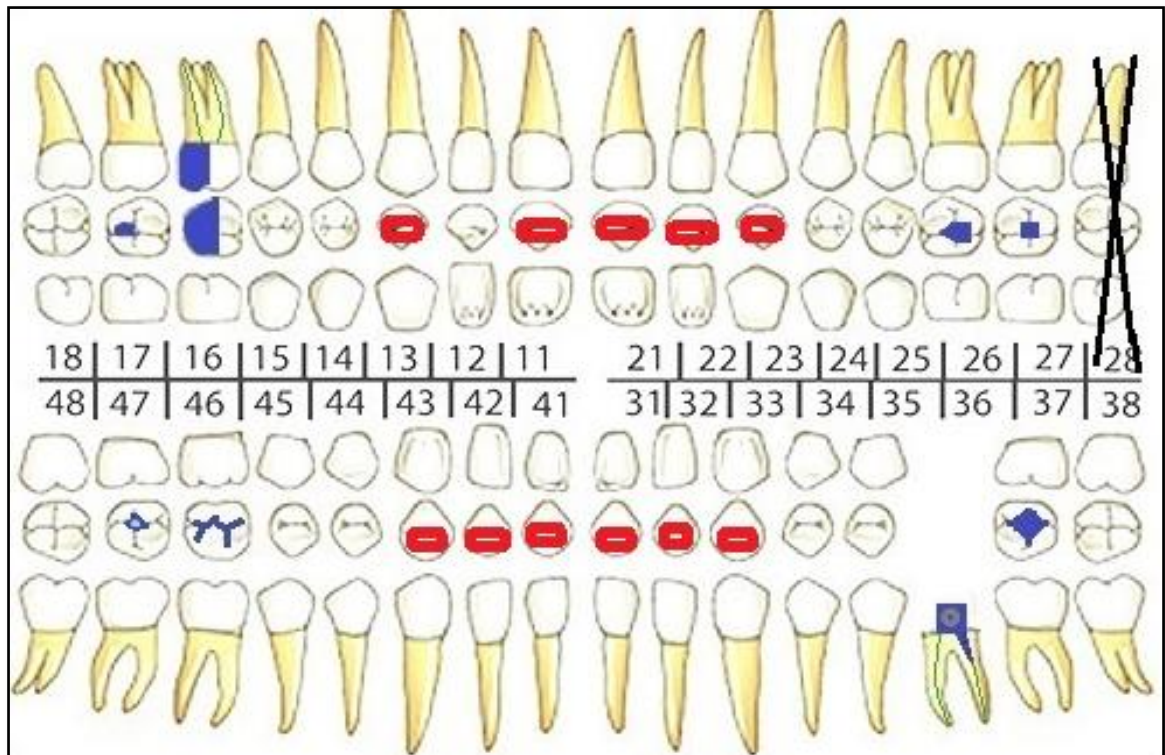


Figura 1. Odontograma previo

- Obturaciones previas composite
- Perno muñón
- Tratamiento de conductos
- Obturación previa de amalgama
- Facetas desgaste

ANEXO XIV
ORTOPANTOMOGRAFÍA

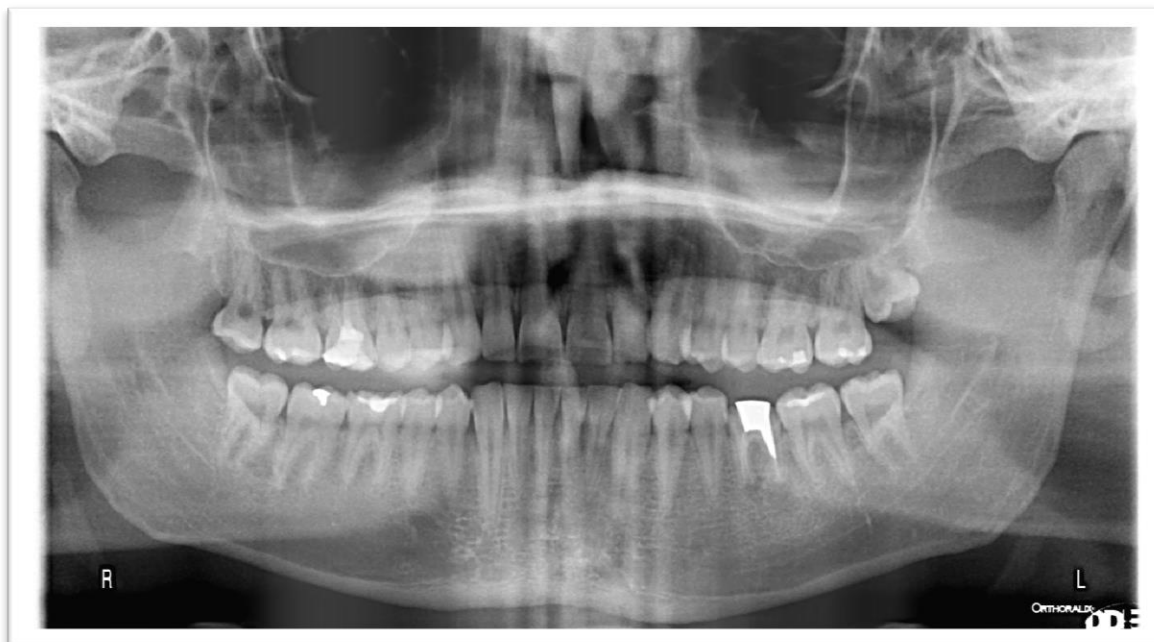

Imagen 1. Ortopantomografía

ANEXO XV
FOTOGRAFÍAS INTRAORALES

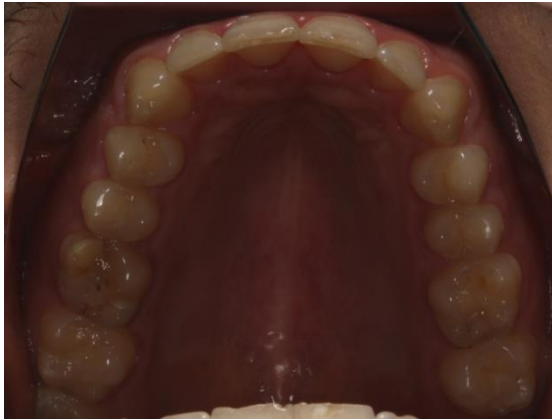

Imagen A

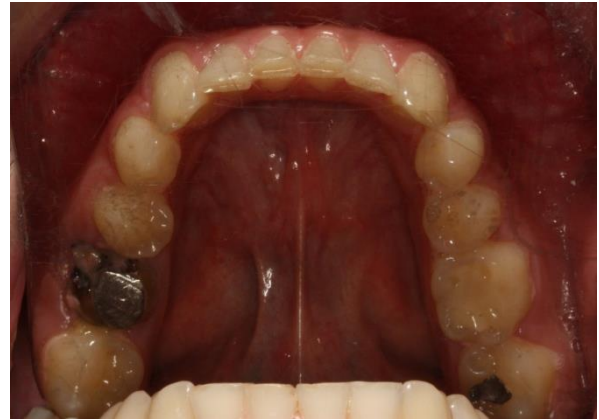

Imagen B

Imagen 1. Fotografías intraorales oclusales superior e inferior.

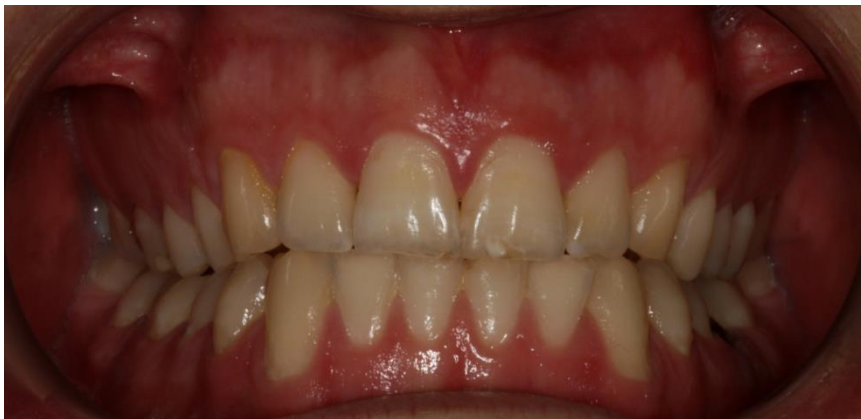

Imagen 2. Fotografía intraoral vista frontal.

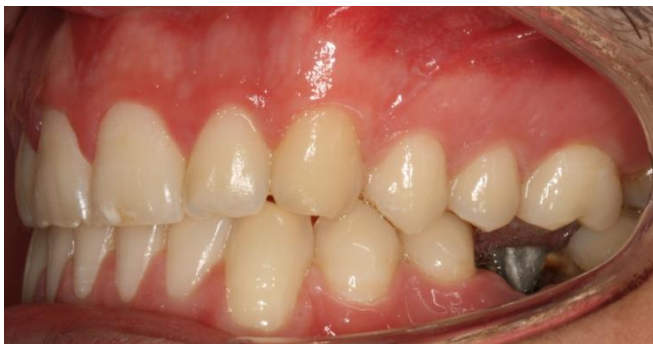

Imagen A

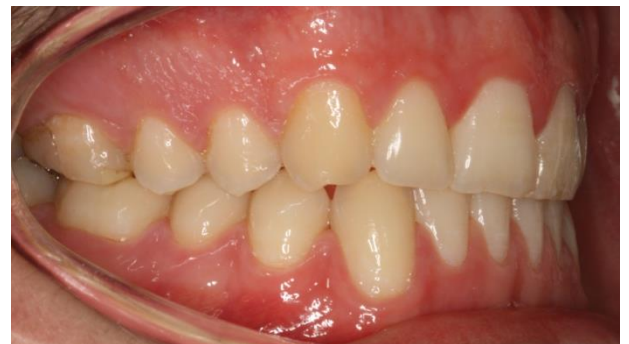

Imagen B

Imagen 3. Fotografía intraoral vista lateral izquierda y derecha.

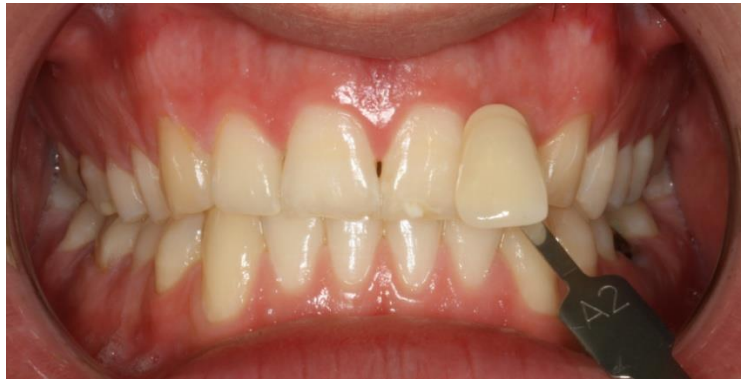

Imagen 4. Fotografía intraoral vista frontal, color A2

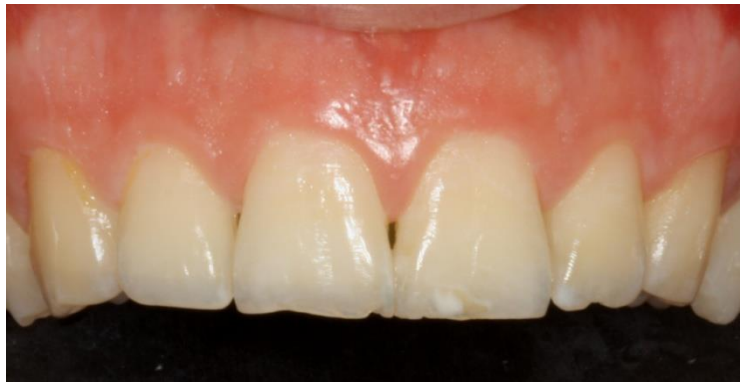

Imagen 5. Fotografía intraoral vista frontal estética anterior superior.

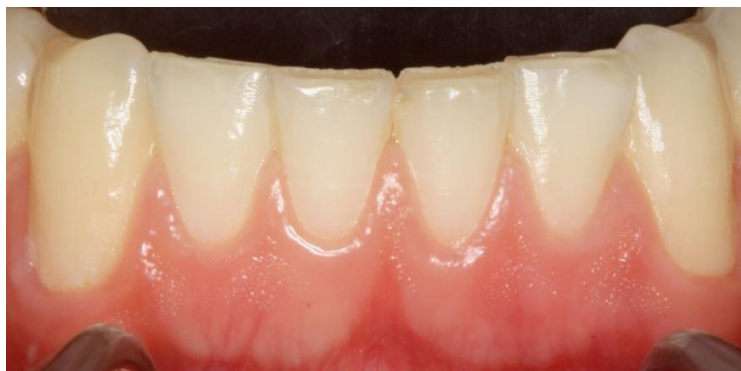

Imagen 6. Fotografía intraoral vista frontal estética anterior inferior.

ANEXOS XVI

ARCO FACIAL Y MODELOS MONTADOS EN ARTICULADOR

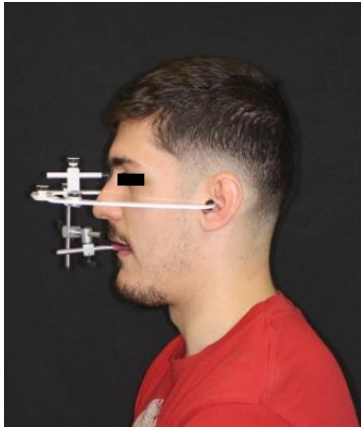


Imagen A

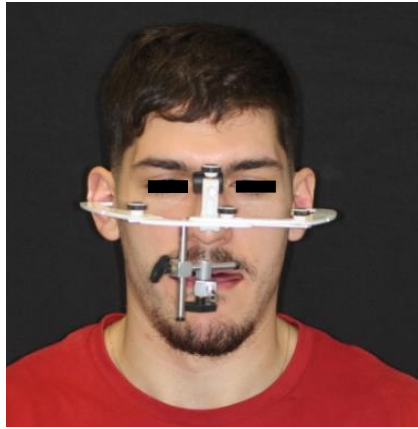

Imagen B

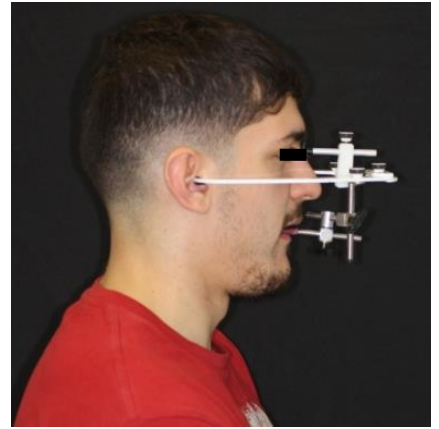


Imagen C

Imagen 1. Montaje del arco facial



Imagen A

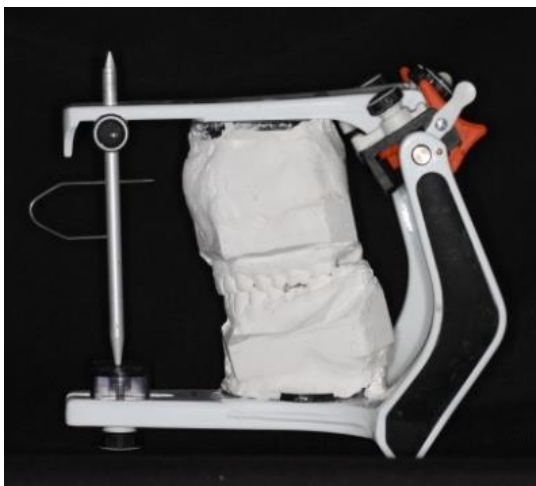

Imagen B

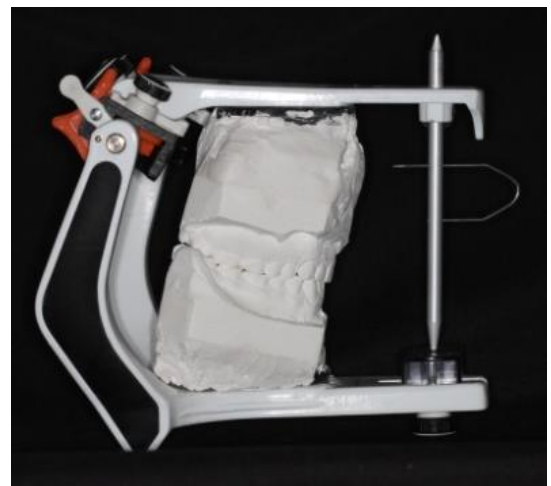

Imagen C

Imagen 2. Montaje en articulador

ANEXO XVII

PERIODONTOGRAMA

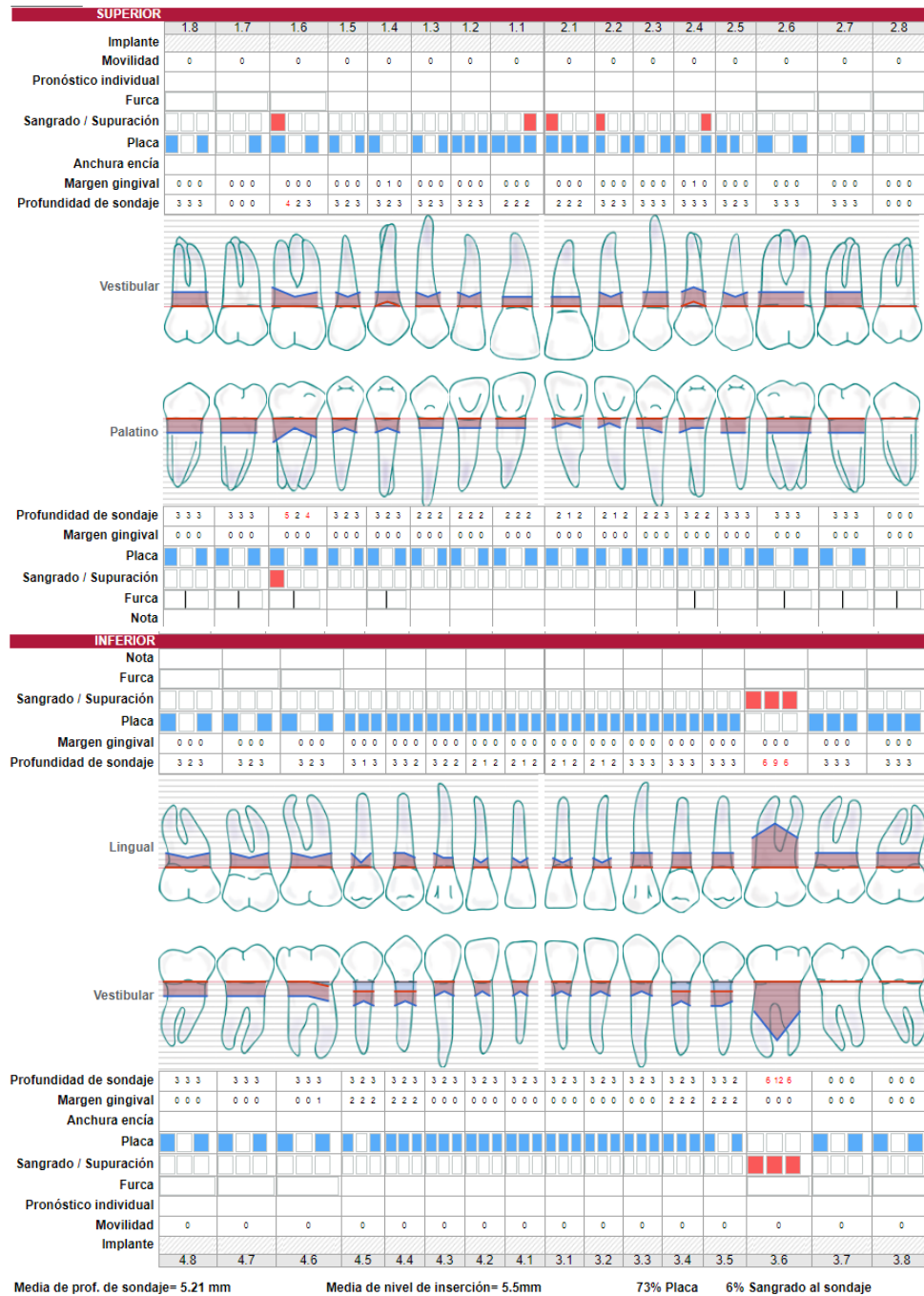


Figura 1. Periodontograma

ANEXO XVIII
REVELADOR DE PLACA

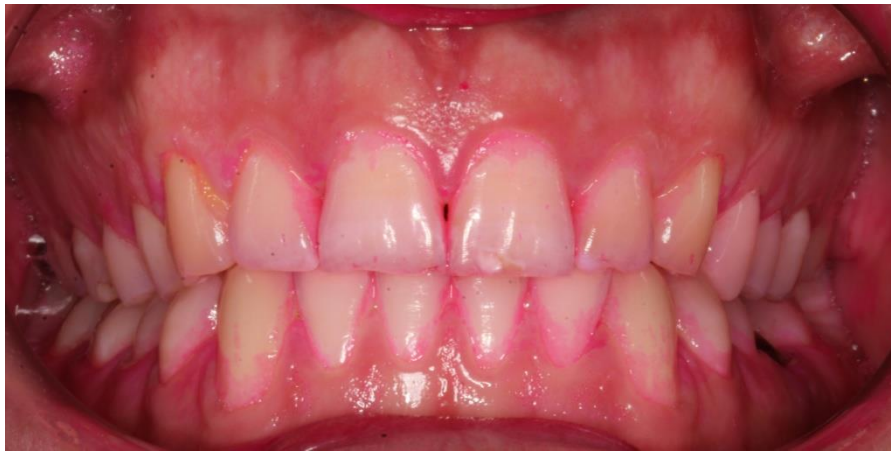

Imagen A

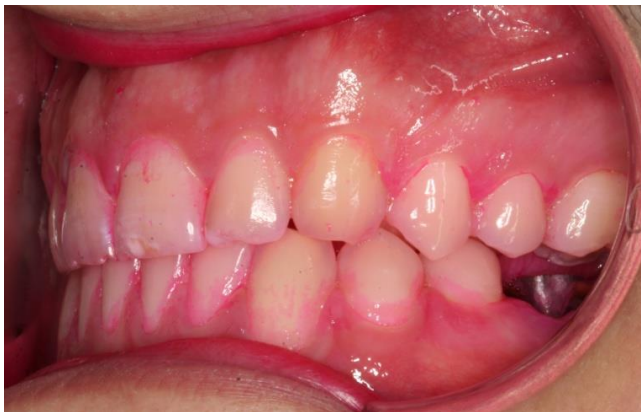

Imagen B

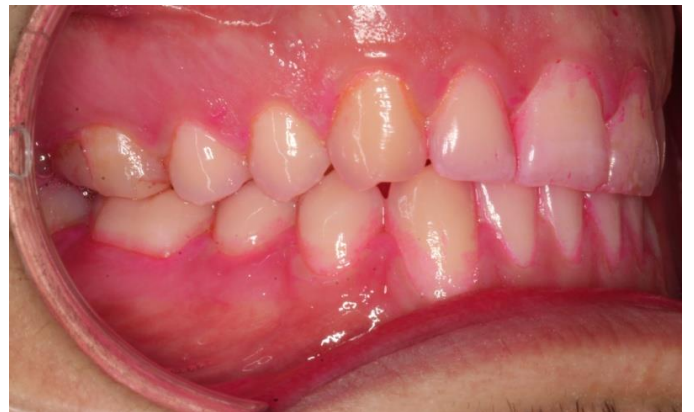

Imagen C

Imagen 1. Revelador de placa inicial. 24/11/17

ANEXO XIX
SERIE PERIAPICAL Y CBCT

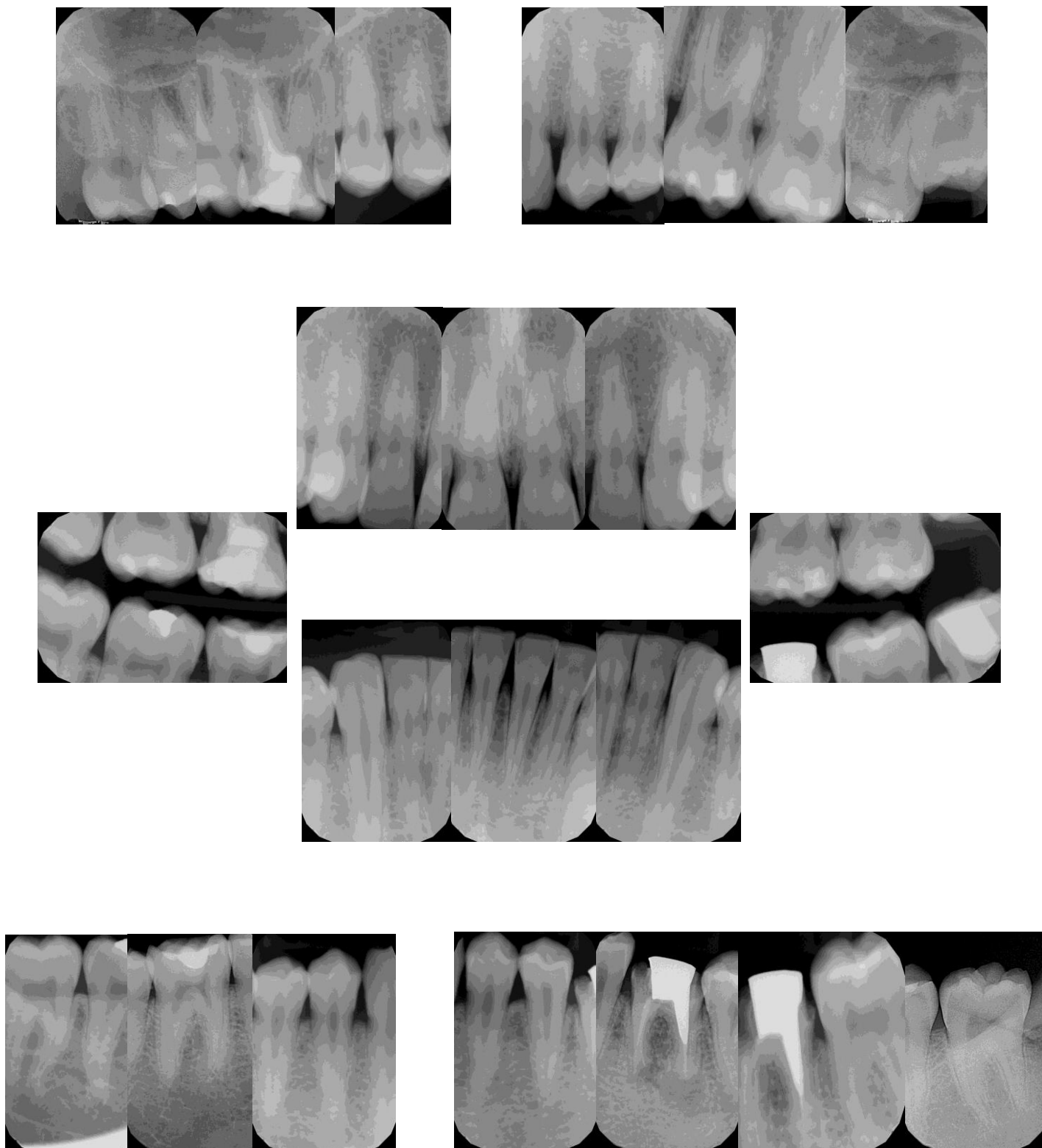


Imagen 1. Serie periapical completa

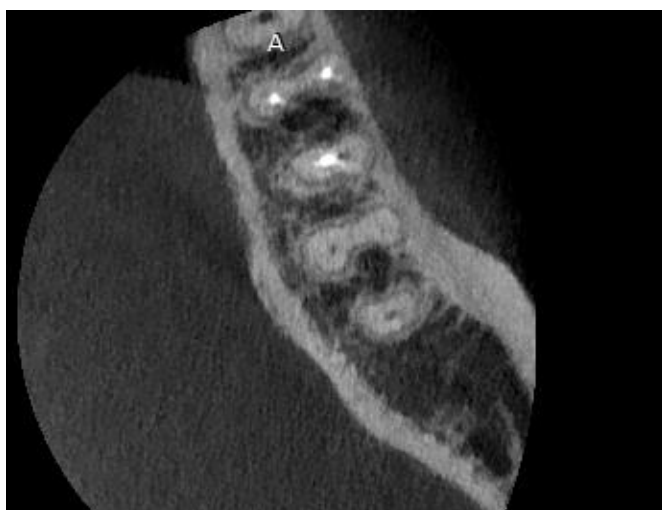

Imagen 2. CBCT de los dientes 38, 37, 36 (corte coronal)

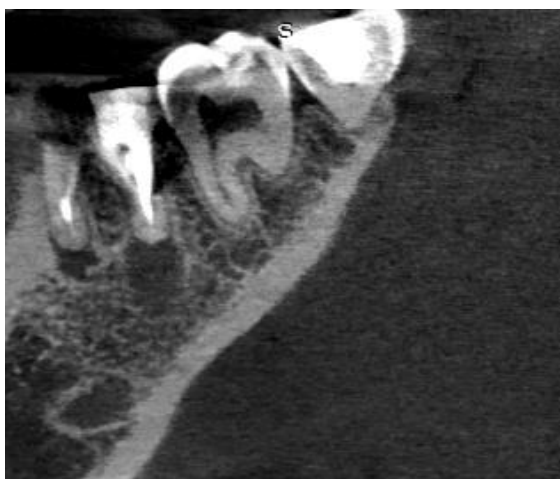


Imagen 3. CBCT dientes 36, 37, 38 (corte sagital)

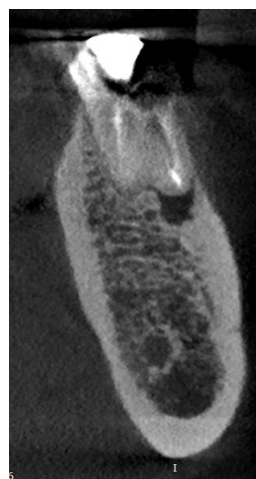

Imagen 4. CBCT diente 36 (corte sagital)

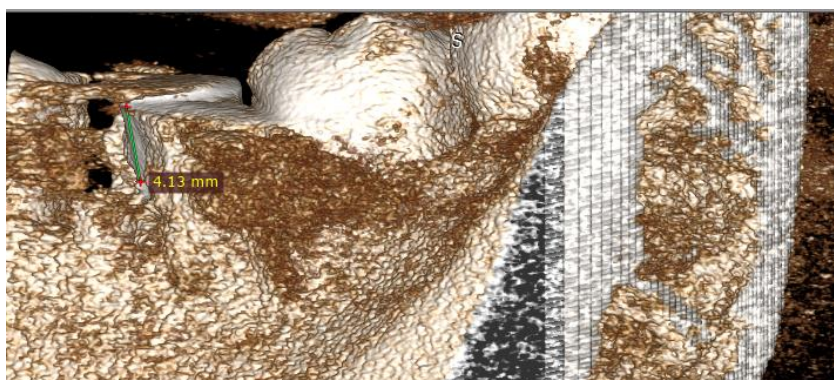


Imagen 5. Imagen 3D diente 36, dehiscencia vestibular de 4.13 mm de profundidad

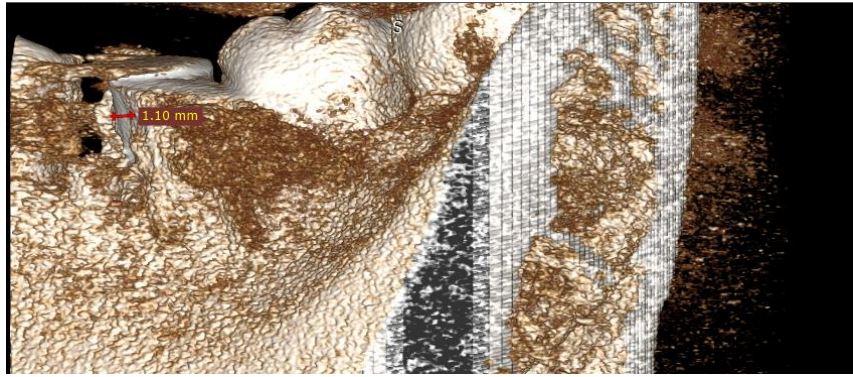


Imagen 6. Imagen 3D diente 36, dehiscencia vestibular de 1 mm de anchura

ANEXO XX

PROCEDIMIENTO

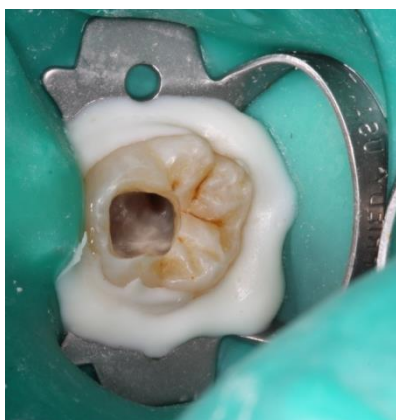

Imagen A. Apertura cavitaria

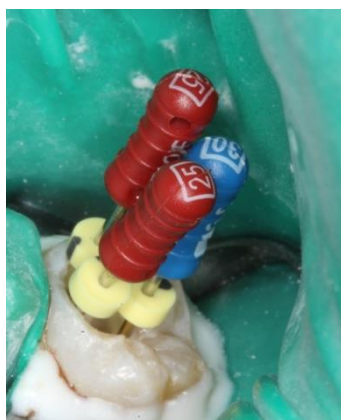

Imagen B. Instrumentación

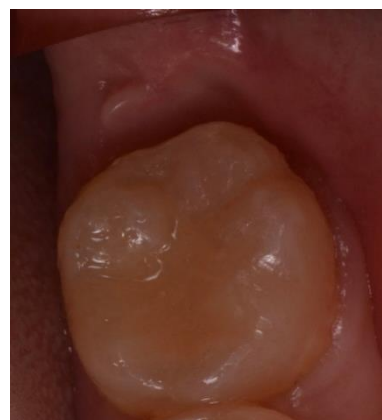

Imagen C. Obturación final

Imagen 1. Endodoncia del 38

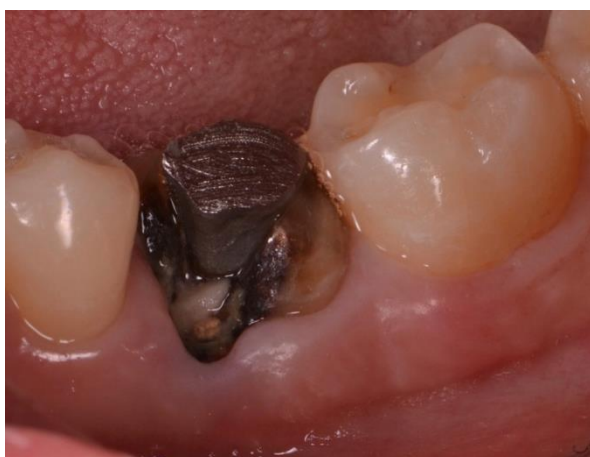

Imagen A. Diente 36

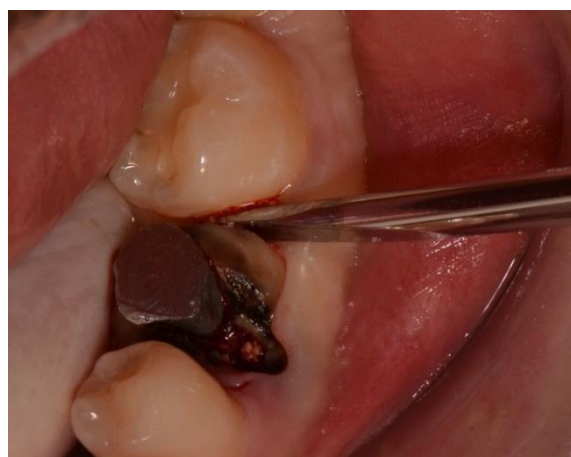

Imagen B. Luxación del 36

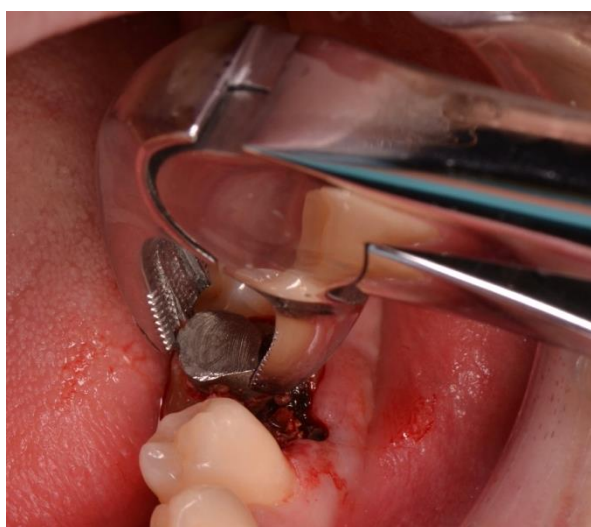

Imagen C. Exodoncia perno muñón metálico

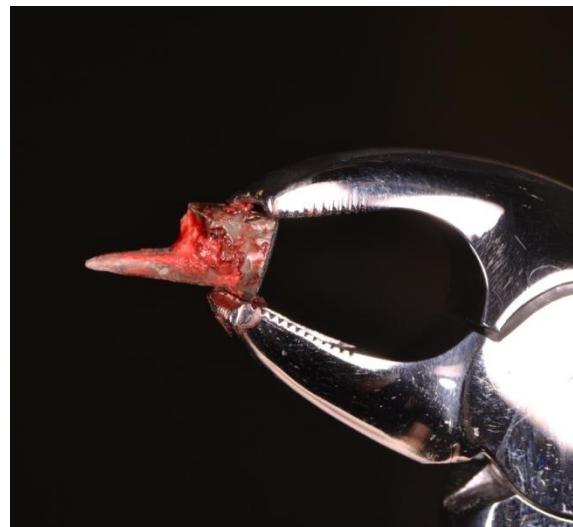


Imagen D. Perno muñón metálico exodonciado

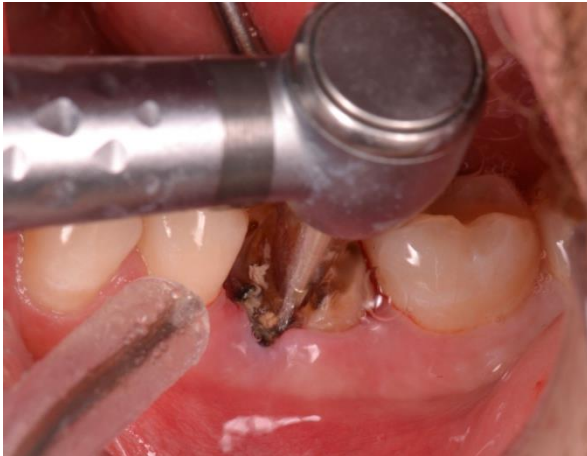

Imagen E. Odontosección del 36

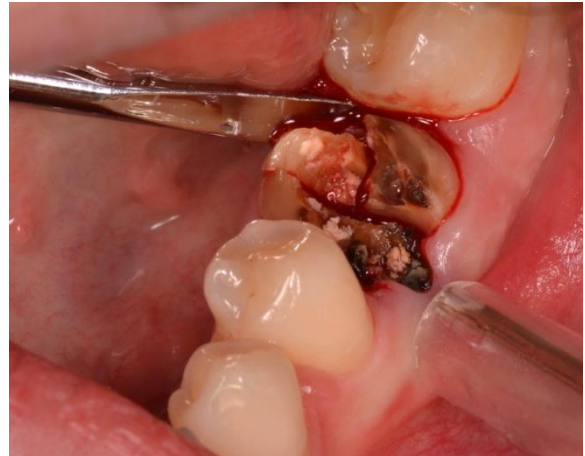

Imagen F. Luxación fragmentos del 36

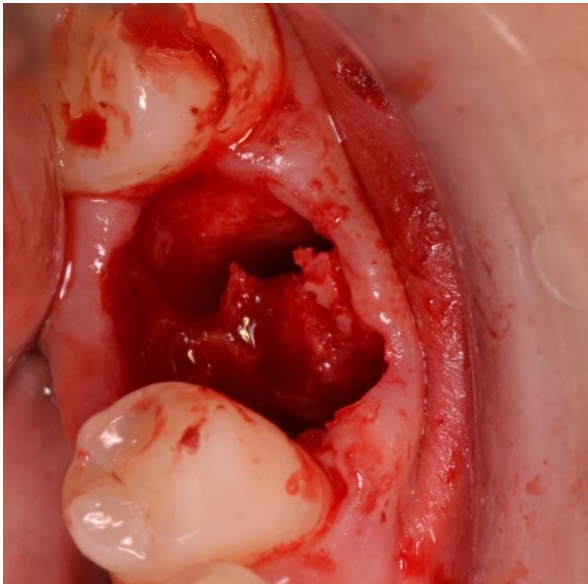


Imagen G. Alvéolo post-exodoncia del 36

Imagen 2. Exodoncia del 36




Imagen A. Modelo diente donante 38

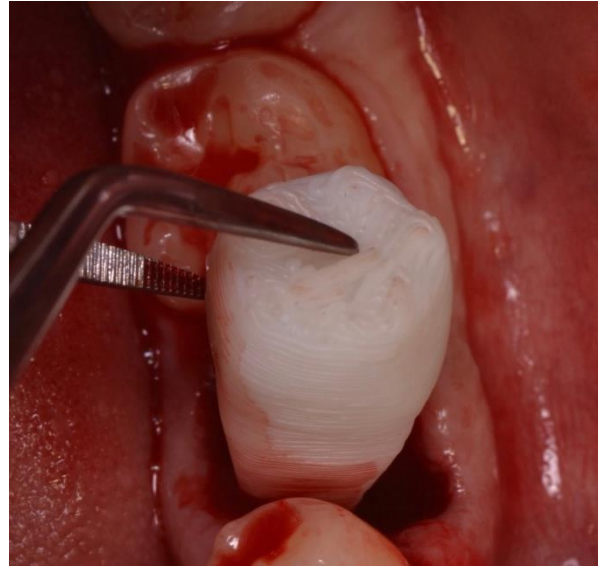

Imagen B. Prueba de modelo diente donante

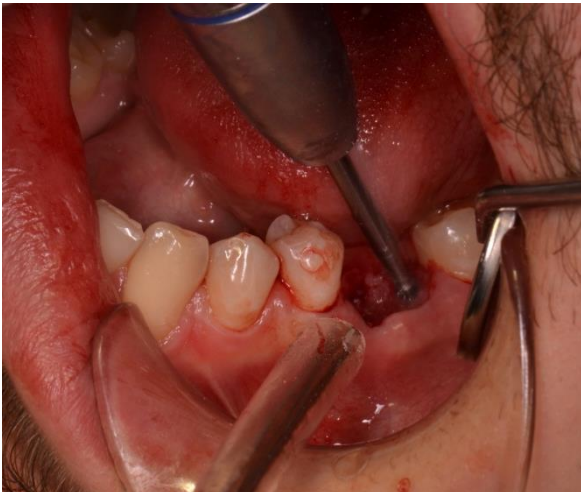

Imagen C. Ajuste del alvéolo donante

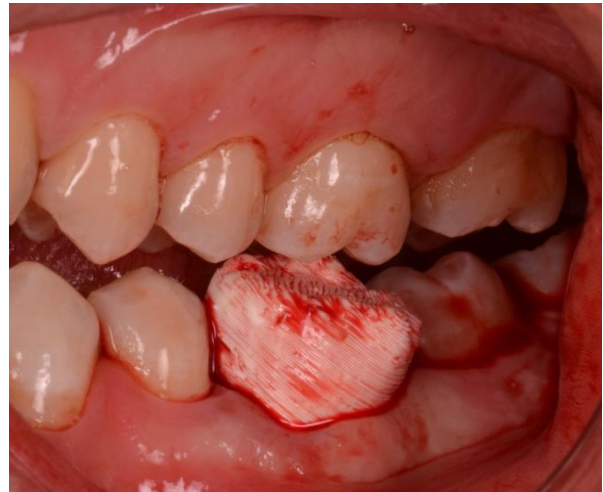

Imagen D. Modelo en alvéolo donante

Imagen 3. Estudio previo de las dimensiones

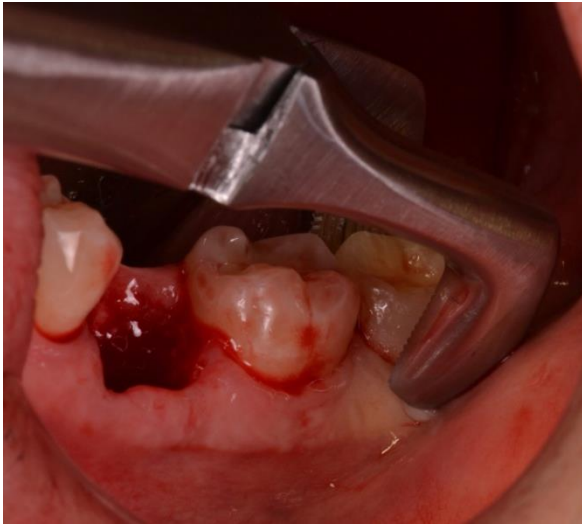


Imagen A. Exodoncia atraumática

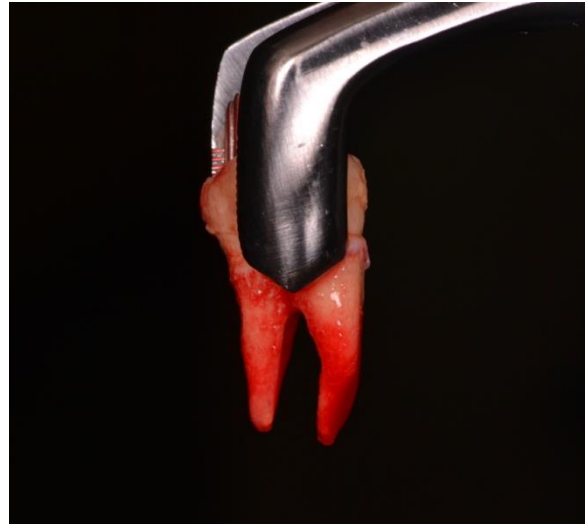

Imagen B. Diente 38

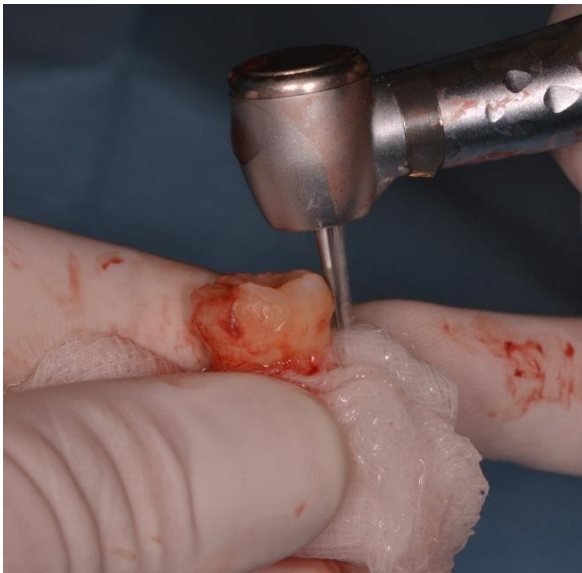

Imagen C. Tallado selectivo corona del 38

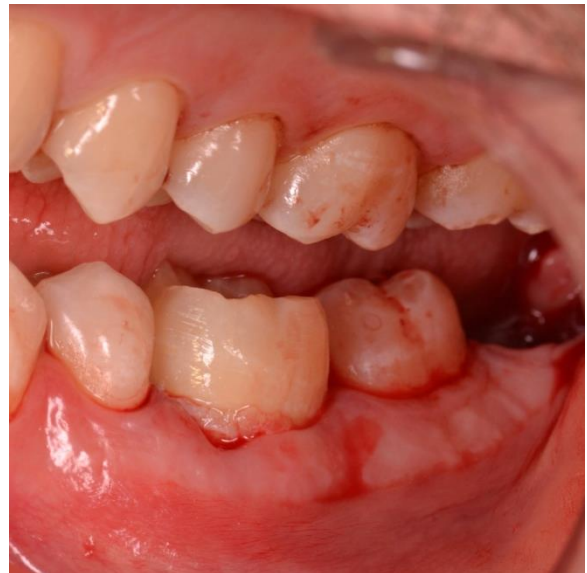


Imagen D. Autotrasplante intencional del 38

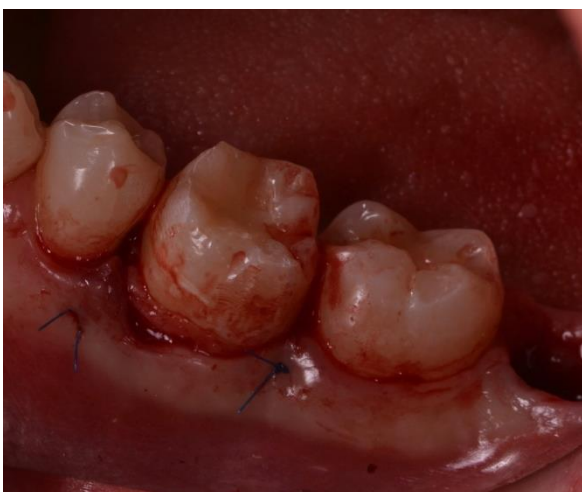

Imagen E. Sutura del 38

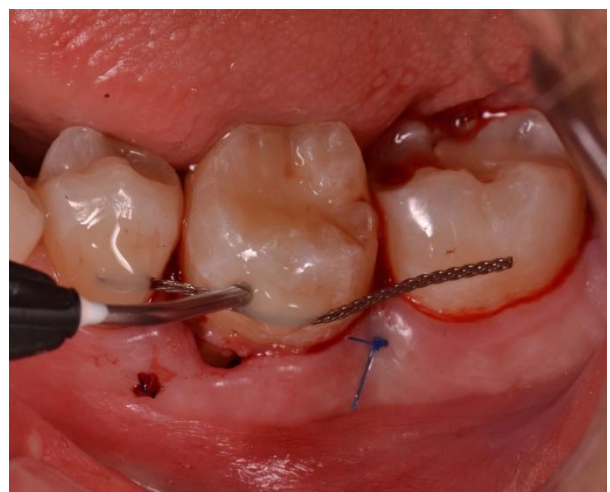


Imagen F. Ferulización del 38

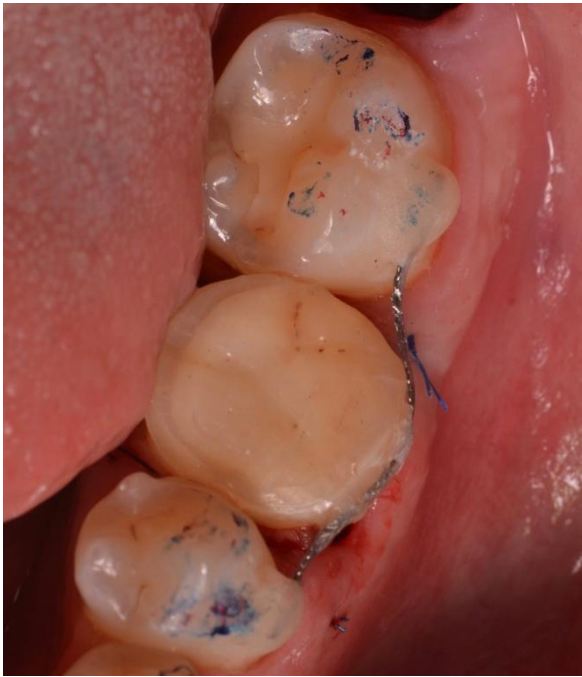

Imagen G. 38 en infraoclusión

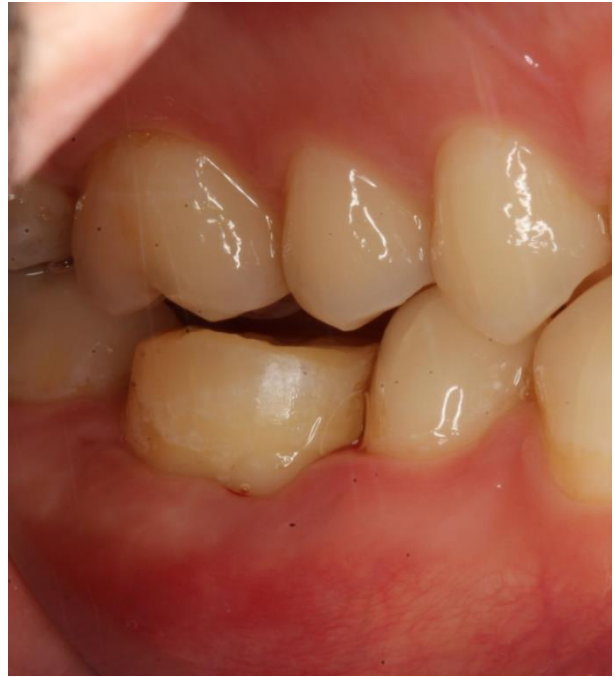

Imagen H. Resultado final

Imagen 4. Autotrasplante intencional del 38

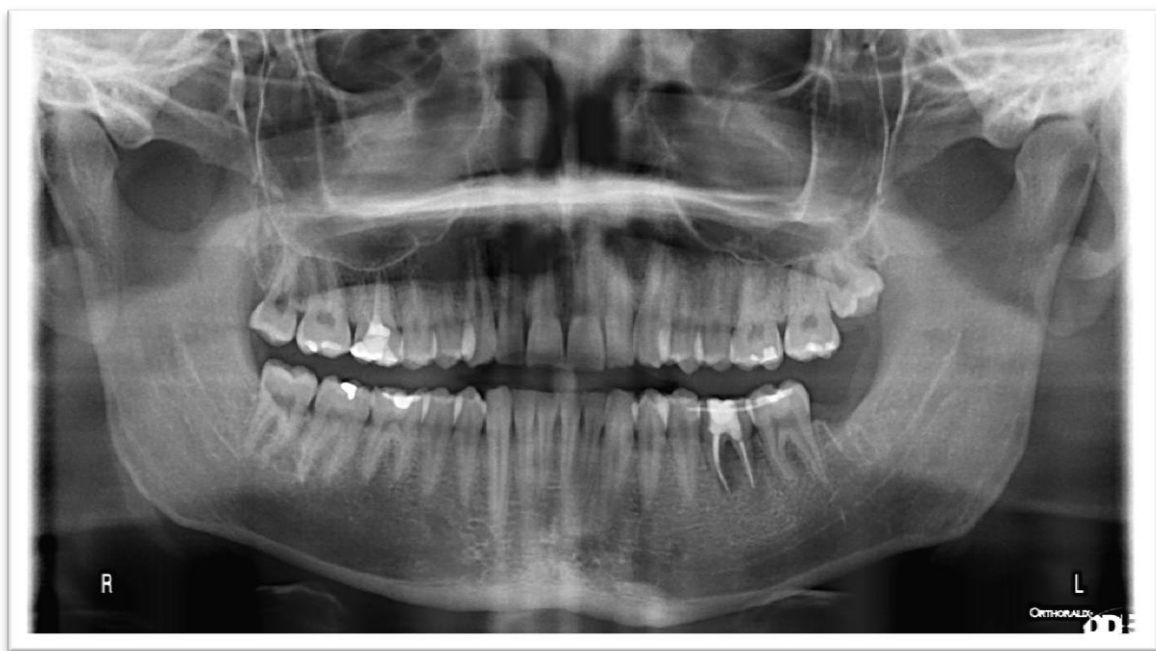

Imagen 5. Ortopantomografía Final

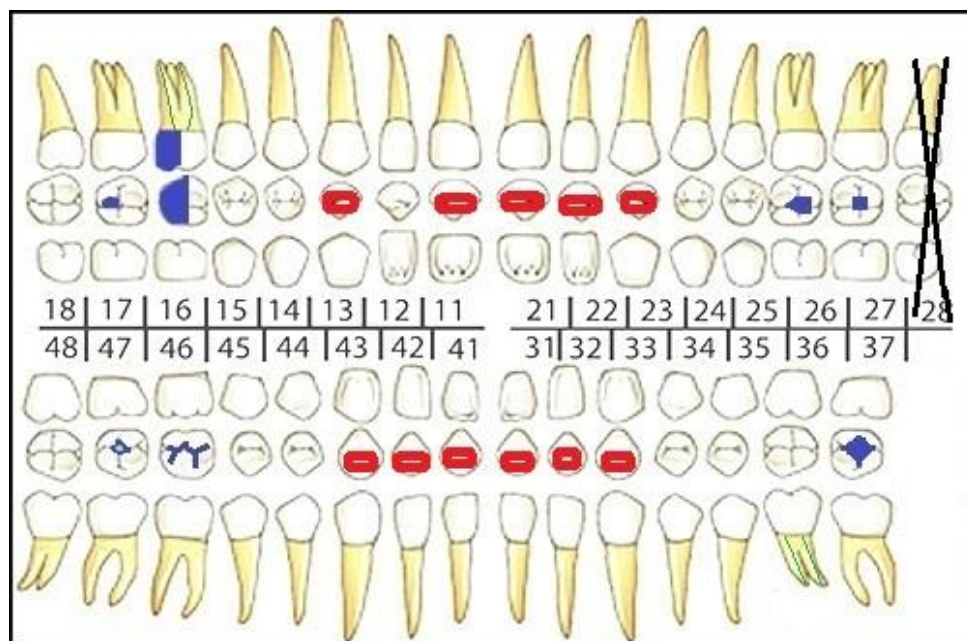


Figura 1. Odontograma final