

## Revisión

Marta Rodríguez Nogué<sup>1</sup>  
Ignacio Gómez Arraiz<sup>1</sup>  
Gema Ara Martín<sup>1</sup>  
M<sup>a</sup> Mar Fraj Valle<sup>2</sup>  
Antonio Gómez Peligros<sup>3</sup>

# Síndrome de Austrian: Una rara manifestación de la enfermedad neumocócica invasiva. Presentación de un caso y revisión bibliográfica

<sup>1</sup>CS Fernando el Católico, Zaragoza

<sup>2</sup>Urgencias Sector II Zaragoza

<sup>3</sup>Departamento Medicina, Psiquiatría y Dermatología. Facultad Medicina, Zaragoza.

### Article history

Received: 3 May 2018; Revision Requested: 23 May 2018; Revision Received: 4 December 2018; Accepted: 5 December 2018

## RESUMEN

El síndrome de Austrian es una patología producida por la infección diseminada de *Streptococcus pneumoniae* y caracterizada por la tríada de neumonía, endocarditis y meningitis. Tiene una incidencia estimada de 0,9-7,8 casos por diez millones de habitantes y año y una mortalidad del 32%. El consumo de alcohol, como principal factor de riesgo, aparece solamente en cuatro de cada diez pacientes. Un 14% no presentan factores de riesgo. Dos de cada tres enfermos son varones y ocurre en la época media de la vida. Asienta sobre válvula nativa, lesionándose la aorta en la mitad de los afectados. Presentan regurgitación severa dos de cada tres pacientes. El tratamiento antimicrobiano apropiado y la cirugía temprana de la endocarditis disminuyen la mortalidad. Es posible que la epidemiología del síndrome de Austrian esté cambiando por la introducción de la vacuna antineumocócica conjugada 13-valente en el calendario infantil.

**Palabras clave:** Síndrome Austrian, *Streptococcus pneumoniae*, enfermedad neumocócica invasiva, vacunación.

## Austrian syndrome: A rare manifestation of invasive pneumococcal disease. A case report and bibliographic review

### ABSTRACT

The Austrian syndrome is a pathology caused by disseminated *Streptococcus pneumoniae* infection and characterized for the triad of pneumonia, endocarditis and meningitis. It has

an estimated incidence of 0.9-7.8 cases per ten millions people each year, and a mortality of 32%. Alcohol abuse, as the main risk factor, appears only in four out of ten patients. Moreover, 14% of patients do not have any risk factor. Two out of three patients are males and it occurs in the middle aged of life. It is more frequently on native valve, aortic valve is injured in the half of the cases. Severe regurgitation occurs in two per three patients. Appropriate antimicrobial treatment and early endocarditis surgery decrease mortality. It is possible that Austrian syndrome epidemiology is changing by the introduction of 13-valent pneumococcal conjugated vaccine in the children's calendar.

**Keywords:** Austrian syndrome, *Streptococcus pneumoniae*, invasive pneumococcal disease, vaccination

## INTRODUCCIÓN

*Streptococcus pneumoniae* es un coco grampositivo, negativo para la catalasa, que prolifera en parejas o en cadenas cortas. A excepción de las cepas que producen conjuntivitis, este germen presenta una cápsula de polisacáridos que es la responsable de la respuesta inmune y permite clasificarlo en más de 90 serotipos [1].

Es un colonizador habitual de la rinofaringe en niños y adultos. La infección se produce cuando es transportado de manera directa a zonas anatómicas contiguas, como el oído medio, los senos paranasales, la tráquea, los bronquios o los pulmones. El resto de infecciones suelen ser por vía hematológica, y son agrupadas bajo el término de enfermedad neumocócica invasiva (ENI). La ENI se define como un episodio infeccioso, en el cual se aísla *S. pneumoniae* en fluidos normalmente estériles, como por ejemplo sangre o líquido cefalorraquídeo (LCR) [2]. También se puede emplear como método diagnóstico la detección del ácido desoxirribonucleico (ADN) o del antígeno bacteriano [3]. Sin embargo, hay que tener precaución al interpretar los resultados moleculares, ya que la presencia de ADN no implica necesariamente que exis-

Correspondencia:  
Marta Rodríguez Nogué.  
CS Fernando el Católico, Calle Domingo Miral, s/n, 50009. Zaragoza.  
E-mail: martarodrigueznoque.05@gmail.com

tan organismos viables. Se ha aislado ADN de *S. pneumoniae*, siete años después de padecer una endocarditis y no existir evidencia de infección [4].

La ENI puede ocasionar casi un centenar de procesos clínicos [5]. La forma de presentación más frecuente es la neumonía bacteriémica. Otros procesos habituales son: endocarditis [6], pericarditis [7], meningitis [8], artritis séptica [9], osteomielitis [10], peritonitis [11], salpingitis [12], abscesos cerebrales, empiemas subdurales [13], celulitis [14], empiema pleural [15], endometritis [16] o bacteriemia primaria [17]. Excepcionalmente se presenta como síndrome de Austrian (SA) [18]. La ENI origina una gran mortalidad [19] y en la misma intervienen factores relacionados con el huésped (edad y complicaciones), con los serotipos neumocócicos, y con las medidas terapéuticas empleadas [20].

La asociación de neumonía, meningitis y endocarditis fue descrita por primera vez en 1862 por Herchl tras realizar la autopsia a 5 pacientes. Osler, en 1881 describió también este síndrome y fue conocido como triada de Osler. Un año después, Netter volvió a poner de manifiesto dicha relación clínica, señalando una clara predisposición por la válvula aórtica [21]. En la actualidad se conoce como SA en honor a Robert Austrian, que en 1957 comunicó 8 casos, de los cuales 6 fallecieron, principalmente por rotura de la válvula aórtica [18].

Se ha realizado una revisión bibliográfica con los encabezamientos "austrian syndrome", "invasive pneumococcal disease" "streptococcus pneumoniae endocarditis", "pneumococcal endocarditis", "pneumococcus endocarditis" "streptococcus pneumoniae meningitis", "pneumococcal meningitis", y "pneumococcus meningitis". Las características clínico epidemiológicas de los 74 pacientes seleccionados con SA [6, 18, 21-83] se resumen en la tabla 1. Se incluye también el caso que exponemos a continuación.

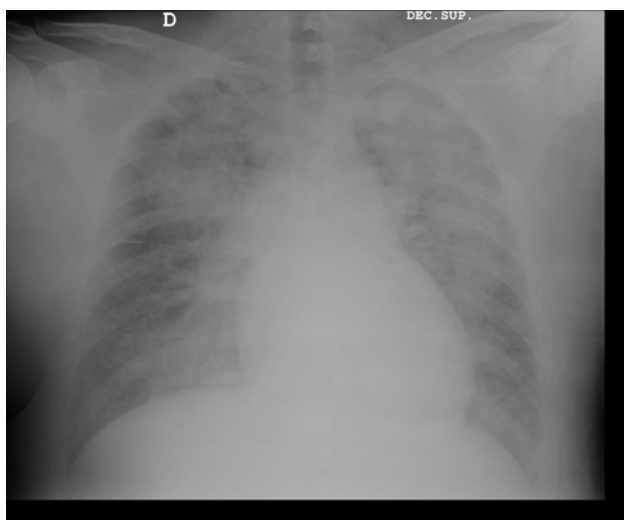
## CASO CLÍNICO

Presentamos un caso de un SA complicado con ictus y sordera neurosensorial. Se trata de un paciente de 44 años de edad, sin antecedentes médicos de interés, excepto diabetes mellitus no insulino dependiente, que acudió a urgencias hospitalarias por un cuadro confusional, fiebre elevada y signos meníngeos. En los días previos tuvo síntomas catarrales y tos productiva. En la radiografía de tórax se visualizó una neumonía (figura 1). Los hallazgos de la tomografía computarizada (TC) basal sin contraste fueron anodinos, sin anomalías significativas.

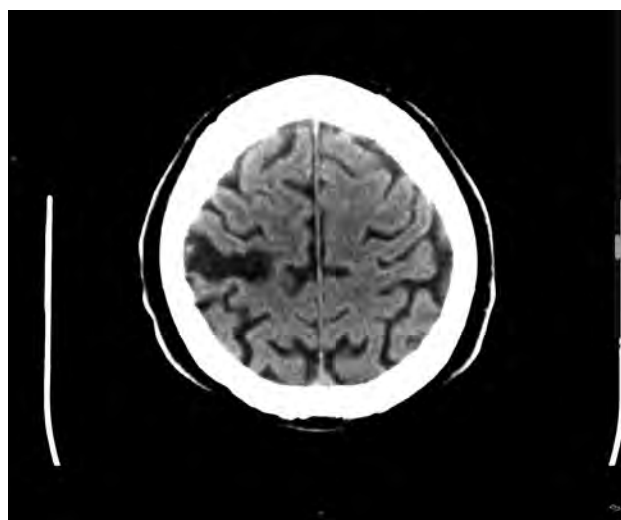
A la llegada a la UCI, se inició tratamiento con ceftriaxona, ampicilina, vancomicina y aciclovir de manera empírica por sospecha de meningitis. El LCR de la punción lumbar era de aspecto turbio sin crecimiento bacteriano. El hemocultivo solicitado en urgencias aisló *S. pneumoniae*.

La presencia de una auscultación cardíaca anómala determinó la realización de una ecocardiografía transtorácica (ETT), sin apreciarse alteraciones significativas, pero tras un aumento de la disnea, un ecocardiograma transefágico (ETE) reveló una endocarditis sobre válvula aórtica nativa con insuficiencia severa de dicha válvula, además de un shunt izquierda-derecha en el tabique interauricular. Se realizó un recambio valvular aórtico urgente con implantación de una prótesis mecánica. También se cerró la comunicación interauricular tipo ostium secundum y de foramen ovale permeable. Dieciocho días después de la intervención se detectó un derrame pericárdico severo, que precisó drenaje subxifoideo.

Durante su estancia en planta apareció una sordera súbita del oído izquierdo. La exploración demostró una hipoacusia neurosensorial, que se achacó a una complicación neurológica de la meningitis. Al alta hospitalaria, fue remitido al Servicio de Rehabilitación Cardíaca.



**Figura 1** Radiografía de tórax: Afectación consolidativa bilateral de predominio apical.



**Figura 2** Tomografía computarizada craneal: Infarto cortical crónico.

Tabla 1 Características de 74 casos con Síndrome de Austrian

Referencia (Año)	Sexo/Edad	Antecedentes personales	Clínica	Serotipos	Válvula	Regurgitación Valvular	Cirugía	Tratamiento	Complicaciones	Resultado
18 (1957)	V/46	Sífilis	Alteración nivel conciencia. Fiebre. Rigidez de nuca	14	Aórtica	-	No	Sulfadiazina + Penicilina	IC	F
18 (1957)	V/65	-	Meningitis	12	Aórtica	-	No	-	Bacteriemia	F
65 (1961)	V/47	TBC	Tos. Fiebre. Rigidez de nuca	-	Aórtica	Severa	No	Penicilina + Sulfadiazina + Hidrocortisona	Parálisis VII par. Sordera izquierda. EAP. IC	F
26 (1991)	V/54	VIH+. TBC. Insuficiencia renal crónica	Fiebre elevada. Obnubilado. Tos. Disnea. Dolor torácico	-	Aórtica	-	No	Penicilina G sódica	Esofagitis	V
62 (1998)	V/53	Alcohol	IC	22F	Aórtica	-	-	-	No	V
62 (1998)	V/55	No	IC	12F	Aórtica	-	-	-	No	V
62 (1998)	M/49	Alcohol	IC	20	Aórtica	-	-	-	Fallo multiorgánico	F
22 (1998)	V/48	Alcohol. Cirrosis hepática. Fumador. Estenosis mitral	Síndrome febril. Síntomas catarrales. Clínica neurológica. Rigidez de nuca	-	Mitral	Leve	Si	Vancomicina	No	V
35 (1999)	V/48	Alcohol	Déficit visión. Rigidez de nuca. Fiebre. Cefalea. Alteración nivel de conciencia	-	Aórtica	Severa	Si	Ceftriaxona + Vancomicina + Ampicilina + Amikacina	Coroiditis	V
55 (1999)	V/53	Alcohol	Fiebre. Cefalea. Alteración nivel conciencia. Signos menígeos	-	Mitral	Moderada	Si	Cefotaxima + Vancomicina + Dexametasona	Insuficiencia renal	V
29 (2002)	V/50	Alcohol. DM tipo II	Fiebre. Cefalea. Rigidez de nuca. Confusión	-	Aórtica	Severa	Si	Cefotaxima + Rifampicina	Sinusitis etmoidal. Absceso cerebral	V
41 (2003)	V/51	HTA. Arteriopatía periférica	Fiebre. Alteración nivel conciencia. Signos menígeos	-	Aórtica	Severa	Si	Amoxicilina + Aminoglucósidos	Fallo multiorgánico	V
41 (2003)	M/70	No	Alteración nivel conciencia. Signos menígeos. NAC	-	Mitral	Moderada	No	Vancomicina + Rifampicina + Dexametasona	Choque séptico	V
36 (2004)	M/43	-	Disnea de esfuerzo	-	Mitral y Aórtica	Severa	Si	-	Absceso aórtico y perforación aurícula izquierda	V
40 (2004)	V/23	Alcohol	Fiebre. Cefalea	-	Mitral y Aórtica	Severa	No	Penicilina + Aminoglucósidos + Cloranfenicol + Corticoides	Choque circulatorio. Embolo séptico cerebral	F
59 (2004)	M/7	No	Meningitis	6	Aórtica	Severa	Si	Ceftriaxona + Vancomicina	Absceso paravalvular	V
21 (2004)	M/51	VIH+	Artritis séptica. Rigidez de nuca. Fiebre. Alteración nivel de conciencia	-	Tricúspide	Moderada	No	Vancomicina	IC	F
6 (2005)	V/56	Hepatitis C. ADVP	Esplenomegalia	8	Aórtica	-	Si	Cefotaxima + Vancomicina + Gentamicina + Clindamicina Meropenem + Piperacilina	Ictus. Fallo cardíaco	F

Tabla 1 Características de 74 casos con Síndrome de Austrian. (cont.)

Referencia (Año)	Sexo/Edad	Antecedentes personales	Clínica	Serotipos	Válvula	Regurgitación Valvular	Cirugía	Tratamiento	Complicaciones	Resultado
6 (2006)	V/55	Fumador. Alcohol	-	8	Tricúspide	-	No	Cefotaxima + Vancomicina + Gentamicina + Clindamicina	Ictus. Infección articular	F
49 (2006)	V/45	Alcohol	Fiebre. Alteración nivel de conciencia. Signos meníngeos. Cefalea	-	Aórtica	Severa	Si	Cefotaxima	IC	V
49 (2006)	M/61	No	Fiebre. Tos. Dolor hemitórax derecho. Alteración nivel de conciencia	-	Mitral	Moderada	No	Cefotaxima	Choque séptico. Absceso cerebral	F
44 (2006)	V/43	No	Tos. Alteración nivel conciencia. Fiebre. Rigidez de nuca	-	Aórtica	Severa	Si	-	Rotura aneurisma seno valsalva	V
23 (2006)	V/55	Alcohol	Fiebre. Rigidez nuca. Alteración nivel de conciencia. Disnea	-	Aórtica	Severa	Si	Ceftriaxona	EAP. IC	V
30 (2007)	M/44	Fumadora. TEP. Hepatitis C. ADVP	Alteración nivel de conciencia. Dolor torácico. Tos. Rigidez de nuca. Hipotensión	-	Aórtica	Severa	Si	Penicilina + Dexametasona	Ictus	V
52 (2007)	M/39	Linfoma Hodgking. Esplenectomía	Fiebre. Tos. Cefalea. Vómitos. Confusión. Signos meníngeos	23 B	Aórtica	Severa	Si	Penicilina	Fistula auricular aórtica. Derrame pleural	V
38 (2008)	V/55	Alcohol. Enfermedad vascular periférica	Fiebre. Hipoxemia severa. Alteración nivel conciencia. Signos meníngeos	-	Aórtica	Severa	Si	Ceftriaxona + Penicilina	Absceso perivalvular. CIA. Fallo multiorgánico	V
6 (2008)	V/51	Anesplenía. Linfoma células B	Esplenomegalia	9V	Aórtica protésica	-	No	Vancomicina + Cefotaxima + Ceftriaxona	Absceso raíz aórtica Fallo cardiaco	V
45 (2008)	M/49	Alcohol	Fiebre. Disnea	-	Mitral	Leve	No	Ceftriaxona + Vancomicina + Gentamicina	Pericarditis	V
28 (2009)	M/69	-	Fiebre. Tos productiva. Cefalea. Alteración nivel conciencia	-	Aórtica	Severa	No	Penicilina + Claritromicina	Fallo cardiaco. Parada cardiorespiratoria. FA	V
57 (2009)	M/54	Esplenectomía. DM tipo II. Cirrosis hepática	Fiebre. Vómitos. Somnolencia	-	Mitral	Severa	No	Penicilina + Ceftriaxona + Dexametasona + Amikacina + Levofloxacino	Colecistitis. IC	V
43 (2009)	V/38	VIH +. ADVP	NAC. Meningitis	-	Mitral y Aórtica	Severa	No	-	Ictus. IC	F
61 (2010)	V/13	Asma. Infección A (H1N1)	Fiebre. Hipotensión. Rigidez de nuca. Tos. Debilidad e hipertonia	-	Mitral	Moderada	Si	Ceftriaxona + Vancomicina + Dexametasona	Ictus	V
54 (2010)	V/64	-	Fiebre. Mialgias y artralgias. Tos productiva. Confusión. Rigidez de nuca	-	Mitral y Aórtica	Leve y leve	No	Ceftriaxona + Vancomicina + Meropenem	IC. Hemiparesia izquierda	V
74 (2010)	V/56	Drogas	Inconsciente. Fiebre, tos. Signos meníngeos	-	Aórtica	Moderada	No	Penicilina	No	V

Tabla 1 Características de 74 casos con Síndrome de Austrian. (cont.)

Referencia (Año)	Sexo/Edad	Antecedentes personales	Clínica	Serotipos	Válvula	Regurgitación Valvular	Cirugía	Tratamiento	Complicaciones	Resultado
25 (2010)	V/62	Alcohol	Fiebre. Clínica neurológica atípica. Tos productiva	-	Mitral y Aórtica	Severa	Si	Penicilina + Gentamicina	IAM	F
72 (2011)	V/44	Alcohol. HTA	Alteración conciencia. Insuficiencia respiratoria. Sepsis	-	Mitral	Severa	Si	Penicilina. Hidrocortisona	Insuficiencia renal. IAM	F
50 (2011)	M/26	-	Fiebre. Alteración del nivel de conciencia. Síntomas respiratorios y cardíacos	-	-	-	No	Ceftriaxona + Vancomicina + Ampicilina + Meropenem	No	V
48 (2011)	V/59	No	Meningitis	-	Aórtica	Severa	Si	Cefalosporina 3ª generación	Ictus	V
31 (2011)	M/49	Alcohol	Fiebre. Alteración nivel conciencia. Tos. Diarrea. Rigidez de nuca	-	Aórtica	Severa	Si	Ceftriaxona + Ampicilina + Dexametasona	Choque séptico	V
47 (2011)	M/68	-	Fiebre. Confusión	6A	Mitral	Severa	No	Ceftriaxona + Dexametasona	Guillain-Barré. Absceso epidural	V
60 (2012)	V/84	HTA. Asma. Cáncer próstata	Fiebre. Confusión	-	Mitral	-	No	Levofloxacino + Ceftriaxona + Vancomicina	Insuficiencia respiratoria hipoxémica	F
53 (2012)	V/52	Alcohol. Esplenectomía	Fiebre. Alteración nivel conciencia	-	Mitral y Aórtica	Leve y moderada	Si	Piperacilina-Tazobactam + Levofloxacino + Vancomicina + Ceftriaxona	Infarto renal. FA paroxística	F
67 (2012)	V/37	Alcohol	Confusión	-	Aórtica	Severa	Si	Penicilina. Dexametasona	IC	V
46 (2012)	V/41	Fumador	Fiebre. Dolor torácico	-	Mitral y Aórtica	Severa	Si	-	Absceso miocárdio. IC. Choque cardiogénico. Ictus	F
56 (2012)	V/55	Alcohol. Drogas	Alteración nivel de conciencia. Disnea. Vómitos. NAC	-	Mitral y Tricúspide	Moderada	No	Vancomicina + Ceftriaxona + Dexametasona	No	V
37 (2013)	M/61	Esplenectomía. Trasplante hígado	Fiebre. Alteración nivel conciencia. Rigidez de nuca	-	Mitral	Leve	No	Amoxicilina-clavulánico	Múltiples abscesos. Espondilodiscitis L4-5. Hemorragias retina	V
33 (2013)	V/61	HTA. DM. Válvula aórtica bicúspide	Fiebre. Tos. Hipoxemia. Alteración del nivel de conciencia	-	Aórtica	Severa	Si	Ceftriaxona + Vancomicina + Azitromicina + Meropenem	Derrame pericárdico	V
66 (2013)	V/72	Tricoleucemia. Esplenectomía	Dolor torácico dorsal. Fiebre. Confusión. Rigidez nuca	-	Mitral y Aórtica	Leve	No	Ceftriaxona	Shock séptico. Fallo multiorgánico	F
68 (2015)	M/71	EPOC	Dolor abdominal, anorexia, vómitos. Fiebre. Cefalea. Alteración conciencia. Rigidez nuca	-	Mitral	Severa	Si	Clindamicina. Corticoides. Manitol	Espondilodiscitis L2-3	V
77 (2015)	M/73	No	Disminución conciencia. Fiebre. Rinorrea purulenta. Rigidez nuca	-	Mitral y Aórtica	Severa	Si	Ceftriaxona. Dexametasona	Infarto cerebeloso y frontal. IC	F
77 (2015)	V/63	Alcohol. Fumador	Rinorrea, tos y expectoración mucopurulenta. Sensación febril. Rigidez de nuca	-	Mitral	Moderada	Si	Ceftriaxona + Ampicilina	No	V

Tabla 1 Características de 74 casos con Síndrome de Austrian. (cont.)

Referencia (Año)	Sexo/Edad	Antecedentes personales	Clínica	Serotipos	Válvula	Regurgitación Valvular	Cirugía	Tratamiento	Complicaciones	Resultado
83 (2015)	V/90	Leucemia linfática crónica	Fiebre. Alteración conciencia	-	Aórtica	Moderada	No	Ceftriaxona. Esteroides	No	F
27 (2015)	V/61	HTA	Dolor lumbar y cervical. Dificultad marcha. Fiebre. Cefalea. Estupor. Rigidez de nuca	18C	Mitral	Severa	Si	Ceftriaxona + Cefepima + Linezolid + Meropenem + Vancomicina + Dexametasona	Ictus	V
76 (2015)	V/63	VIH. Drogas. TEP. TBC pulmonar	Alteración conciencia. Tos. Fiebre	-	Tricuspid	Severa	No	Ceftriaxona + Sulfametoxazol/trimetoprim + Vancomicina	No	V
42 (2015)	M/30	Cocaína	Debilidad generalizada	-	Mitral y Aórtica	Severa	Si	Ceftriaxona + Vancomicina	Choque. Ictus	V
	Sexo	Antecedentes personales	Clínica	Serotipos	Válvula	Regurgitación Valvular	Cirugía	Tratamiento	Complicaciones	Resultado
63 (2015)	M/40	-	Cefalea. Vómitos. Rigidez nuca. Alteración nivel de conciencia	-	Aórtica	Severa	Si	Ceftriaxona + Rifampicina + Linezolid	EAP. IC	V
64 (2015)	V/35	VIH +. Alcohol	Fiebre. Hipoxemia. Confusión	-	Aórtica	Severa	No	Ceftriaxona + Dexametasona	Absceso aórtico. Bacteriemia	F
79 (2016)	M/61	Alcohol	Inconsciente	-	Mitral	Severa	No	Ceftriaxona + Ampicilina + Vancomicina	Parada cardiorespiratoria. Fallo multiorgánico	F
39 (2016)	V/52	Fumador. Alcohol	Coma febril, alteración conducta, convulsiones, rigidez de nuca, miosis bilateral	-	Aórtica	Severa	Si	Cefotaxima + Gentamicina	IC	V
80 (2016)	M/57	Alcohol	Alteración conciencia. Fiebre	-	Mitral	-	No	Ceftriaxona + Vancomicina + Ampicilina	Ictus embólico	V
51 (2016)	V/56	Alcohol. ADVP	Encefalopatía aguda. Fiebre	-	Mitral y Tricúspide	Severa	Si	-	IC. Ictus	F
34 (2016)	M/73	HTA	Alteración nivel conciencia. Rigidez de nuca. Alucinaciones. Síndrome gripal	(+)	Mitral	-	No	Cloxacilina + Gentamicina	Fallo multiorgánico	F
58 (2017)	V/65	Hepatitis C. ADVP. Enfermedad coronaria	Tos. Mareo. Disnea	-	Mitral	-	No	Ceftriaxona + Azitromicina + Vancomicina + Cefepima	Sepsis	V
82 (2017)	M/51	Hipertiroidismo. HTA	Alteración conciencia. Fiebre	-	Mitral	-	Si	Antibiótico amplio espectro	No	V
32 (2017)	V/48	DM	Fiebre. Tos productiva. Desorientación	-	Mitral	Moderada	No	Ceftriaxona + Moxifloxacino	Insuficiencia respiratoria	V
75 (2017)	V/49	No	Síndrome febril. Tos y expectoración, disnea. Crisis convulsiva, alteración conciencia. Rigidez nuca	-	Aórtica	Severa	Si	Penicilina. Dexametasona	No	V
24 (2017)	M/75	-	Neumonía. Alteración nivel conciencia	-	Mitral	Leve	Si	Vancomicina	Ictus. Absceso perianular	V
81 (2017)	V/54	No	Tos seca. Cefalea. Artralgias. Disnea	-	Aórtica	Severa	No	Ceftriaxona	Hemiparesia derecha. Convulsiones. Fallo multiorgánico	F

Tabla 1 Características de 74 casos con Síndrome de Austrian. (cont.)

Referencia (Año)	Sexo/Edad	Antecedentes personales	Clínica	Serotipos	Válvula	Regurgitación Valvular	Cirugía	Tratamiento	Complicaciones	Resultado
70 (2018)	V/60	Válvula Aórtica bicúspide	Tos. Alteración conciencia	-	Aórtica	-	Si	Ceftriaxona + Ampicilina. Dexametasona. Penicilina	Ictus embólico. Hidrocefalia. Absceso raíz aórtica. Pericarditis	V
71 (2018)	M/51	Esplenectomizada. PTI. HTA	Fiebre. Cefalea. Vómitos. Alteración conciencia. Rigidez nuca	-	Aórtica	Severa	No	Vancomicina + Meropenem. Dexametasona. Manitol	Fallo multiorgánico. CID	F
69 (2018)	M/48	VIH. Fumadora. Lesión escamosa cervix	Fiebre. Mal estado general. Rigidez nuca	-	Pulmonar	-	No	Linezolid + Ampicilina + Cefotaxima + Gentamicina. Dexametasona	Esplenomegalia. Embolismo pulmonar séptico	V
73 (2018)	V/52	Alcohol	Fiebre. Alteración conciencia	-	Aórtica	Severa	Si	Penicilina. Dexametasona	No	V
78 (2018)	V/51	Fumador. Drogas	Mal estado general. Alteración conciencia. Tos. Signos meníngeos. Febril	-	Aórtica	Severa	Si	Vancomicina + Gentamicina + Piperacilina/tazobactam. Corticoides	No	V
Presente caso (2017)	V/44	DM	Fiebre. Tos productiva. Confusión. Signos meníngeos	-	Aórtica	Severa	Si	Ceftriaxona + Ampicilina + Vancomicina + Aciclovir	Ictus. Sordera neurosensorial	V

V: Varón; M: Mujer; F: Fallecido; V: Vivo; ADVP: Adicto a drogas vía parenteral; CIA: Comunicación interauricular; CID: Coagulación intravascular diseminada; DM: Diabetes mellitus; EAP: Edema agudo de pulmón; FA: Fibrilación auricular; HTA: Hipertensión arterial; IAM: Infarto agudo de miocardio; IC: Insuficiencia cardíaca; NAC: Neumonía adquirida en la comunidad; PTI: Púrpura trombocitopénica idiopática; TBC: Tuberculosis; TEP: Tromboembolismo pulmonar; VIH: Virus inmunodeficiencia humana; (+): *Staphylococcus aureus*.

Seis meses después, tuvo una clínica de pérdida de memoria. Se efectuó una TC con contraste donde se observó un infarto cortical crónico en la región posrolándica derecha (figura 2). En la actualidad el paciente tiene un cuadro de pérdida de memoria inmediata a los números y a las palabras, así como de la memoria de retención a corto plazo. Presenta síntomas típicos de lesión en el hemisferio no dominante, como agnosia topográfica, prosopagnosia, o déficit de concentración.

Afortunadamente el *Capitán de los Hombres de la Muerte*, como definió Osler en 1901 a la neumonía, no ha cumplido su objetivo con este paciente; pero la disnea, el deterioro cognitivo y la hipoacusia, todas ellas secuelas de este síndrome, han deteriorado su calidad de vida.

## CARACTERÍSTICAS EPIDEMIOLÓGICAS

La tasa de incidencia de la ENI varía según la zona geográfica analizada o la población estudiada [2]. En el año 2016, la tasa de incidencia global en Europa era de 5,4 por 100.000 habitantes y de 4,9 en España [84]. La incidencia en la población adulta aumenta con la edad [84-86], y es más elevada en hombres que en mujeres [87].

No hay datos de la incidencia del SA en la población general. Existen cifras de incidencia en ciertas patologías, como la meningitis o endocarditis, pero sin discriminar el germen causante de las mismas. Así, en una serie de 1.025 episodios

de meningitis bacterianas, el SA es la forma de presentación del 0,48% de todas las meningitis o del 21% de las meningitis asociadas a endocarditis [88].

La incidencia de la endocarditis neumocócica es pequeña y representa únicamente el 0,5 % de todas las endocarditis infecciosas ocurridas en España entre 2003 y 2014 [89]. Supone entre un 0,6-1,2% de las bacteriemias por neumococo, con una incidencia de 0,36-3 pacientes por millón de habitantes y año [90-92]. Debido a que el SA aparece en el 26% de las endocarditis por *S. pneumoniae* [6], se puede inferir que el SA afecta a 0,9-7,8 pacientes por diez millones de habitantes y año. Si sigue la tendencia actual, esta incidencia podría disminuir en los próximos años, favorecida por la vacunación frente al neumococo en el calendario infantil [85].

El SA suele presentarse en la edad media de la vida. La mediana es de 52,5 años, con una media de 52,76 años y un rango de edad de 7 y 90 años. La presentación en niños es poco común y aparece más frecuentemente en hombres (64,86%) que en mujeres (35,14%).

## PRESENTACIÓN CLÍNICA

El SA es un proceso agudo caracterizado por la presencia de neumonía, endocarditis y meningitis causado por *S. pneumoniae*. Únicamente existe un caso con aislamiento de *Staphylococcus aureus*, sin factores de riesgo previos [34]. La

neumonía suele ser la puerta de entrada de este cuadro devastador [5, 22, 56, 57, 93]. La evolución clínica es muy agresiva [26], con un mal pronóstico y una alta mortalidad. Fallecen el 32,43% de los afectados, siendo la destrucción valvular de la endocarditis, el principal factor implicado [27].

**Endocarditis.** El neumococo tiene efectos cardiotoxicos directos. Se cree que son producidos por la inhibición en la contractibilidad de los miocitos cardiacos, por la formación de lesiones microscópicas no purulentas llenas de neumococos y por ciertos componentes de su virulencia, como la neumolisina o el peróxido de hidrógeno. La formación de una cicatriz cardíaca, después de una infección neumocócica severa puede explicar que las personas que han estado hospitalizadas por neumonía tienen un mayor riesgo de muerte súbita durante el año siguiente a la infección [94, 95].

La endocarditis del SA se establece principalmente al lado izquierdo del corazón, asentándose sobre válvulas nativas. Excepcionalmente aparece en válvula protésicas. La aorta es la más frecuentemente dañada (49,32% de los pacientes), seguida de la mitral (28,77%) y la afectación conjunta de ambas (13,7%). La lesión de la válvula pulmonar, tricúspide, o la mitral y tricúspide de manera conjunta ocurre en menos del 5% de los casos. El motivo por el que la infección arraiga principalmente en la válvula aórtica es desconocido. Su lesión, comparada con la del resto de las válvulas, ocasiona un mayor número de perforaciones y abscesos perivalvulares precoces desencadenantes de insuficiencia cardíaca [22]. También aparecen más casos de regurgitación grave [93].

Los pacientes con endocarditis por el SA presentan una regurgitación importante debido a su predisposición por la válvula aórtica. La regurgitación valvular es severa en el 70,18% de los pacientes, moderada en el 19,3% y leve en el 10,53% de los mismos. El gran tamaño de las vegetaciones predispone a la embolización sistémica [93], por lo que la cirugía se indica con mayor frecuencia en estos pacientes (57,58%). La presentación subaguda es inusual, siendo más habitual en los pacientes de mayor edad [5, 22].

Es difícil determinar si la infección cardíaca ocurre antes o después de la meningitis, ya que la sintomatología inicial de la endocarditis suele ser inespecífica [88]. El diagnóstico temprano puede retrasarse por la ausencia de los estigmas clásicos de la endocarditis o por la aparición tardía de soplos cardíacos patológicos [31, 32]. No se encuentra estigmas asociados en dos de cada tres pacientes [63]. En algunos casos, la endocarditis puede aparecer tarde, incluso después de la iniciación de la terapia antibiótica correcta y la recuperación aparente de la neumonía [55]. Normalmente se diagnostica cuando aparece la clínica de insuficiencia valvular [28, 29], por lo que hay que realizar una exploración cardíaca apropiada ante la presencia de meningitis neumocócica, para descartar endocarditis lo más precozmente posible [26, 30, 63]. También debe sospecharse afectación cardíaca ante toda neumonía que responde mal al tratamiento antibiótico o presenta complicaciones hemodinámicas [35]. Para el diagnóstico se utilizan los criterios de Duke modificados, basados en parámetros clínicos, microbiológicos y de imagen [96].

El ETT es la prueba de imagen de primera elección si existe sospecha de endocarditis. Su sensibilidad (95%) es superior al ETT, como ha ocurrido en nuestro paciente, debido a su mejor visualización y resolución espacial [91]. La ausencia de lesiones valvulares en los registros de ETT puede ser frecuente y suponer un porcentaje elevado [22], por lo que se recomienda realizar un ETE a todo paciente con sospecha clínica de endocarditis y ETT negativa o no diagnóstica [96, 97]. La TC cardíaca y la tomografía por emisión de positrones con 18F-fluorodesoxiglucosa se ha utilizado para el diagnóstico de imágenes dudosas en la válvula afectada y para mejorar la detección de fenómenos vasculares silentes (complicaciones embólicas o aneurismas infecciosos) [24, 25, 98, 99].

**Meningitis.** El neumococo es la causa más común de meningitis bacteriana en adultos en gran parte del mundo [8]. Sin embargo cuando se asocia a endocarditis, sólo se observa en el 1% de las mismas [88]. Se ha sugerido una predisposición genética a sufrir meningitis neumocócica [100, 101, 102].

La forma de presentación clínica en el SA suele ser indistinguible de la que ocurre por otras etiologías. La fiebre y la alteración en el nivel de conciencia son síntomas habituales. Como ocurría en nuestro paciente, algunas características clínicas clásicas como la cefalea pueden estar ausentes, dificultando el diagnóstico [13, 103]. Parece existir más frecuencia de convulsiones, signos focales en las etapas tempranas de la enfermedad y afectación del VIII par craneal [104].

**Neumonía.** *S. pneumoniae* es el germen más frecuentemente aislado en las neumonías con hemocultivo positivo [105]. Suele presentarse de manera abrupta, con fiebre, escalofríos, tos con expectoración purulenta y dolor torácico de características pleuríticas. En pacientes ancianos, estas cualidades pueden estar ausentes. El patrón radiológico típico consiste en una consolidación homogénea no segmentaria.

Existe una considerable superposición en la presentación clínica, que no permite distinguir a los pacientes bacteriémicos de los no lo son. No obstante, en la neumonía bacteriémica los pacientes afectados son más jóvenes, presentan una temperatura más elevada, mayor taquicardia, o un ingreso hospitalario más precoz [106].

## DIAGNÓSTICO Y TRATAMIENTO

El diagnóstico del SA requiere un alto índice de sospecha. Los hemocultivos positivos siguen siendo la piedra angular para el diagnóstico, tanto para la identificación del germen como para probar la susceptibilidad a los antibióticos [96, 107]. Un hemocultivo negativo, que ocurre hasta en un 31% de todos los casos, puede originar confusión, y a menudo plantea considerables dilemas diagnósticos y terapéuticos. Suele aparecer como consecuencia de un tratamiento antibiótico previo [31, 32, 108].

El tratamiento médico del SA se basa en la supresión de *S. pneumoniae* con fármacos antimicrobianos, aunque en un porcentaje elevado de pacientes es preciso realizar cirugía de la endocarditis [6]. Antes de la introducción de la penicilina



era un proceso mortal [22, 23]. La alta tasa de resistencia a la penicilina existente en España [84] desaconseja su utilización de manera empírica. Al existir meningitis, se recomienda utilizar ceftriaxona o cefotaxima a altas dosis en combinación con vancomicina, hasta obtener el patrón de sensibilidad antibiótica [96, 109, 110]. Aunque no hay datos suficientes para recomendar moxifloxacino como parte del tratamiento de la meningitis neumocócica, este fármaco se ha utilizado a veces en pacientes con alergias graves a cefalosporinas o vancomicina [111]. Una buena terapia antibiótica de inicio temprano, adecuada y mantenida, mejora el pronóstico [30].

Una revisión Cochrane de 2015 encontró que los corticoides reducen la mortalidad en la meningitis por *S. pneumoniae* (RR 0,84, IC95%: 0,72-0,98), la sordera neurosensorial (RR 0,74, IC95%: 0,63-0,87) y las secuelas neurológicas (RR 0,83, IC95% 0,69-1,00). Es aconsejable su utilización en el SA [41, 103].

Muchos pacientes con SA precisan tratamiento quirúrgico debido a las complicaciones graves que presentan, aunque supone un riesgo importante durante la fase activa de la enfermedad. Las indicaciones de una cirugía precoz son insuficiencia cardíaca progresiva, infección incontrolada y la prevención de complicaciones embólicas [96, 112]. La cirugía valvular temprana, realizada dentro de las 48 horas posteriores al diagnóstico, disminuye la mortalidad prematura [51, 63, 93, 113]. También reduce el riesgo de complicaciones, como el embolismo sistémico, el choque cardiogénico o el fallo multiorgánico, comparado con la terapia convencional [27, 29, 60, 114, 115]. A pesar de la evidencia de una mayor supervivencia de los pacientes con cirugía precoz, hay que equilibrar los beneficios de la operación con los riesgos que presenta el paciente [28, 112]. Los pacientes con SA que han sido intervenidos quirúrgicamente representan la mitad de los casos (57,58%).

**Serotipos.** Las manifestaciones más infrecuentes de ENI, como el SA, suelen estar producidas por serotipos no incluidos en la vacuna antineumocócica conjugada 13-valente (VNC13), y presentan mayor resistencia a los antimicrobianos [116]. En la revisión bibliográfica que hemos realizado, solamente se refleja el serotipo causante del SA en uno de cada seis pacientes. La mayoría de ellos están incluidos en la vacuna antineumocócica polisacárida 23-valente (VNP23), y algo menos de la mitad en la VNC13. Hay que recordar que los casos revisados, aparecen en un periodo de tiempo amplio.

## COMPLICACIONES

Las complicaciones del SA son diversas. Pueden ocasionar lesiones neurológicas, pericarditis, aneurismas infecciosos, manifestaciones osteomusculares o insuficiencia renal aguda, entre otras (tabla 1). El caso que hemos expuesto presentó ictus y sordera neurosensorial.

**Ictus.** El ictus es una complicación frecuente. Aparece en el 25% de los pacientes con meningitis [117], y en el 15% de los pacientes con endocarditis [118]. El riesgo con ambas patologías se incrementa al 38% [88] Aparece más frecuentemente en infección por *S. aureus* y afectación de la válvula mitral. Por

el contrario, es infrecuente cuando ocurre por *S. pneumoniae* y la válvula aórtica es la dañada. El tratamiento antibiótico apropiado de manera precoz, disminuye el riesgo de complicaciones neurológicas [119]. En nuestra revisión aparece en el 22,97% de los pacientes.

El origen del ictus en el síndrome de Austrian puede deberse a la meningitis, endocarditis o la neumonía, no estando implicados en el mismo los factores de riesgo cardiovasculares clásicos [120]. La vasculitis, el espasmo, o la trombosis intraarterial son factores implicados en el origen meníngeo del ictus [121], aunque la vasculitis ha sido cuestionada recientemente [122]. La endocarditis puede ocasionarlo por embolismo del sistema nervioso central [6] y la neumonía por hipercoagulabilidad, activación plaquetaria y deterioro de la función endotelial [123].

**Sordera neurosensorial.** Aunque la endocarditis puede producir hipoacusia neurosensorial por laberintitis infecciosa o hipoxia secundaria a un embolo en el laberinto [124], la causa más probable en el SA parece ser debida a la meningitis. La pérdida de audición es una de las complicaciones más comunes de la meningitis neumocócica, ocurriendo hasta en el 36% de los sobrevivientes. La recuperación de la audición ocurre en un 40-65% de los pacientes [8, 125, 126], recuperación que no se ha producido en el caso que presentamos. Se ha achacado a la ototoxicidad de *S. pneumoniae* [127]. La gravedad de la infección es el determinante clave de la pérdida de la audición a largo plazo [128]. También influyen la edad avanzada, el serotipo o el sexo femenino [126, 129].

## FACTORES DE RIESGO. COMORBILIDADES

La aparición de la ENI está influenciada por factores sociodemográficos. Es más frecuente en pacientes con bajo nivel socioeconómico [130], escaso nivel de estudios [131] y varones [87]. La prevalencia de la ENI aumenta con la edad debido a la inmunosenescencia (descenso de función inmune con la edad), y a las altas tasas de comorbilidades y de enfermedades agudas [132]. También es más frecuente en paciente fumadores [131] y en los que consumen alcohol [133].

Los pacientes inmunocomprometidos, con asplenia funcional o anatómica, los trasplantados, los que tienen tumores o hemopatía maligna, los que se encuentran en tratamiento con medicamentos inmunosupresores, corticoides, o con fármacos inmunobiológicos, y los que tienen fistulas del LCR o implantes cocleares presentan un aumento del riesgo de padecer ENI. Ciertas comorbilidades como diabetes mellitus, enfermedad renal, hepática, respiratoria, cardíaca o autoinmune también se han involucrado en un aumento de riesgo de padecer ENI. Así mismo se han descrito otros procesos como las infecciones en senos paranasales y oído, la infección por el virus gripal A (H1N1), la desnutrición, el consumo de cocaína o las drogas endovenosas [21, 22, 24, 40, 42, 50, 53, 86, 92, 134, 135].

El mayor riesgo de padecer ENI ocurre en los pacientes inmunodeprimidos, aunque un estudio realizado en una cohorte amplia de pacientes ha demostrado que la presencia de dos

condiciones de riesgo casi igualaba ese riesgo, y la presencia de tres factores lo duplicaba. Así por ejemplo, en los mayores de 65 años, el riesgo relativo de padecer una ENI en pacientes inmunodeprimidos es de 4,4 (IC95%:3,9-5,0), en los que presentan dos factores de riesgo es de 3,6 (IC95%:3,1-4,1), y los que presentan tres factores de riesgo 7,6 (IC95%:6,4-8,9) [136].

El SA presenta algunas peculiaridades a lo anteriormente descrito. No aparece más frecuentemente en los mayores de edad, sino que ocurre, como hemos visto, en la edad media de la vida. El consumo de alcohol como factor de riesgo es descrito más frecuentemente que en la ENI. Se cree que su influencia es debida a las alteraciones que ocasiona en las respuestas inmunes innatas y adaptativas para la defensa contra infecciones neumocócicas [137, 138]. No obstante, la noción de que el SA es una enfermedad que ocurre en pacientes alcohólicos es cuestionable, ya que sólo aparece como factor de riesgo en el 37,88% de los casos.

La diabetes, como ocurre en el caso que presentamos, aparece como factor de riesgo en el 7,58% de los pacientes. Se cree que es debido a los efectos nocivos de la hiperglucemia en la función inmune [139]. Es conocido que la diabetes, aumenta el riesgo de padecer neumonía neumocócica y ENI, y que su impacto es mayor en individuos menores de 64 años, siendo más pronunciado por debajo de los 40 años [140].

Uno de cada diez pacientes no presentaba antecedentes de riesgo. La pregunta de por qué un paciente inmunocompetente y sano, sufre un SA, permanece sin respuesta.

## INFLUENCIA DE LA VACUNACIÓN EN EL SÍNDROME DE AUSTRIAN

En la década de 1970, Robert Austrian defendió la fabricación y distribución de una vacuna polisacárida 14-valente, que evolucionó a la formulación actual 23-valente. Actualmente se utilizan dos vacunas en la prevención de la ENI, la VNP23 y la VNC13. La vacuna que contiene polisacáridos, es la que más serotipos incluye, pero no genera memoria inmunológica ni respuesta secundaria de anticuerpos. Provoca un fenómeno de tolerancia inmunitaria, no actúa sobre la colonización nasofaríngea, y es poco inmunógena en menores de 2 años. La vacuna conjugada incluye un número menor de serotipos, induce memoria inmunológica y desarrolla una respuesta inmunitaria más potente que la vacuna polisacárida. Es inmunógena desde los primeros meses de vida y crea inmunidad en las mucosas, disminuyendo el estado de portador nasofaríngeo [141, 142].

La introducción de la VNC13 en el calendario vacunal en la Comunidad de Madrid, ha originado una reducción importante en la incidencia de la ENI producida por serotipos incluidos en la vacuna en todos los grupos de edad [3], lo que apoya la existencia de protección de grupo [143]. En Canadá se ha observado también una marcada reducción de ENI por serotipos incluidos en la VNC13, aunque de forma más modesta en la edad media de la vida [86], que es donde ocurre más frecuentemente el SA. Si bien la reducción de la incidencia global ha sido del 43%, se está produciendo un incremento de

los casos ocasionados por serotipos no incluidos en la VNC13, especialmente en mayores de 59 años [3]. En Inglaterra y Gales se ha observado la misma tendencia [143].

Es posible que la epidemiología de la ENI, y por tanto la del SA, esté cambiando. Se cree que la implantación progresiva en el calendario infantil de la VNC13 realizará un efecto rebaño o inmunidad colectiva de los adultos no vacunados frente a estos serotipos [19, 144-146]. No obstante, la aparición de ENI en pacientes adultos por serotipos no incluidos en la VNC13 cuestiona la capacidad de crear protección global [86, 147, 148] y requerirá un enfoque diferente en las estrategias de vacunación. Los serotipos no incluidos en la misma podrían desempeñar un papel importante en la ENI de adultos en un futuro cercano [149, 150]. Una nueva vacuna conjugada 15-valente, que contiene las cepas 22F y 33F se está experimentando actualmente en ensayos clínicos [151]. La vacunación en grupos de riesgo, es una necesidad.

La introducción de la vacuna VNC7 supuso un descenso de la resistencia antibiótica. [152, 153], aunque en España se apreció un aumento achacable a serotipos no incluidos en dicha vacuna [154]. La posterior introducción de la VNC13, que incluía algunos de los serotipos resistentes, ha supuesto una disminución de la resistencia antibiótica en nuestro país [155]. Una evolución similar ha ocurrido en Dinamarca [156]. El efecto beneficioso se produce, al menos, de dos formas: desacelerando la propagación de serotipos especialmente resistentes, como el 19A, y evitando la utilización de antimicrobianos al prevenir la enfermedad [157, 158].

Una de las limitaciones de esta revisión es que únicamente se han incluido casos referenciados, que además aportaban información clínico-epidemiológica. Los incluidos en series de endocarditis o meningitis neumocócicas, sin información adicional [6, 92, 93, 159], no han sido reflejados en esta revisión.

## CONCLUSIONES

El síndrome de Austrian es una realidad infrecuente que no debe obviarse por su gravedad. El diagnóstico de sospecha precoz puede evitar un desenlace fatal. Ante cualquier paciente con neumonía o meningitis neumocócica, especialmente de mediana edad, se aconseja realizar una exploración cardíaca para descartar la presencia de una endocarditis, y reemplazar si procede, la válvula afectada lo más rápidamente posible. No podemos olvidar, parafraseando a Osler, que la medicina es un arte de probabilidades y una ciencia de incertidumbres.

## BIBLIOGRAFÍA

1. Grupo de Trabajo vacunación frente a neumococo en grupos de riesgo 2015 de la Ponencia de Programas y Registro de Vacunaciones. Utilización de la vacuna frente a neumococo en grupos de riesgo. Comisión de Salud Pública del Consejo Interterritorial del Sistema Nacional de Salud. Ministerio de Sanidad, Servicios Sociales e Igualdad, 2015.
2. Backhaus E, Berg S, Andersson R, Ockborn G, Malmström P, Dahl M et al. Epidemiology of invasive pneumococcal infections: mani-

- festations, incidence and case fatality rate correlated to age, gender and risk factors. *BMC Infect Dis* 2016; 16:367. DOI: 10.1186/s12879-016-1648-2.
- Latasa P, Sanz JC, Ordobás M, Barranco MD, Insúa E, Gil de Miguel Á et al. Evolución de la enfermedad neumocócica invasora y sus serotipos en la Comunidad de Madrid. *Enferm Infecc Microbiol Clin*. 2017. DOI: 10.1016/j.eimc.2017.10.026.
  - Branger S, Casalta JP, Habib G, Collard F, Raoult D. *Streptococcus pneumoniae* endocarditis: persistence of DNA on heart valve material 7 years after infectious episode. *J Clin Microbiol*. 2003;41:4435-7. DOI: 10.1128/JCM.41.9.4435-4437.2003.
  - Taylor SN, Sander CV. Unusual Manifestations of Invasive Pneumococcal Infection. *Am J Med*. 1999;7(1A):12S-27S. PMID: 10451005.
  - De Egea V, Muñoz P, Valerio M, de Alarcón A, Lepe JA, Miró JM et al. Characteristics and Outcome of *Streptococcus pneumoniae* Endocarditis in the XXI Century: A Systematic Review of 111 Cases (2000-2013). *Medicine*. 2015;94(39):e1562. DOI: 10.1097/MD.0000000000001562.
  - Patel H, Patel C, Soni M, Patel A, Banda V. Acute Primary Pneumococcal Purulent Pericarditis With Cardiac Tamponade: A Case Report and Literature Review. *Medicine*. 2015;94(41):e1709. doi: 10.1097/MD.0000000000001709.
  - McGill F, Heyderman RS, Panagiotou S, Tunkel AR, Solomon T. Acute bacterial meningitis in adults. *Lancet*. 2016;388(10063):3036-47. DOI: 10.1016/S0140-6736(16)30654-7.
  - Barbeito-Castiñeiras G, Guinda-Giménez M, Cores-Calvo O, Hernández-Blanco M, Pardo-Sánchez F. Artritis neumocócica en población pediátrica. *Rev Esp Quimioter*. 2017 ;30(2):118-122. PMID: 28205429.
  - Prodinge PM, Pilge H, Banke JJ, Bürklein D, Gradinge R, Miethke T et al. Acute osteomyelitis of the humerus mimicking malignancy: *Streptococcus pneumoniae* as exceptional pathogen in an immunocompetent adult. *BMC Infect Dis*. 2013;13:266. DOI: 10.1186/1471-2334-13-266.
  - Kim T, Hong SI, Park SY, Jung J, Chong YP, Kim SH et al. Clinical Features and Outcomes of Spontaneous Bacterial Peritonitis Caused by *Streptococcus pneumoniae*: A Matched Case-Control Study. *Medicine*. 2016;95(22):e3796. DOI: 10.1097/MD.0000000000003796.
  - Pasticci MB, Donnini A, Mencacci A, Lalaplorcia LM, Cavazzoni E, Baldelli F. A diagnosis of pneumococcal peritonitis secondary to pyosalpinx in a young healthy female by culturing peritoneal pus. *New Microbiol*. 2008;31(2):295-8. PMID: 18623998.
  - Brouwer M.C, Van De Beek D. Management of bacterial central nervous system infections. *Handb Clin Neurol*. 2017;140:349-64. DOI: 10.1016/B978-0-444-63600-3.00019-2.
  - Díez de Los Ríos J, Isernia V, Navarro M. *Streptococcus pneumoniae* cellulitis. *Rev Clin Esp*. 2017;217(1):57. DOI: 10.1016/j.rce.2016.08.002.
  - Popowicz ND, Lansley SM, Cheah HM, Kay ID, Carson CF, Waterer GW et al. Human pleural fluid is a potent growth medium for *Streptococcus pneumoniae*. *PLoS ONE*. 2017;12(11):e0188833. DOI: 10.1371/journal.pone.0188833.
  - Vallés J, Domingo P, Mancebo J, Blanch L. Puerperal endometritis, sepsis and meningitis caused by *Streptococcus pneumoniae*. *Med Clin*. 1985;84(7):293. PMID: 3982150.
  - Picazo J, Dueñas J, Ramirez A, Perez AR, Padilla E, Herrero S et al. Incidence of pediatric invasive pneumococcal disease in the Island of Majorca (2008-2010), an area with non-universal vaccination, and estimations of serotype & children population coverage by available conjugate vaccines *BMC Infect Dis*. 2013;13:503. DOI: 10.1186/1471-2334-13-503.
  - Austrian R. The syndrome of pneumococcal endocarditis, meningitis and rupture of the aortic valve. *Trans Am Clin Climatol Assoc*. 1956;68:40-7. PMID: 13486606.
  - Cafiero-Fonseca ET, Stawasz A, Johnson ST, Sato R, Bloom DE. The full benefits of adult pneumococcal vaccination: A systematic review. *PLoS ONE*. 2017;12(10):e0186903. DOI: 10.1371/journal.pone.0186903.
  - Marrie TJ, Tyrrell GJ, Garg S, Vanderkooi OG. Factors predicting mortality in invasive pneumococcal disease in adults in Alberta. *Medicine*. 2011;90(3):171-9. DOI: 10.1097/MD.0b013e31821a5a76.
  - Sewlall NH, Tikly M. Invasive Pneumococcal infection presenting as septic arthritis and Austrian-like syndrome involving the tricuspid valve in patient with underlying HIV infection. *Joint Bone Spine* 2005; 72:86-8. DOI: 10.1016/j.jbspin.2004.08.005.
  - Siles Rubio JR, Anguita Sánchez M, Castillo Domínguez JC, Ramírez Moreno A, Pavlovic D, Berjillos Cortés F et al. Síndrome de Austrian (endocarditis, meningitis y neumonía por *Streptococcus pneumoniae*). A propósito de un caso poco frecuente. *Rev Esp Cardiol*. 1998;51(12):1006-8. PMID: 9927854.
  - Velázquez C, Araji O, Barquero JM, Perez-Duare E, Garcia-Borbolla M. Austrian Syndrome: A clinical rarity. *Int J Cardiol*. 2008;127(2):e36-8. DOI: 10.1016/j.ijcard.2007.01.085.
  - Soto Flores N, Vallejo Camazón N, Bayes-Genis A. Síndrome de Austrian complicado con absceso perianular mitral. *Rev Esp Cardiol*. 2017;70(12):1136 DOI: 10.1016/j.rec.2017.04.016.
  - Schimmelpenninck CA, Henkens IR, Duchateau CS, van Buren M. Austrian syndrome: a patient with meningitis, pneumonia and endocarditis. *Ned Tijdschr Geneesk*. 2010;154:A1480. PMID: 20482921.
  - Carrasco R, Roig P, Salavert M, Nieto A, Bernacer B, Rodríguez M et al. Síndrome de Austrian e infección por el virus de la inmunodeficiencia humana. *An Med Intern*. 1991; 8(8):391-2. PMID: 1768749.
  - Echeverri D, Vargas MA, Matta L, Rosso F, Segura JD. Infección invasiva por *Streptococcus pneumoniae*: reporte de caso de un paciente con síndrome de Austrian. *Biomédica*. 2015;35:16-20. DOI: 10.1590/S0120-41572015000100003.
  - Atkinson K, Augustine DX, Easaw J. Austrian syndrome: a case report and review of the literature. *BMJ Case Rep*. 2009. DOI: 10.1136/bcr.03.2009.1724.
  - Favre G, Remy V, Martinot M, Hansmann Y, Eisenmann B, Christmann D. Haematogenous brain abscess complicating a case of Austrian syndrome. *Scand J Infect Dis* 2002;35:275-6. PMID: 12839159.
  - Beadsworth MJB, Wootton D, Chenzbraun A, Beeching NJ. Austrian's syndrome: The first described case of pneumococcal meningitis pneumonia and endocarditis in an injecting drug user. *Eur J Intern*

- Med. 2007;18(8):605-6. DOI: 10.1016/j.ejim.2007.03.012.
31. Poulsen JB, Moser C, Espersen K, Moller K. Austrian syndrome. BMJ Case Rep. 2011. DOI:10.1136/bcr.09.2010.3368.
  32. Rahim MA, Zaman S, Haque HF, Afroz SR, Uddin KN. Successful medical management of a case of Austrian syndrome—an uncommon entity in the modern antibiotic era: a case report. BMC Res Notes. 2017; 10(1):456. DOI 10.1186/s13104-017-2801-8.
  33. Kanakadandi V, Annapureddy N, Agarwal SK, Sabharwal MS, Ammakkanavar N, Simoes P et al. The Austrian syndrome: a case report and review of the literature. Infection. 2013;41(3):695-700. DOI: 10.1007/s15010-012-0361-3.
  34. Peñasco Y, González-Castro A, Rodríguez-Borregan JC. Austrian syndrome by *Staphylococcus aureus* in a patient without risk factors. Med Clin. 2016;147(11):518-9. DOI: 10.1016/j.medcli.2016.09.004.
  35. Milazzo L, Marchetti G, Negri C. A case of Austrian's syndrome with ocular involvement. Infection. 1999;27(1):46-7. PMID: 10027109.
  36. Asbach S, Bode C, Geibel A. A Severe Case of Austrian Syndrome. J Am Soc Echocardiogr. 2004;17:1213. DOI: 10.1016/j.echo.2004.06.022.
  37. Belvisi V, Del Borgo C, Morelli F, Marocco R, Tieghi T, Fabietti P et al. Late onset invasive pneumococcal disease in a liver transplanted patient: beyond the Austrian syndrome. Transpl Infect Dis. 2013;15: E111-4. DOI: 10.1111/tid.12083.
  38. Dalal A, Ahmad H. Austrian Syndrome (Pneumococcal Pneumonia, Meningitis, and Endocarditis): A Case Report. Am J Med Sci. 2008;336(4):354-5. DOI: 10.1097/MAJ.0b013e31815bd256.
  39. Deshayes S, de Boysson H, Salmon-Rousseau A, Baldolli A, Auzary C, Geffray L. Pneumococcal Meningitis and Endocarditis: A Case Report. Am J Med. 2016;129(3):e19-20. DOI: 10.1016/j.amjmed.2015.09.025.
  40. Dos Santos VM, Antunes VP, Tironi FA, DosReis MA. Austrian Syndrome. Autopsy report. Acta Med Austriaca. 2004. 31(3): 88-90. PMID: 15515485.
  41. Du Cheyron D, Lesage A, Le Page O, Flais F, Leclercq R, Charbonneau P. Corticosteroids as adjunctive treatment in Austrian's syndrome (pneumococcal endocarditis, meningitis, and pneumonia): report of two cases and review of the literature. Clin Pathol. 2003;56:879-81. PMID: 14600140
  42. Shokoohi H, Haywood Y, Najam F, Taheri MR. Emergent double Valve replacement in Austrian syndrome. Am J Emerg Med. 2015;33(2):314.e3-6. DOI: 10.1016/j.ajem.2014.08.040.
  43. Subirà C, Perez H, Anglada M, Lopez J. Síndrome de Austrian. Med Intensiva. 2010;34(2):155-6. DOI: 10.1016/j.medin.2009.02.002
  44. Trotter J, Aru G, Fox E. Austrian Triad with Sinus of Valsalva Aneurysm and Rupture. Ann Thorac Surg. 2006;82:1525-7. DOI: 10.1016/j.athoracsur.2006.01.098.
  45. Vindas-Cordero JP, Sands M, Sanchez W. Austrian's triad complicated by suppurative pericarditis and cardiac tamponade: a case report and review of the literature. Int J Infect Dis. 2009;13(1):e23-5. DOI: 10.1016/j.ijid.2008.04.005
  46. Wilbring M, Tugtekin S-M, Matschke K, Kappert U. Austrian Syndrome in the context of a fulminant pneumococcal native valve endocarditis. Braz J Infect Dis. 2012;16(5):486-8. DOI: 10.1016/j.bjid.2012.08.003.
  47. White B, Diggle M, Todd A, Dundas S, Inverarity D. A novel pneumococcus with a new association. Travel Med Infect Dis. 2011;9(2):84-7. DOI: 10.1016/j.tmaid.2011.02.005.
  48. Kim YM, Kim SA, Kim MG, Kwon YS, Kim EJ, Jo SH. Austrian Syndrome with a delayed onset of heart failure. J Cardiovasc Ultrasound. 2011;19(1):35-7. DOI: 10.4250/jcu.2011.19.1.35.
  49. González-Juanatey C, Testa A, Mayo J, González-Gay MA. Austrian syndrome: report of two new cases and literature review. Int J Cardiol. 2006;108(2):273-5. DOI: 10.1016/j.ijcard.2005.02.045.
  50. Kakogawa J, Orito S, Masuya N, Sadatsuki M, Gomibuchi H, Minoura S. Postpartum maternal pneumococcal meningitis complicated by endocarditis. Acta Obstet Gynecol Scand. 2011;90(1):118-20. DOI: 10.1111/j.1600-0412.2010.01032.x.
  51. Kelly A, Palmer A, Manaktala R, Magge A. Double valve replacement of the mitral and tricuspid valves: An uncommon result of Austrian syndrome. Int J Cardiol. 2016;223:536-7. DOI: 10.1016/j.ijcard.2016.08.134.
  52. Luzzati R, Pinamonti B, Giacomazzi D, Sinagra G, Zingone B. Aortic-right atrium fistula complicating Austrian Syndrome: a case report and literature review. Infez Med. 2007;15(2):124-8. PMID: 17599001.
  53. Mankongpaisarnrung C, Soontrapa S, Nantsupawat T, Desai V, Nugent K. Renal infarction as a presentation of Austrian syndrome: thromboembolic phenomenon of pneumococcal endocarditis. Am J Med Sci. 2012;344(3):251-4. DOI: 10.1097/MAJ.0b013e318254ed7e.
  54. Midon ME, Goldoni F, Souza SG, Miyasato JN. Austrian Syndrome: case report. Arq Bras Cardiol. 2011;97(3):e50-2. PMID: 22030703.
  55. Muñoz P, Sainz J, Rodríguez-Creixéms M, Santos J, Alcalá L, Bouza E. Austrian syndrome caused by highly penicillin-resistant *Streptococcus pneumoniae*. Clin Infect Dis. 1999;29(6):1591-2. DOI: 10.1086/313542.
  56. Yusuf J, Ahmad K, Mazumder S, Khouzam R. *Streptococcus pneumoniae*-associated pneumonia, meningitis, and endocarditis: a case of Austrian syndrome. La State Med Soc. 2012;164(6):324-6. PMID: 23431675.
  57. Hristea A, Nicolae D, Luka, AI, Constantinescu RM, Aramă V, Tănăsescu, R. Invasive pneumococcal infections: Austrian syndrome. Rom J Intern Med. 2009;47(1):93-6. PMID: 19886075.
  58. Martínez-González J, Robles-Arias C, Rodríguez-Cintrón W. Rapidly Progressive and Almost Lethal Pneumonia. P R Health Sci J. 2017;36(1):41-43. PMID: 28266699.
  59. Rammeloo L, Hrudas J, Sobotka-Plojhar M, Avis W, Schoof P. Austrian syndrome in a child-aortic valve endocarditis following pneumococcal meningitis. Int J Cardiol. 2004;94:321-2. DOI: 10.1016/j.ijcard.2003.03.025.
  60. Baig A, Moskovits M, Herrold EM, Borra S. Austrian Syndrome and Multiple Myeloma: A Fatal Combination. N Am J Med Sci. 2012;4(10):516-9. DOI: 10.4103/1947-2714.102014.

61. Alhushki W, Rongkaviliit C. Austrian Syndrome Associated with Pandemic (H1N1) 2009 in Child. *Emerg Infect Dis* 2010;16(9):1493-5. DOI: 10.3201/eid1609.091779.
62. Lindberg J, Prag J, Schonheyder HC. Pneumococcal endocarditis is not just a disease of the past: an analysis of 16 cases diagnosed in Denmark 1986-1997. *Scand. J. Infect. Dis.* 1998;30:469-72. PMID: 10066046
63. Watson X, Parris M. Infective endocarditis and mannose-binding lectin deficiency. A case report. *J Intensive Care Soc.* 2015;16(4):355-8. DOI: 10.1177/1751143715581392.
64. Zachariah D, Manga P. HIV and invasive pneumococcal infection. *Int J Cardiol.* 2015;198:157-8. DOI: 10.1016/j.ijcard.2015.06.167.
65. Rhodes FD. Pneumococcal meningitis, endocarditis and rupture of the aortic valve: a case report. *J Indiana State Med Assoc.* 1961;54:313-5. PMID: 13742824.
66. Martín Angulo PG, Bagnulo H. Sepsis posesplenectomía: síndrome de Austrian como forma de presentación. *Rev Méd Urug* 2013; 29(3):195-198. (Internet) Disponible en: [www.scielo.org/](http://www.scielo.org/)
67. Smetana J, Kosina P, Boštíková V, Plíšek S, Hermanová Z, Boštík P et al. Austrian Syndrome: Pneumococcal Meningitis, Pneumonia and Endocarditis. A Case Report. *Cesk Slov Neurol N* 2012; 75/108(4): 494-7. (Internet) Disponible en <http://www.csnn.eu/pdf?id=38438>
68. Bebjak A, Virtová S, Škorpil J, Braunová J, Bergerová T, Sedláček D. Mitral valve replacement as a result of severe *Streptococcus pneumoniae* infection. *Eur Surg* .2016 48 (3):S181-S183. DOI 10.1007/s10353-016-0442-0.
69. Galindo García MJ, Kestler M, Muñoz P, Bouza E. Severe bacterial non-AIDS infections in HIV women. *Rev Esp Quimioter.* 2018;31(6):546-9. PMID: 30421884.
70. Bindroo S, Akhter S, Thakur K, Geller Ch. Austrian triad complicated by septic arthritis and aortic root abscess. *Cureus* 2018;10(7): e3018. DOI 10.7759/cureus.3018.
71. Chirteş IR, Florea D, Chiriac C, Mărginean OM, Mănăştirean C, Vitin AA et al. Severe Austrian Syndrome in an Immunocompromised Adult Patient. A Case Report. *J Crit Care Med (Targu Mures).* 2018;4(1):17-22. DOI: 10.1515/jccm-2017-0025.
72. de Haas R.J., Kruij J., van Golde A.E.L., Fraatz T.F., Mulder B., Veneman T.F. A patient with the Austrian syndrome. *Neth J Crit Care* 2011;15(2):84-6. (Internet) Disponible en: <https://www.njcc.nl/sites/nvic.nl/files/pdf/NJCC%2002%20casereport-Veneman.pdf>
73. Georgiadou SP, Manoulakas E, Makaritsis KP, Dalekos GN. A chronic alcoholic man with high fever, neck rigidity and loss of consciousness: remember the Austrian syndrome a commonly unrecognised invasive pneumococcus triad. *BMJ Case Rep.* 2018. DOI: 10.1136/bcr-2018-225010.
74. Nog R., Zaheer N., Badshah C. Austrian syndrome (Triad of pneumococcal pneumonia, meningitis and endocarditis) in an intravenous drug user: A case report *Infect Dis Clin Pract* 2010;18: 406-7 DOI: 10.1097/IPC.0b013e3181db807f.
75. Salinas GA, Contreras RJ, Lanás ZF, Neira VV, Soto M, Silva A et al. Síndrome de Austrian, reporte de caso. *Rev Med Chile* 2017; 145:1480-4. DOI:10.4067/s0034-98872017001101480.
76. Reyes-Grajales E.W., Soto-Pillich G., Colon-Caban M., Gonzalez-Claudio G. Shedding old skin: A case of austrian syndrome infection caused by pneumococcus serotype 6C *Infect Dis Clin Pract* 2015;23(2):70-1 DOI: 10.1097/IPC.0000000000000220.
77. Botta C, Marchisio E, Ferrero L, Perendones M, Goñi M. Síndrome de Austrian: Presentación de dos casos clínicos y revisión de la literatura. *Arch Med Int.* 2015;37(3):127-30.(Internet) Disponible en: [www.scielo.cl](http://www.scielo.cl).
78. Oyonarte M, Ebensperger A, Luque M, Del Castillo C, Lucero FE, Sepúlveda E. Síndrome de Austrian en endocarditis infecciosa: reporte de un caso y manejo médico quirúrgico exitoso. *Rev Chil Cardiol.* 2018; 37(1):38-41. DOI: 10.4067/S0718-85602018000100038.
79. Benoy M, Ahmad Q, Abbas F, Gurell M. Austrian Syndrome: A Rare and Unfortunate Triad. *Chest Annual meeting, October 22-26, 2016 Los Angeles. Chest* 2016;150(4)Supplement1:422A. DOI: 10.1016/j.chest.2016.08.435.
80. Ferrara S, Kopec S, Newstein M. An infectious cascade: A rare case of Austrian syndrome in an alcoholic presenting with sepsis. *Chest Annual meeting, October 22-26, 2016 Los Angeles. Chest* 2016;150(4) Supplement 1:444A. DOI: 10.1016/j.chest.2016.08.457.
81. Tay Y, Parekh P, Koh J, Low T. The brain reveals the secrets of the heart. *American Thoracic Society International Conference, May 19-24, 2017 Washington DC. Am J Respir Crit Care Med* 2017;195:A6052 DOI: 10.1164/ajrccmconference.2017.C62.
82. Patadia D, John A, Johari D. A unique presentation to austrian syndrome meningitis, pneumonia, and endocarditis secondary to streptococcal pneumoniae in a patient without risk factors. *American Thoracic Society International Conference, May 19-24, 2017 Washington DC. Am J Respir Crit Care Med* 2017;195:A4057. DOI: 10.1164/ajrccm-conference.2017.B66.
83. Cheema MI, Iftikhar A. Austrian syndrome: A rare life threatening disease. *American Thoracic Society International Conference, May 15-20, 2015 Denver. Am J Respir Crit Care Med* 191;2015:A5880.
84. European Centre for Disease Prevention and Control. Invasive pneumococcal disease. *Annual epidemiological report for 2016. ECDC (Internet).* 2018. (Último acceso: noviembre 2018) Disponible en: [https://ecdc.europa.eu/sites/portal/files/documents/AER\\_for\\_2016-invasive-pneumococcal-disease\\_0.pdf](https://ecdc.europa.eu/sites/portal/files/documents/AER_for_2016-invasive-pneumococcal-disease_0.pdf)
85. Càmara J, Marimón JM, Cercenado E, Larrosa N, Quesada MD, Fontanals D, et al. Decrease of invasive pneumococcal disease (IPD) in adults after introduction of pneumococcal 13-valent conjugate vaccine in Spain. *PLoS ONE.* 2017;12(4): e0175224. DOI: 10.1371/journal.pone.0175224.
86. Marrie TJ, Tyrrell GJ, Majumdar SR, Eurich DT. Effect of Age on the Manifestations and Outcomes of Invasive Pneumococcal Disease in Adults. *Am J Med.* 2018;131 (1):100:e1-e7. DOI: 10.1016/j.amjmed.2017.06.039.
87. de St Maurice A, Schaffner W, Griffin MR, Halasa N, Grijalva CG. Persistent Sex Disparities in Invasive Pneumococcal Diseases in the Conjugate Vaccine Era. *J Infect Dis.* 2016;214(5):792-7. DOI: 10.1093/infdis/jiw222.
88. Lucas MJ, Brouwer MC, van der Ende A, van de Beek D. Endocarditis in Adults With Bacterial Meningitis *Circulation.* 2013;127:2056-62. DOI: 10.1161/CIRCULATIONAHA.113.001545.

89. Olmos C, Vilacosta I, Fernández-Pérez C, Bernal JL, Ferrera C, García-Arribas D. The Evolving Nature of Infective Endocarditis in Spain: A Population-Based Study (2003 to 2014). *J Am Coll Cardiol*. 2017;70(22):2795-2804. DOI: 10.1016/j.jacc.2017.10.005.
90. Kan B, Ries J, Normark BH, Chang FY, Feldman C, Ko WC, et al. Endocarditis and pericarditis complicating pneumococcal bacteraemia, with special reference to the adhesive abilities of pneumococci: results from a prospective study. *Clin Microbiol Infect*. 2006;12(4):338-44. DOI: 10.1111/j.1469-0691.2006.01363.x.
91. Habib G, Badano L, Tribouilloy C, Vilacosta I, Zamorano JL, Galderisi M. Recommendations for the practice of echocardiography in infective endocarditis. *Eur J Echocardiogr*. 2010;11:202-19. DOI: 10.1093/ejechocard/jeq004.
92. Marrie TJ, Tyrrell GJ, Majumdar SR, Eurich DT. Risk factors for pneumococcal endocarditis. *Eur J Clin Microbiol Infect Dis*. 2018;37:277-80. DOI: 10.1007/s10096-017-3128-z.
93. Aronin SI, Mukherjee SK, West JC, Cooney EL. Review of pneumococcal endocarditis in adults in the penicillin era. *Clin Infect Dis*. 1998;26:165-71. PMID: 9455526.
94. Brown AO, Millett ER, Quint JK, Orihuela CJ. Cardiotoxicity during Invasive pneumococcal disease. *Am J Respir Crit Care Med*. 2015;191(7):739-45. DOI: 10.1164/rccm.201411-1951PP.
95. Musher DM, Rueda AM, Kaka AS, Mapara SM. The association between pneumococcal pneumonia and acute cardiac events. *Clin Infect Dis*. 2007;45:158-65. DOI: 10.1086/518849.
96. Habib G, Lancellotti P, Antunes MJ, Bongiorni MG, Casalta JP, Del Zotti F, et al. 2015 ESC Guidelines for the management of infective endocarditis: The Task Force for the management of Infective Endocarditis of the European Society of Cardiology (ESC). Endorsed by: European Association for Cardio-Thoracic Surgery (EACTS), the European Association of Nuclear Medicine (EANM). *Eur Heart J*. 2015;36:3075-128. DOI: 10.1714/2214.23904.
97. Cahill TH J, Prendergast BD. Infective endocarditis. *Lancet*. 2016;387:882-93. DOI: 10.1016/S0140-6736(15)00067-7.
98. Salomäki SP, Saraste A, Kemppainen J, Bax JJ, Knuuti J, Nuutila P. 8F-FDG positron emission tomography/computed tomography in infective endocarditis. *J Nucl Cardiol*. 2017;24(1):195-206. DOI: 10.1007/s12350-015-0325-y.
99. Hyafil F, Rouzet F, Le Guludec D. Nuclear imaging for patients with a suspicion of infective endocarditis: Be part of the team. *J Nucl Cardiol*. 2017;24(1):207-11. DOI: 10.1007/s12350-015-0369-z.
100. Brouwer M, Read RC, van de Beek D. Host genetics and outcome in meningococcal disease: a systematic review and meta-analysis. *Lancet Infect Dis*. 2010;10:262-74. DOI: 10.1016/S1473-3099(10)70045-1.
101. Davila S, Wright VJ, Khor CC, Sim KS, Binder A, Breunis WB et al. Genome-wide association study identifies variants in the CFH region associated with host susceptibility to meningococcal disease. *Nat Genet*. 2010;42:772-6. DOI: 10.1038/ng.640.
102. Adriani KS, Brouwer MC, Geldhoff M, Baas F, Zwinderman AH, Paul Morgan B et al. Common polymorphisms in the complement system and susceptibility to bacterial meningitis. *J Infect*. 2013;66:255-62. DOI: 10.1016/j.jinf.2012.10.00.
103. van de Beek D, Cabellos C, Dzupova O, Esposito S, Klein M, Kloek AT. ESCMID guideline: diagnosis and treatment of acute bacterial meningitis. *Clin Microbiol Infect* 2016; 22:S37-S62. DOI: 10.1016/j.cmi.2016.01.007.
104. van de Beek D, de Gans J, Spanjaard L, Weisfelt M, Reitsma J.B, Vermeulen M. Clinical features and prognostic factors in adults with bacterial meningitis. *N. Engl. J. Med*. 2004;351(18):1849-59. DOI: 10.1056/NEJMoa040845.
105. Holter JC, Müller F, Bjørang O, Samdal HH, Marthinsen JB, Jenum PA et al. Etiology of community-acquired pneumonia and diagnostic yields of microbiological methods: a 3-year prospective study in Norway. *BMC Infect Dis*. 2015;15:64. DOI: 10.1186/s12879-015-0803-5.
106. Marrie TJ, Low DE, De Carolis E, Canadian Community-Acquired Pneumonia Investigators. A comparison of bacteremic pneumococcal pneumonia with nonbacteremic community-acquired pneumonia of any etiology results from a Canadian multicentre study. *Can Respir J*. 2003;10:368-74. DOI: 10.1155/2003/862856.
107. Musher DM, Thorner AR. Community-acquired pneumonia. *N Engl J Med*. 2014;371:1619-28. DOI: 10.1056/NEJMra1312885.
108. Tattevin P, Watt G, Revest M, Arvieux C, Fournier PE. Update on blood culture negative endocarditis. *Med Mal Infect*. 2015;45:1-8. DOI: 10.1016/j.medmal.2014.11.003.
109. Woodhead M, Blasi F, Ewig S, Garau J, Huchon G, Leven M, et al. Joint Task force of the European Respiratory Society and European Society for Clinical Microbiology and Infectious Diseases. Guidelines for the management of adult lower respiratory tract infections. *Clin Microbiol Infect*. 2011;Suppl 6:E1-59. DOI: 10.1111/j.1469-0691.2011.03672.x.
110. Baddour LM, Wilson WR, Bayer AS, Fowler VG, Tleyjeh IM, Rybak MJ, et al. Infective endocarditis in adults: diagnosis, antimicrobial therapy, and management of complications. A scientific statement for healthcare professionals from the American Heart Association, endorsed by the Infectious Diseases Society of America. *Circulation*. 2015;132:1435-86. DOI: 10.1161/CIR.0000000000000296.
111. Domínguez-Alegria AR, Pintado V, Barbolla I. Treatment and prevention of invasive pneumococcal disease. *Rev Clin Esp*. 2018;218(5):244-252. DOI: 10.1016/j.rce.2018.01.004.
112. Kiefer T, Park L, Tribouilloy C, Cortes C, Casillo R, Chu V et al. Association between valvular surgery and mortality among patients with infective endocarditis complicated by heart failure. *JAMA*. 2011;306:2239-47. DOI: 10.1001/jama.2011.1701.
113. Lefort A, Mainardi JL, Selton-Suty C, Casassus P, Guillemin L, Lortholary O. *Streptococcus pneumoniae* endocarditis in adults: a multicenter study in France in the era of penicillin resistance (1991-1998): the Pneumococcal Endocarditis Study Group. *Medicine*. 2000;79:327-37. PMID: 11039081.
114. Yanagawa B, Pettersson GB, Habib G, Ruel M, Saposnik G, Latter DA, Verma S. Surgical Management of Infective Endocarditis Complicated by Embolic Stroke Practical Recommendations for Clinicians. *Circulation*. 2016;134:1280-92. DOI: 10.1161/CIRCULATIONAHA.116.024156.
115. Kang DH, Kim YJ, Kim SH, Sun BJ, Kim DH, Yun SCH et al. Early

- surgery versus conventional treatment for infective endocarditis. *N Engl J Med.* 2012;366:2466–73. DOI: 10.1056/NEJMoa1112843.
116. Sousa A, Pérez-Rodríguez MT, Nodar A, Martínez-Lamas L, Vasallo FJ, Álvarez-Fernández M, et al. Características clínicas y microbiológicas de las manifestaciones inusuales de la enfermedad invasiva neumocócica. *Enferm Infecc Microbiol Clin.* 2018;36(5):284–9 DOI: 10.1016/j.eimc.2017.05.003.
  117. Schut ES, Lucas MJ, Brouwer MC, Vergouwen MD, van der Ende A, van de Beek D. Cerebral infarction in adults with bacterial meningitis. *Neurocrit Care.* 2012;16:421–7. DOI: 10.1007/s12028-011-9634-4.
  118. Dickerman SA, Abrutyn E, Barsic B, Bouza E, Cecchi E, Moreno A, et al. The relationship between the initiation of antimicrobial therapy and the incidence of stroke in infective endocarditis: an analysis from the ICE Prospective Cohort Study (ICEPCS). *Am Heart J.* 2007;154:1086–94. DOI: 10.1016/j.ahj.2007.07.023.
  119. García-Cabrera E, Fernández-Hidalgo N, Almirante B, Ivanova-Georgieva R, Noureddine M, Plata A et al. Neurological complications of infective endocarditis: risk factors, outcome, and impact of cardiac surgery: a multicenter observational study. *Circulation.* 2013;127(23):2272–84. DOI: 10.1161/CIRCULATIONAHA.112.000813.
  120. Bodilsen J, Dalager-Pedersen M, Schønheyder HC, Nielsen H. Stroke in community-acquired bacterial meningitis: a Danish population-based study. *Int J Infect Dis.* 2014;20:18–22. DOI: 10.1016/j.ijid.2013.12.005.
  121. Klein M, Koedel U, Pfefferkorn T, Zeller G, Woehrl B, Pfister HW. Arterial cerebrovascular complications in 94 adults with acute bacterial meningitis. *Crit Care.* 2011;15(6):R281. DOI: 10.1186/cc10565.
  122. Vergouwen MD, Schut ES, Troost D, Beek D. Diffuse cerebral intravascular coagulation and cerebral infarction in pneumococcal meningitis. *Neurocrit Care.* 2010;13:217–27. DOI: 10.1007/s12028-010-9387-5.
  123. Elkind MS, Carty CL, O'Meara ES, Lumley T, Lefkowitz D, Kronmal RA et al. Hospitalization for infection and risk of acute ischemic stroke: the Cardiovascular Health Study. *Stroke* 2011;42:1851–6. DOI: 10.1161/STROKEAHA.110.608588.
  124. Lau JW, Ceranic B, Harris R, Timehin E. Bilateral sudden sensorineural hearing loss in *Staphylococcus aureus* endocarditis. *BMJ Case Rep.* 2015. DOI: 10.1136/bcr-2015-211700.
  125. Karppinen, M., Pelkonen, T., Roine, I., Cruzeiro, M.L. Hearing impairment after childhood bacterial meningitis dependent on etiology in Luanda Angola. *Int. J. Pediatr. Otorhinolaryngol.* 2015;79(11):1820–6. DOI: 10.1016/j.ijporl.2015.08.015.
  126. Worsøe L, Cayé-Thomasen P, Brandt CT, Thomsen J, Østergaard C. Factors associated with the occurrence of hearing loss after pneumococcal meningitis. *Clin Infect Dis.* 2010;51(8):917–24. DOI: 10.1086/656409.
  127. Perny M, Solygab M, Grandgirard D, Roccio M, Leib SL, Senn P. *Streptococcus pneumoniae*-induced ototoxicity in organ of Corti explant cultures *Hear Res.* 2017;350:100–9. DOI: 10.1016/j.heares.2017.04.012.
  128. Perny M, Roccio M, Grandgirard D, Solyga M, Senn P, Leib SL. Severity of Infection Determines the Localization of Damage and Extent of Sensorineural Hearing Loss in Experimental Pneumococcal Meningitis. *J Neurosci.* 2016;36(29):7740–9. DOI: 10.1523/JNEUROSCI.0554-16.2016.
  129. Heckenberg SGB, Brouwer MC, van der Ende A, Hensen EF, van de Beek D. Hearing loss in adults surviving pneumococcal meningitis is associated with otitis and pneumococcal serotype. *Clin Microbiol Infect* 2012;18:849–55. DOI: 10.1111/j.1469-0691.2011.03668.x.
  130. Spicer JO, Thomas S, Holst A, Baughman W, Farley MM. Socioeconomic and racial disparities of pediatric invasive pneumococcal disease after the introduction of the 7-valent pneumococcal conjugate vaccine. *Pediatr Infect Dis J.* 2014;33:158–64. DOI: 10.1097/INF.000000000000025.
  131. Nuorti JP, Butler JC, Farley MM, Harrison LH, McGeer A, Kolczak MS et al. Cigarette smoking and invasive pneumococcal disease. Active Bacterial Core Surveillance Team. *N Engl J Med.* 2000;342:681–9. DOI: 10.1056/NEJM200003093421002.
  132. Lundbo LF, Benfield T. Risk factors for community-acquired bacterial meningitis. *Infect Dis.* 2017;49(6):433–44. DOI: 10.1080/23744235.2017.1285046.
  133. van Veen KE, Brouwer MC, van der Ende A, van de Beek D. Bacterial meningitis in alcoholic patients: A population-based prospective study. *J Infect.* 2017;74(4):352–7. DOI: 10.1016/j.jinf.2017.01.001.
  134. Harboe ZB, Larsen MV, Ladelund S, Kronborg G, Konradsen HB, Gerstoft J et al. Incidence and risk factors for invasive pneumococcal disease in HIV-infected and non-HIV-infected individuals before and after the introduction of combination antiretroviral therapy: persistent high risk among HIV-infected injecting drug users. *Clin Infect Dis.* 2014;59(8):1168–76. DOI: 10.1093/cid/ciu558.
  135. González-Romo F, Picazo JJ, García A, Labrador M, Barrios V, Magro MC et al. Consenso sobre la vacunación anti-neumocócica en el adulto por riesgo de edad y patología de base. Actualización 2017. *Rev Esp Quimioter.* 2017;30(2): 142–168. PMID: 28198169.
  136. Shea KM, Edelsberg J, Weycker D, Farkouh RA, Stratton DR, Pelton SI. Rates of pneumococcal disease in adults with chronic medical conditions. *Open Forum Infect Dis.* 2014;1(1):ofu024. DOI: 10.1093/ofid/ofu024.
  137. Mehta AJ, Guidot DM. Alcohol abuse, the alveolar macrophage and pneumonia. *Am J Med Sci.* 2012;343(3):244–7. DOI: 10.1097/MAJ.0b013e31823ede77.
  138. Bhatta M, Pruett SB, Swiatlo E, Nanduri B. Alcohol abuse and *Streptococcus pneumoniae* infections: consideration of virulence factors and impaired immune. *Alcohol.* 2011;45(6):523–39. DOI: 10.1016/j.alcohol.2011.02.305.
  139. Wotton CJ, Goldacre MJ. Risk of invasive pneumococcal disease in people admitted to hospital with selected immune-mediated diseases: record linkage cohort analyses. *J Epidemiol Community Health.* 2012;66(12):1177–81. DOI: 10.1136/jech-2011-200168.
  140. Torres A, Blasi F, Dartois N, Akova M. Which individuals are at increased risk of pneumococcal disease and why? Impact of COPD, asthma, smoking, diabetes, and/or chronic heart disease on community-acquired pneumonia and invasive pneumococcal disease. *Thorax.* 2015;70:984–9. DOI: 10.1136/thoraxjnl-2015-206780.

141. Redondo E, Rivero I, Vargas, Mascarós E, Díaz-Maroto JL, Linares M et al. Vacunación frente a la neumonía adquirida en la comunidad del adulto. Posicionamiento del Grupo de Neumoexpertos en Prevención. *Semergen*. 2016;42(7):464-75. DOI: 10.1016/j.semerg.2016.07.009.
142. Lee GM, Kleinman K, Pelton S, Lipsitch M, Huang SS, Lakoma M. Immunization, Antibiotic Use, and Pneumococcal Colonization Over a 15-Year Period. *Pediatrics*. 2017;140(5). DOI: 10.1542/peds.2017-0001.
143. Waight PA, Andrews NJ, Ladhani SN, Sheppard CL, Slack MPE, Miller E. Effect of the 13-valent pneumococcal conjugate vaccine on invasive pneumococcal disease in England and Wales 4 years after its introduction: an observational cohort study. *Lancet Infect Dis*. 2015;15:535-43. DOI: 10.1016/S1473-3099(15)70044-7.
144. Slotved H-C, Dalby T, Hoffmann S. The effect of pneumococcal conjugate vaccines on the incidence of invasive pneumococcal disease caused by ten non-vaccine serotypes in Denmark. *Vaccine*. 2016;34(6):769-74. DOI: 10.1016/j.vaccine.2015.12.056.
145. Shiri T, Datta S, Madan J, Tsertsvadze A, Royle P, Keeling MJ et al. Indirect effects of childhood pneumococcal conjugate vaccination on invasive pneumococcal disease: a systematic review and meta-analysis. *Lancet Glob Health*. 2017;5(1):e51-e59. DOI: 10.1016/S2214-109X(16)30306-0.
146. Tsaban G, Ben-Shimol S. Indirect (herd) protection, following pneumococcal conjugated vaccines introduction: A systematic review of the literature. *Vaccine*. 2017;35(22):2882-91. DOI: 10.1016/j.vaccine.2017.04.032.
147. Slotved H-C, Dalby T, Hoffmann S. The effect of pneumococcal conjugate vaccines on the incidence of invasive pneumococcal disease caused by ten non-vaccine serotypes in Denmark. *Vaccine*. 2016;34:769-74. DOI: 10.1016/j.vaccine.2015.12.056.
148. Azzari C, Cortimiglia M, Nieddu F, Moriondo M, Indolfi G, Mattei R, et al. Pneumococcal serotype distribution in adults with invasive disease and in carrier children in Italy: Should we expect herd protection of adults through infants' vaccination? *Hum Vaccines Immunother*. 2016;12:344-50. DOI: 10.1080/21645515.2015.1102811.
149. Ardanuy C, Marimon JM, Calatayud L, Gimenez M, Alonso M, Grau I, et al. Epidemiology of invasive pneumococcal disease in older people in Spain (2007-2009): implications for future vaccination strategies. *PLoS One*. 2012;7(8):e43619. DOI: 10.1371/journal.pone.0043619.
150. Naucler P, Galanis I, Morfeldt E, Darenberg J, Örtqvist Å, Henriques-Normark B. Comparison of the impact of pneumococcal conjugate vaccine 10 or pneumococcal conjugate vaccine 13 on invasive pneumococcal disease in equivalent populations. *Clin Infect Dis*. 2017;65:1780-9. DOI: 10.1093/cid/cix685.
151. Caro-Aguilar I, Indrawati L, Kaufhold RM, Gaunt C, Zhang Y, Nawrocki DK et al. Immunogenicity differences of a 15-valent pneumococcal polysaccharide conjugate vaccine (PCV15) based on vaccine dose, route of immunization and mouse strain. *Vaccine*. 2017;35(6):865-72. DOI: 10.1016/j.vaccine.2016.12.055.
152. Grivea IN, Tsantouli AG, Chryssanthopoulou DC, Syrogiannopoulos GA. Interaction of the heptavalent pneumococcal conjugate vaccine and the use of individual antibiotics among children on nasopharyngeal colonization with erythromycin-resistant *Streptococcus pneumoniae*. *Eur J Clin Microbiol Infect Dis*. 2010;29(1):97-105. DOI: 10.1007/s10096-009-0826-1.
153. Kyaw MH, Lynfield R, Schaffner W, Craig AS, Hadler J, Reingold A, et al. Effect of introduction of the pneumococcal conjugate vaccine on drug-resistant *Streptococcus pneumoniae*. *N Engl J Med*. 2006;354(14):1455-63. DOI: 10.1056/NEJMoa051642.
154. Linares J, Ardanuy C, Pallares R, Fenoll A. Changes in antimicrobial resistance, serotypes and genotypes in *Streptococcus pneumoniae* over a 30-year period. *Clin Microbiol Infect*. 2010;16(5):402-10. DOI: 10.1111/j.1469-0691.2010.03182.x.
155. Picazo J, Ruiz-Contreras J, Casado-Flores J, Giangaspro E, Garcia-de-Miguel MJ, Hernandez-Sampelayo T et al. Impact of Introduction of Conjugate Vaccines in the Vaccination Schedule on the Incidence of Pediatric Invasive Pneumococcal Disease Requiring Hospitalization in Madrid (2007- 2011). *Pediatr Infect Dis J*. 2013;32(6):656-61. DOI: 10.1097/INF.0b013e31827e8594.
156. Howitz MF, Harboe ZB, Ingels H, Valentiner-Branth P, Mølbak K, Djurhuus BD. A nationwide study on the impact of pneumococcal conjugate vaccination on antibiotic use and ventilation tube insertion in Denmark 2000-2014. *Vaccine*. 2017 13;35(43):5858-63. DOI: 10.1016/j.vaccine.2017.09.006.
157. Kyaw MH, Lynfield R, Schaffner W, Craig AS, Hadler J, Reingold A, et al. Effect of introduction of the pneumococcal conjugate vaccine on drug-resistant *Streptococcus pneumoniae*. *N. Engl J Med*. 2006;354(14):1455-63. DOI: 10.1056/NEJMoa051642.
158. Luyten J, Beutels P. The social value of vaccination programs: Beyond cost-effectiveness. *Health Affairs*. 2016;35(2):212-218. DOI: 10.1377/hlthaff.2015.1088.
159. Lefort A, Mainardi J-L, Selton-Suty C, Casassus P, Guillemin L, Lortholary O et al. *Streptococcus pneumoniae* endocarditis in adults. A multicenter study in France in the era of penicillin resistance (1991-1998). *Medicine* 2000;79:327-37. PMID: 11039081.