



Facultad de Veterinaria
Universidad Zaragoza



Trabajo Fin de Grado en Veterinaria

Desplazamiento dorsal del paladar blando en caballos: etiopatogenia y
tratamientos

Dorsal displacement of the soft palate in horses: etiopathogenesis and
treatments

Autor/es

Itsaso Dañobeitia Arrieta

Director/es

Antonio Romero Lasheras
Sara Fuente Franco

Facultad de Veterinaria

2019

ÍNDICE

| | |
|---|----|
| 1. RESUMEN: Desplazamiento dorsal del paladar blando en caballos: etiopatogenia y tratamientos..... | 2 |
| 2. ABSTRACT: Dorsal displacement of the soft palate in horses: etiopathogenesis and treatments..... | 3 |
| 3. INTRODUCCIÓN..... | 4 |
| 4. JUSTIFICACIÓN Y OBJETIVOS | 6 |
| 5. METODOLOGÍA..... | 6 |
| 6. RESULTADOS Y DISCUSIÓN..... | 7 |
| 6.1. ANATOMÍA DE LA FARINGE Y LARINGE | 7 |
| 6.2. SIGNOS CLÍNICOS EN CABALLOS CON DDPB | 9 |
| 6.3. ETIOPATOGENIA..... | 10 |
| 6.3.1. FACTORES INTRÍNSECOS O PRIMARIOS | 10 |
| 6.3.2 FACTORES EXTRÍNSECOS O SECUNDARIOS | 11 |
| 6.4. DIAGNÓSTICO..... | 15 |
| 6.4.1. VIDEOENDOSCOPIA..... | 15 |
| 6.4.2. ECOGRAFÍA..... | 18 |
| 6.4.3. RADIOGRAFÍA | 19 |
| 6.4.4. RESONANCIA MAGNÉTICA NUCLEAR (RMN)..... | 19 |
| 6.4.5. OTROS MÉTODOS COMPLEMENTARIOS | 19 |
| 6.5. TRATAMIENTOS..... | 21 |
| 6.5.1. TRATAMIENTOS CONSERVADORES..... | 22 |
| 6.5.2. TRATAMIENTOS QUIRÚRGICOS..... | 24 |
| 7. CONCLUSIONES | 28 |
| 8. CONCLUSIONS | 28 |
| 9. VALORACIÓN PERSONAL..... | 29 |
| 10. BIBLIOGRAFÍA..... | 30 |

1. RESUMEN: Desplazamiento dorsal del paladar blando en caballos: etiopatogenia y tratamientos

Los trastornos obstructivos del tracto respiratorio superior son uno de los problemas más comunes en caballos de carreras, siendo el desplazamiento dorsal del paladar blando (DDPB) una de las afecciones más frecuentes. Esta alteración se produce cuando el borde libre del paladar blando se desplaza dorsalmente a la epiglotis, invirtiendo así las posiciones anatómicas fisiológicas de dichas estructuras. Así, durante la espiración, el borde libre del paladar se eleva hacia la apertura laríngea, obstruyendo la salida del flujo de aire.

Los principales síntomas del DDPB son la intolerancia al ejercicio y los bajos rendimientos atléticos, acompañados o no de sonidos respiratorios anormales durante el ejercicio. Esta patología se puede producir de forma intermitente, durante el ejercicio intenso, o de forma persistente, incluso en reposo.

La etiopatogenia del DDPB es incierta y multifactorial. Entre las posibles causas, destacan la disfunción neuromuscular de la musculatura laringohioidea, la inestabilidad palatina, las anomalías y variaciones anatómicas del aparato laringohioideo, lengua o epiglotis, y los procesos inflamatorios, entre otros.

La estrategia diagnóstica más común para identificar el DDPB es la videoendoscopia del tracto respiratorio superior, tanto en reposo como de forma dinámica. Al considerarse una patología de naturaleza generalmente intermitente, la endoscopia dinámica es el método más fiable para establecer un diagnóstico definitivo. Recientemente, han cobrado importancia otros métodos de diagnóstico por imagen, predictivos del DDPB, como son la radiografía, la ecografía y la resonancia magnética.

Debido al carácter multifactorial de esta afección de las vías respiratorias altas, existen diversas técnicas terapéuticas aplicadas en función del diagnóstico establecido. Los tratamientos empleados pueden ser tanto conservadores como quirúrgicos, y se pueden aplicar de forma individual o combinada. Entre los métodos conservadores más aceptados destaca la técnica del *“tongue tie”*, mientras que entre los quirúrgicos el *“laryngeal tie-forward”*.

2. ABSTRACT: Dorsal displacement of the soft palate in horses: etiopathogenesis and treatments

Obstructive disorders of the upper respiratory tract are one of the most common problems in racehorses, with dorsal displacement of the soft palate (DDSP) being one of the most common conditions. This alteration occurs when the free edge of the soft palate moves dorsally to the epiglottis, thus reversing the physiological anatomical positions of these structures. This means that, during exhalation, the free edge of the palate rises towards the laryngeal opening, obstructing the outflow of air.

The main symptoms of DDSP are exercise intolerance and decrease in athletic performance, whether or not accompanied by abnormal breath sounds during exercise. This pathology can occur intermittently, during intense exercise, or persistently, even at rest.

The etiopathogenesis of DDSP is uncertain and multifactorial. Possible causes include neuromuscular dysfunction of the laryngohyoid musculature, palatine instability, abnormalities and anatomical variations of the laryngohyoid apparatus, tongue or epiglottis, and inflammatory processes, among others.

The most common diagnostic strategy to identify DDSP is videoendoscopy of the upper respiratory tract, both whilst resting and dynamically. Dynamic endoscopy is the most reliable method to establish a definitive diagnosis, as it is considered a pathology of a generally intermittent nature. Recently, other methods of diagnostic imaging, predictive of DDSP, such as radiography, ultrasound and magnetic resonance, have gained importance.

Due to the multifactorial nature of this upper airway condition, there are several therapeutic techniques applied depending on the diagnosis made. The treatments applied can be either conservative or surgical and can be used individually or in combination. Among the most accepted conservative methods, the tongue tie technique stands out, while among the surgical ones, the laryngeal tie-forward.

3. INTRODUCCIÓN

La capacidad atlética del caballo depende del funcionamiento armonioso entre las vías respiratorias y otros sistemas del cuerpo, como el sistema músculo-esquelético, cardiovascular y nervioso. Un trastorno en cualquiera de ellos puede causar intolerancia al ejercicio y, por lo tanto, disminución del rendimiento deportivo.

Los problemas del sistema respiratorio son la segunda causa más destacada de intolerancia al ejercicio y bajo rendimiento en caballos de deporte, después de las afecciones del sistema músculo-esquelético (Davidson & Martin, 2003; Ainsworth & Hackett, 2004).

La disfunción respiratoria afecta a cada animal de forma diferente dependiendo de la actividad deportiva que practica, y por consiguiente, las exigencias físicas que requiere. Los caballos con una actividad deportiva de alta exigencia requieren una gran cantidad de flujo de aire, y es por ello que cualquier patología de las vías respiratorias puede causar en ellos intolerancia al ejercicio y bajo rendimiento deportivo, con las consecuentes pérdidas económicas de cara a los propietarios.

Los trastornos de las vías respiratorias se clasifican en: trastornos del tracto respiratorio superior ("*upper respiratory tract*", de sus siglas en inglés: URT) y trastornos del tracto respiratorio inferior ("*lower respiratory tract*", de sus siglas en inglés: LRT) y a su vez, cada una de ellas en infecciosas y no infecciosas (Rush & Mair, 2004).

Dentro de las patologías que afectan al URT, las enfermedades no infecciosas son comunes en caballos de cualquier edad, pudiendo producir desde inapetencia y depresión hasta intolerancia al ejercicio (Ainsworth & Hackett, 2004). Entre estas enfermedades, las afecciones obstructivas son las más frecuentes en caballos que practican ejercicios de alta intensidad, y van acompañados de un aumento en la resistencia al paso del aire, hipoventilación y consiguiente hipoxemia e hipercapnia, limitando así el rendimiento deportivo del animal (Morris & Seeherman, 1990; Holcombe, Derksen, Stick & Robinson, 1999). Además, algunos casos pueden ir asociados a ruidos respiratorios (Kannegieter & Dore, 1995; Martin, Reef, Parente & Sage, 2000).

Entre las alteraciones respiratorias obstructivas más destacadas están la neuropatía laríngea recurrente (NLR), el atrapamiento epiglótico, los quistes subepiglóticos y el desplazamiento dorsal del paladar blando (DDPB). El diagnóstico definitivo de estas patologías requiere una evaluación endoscópica, siendo en algunas de ellas suficiente con una videoendoscopia estática, mientras que en otras es necesaria la videoendoscopia dinámica.

La causa más comúnmente diagnosticada de obstrucción del URT en caballos es la disfunción palatina, que incluye los síndromes de DDPB e inestabilidad palatina (IP). Así, se ha descrito una prevalencia de DDPB del 10-20% en caballos de carreras de raza pura sangre inglés (Cheetham, Pigott, Thorson, Mohammed & Ducharme, 2008).

Se distinguen dos tipos de DDPB: intermitente (iDDPB), que se produce sobre todo durante el ejercicio, o persistente (pDDPB), que se evidencia incluso en reposo, pudiendo ser esta última secundaria a patologías subyacentes como el atrapamiento epiglótico permanente, los quistes faríngeos o la parálisis faríngea (Ortved, Cheetham, Mitchell & Ducharme, 2010). La mayoría de caballos que sufren DDPB, lo presentan de forma intermitente, sobre todo durante la fase de intensidad máxima de ejercicio. Sin embargo, en algunos animales se puede observar antes de alcanzar esta fase (Chesen & Whitfield-Cargile, 2015), y en otros casos no sucede hasta que el animal termina su ejercicio o disminuye la intensidad del mismo (Franklin, Naylor & Lane, 2002a; Priest et al., 2012).

4. JUSTIFICACIÓN Y OBJETIVOS

La disminución del rendimiento deportivo en caballos genera un gran impacto económico en cuanto a las expectativas de los propietarios. Una de las principales causas de este problema son las alteraciones de las vías respiratorias, principalmente del tracto superior.

El DDPB es una de las patologías más frecuentes causantes de obstrucción dinámica del URT. Además, se trata de una alteración de etiopatogenia incierta y multifactorial, con una compleja evaluación diagnóstica y una gran diversidad de tratamientos posibles en función de la causa.

Es por ello que se va a realizar una revisión bibliográfica sobre el DDPB, analizando su etiopatogenia, diagnóstico y tratamiento.

El objetivo principal de esta revisión bibliográfica es profundizar en la etiopatogenia del DDPB, comparando los diferentes métodos diagnósticos y estudiando las diversas técnicas terapéuticas descritas, analizando a su vez la eficacia de cada una.

5. METODOLOGÍA

La metodología empleada para realizar la revisión bibliográfica, se basa en la búsqueda de información científica sobre el DDPB en caballos, recogida en libros y artículos científicos especializados, y actas de congresos de sociedades profesionales y científicas. Para ello, se han consultado bases de datos como PubMed, Science Direct o Web Of Science, y buscadores académicos como Google Scholar, utilizando las palabras clave "*Dorsal displacement soft palate*", "*DDSP*", "*treatment*", "*equine*", "*upper respiratory tract*", "*URT*". En la búsqueda se han incluido trabajos únicamente en inglés y relacionados con la especie equina, publicados desde el año 1990 hasta abril del 2019.

Tras aplicar los criterios de inclusión y exclusión, la revisión bibliográfica se ha basado en el análisis de un total de 64 trabajos que tratan sobre patologías del tracto respiratorio de los caballos, de las cuales 59 tratan sobre el URT, y entre ellos, 50 sobre el DDPB.

Las referencias bibliográficas se han gestionado usando el programa RefWorks y la sexta edición de la American Psychological Association (APA 2018).

6. RESULTADOS Y DISCUSIÓN

6.1. ANATOMÍA DE LA FARINGE Y LARINGE

La faringe es una cavidad del URT que conecta la cavidad nasal y la laringe, permitiendo la entrada de alimentos y aire (Rush & Mair, 2004). Se encuentra dividida en tres zonas: nasofaringe (cavidad nasal), orofaringe (cavidad oral) y laringofaringe.

La laringe, es una porción anatómica con forma de tubo que se localiza a la altura de la unión cabeza-cuello, articulándose con los huesos basihioideos e hioides, y que comunica la faringe con la tráquea (Holcombe, 2006; Robinson & Furlow, 2007). Es una estructura músculo-cartilaginosa, formada por tres cartílagos impares (cricoides, tiroides y epiglótis) y uno par (aritenoides) (Figura 1). Por otro lado, en cuanto a los músculos, se clasifican en extrínsecos (tirohioideos, hioepiglótico, esternotiroideos y esternohioideos) que se encargan de desplazar la laringe en dirección caudal, e intrínsecos (cricotiroideos, cricoaritenoides dorsal y lateral, aritenideo transverso y tiroaritenoides) que la desplazan en dirección rostral (Robinson & Furlow, 2007). Los músculos cricoaritenoides son los principales responsables de estrechar o ensanchar la apertura laríngea que queda entre los cartílagos aritenoides y las cuerdas vocales, facilitando el paso del aire hacia la tráquea durante la respiración. Esta apertura es denominada *rima glottidis* (Goulden, 2002).

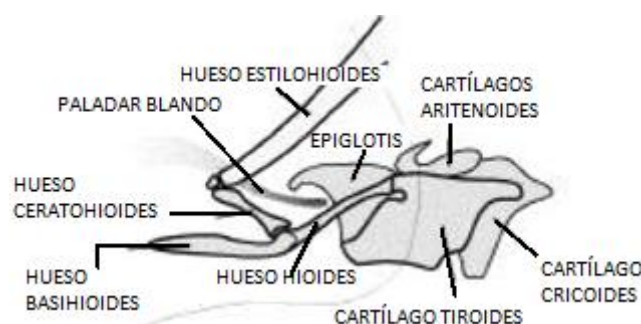


Figura 1: aparato laringohioideo normal (Modificado de: Ducharme et al., 2003).

El caballo es un animal con una gran capacidad respiratoria, siendo además de respiración nasal obligatoria. Esto se debe a que la estrecha aposición entre la epiglótis y el paladar blando impide la comunicación entre la orofaringe y la nasofaringe (Figura 2) (Holcombe & Ducharme, 2007). Así, el paladar blando es una estructura que se define como una extensión del paladar duro, que separa la nasofaringe (cavidad nasal) de la orofaringe (cavidad oral), excepto durante la deglución. Se trata de una estructura músculo-membranosa, cuya estabilidad depende de 4 músculos: palatino, palatofaríngeo, elevador del velo del paladar y tensor del velo del paladar, todos ellos inervados por la rama faríngea del nervio vago (Rush & Mair, 2004; Hawkes, Hahn & Dixon, 2010).

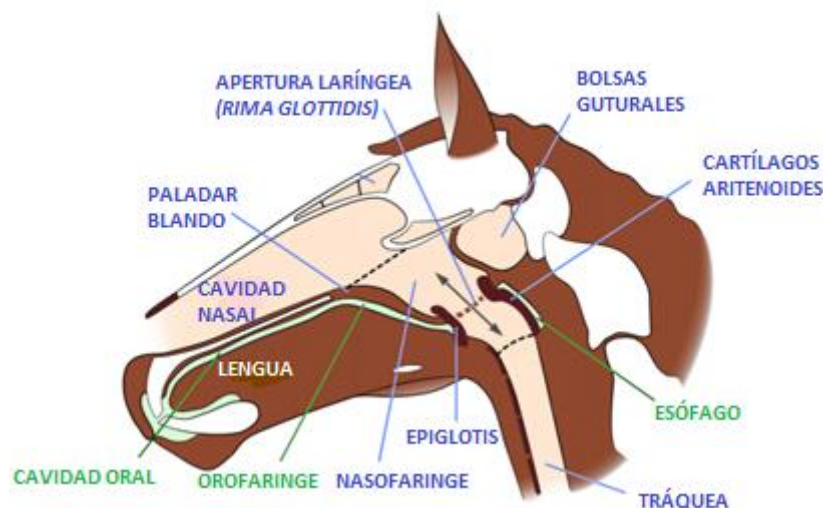


Figura 2: esquema que muestra la relación entre las estructuras anatómicas del URT de los caballos durante la respiración, y la clara separación entre la orofaringe y la nasofaringe, debido a la estrecha aposición entre la epiglotis y el paladar blando (Modificado de: Mellor & Beausoeil, 2017).

Durante la respiración, el paladar blando se encuentra de manera natural situado ventral al cartílago de la epiglotis (fragmento de tejido de forma triangular), formando una especie de sello o cierre entre ellos (Hawkes et al., 2010; Chesen & Whitfield-Cargile, 2015). Además, durante el ejercicio, el velo del paladar se mueve hacia abajo con el fin de dilatar las vías respiratorias maximizando el espacio para el paso del aire, ayudándose a su vez de la acción de los músculos canino y elevador nasolabial que dilatan los ollares (Franklin, Price & Burn, 2004). Como se ha detallado anteriormente, los músculos cricoaritenoides actúan durante la respiración estrechando o ensanchando la *rima glottidis*, siendo el cricoaritenideo dorsal en concreto el que actúa durante la inspiración para ensanchar dicha apertura laríngea y facilitar el paso del aire, mientras que el resto actúan durante la espiración (Goulden, 2002).

Durante la deglución, las posiciones anatómicas mencionadas sobre la epiglotis y el paladar blando se invierten de manera brusca. Gracias a la estimulación por parte del nervio hipogloso de los músculos elevador del velo del paladar y del palatofaríngeo, se produce la elevación del paladar blando por encima de la epiglotis cerrando la entrada de la nasofaringe (Pigott, Ducharme, Mitchell, Soderholm & Cheetham, 2010). Por otro lado, este mismo nervio es el responsable de inervar el músculo hioepiglótico (único músculo que se inserta en la epiglotis), que mediante la contracción del mismo, hace que la epiglotis se eleve y cubra los cartílagos aritenoides y cuerdas vocales. De este modo, se taponan las vías respiratorias evitando el paso del alimento por ellas, dirigiéndolo dorsalmente hacia el esófago. Dicho nervio también estimula la musculatura de la lengua (m. hiogloso, m. geniogloso y m. estilgloso), provocando movimientos de la laringe hacia dorsal y ventral durante la deglución, favoreciendo del mismo modo la elevación de la epiglotis sobre la entrada de la laringe. No obstante, la deglución es un

proceso complejo en el que intervienen una multitud de músculos, innervados por la rama mandibular del nervio trigémino y el glossofaríngeo, además del nervio vago y del hipogloso ya mencionados (Holcombe, Cornelisse, Berney & Robinson, 2002; Rush & Mair, 2004).

6.2. SIGNOS CLÍNICOS EN CABALLOS CON DDPB

En el DDPB, la posición natural de las estructuras laríngeas se ve alterada, ya que se produce un desplazamiento del borde libre del paladar blando dorsal a la epiglotis (Chesen & Whitfield-Cargile, 2005) y se eleva hacia la *rima gottidis* durante la espiración, produciendo una obstrucción del flujo normal del aire. Teniendo en cuenta que las partes que conforman el URT del caballo tienen forma de tubo y que la resistencia del paso del aire depende de su diámetro, en la mayoría de trastornos obstructivos (como es el DDPB) se ve dificultado el paso del aire (Strand et al., 2012).

Debido a la localización anormal que adopta el velo del paladar, el paso del aire durante la espiración puede hacer que esta estructura anatómica vibre y se produzcan “ronquidos” característicos, también conocidos como “gorgoteos”. Sin embargo, estos ruidos espiratorios no son patognomónicos del DDPB, ya que entre un 30-38% de los animales que sufren esta patología no presentan dichos ruidos (Martin et al., 2000; Franklin et al., 2004; Lane, Bladon, Little, Naylor & Franklin, 2006a). A su vez, la localización invertida del paladar blando y la epiglotis, permite que el aire espirado pase a través de ambas estructuras hacia la orofaringe, mostrando un síntoma inequívoco del DDPB, que es la expulsión de parte del aire espirado por la boca. Este signo se reconoce por un aleteo de las mejillas a medida que el aire pasa a través de la boca (Holcombe & Ducharme, 2007). Se trata de algo totalmente anormal, ya que como hemos mencionado anteriormente, el caballo es un animal de respiración nasal obligatoria. Este signo se puede observar tanto durante el ejercicio como en reposo, este último en caso de que sea persistente (Morris, 1991; Rehder, Ducharme, Hackett & Nielan, 1995).

Debido a la obstrucción espiratoria que se produce en el URT del caballo, el patrón respiratorio normal se ve alterado durante el ejercicio intenso. Este patrón se define como la relación entre la respiración y la locomoción, considerando el valor normal de referencia de 1:1, es decir, una respiración por cada tranco. En cambio, durante el DDPB, este patrón se ve alterado y pasa a ser 1:2, es decir, una respiración por cada dos trancos, disminuyendo así la frecuencia respiratoria (FR) (Fitzharris, Franklin & Allen, 2015). Esto provoca una disminución de las ventilaciones por minuto y por tanto una hipoventilación alveolar y un deficiente intercambio gaseoso, provocando así una hipoxemia e hipercapnia (Holcombe, Derksen, Stick & Robinson, 1998; Courouge-Malblanc et al., 2010).

Todos estos signos clínicos resultan en una intolerancia al ejercicio o un descenso del rendimiento atlético, siendo la consecuencia más evidente de esta patología y el principal motivo de consulta (Morris & Seeherman, 1990).

6.3. ETIOPATOGENIA

El DDPB en caballos es una patología de origen multifactorial y generalmente incierto. Se podría decir que el comienzo más frecuente de esta enfermedad es una IP, a su vez de causa desconocida (Allen & Franklin, 2013b; Chesen & Whitfield-Cargile, 2015). A pesar de ser esta la causa más probable o frecuente, nos encontramos ante una gran variedad de teorías sobre la etiopatogenia, siendo la mayoría de ellas hipotéticas y con opiniones que difieren entre autores (Ortved et al., 2010). Entre los posibles factores implicados en desencadenar un DDPB se incluyen: los primarios o intrínsecos y los secundarios o extrínsecos (Ainsworth & Hackett, 2004).

6.3.1. FACTORES INTRÍNSECOS O PRIMARIOS

- **Inestabilidad palatina (IP):** destaca por una flacidez del borde libre del paladar blando y una ondulación de dicho borde hacia rostral y caudal, y hacia dorsal, pudiendo progresar a un DDPB (Lane et al., 2006a; Chesen & Whitfield-Cargile, 2015). Sin embargo, este también puede darse sin ser precedido de una IP (Allen & Franklin, 2013b).
- **Disfunción neuromuscular o debilidad de la musculatura intrínseca del paladar blando:** ocurre más concretamente con los músculos palatino y palatofaríngeo (Rehder et al., 1995; Holcombe et al., 1998). La principal función de estos músculos es proporcionar la suficiente tensión al paladar blando y facilitar la completa respiración nasal (Lane et al., 2006a). Esto se consigue mediante la contracción de dichos músculos, haciendo que se mantenga el contacto entre la superficie dorsal de la lengua y la superficie ventral del paladar blando, reforzando el sello orofaríngeo. En caso de disfunción muscular, se produce la separación de la lengua y el borde caudal del paladar blando, haciendo que se pierda la estabilidad del sello orofaríngeo y permitiendo así la entrada de aire a través del espacio de la orofaringe, a la vez que el paladar blando presiona la superficie ventral de la epiglotis (Lane et al., 2006a). Finalmente, puede progresar a un DDPB.

Este fenómeno se detiene o se corrige temporal y cíclicamente mediante la deglución, recolocando la epiglotis en una posición suprapalatina y restableciendo el sello orofaríngeo (Lane et al., 2006a).

Varios estudios realizados por Holcombe et al. (1998 y 1999) analizan las causas de la disfunción neuromuscular y sus consecuencias. En estos estudios los autores demuestran que el bloqueo bilateral de la rama faríngea del nervio vago, (encargada de la innervación de los músculos del paladar blando), induce una disfunción muscular desencadenando un DDPB. Además, comprueban que el bloqueo de esta rama faríngea afecta también a otras estructuras como el músculo elevador del paladar blando y el músculo constrictor de la faringe, provocando así un pDDPB acompañado de alteraciones en la deglución. De este modo se demuestra que las alteraciones neurológicas de esta rama vagal pueden ser una de las principales causas que inducen el DDPB.

6.3.2 FACTORES EXTRÍNSECOS O SECUNDARIOS

- **Inflamación o infección del URT:** la inflamación de la faringe, de la tráquea, la hiperplasia linfoide faríngea (con alta prevalencia en caballos de carreras) o las linfadenopatías, son causas potencialmente inductoras de la disfunción neuromuscular causante del DDPB (Courouge-Malblanc et al., 2010; Chesen & Whitfield-Cargile, 2015). Entre ellas, las linfadenopatías, son una afección común en caballos jóvenes (Holcombe et al., 1999), y debido a que afectan a los linfonodos retrofaríngeos, pueden alterar la rama faríngea del nervio vago debido a su proximidad anatómica. De este modo, las alteraciones en dicho nervio producen una disfunción neuromuscular en los músculos del paladar blando, provocando un DDPB.
- **Posición de la lengua:** la actividad de la lengua es mediada por el nervio hipogloso, contrayendo y relajando la musculatura de la misma durante la deglución y respiración (Pigott et al., 2010). El DDPB se puede producir por una disfunción de la propia musculatura o debido a que el caballo juegue con la embocadura y finalmente acabe desplazando el paladar blando por los propios movimientos de la lengua (Barakzai, Finnegan & Boden, 2009). Es más, Franklin et al. (2002b) determina que la retracción caudal de la lengua resulta en una retracción simultánea de la laringe y en una presión sobre el paladar blando, que lo empuja dorsal a la epiglotis. Esta posible etiología explicaría el tratamiento preventivo ampliamente utilizado denominado “*tongue-tie*”, descrito por autores como Cornelisse, Holcombe, Derksen, Berney & Jackson (2001) y Franklin et al. (2002b) entre otros, demostrando que es un método terapéutico que evita la retracción caudal de la lengua y por tanto el DDPB.
- **Deglución:** se ha demostrado que en caballos sanos la frecuencia de deglución disminuye a medida que aumenta la intensidad del ejercicio, mientras que en los

caballos afectados por una patología obstructiva como el DDPB ocurre lo contrario. Es decir, aumenta la frecuencia de deglución a la vez que incrementa la intensidad del ejercicio, coincidiendo con el momento previo a producirse el DDPB. Hay autores como Rehder et al. (1995) que apoyan la relación etiológica entre la deglución y el DDPB, aunque otros autores más recientes como Lane et al. (2006b) y Pigott et al. (2010) señalan lo contrario, proponiendo que dicha relación etiológica sigue siendo incierta y que probablemente no estén relacionados. Es más, Lane et al. (2006b) señala que muchos caballos degluten con el fin de recolocar el paladar blando en una posición subepiglótica, corrigiendo temporalmente el DDPB.

- **Alteraciones de la anatomía epiglótica y disfunción neuromuscular del músculo hioepiglótico:** la conformación normal de la epiglotis es convexa y su localización natural es sobre el velo del paladar blando. Hay alteraciones como la malformación o hipoplasia epiglótica, las masas o granulomas asociados y la disfunción del nervio hipogloso, que son las que más frecuentemente afectan a la estructura de la epiglotis, pudiendo a su vez tener una relación etiológica con el DDBP (Rehder et al., 1995; Holcombe et al., 1999). Sin embargo, a día de hoy sigue sin estar clara dicha relación. Se desconoce si las alteraciones en la conformación de la epiglotis son causadas por el paladar blando afectado, o si es la propia alteración estructural de la epiglotis la que afecta posteriormente a la estabilidad palatina, produciendo un DDPB (Allen & Franklin, 2013b).

Se han planteado hipótesis sobre la relación etiológica entre la disfunción neuromuscular del músculo hioepiglótico y el DDPB. Este músculo es innervado por el nervio hipogloso y encargado de contraerse durante la inspiración, presionando ventralmente sobre el paladar blando y previniendo la retroversión de la epiglotis durante el ejercicio (Allen & Franklin, 2013b). Este efecto provoca una dilatación de las vías aéreas, disminuyendo la presión inspiratoria (Holcombe et al., 2002). De forma similar a los estudios mencionados anteriormente de Holcombe et al. (1998 y 1999) sobre el bloqueo del nervio vago, se realiza el bloqueo bilateral del nervio hipogloso (y por proximidad del glossofaríngeo), para estudiar los cambios en la función de la epiglotis y su relación con el desencadenamiento del DDPB. Estos autores demuestran que el bloqueo de dicho nervio produce una disfunción neuromuscular y retroversión de la epiglotis, provocando una obstrucción durante la inspiración, pero sin afectar a la posición fisiológica del paladar blando. Por lo tanto, los autores concluyen que para que se desarrolle el DDPB tienen que concurrir a la vez una disfunción epiglótica y de la musculatura del paladar blando (Holcombe et al., 1997; Holcombe et al., 1999).

- **Disfunción de los músculos tirohioideos:** ambos músculos izquierdo y derecho (ubicados a cada lado de la laringe) se extienden desde el borde caudal ipsilateral del hueso hioides hasta la superficie lateral de la lámina del cartílago tiroides (Figura 3).

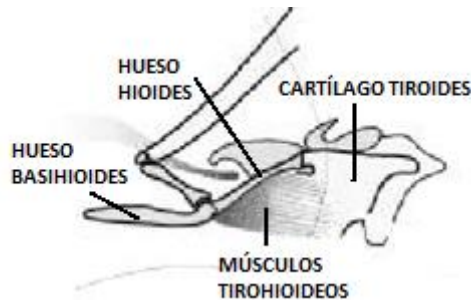


Figura 3: Imagen que muestra la posición anatómica de los músculos tirohioideos (Modificado de: Ducharme et al., 2003).

Desempeñan un papel importante en la estabilidad de la relación laringo-palatina, ya que la contracción de los músculos tirohioideos durante el ejercicio permite atraer la laringe de manera rostral y dorsal en relación al hueso basihioides. Por lo tanto, la disfunción de dichos músculos produce una alteración de la posición anatómica normal del aparato laringohioideo (Ducharme et al., 2003), conduciendo la laringe a una posición más caudal y ventral respecto al hueso basihioides y al paladar blando (Ducharme et al., 2003; Cheetham et al., 2009). Estas alteraciones pueden favorecer un DDPB durante el ejercicio.

En un estudio realizado por Ducharme et al. (2003), se induce artificialmente un DDPB mediante la resección bilateral de los músculos tirohioideos, confirmando la relación etiológica entre la disfunción muscular y el DDPB. Además, los autores de dicho estudio refuerzan esta teoría demostrando que los casos que se someten a un tratamiento protético para devolver la función muscular tirohioidea no vuelven a experimentar la patología.

- **Contracción excesiva de los músculos esternotiroideos y esternohioideos:** son músculos pares que actúan durante la respiración en combinación con otros músculos, como el genihiioideo. La contracción de este último produce una tracción rostral del aparato hioideo, mientras que la contracción de los músculos esternotiroideos y esternohioideos produce el efecto contrario, traccionando caudalmente la laringe y el aparato hioideo (Holcombe, Beard, Hinchcliff & Robertson, 1994). Esta retracción caudal resulta en una dilatación de las vías aéreas superiores, en concreto de la región faríngea, reduciendo la resistencia al paso del aire y favoreciendo la permeabilidad y estabilidad de las vías aéreas (Chalmers, Yeager & Ducharme, 2009).

La contracción exacerbada de los músculos esternotiroideos y esternohioideos provoca una tracción caudal excesiva de la laringe y del aparato hioideo, favoreciendo el desarrollo del DDPB. Es por ello que algunos autores sugieren como tratamiento preventivo la miectomía de dichos músculos (Holcombe et al., 1994).

- **Complicaciones quirúrgicas asociadas a otros procesos URT:** en la bibliografía consultada se han descrito casos de evolución de IP a DDPB en caballos sometidos anteriormente a cirugías del URT. Las causas de dicha evolución son desconocidas, aunque los autores sugieren que podría ser debida a una cirugía inapropiada o inefectiva (Lane et al., 2006a; Chesen & Whitfield-Cargile., 2015). Otra posibilidad que apuntan los mismos autores, es que el desarrollo del DDPB sea una complicación quirúrgica causada por daños en algún nervio (como la rama faríngea del nervio vago o el nervio hipogloso) o como resultado de una inflamación crónica postoperatoria del URT (Barnett, O'Leary, Dixon & Barakzai, 2014; Chesen & Whitfield-Cargile, 2015). Además, Barnett et al. (2014) sugiere que la formación de adherencias tras la laringoplastia (LP) puede afectar a la posición y función del paladar blando, predisponiendo a un DDPB. En este mismo estudio se indica que otras complicaciones postoperatorias de la LP como la contaminación o la inflamación de las vías respiratorias, predisponen del mismo modo a un DDPB.
- **Edad:** varios autores coinciden en que los caballos jóvenes (entre 2-3 años) son más susceptibles a padecer esta patología, reduciéndose el riesgo con la edad (Rehder et al., 1995; Lane et al., 2006a). Esto es atribuible a que en caballos adultos la masa muscular palatina está más desarrollada, permitiendo así resistir mejor a las fuerzas de colapso producidas durante la inspiración (Lane et al., 2006a). Además, hay autores como Courouce-Malblanc et al. (2010) que señalan que los caballos más jóvenes muestran grados más altos de hiperplasia linfoide faríngea, haciéndolos más susceptibles a una disfunción palatina, pudiendo tratarse tanto de IP como de DDPB.
- **Posición de la cabeza:** se ha demostrado que una hiperflexión de la cabeza y el cuello durante el ejercicio en disciplinas como por ejemplo la doma clásica, produce una considerable compresión de la laringe y un estrechamiento de la *rima glottidis*, incrementando la dificultad de paso del aire, reduciendo el flujo del mismo y aumentando la presión inspiratoria (Franklin et al., 2004). Este efecto prolongado en el tiempo durante un ejercicio intenso, puede tener repercusiones en la musculatura palatina, produciendo una inestabilidad faríngea y laríngea, pudiendo evolucionar a un DDPB. Por otra parte, la posición de la laringe y del aparato hioideo se ven alterados en función del nivel de flexión de la cabeza y cuello, provocando una retracción caudal

de dichas estructuras. Este fenómeno dificulta la dilatación de las vías aéreas y además puede inducir un DDPB (Strand et al., 2012; Zebisch, May, Reese & Gehlen, 2014; Chesen & Whitfield-Cargile, 2015).

6.4. DIAGNÓSTICO

Como se ha explicado en anteriores apartados, la intolerancia al ejercicio o la disminución del rendimiento deportivo puede tener orígenes muy variables, englobando diferentes aparatos y sistemas como son el cardiovascular, músculo-esquelético, respiratorio y nervioso (Ainsworth & Hackett, 2004).

Independientemente de la causa, es fundamental comenzar por una anamnesis exhaustiva, seguida de un examen físico-clínico detallado del animal (Courouge-Malblanc et al., 2010). En el caso de que el origen de la intolerancia al ejercicio sea por causas respiratorias, en concreto por trastornos obstructivos como es el caso del DDPB, se pueden emplear diversos métodos diagnósticos. Entre ellos, podemos destacar la videoendoscopia, la ecografía, la radiografía y otros métodos complementarios, pudiéndose aplicar de manera individual o combinada.

6.4.1. VIDEOENDOSCOPIA

Actualmente, es uno de los métodos diagnósticos de elección y más comúnmente utilizado para la evaluación de los problemas del URT, mediante la valoración tanto funcional como anatómica del mismo. Así, este método de diagnóstico por imagen facilita la visualización anatómica del meato nasal, faringe, laringe, bolsas guturales y tráquea (Morris & Seeherman, 1991; Franklin et al., 2002a), permitiendo identificar obstrucciones dinámicas (tanto simples como complejas) producidas por los tejidos que se encuentran en la cavidad faríngea y laríngea. En el caso de algunas patologías obstructivas del URT, es necesaria la videoendoscopia para poder obtener un diagnóstico definitivo. Entre dichas patologías, destacan la IP, el DDPB, el colapso de las cuerdas vocales y el colapso del cartílago aritenoides, entre otras, siendo las dos primeras las de mayor frecuencia de aparición (Lane et al., 2006a). A pesar de permitir la valoración anatómica y funcional de las estructuras intraluminales mencionadas anteriormente, presenta ciertas limitaciones para evaluar las estructuras extraluminales. Entre ellas, destacan la musculatura laríngea intrínseca y extrínseca, los cartílagos laríngeos y los ligamentos asociados a dichos cartílagos y el aparato hioideo (Chalmers, Cheetham, Yeager & Ducharme, 2006; Garret, 2010).

Centrándonos en el DDPB, su diagnóstico mediante este método se puede realizar tanto con el caballo en reposo como durante el ejercicio intenso, también conocida como endoscopia dinámica. A la hora de diagnosticar la patología, tanto en reposo como durante el ejercicio, el

endoscopio se posiciona inmediatamente rostral a la epiglotis, para obtener una visión clara del cartílago epiglótico, así como del velo del paladar blando y del resto de estructuras de la laringe (Figura 4) (Morris, 1991; Franklin, Naylor & Lane, 2006). Durante la endoscopia, cuando se produce el DDPB, se observa cómo el borde caudal del paladar se desplaza sobre la epiglotis, impidiendo la visualización de este cartílago laríngeo (Figura 4). En caso de que el DDPB sea intermitente, las alteraciones anatómicas mencionadas pueden corregirse temporalmente con la deglución (Lane et al., 2006a).

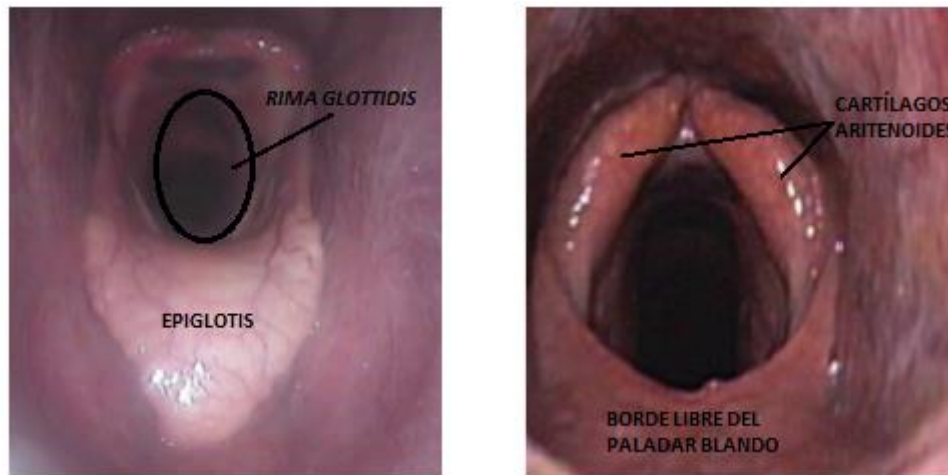


Figura 4: en la imagen izquierda se observa una laringe normal, pudiéndose visualizar la epiglotis con una forma convexa (Modificado de: Allen & Franklin, 2013b). En la imagen derecha, se puede ver la laringe de un caballo con DDPB, donde se imposibilita la visualización de la epiglotis, debido a la localización del paladar blando dorsal a dicho cartílago (Modificado de: Cheesen & Whitfield-Cargile, 2015).

- **Videoendoscopia en reposo**

La endoscopia en reposo, además de facilitar la valoración anatómica y funcional de las estructuras del URT, permite la identificación de factores predisponentes a que ocurra un DDPB durante el ejercicio. Se trata de factores únicamente sugerentes pero no diagnósticos del DDPB, siendo necesaria la endoscopia dinámica para un diagnóstico definitivo. Entre estos factores destacan los cambios morfológicos y funcionales de la epiglotis como la flacidez o hipoplasia epiglótica (Holcombe & Ducharme, 2007), el colapso nasofaríngeo, los signos de inflamación y la ulceración del borde caudal del paladar blando (Beard, 1996; Tulleners, Stick, Leitch, Trumble & Wilkerson, 1997; Courouce-Malblanc et al., 2010). Este último signo se debe al trauma repetido por la vibración del borde libre del paladar blando (Morris, 1991). Por otro lado, se puede realizar una prueba para evaluar la estabilidad y funcionalidad faríngea/laríngea, a través de la oclusión nasal. En caso de que exista una IP, la oclusión nasal provocará una evolución de la misma a un DDPB, determinando así la predisposición del animal a padecer esta patología durante el ejercicio (Lane et al., 2006b). La endoscopia estática también es de utilidad a la hora de diagnosticar un pDDPB, ya que es una afección que

ocurre incluso en reposo. Teniendo en cuenta que puede ir acompañado de disfagia, es frecuente identificar endoscópicamente evidencias de aspiración traqueal de contenido alimenticio (Rehder et al., 1995). Por otro lado, ante esta misma patología, se pueden observar dificultades en reposicionar el paladar blando a pesar de los repetidos intentos de deglución (Strand et al., 2012).

A pesar de que tradicionalmente la videoendoscopia estática acompañada de la historia clínica del animal haya sido la base para el diagnóstico del DDPB (Lane et al., 2006b), hoy en día se ha demostrado que tiene un valor reducido para aquellas alteraciones funcionales que ocurren durante el ejercicio pero que son inaparentes durante el reposo, como el iDDPB. Así, es necesaria la endoscopia dinámica para un diagnóstico definitivo de dicha patología (Morris, 1991; Lane et al., 2006b). Cabe destacar que durante una endoscopia en reposo, se pueden observar signos de iDDPB tanto en caballos patológicos como en sanos. En estos últimos, el desplazamiento puede estar inducido por la propia sedación o por una oclusión nasal. De la misma manera, pueden darse casos patológicos en los que no se detecte un desplazamiento durante la endoscopia en reposo. De hecho, Rehder et al. (1995) y Lane et al. (2006b) señalan que aproximadamente el 80% de los caballos con iDDPB no muestran anomalías durante el reposo, pudiendo conducir a un alto porcentaje (85%) de falsos negativos.

Por otra parte, teniendo en cuenta las influencias de la posición de la cabeza y cuello sobre las estructuras anatómicas de la laringe, el grado de apertura de las vías aéreas y su relación con el DDPB, se llevan a cabo pruebas endoscópicas en reposo para determinar los cambios que se producen en las medidas de la apertura laríngea. Estas pruebas se realizan tanto en una posición normal de la cabeza como en hiperflexión. En este último caso, las medidas tomadas como referencia para valorar el grado de apertura de la laringe, se ven disminuidas en comparación a las tomadas con una posición normal de la cabeza (Zebisch et al., 2014).

- **Videoendoscopia dinámica**

La endoscopia dinámica se puede llevar a cabo de dos maneras: en una cinta rodante (*“high-speed treadmill videoendoscopy”*) o sobre el terreno (Chesen & Whitfield-Cargile, 2015). Entre ellas, la prueba endoscópica sobre cinta rodante requiere instalaciones y personal especializado, además de ser una prueba de alto precio, lo que limita su accesibilidad.

Teniendo en cuenta que la endoscopia estática presenta ciertas limitaciones diagnósticas ya mencionadas con anterioridad, la endoscopia dinámica durante el ejercicio intenso es considerado el método *“gold standard”* o de elección para el diagnóstico definitivo de patologías del URT como el iDDPB (Morris & Seeherman, 1991).

Como se ha detallado anteriormente, durante la endoscopia se observa cómo el paladar blando se desplaza e impide la visualización de la epiglotis. Así, el diagnóstico definitivo de la patología se basa en que este hallazgo se mantenga durante al menos 8 segundos durante la prueba endoscópica (Ortved, et al., 2010; Strand et al., 2012).

A pesar de que la valoración mediante endoscopia dinámica sea la prueba de elección para establecer un diagnóstico definitivo, hay animales patológicos que padecen el desplazamiento durante las condiciones de carrera, pero no durante estas pruebas diagnósticas. Esto puede deberse a que durante la carrera hay otros factores que influyen y que son difícilmente reproducibles en la prueba, como son la excitación de la carrera o la presencia montada del jinete (Reardon et al., 2008).

6.4.2. ECOGRAFÍA

La ecografía es un método alternativo, útil y sencillo para la evaluación de las vías respiratorias altas. Se trata de una técnica de diagnóstico por imagen que se combina frecuentemente con la videoendoscopia, complementando sus funciones y relacionando los hallazgos obtenidos con cada técnica (Chalmers et al., 2009). Se realiza con el caballo en reposo y con una posición normal de la cabeza, sin flexión ni extensión de la misma.

La utilidad de la ecografía de la región nasofaríngea y laríngea se basa en que, a diferencia de la endoscopia, permite la evaluación anatómica de las estructuras extraluminales, su localización y estado funcional.

El hueso basihioides y el cartílago tiroides son las referencias anatómicas que con mayor frecuencia se tienen en cuenta durante la ecografía. Gracias a estas referencias, Chamlers et al. (2009) determina que resulta de utilidad medir la distancia entre el hueso basihioides (desde su aspecto caudal) y el cartílago tiroides (en su cara rostral), al igual que determinar la profundidad a la que se encuentra el hueso basihioides respecto a la piel, relacionando estos hallazgos con el DDPB. En este mismo estudio, Chamlers et al. (2009) señala que en los casos patológicos se produce un aumento de la distancia entre el cartílago tiroides y el hueso basihioides, así como una disminución de la profundidad del hueso basihioides (tomando como referencia externa la piel), respecto a los individuos sanos. Estos signos son indicativos de la predisposición a sufrir un DDPB durante el ejercicio. Las causas de los cambios mencionados siguen siendo desconocidas, aunque se cree que pueden estar relacionados con alteraciones musculares como hipertrofia o atrofia de los músculos tirohioideos, geniogloso, genihiideo o los estriados como los esternotiroideos y esternohioideos (Chamlers et al., 2009).

6.4.3. RADIOGRAFÍA

Las radiografías laterales sobre la región laríngea proporcionan información sobre la localización y aspecto anatómico de las estructuras laringohioideas, aportando información complementaria de gran ayuda para el diagnóstico del DDPB. Para su realización, es necesario mantener una posición natural de la cabeza con una ligera extensión de la misma (Cheesen & Whitfield-Cargile, 2015). Permite determinar la longitud del cartílago epiglótico midiéndolo desde el cuerpo del cartílago tiroides hasta la punta de la epiglotis (Courouce-Malblanc et al., 2010), pudiendo así detectar una hipoplasia epiglótica en casos de una longitud menor a 7cm. Este hallazgo puede relacionarse etiológicamente con el DDPB.

6.4.4. RESONANCIA MAGNÉTICA NUCLEAR (RMN)

La RMN se debe realizar siempre bajo anestesia general y con el cuello en extensión. Es por ello que, al igual que otros procedimientos que incluyen una anestesia general, hay que tener en cuenta las posibles complicaciones postanestésicas que pueden producirse (Franci, Leece & Brearley, 2006). Una RMN de la cabeza del caballo permite el estudio de su anatomía y la valoración de posibles patologías (Arencibia et al., 2000; Pekarkova, Kircher, Konar, Lang & Tessier, 2009), además de facilitar la evaluación de las estructuras extraluminales de la laringe y faringe que no pueden ser evaluadas mediante otros métodos diagnósticos (Arencibia et al., 2000). En comparación con la radiología, la RMN permite la identificación de patologías en fases tempranas y evita el fenómeno de superposición de las estructuras. Teniendo en cuenta que una de las posibles causas del DDPB es la presencia de anormalidades cartilaginosas, como por ejemplo de la epiglotis, la RMN permite el diagnóstico de la mayoría de las alteraciones que ocurren a nivel del cartílago (Pekarkova et al., 2009).

6.4.5. OTROS MÉTODOS COMPLEMENTARIOS

Existen otros métodos complementarios que resultan de ayuda para llegar a un diagnóstico definitivo, siempre que sean usados en combinación con las técnicas mencionadas anteriormente.

- **Análisis de sonidos respiratorios:** cuando ocurre el desplazamiento del velo del paladar a una posición dorsal a la epiglotis, este se encuentra en una posición en la que puede vibrar espontáneamente en presencia de flujo de aire espiratorio, siendo este fenómeno el responsable de los sonidos respiratorios anormales (Franklin et al., 2004). Así, es fundamental identificar y caracterizar dichos sonidos, al igual que relacionar el momento y condiciones bajo las que se producen. Se han realizado estudios usando micrófonos anclados en los ollares, con el fin de caracterizar los

sonidos y relacionarlos con las posibles patologías (Franklin, Usmar, Lane, Shuttleworth & Burn, 2003), siempre acompañado de una inspección visual endoscópica (Franklin et al., 2004).

- **Medición de parámetros y magnitudes respiratorias:** en presencia de DDPB, hay parámetros que se ven alterados. Los principales a medir van a ser la frecuencia respiratoria (FR), los picos de flujos de aire tanto en inspiración como en espiración, la duración de la espiración (Te) y de la inspiración (Ti), las ventilaciones por minuto (Ve) y el volumen tidal (Vt), entre otros (Marlin & Roberts, 1998). Las ventilaciones por minuto ($Ve = Vt \times FR$) disminuyen conforme aumenta el nivel de obstrucción laríngea, debido a un descenso en el Vt ó en la FR. Los picos espiratorios disminuyen de manera significativa, mientras que no se ven alteraciones importantes en los picos inspiratorios. A su vez, se ve aumentado el Te (Franklin et al., 2002a; Allen & Franklin, 2013a). La reducción de las ventilaciones por minuto produce una reducción en la ventilación alveolar durante el ejercicio intenso y un menor intercambio gaseoso, provocando así hipoxemia e hipercapnia (Franklin et al., 2002a; Allen & Franklin, 2013a).
- **Mediciones de presiones espiratorias e inspiratorias en faringe y tráquea:** varios estudios de los que hablaremos a continuación, demuestran que en caballos con DDPB las presiones respiratorias se ven alteradas. Estas mediciones se hacen en condiciones de ejercicio. Ante una patología obstructiva como el DDPB, la presión espiratoria traqueal se ve aumentada, debido a la obstrucción producida por la posición del paladar blando en la vía aérea (Holcombe et al., 1998; Ducharme et al., 2003). Sin embargo, la presión espiratoria nasofaríngea disminuye debido a la desviación del flujo del aire hacia la orofaringe y su salida por la boca (Ducharme et al., 2003; Cheetham et al., 2009; Pigott et al., 2010). Por otro lado, las presiones inspiratorias no parecen modificarse, aunque en un estudio realizado por Strand et al. (2012) se muestra un aumento de las presiones inspiratorias traqueales y nasofaríngeas, en los casos en los que la cabeza y el cuello se encuentran flexionados.
- **Estudio de los tejidos blandos:** entre los músculos que mantienen la estabilidad del URT, el palatofaríngeo y palatino son los encargados en mantener la posición subepiglótica del paladar blando durante la respiración. Estos músculos aumentan su actividad durante la espiración, sobre todo cuando aumenta la intensidad del ejercicio (Holcombe, Derksen & Robinson, 2007). Teniendo en cuenta que la disfunción muscular es una de las posibles causas del DDPB, se considera de utilidad el estudio de la morfología de los músculos. Entre aquellos que conforman el paladar blando, el

músculo de referencia para la toma de biopsias y su consiguiente examen histopatológico es el palatino. Dicha toma de muestras y posterior estudio se realiza con el fin de detectar anormalidades musculares en el paladar blando, para relacionarlos con una disfunción palatina, como el DDPB (Hawkes et al., 2010).

El estudio del tamaño de las miofibrillas del músculo palatino es uno de los criterios más importantes a la hora de diferenciar si estamos ante una miopatía primaria o ante una disfunción neurogénica, ya que este tamaño puede estar influenciado por factores hormonales, neuronales y mecánicos (Hawkes et al., 2010).

6.5. TRATAMIENTOS

Como ya se ha comentado anteriormente, el DDPB es una patología multifactorial y de origen desconocido, lo que explica la gran diversidad de tratamientos dirigidos a cada caso en función de su posible origen. El DDPB puede ser consecuencia de otras enfermedades concurrentes, o ir acompañado de las mismas, por lo que en estos casos es necesario dar una solución terapéutica a las causas concomitantes primarias, previamente al tratamiento del propio DDPB (Chesen & Whitfield-Cargile, 2015).

En el pasado, los tratamientos conservadores tenían una gran aceptación, pero su uso ha ido disminuyendo con la aparición de nuevas alternativas quirúrgicas con tasas de éxito mayores, y que en muchas ocasiones, son aplicadas cuando los conservadores o médicos no funcionan (Woodie, Ducharme, Kanter, Hackett & Erb, 2005). Por otra parte, hay que destacar que los tratamientos conservadores son menos agresivos y más económicos, además de ser reversibles y no tener complicaciones postoperatorias. Ambos tipos de terapias pueden emplearse individualmente o de forma combinada (Allen, Christley, Birchall & Franklin, 2012).

El éxito de la mayoría de los tratamientos se ve muy limitado debido a la falta de comprensión etiológica de esta enfermedad, siendo difícil determinar cuál es el más apropiado (Rehder et al., 1995; Allen et al., 2012).

Los parámetros para medir la eficacia o el éxito de los tratamientos pueden ir desde las valoraciones endoscópicas realizadas por el veterinario (Barakzai, Johnson, Baird, Bladon & Lane, 2004), hasta otros parámetros como la mejora de tiempos durante los entrenamientos, la disminución o desaparición de los sonidos respiratorios o incluso las opiniones subjetivas del entrenador. Sin embargo, Barakzai et al. (2009) señala que el método más objetivo para medir el éxito de un tratamiento se basa en las ganancias económicas de los caballos durante la temporada de carreras. A pesar de ello, siendo que la etiopatogenia del DDPB sigue siendo

incierto, los tratamientos aplicados se basan en diagnósticos presuntivos, por lo que dificulta la estimación de las tasas de éxito asociadas a estos tratamientos (Allen et al., 2012).

6.5.1. TRATAMIENTOS CONSERVADORES

El descanso y la terapia antiinflamatoria, además de un buen estado físico del animal, son los tratamientos generales y básicos que se recomiendan en primer lugar. En caso de ausencia de resultados favorables, nos encontramos ante una gran variedad de opciones como son el “*tongue-tie*”, la cabezada en ocho, el collar de Cornell y diferentes tipos de bocados para que el animal no juegue con la lengua durante el ejercicio (Hunt et al., 2019). Entre ellos, el uso del “*tongue-tie*” ha sido el único investigado con más detalle (con resultados contradictorios), haciendo que la contribución y éxito del resto de métodos siga siendo desconocida (Chesen & Whitfield-Cargile, 2015). Los porcentajes de éxito de los tratamientos conservadores varía entre 53%-61% (Barakzai, Boden, Hillyer, Marlin & Dixon, 2009).

- **Cabezada en ocho también conocida como “*Crossed or dropped noseband*”:** mantiene la boca del caballo cerrada evitando la entrada de aire en la orofaringe, y previniendo la presión ventral que provoca dicho aire sobre el paladar blando y su posterior desplazamiento (Woodie et al., 2005). No hay resultados de éxito reportados (Chesen & Whitfield-Cargile, 2015).
- **Collar de Cornell:** es un soporte externo del aparato laringohioideo que se coloca en el espacio intermandibular del caballo, y empuja la laringe a una localización más dorsal y rostral. Este método se basa en sustituir la función de los músculos tirohioideos, en caso de disfunción de los mismos (Ducharme et al., 2003). La laringe es elevada hacia dorsal gracias a la presión sobre el aspecto ventral del cartílago tiroideos, y rostral gracias a la presión en el aspecto caudal del hueso basihioides (Woodie et al., 2005). En el estudio de Woodie et al. (2005) se confirma dicha recolocación de la laringe mediante la endoscopia, y se demuestra una mejora en el paso del flujo del aire, en la prevención de la retracción caudal de la laringe, y por tanto en el desarrollo del DDPB. Además, en este mismo estudio, no se observan reacciones adversas por el uso del collar. Este tratamiento no está permitido en todos los países, aunque supone una alternativa interesante por ser poco invasiva y económica.
- **“*Tongue-tie*” (TT):** para poder entender su mecanismo de acción, es necesario entender la fisiología de la musculatura de la lengua, que se relaja y se contrae durante la deglución y la respiración (Pigott et al., 2010). Se cree que la retracción caudal de la lengua durante el ejercicio resulta en una retracción simultánea de la

laringe, presionando y empujando el paladar blando dorsal a la epiglotis, y provocando el desplazamiento (Franklin et al., 2002b). Esta teoría es la base para el uso del TT como tratamiento preventivo, con tasas de éxito discutidas por diferentes autores y sin evidencias científicas concluyentes sobre sus beneficios de uso (Franklin et al., 2002b; Chesen & Whitfield-Cargile, 2015). Esta técnica está basada en dar sujeción a la lengua, previniendo su retracción caudal y por consiguiente la de la laringe. Para ello, se ata la lengua (con una especie de correa) al espacio interdental de la mandíbula inferior (Franklin et al., 2002b). De este modo se opone a la acción de los músculos esternohioideos y esternotiroideos, manteniendo el aparato laringohioideo dorsal y rostral, estabilizando el paladar blando (Rehder et al., 1995; Chesen & Whitfield-Cargile, 2015). Además, se cree que puede simular la acción del músculo geniogloso de la lengua, deprimiéndola y tirando de ella hacia delante (Franklin et al., 2002b).

Teniendo en cuenta que durante la deglución se suspende la respiración, el uso del TT tiene efectos beneficiosos sobre la ventilación y por consiguiente sobre el rendimiento, ya que reduce la frecuencia de deglución (Franklin et al., 2002b).

El TT es el tratamiento conservador más utilizado por los entrenadores de caballos con el fin de mejorar el rendimiento y prevenir los ruidos anormales respiratorios ante la sospecha de DDPB. Sin embargo, se ha utilizado muchas veces sin un diagnóstico previo de DDPB, lo que dificulta el estudio de su eficacia (Franklin et al., 2002b).

Como bien se ha mencionado anteriormente, hay publicaciones contradictorias sobre la eficacia del uso del TT como tratamiento del DDPB (Barakzai et al., 2009). Un estudio realizado por Cornelisse et al. (2001) descarta los cambios en el diámetro nasofaríngeo o posición laringohioidea cuando se aplica la técnica del TT. Sin embargo, en dicho estudio, se miden estas referencias con el caballo bajo anestesia general, por lo que son difícilmente extrapolables a las situaciones fisiológicas que se dan durante la carrera, haciendo que los resultados no sean representativos. Franklin et al. (2002b) sugiere que el uso de TT puede prevenir o aplazar el comienzo del DDPB en algunos caballos, pero solamente obtiene un 12.9% de efectividad en los casos estudiados. Es decir, una gran parte de los animales tratados siguen padeciendo el desplazamiento del paladar a pesar del uso del TT. En este mismo estudio, únicamente en los casos en los que el uso del TT es efectivo, se ven mejoras en los parámetros respiratorios y en el rendimiento atlético. Un estudio realizado por Barakzai et al. (2009) muestra que si el TT se usa de forma continuada se produce una mejora tanto del rendimiento como de las ganancias económicas en las carreras. Así, los porcentajes de mejora observados en

este estudio tras el primer uso del TT son de un 56.5-59.3%, mientras que si se usa de forma continuada, el porcentaje asciende a un 76.9%.

Así pues, el TT es una técnica cuyo uso está en claro retroceso, ya que la Federación Ecuestre Internacional (FEI) la ha prohibido para la mayoría de las disciplinas ecuestres, por considerar que atenta contra el bienestar de los caballos durante el ejercicio.

6.5.2. TRATAMIENTOS QUIRÚRGICOS

Los tratamientos quirúrgicos empleados persiguen dos finalidades principales. Por un lado, fortalecer el tono muscular del velo del paladar o la epiglotis para reforzar el sello palatolaríngeo y, por otro, recolocar el aparato laringohioideo en una posición normal evitando la retracción caudal de la laringe. Para ello, se puede dar uso a diversos tratamientos, de manera individual o combinada, con tasas de éxito muy variables.

- **“Laryngeal tie-forward” (LTF) o prótesis tirohioidea:** es una de las intervenciones quirúrgicas más aceptadas por los cirujanos equinos. Consiste en colocar una doble sutura desde la parte caudal de cara lateral del cartílago tiroides hasta el hueso basihioides, de tal manera que la tensión se equilibre de forma bilateral (Woodie et al., 2005). Esta tensión produce una recolocación laringohioidea que modifica el diámetro y estabilidad de las vías aéreas (Offord et al., 2015). Esta técnica quirúrgica se basa en el estudio de Ducharme et al. (2003), en el que se relaciona la disfunción de los músculos tirohioideos con el DDPB, para tratar de sustituir la función de dichos músculos y prevenir el descenso ventral y la retracción caudal de la laringe (Woodie et al., 2005; Cheetham et al., 2008).

Los estudios de Woodie et al. (2005) y de Cheetham et al. (2008) relacionan directamente esta recolocación laringohioidea con la mejora de resultados y del rendimiento deportivo en las carreras, mostrando tasas de éxito del 80-82%.

A pesar de tratarse de una técnica quirúrgica con escasas complicaciones postoperatorias, pueden producirse algunas como la dehiscencia de las suturas, disfagia, seromas incisionales, disnea en las primeras horas del postoperatorio y granulomas laríngeos a largo plazo (Woodie et al., 2005).

En un estudio posterior en 2012, Rossingol, Ouachee & Boening proponen una innovación al método original de LTF mediante el uso de implantes metálicos, con el fin de aumentar la resistencia y evitar la dehiscencia de las suturas.

- **Miectomía o tenectomía de los músculos esternotiroideos y esternohioideos:** como se ha explicado anteriormente, la contracción de los músculos esternotiroideos y esternohioideos de los caballos (que se fijan al cartílago tirohioideo en la parte caudal de la laringe), permite aumentar o mantener la permeabilidad y estabilidad del URT durante el ejercicio (Barakzai et al., 2004). Sin embargo, una contracción excesiva de dichos músculos produce una retracción caudal excesiva de la laringe, favoreciendo el DDPB (Holcombe et al., 1994).

Para evitar la contracción excesiva de los músculos y por tanto la retracción caudal de la laringe, se realiza la sección bilateral a nivel de la unión músculo-tendinosa de los músculos anteriormente citados (Holcombe et al., 1994; Smith & Embertson, 2015).

Se trata de un procedimiento sencillo que requiere una disección mínima para aislar y cortar los músculos, lo que disminuye la inflamación y complicaciones postoperatorias, aunque pueden desarrollarse seromas incisionales o abscesos.

La miectomía completa de estos músculos tiene efectos contraproducentes, debido a que al tener una función muy importante en la mecánica respiratoria, su retirada provoca un aumento de la presión inspiratoria y por tanto la resistencia al paso del aire (Holcombe et al., 1994).

Estudios posteriores que analizan las tasas de éxito de este método quirúrgico muestran resultados de entre el 50-58%, aumentando al 70% cuando se combina con la estafilectomía (Barakzai et al., 2004; Chesen & Whitfield-Cargile, 2015).

- **Palatoplastia o estafilectomía:** este procedimiento fue desarrollado originalmente para reducir la longitud de lo que se consideraba un paladar blando excesivamente largo, mediante la resección del borde caudal del paladar blando. Hoy en día, los efectos terapéuticos de esta técnica se atribuyen no tanto a la resección en sí, sino al aumento de la rigidez del paladar por la fibrosis producida, que permite un retorno más rápido del paladar a su posición subepiglótica normal (Smith & Embertson, 2005). Entre los métodos que inducen la fibrosis, destacan la cauterización térmica y el láser transendoscópico de CO₂. En cualquiera de los dos casos, el objetivo es reducir la flacidez del paladar mediante la creación de una respuesta inflamatoria y fibrosis en la cara oral de los tejidos palatinos.

La cauterización del velo del paladar, ya sea térmica o mediante laser, se realiza transversalmente a su unión al paladar duro, siendo necesaria la inducción temporal previa de un desplazamiento. El resultado es un tejido cicatricial más fibrosado, rígido y resistente, menos afectado por las influencias aerodinámicas del URT. Esto refuerza

el sello entre el paladar blando y la epiglotis, aumentando el tamaño de la luz intrafaríngea, y evitando que el paladar blando se desplace.

Se trata de una técnica relativamente segura, poco invasiva, rápida, repetible y que no requiere apenas periodo de recuperación. Además, no conlleva importantes riesgos ni complicaciones intra ni postoperatorias, siempre y cuando se aplique una cobertura antibiótica y antiinflamatoria los primeros días tras la cirugía.

Es un método que se suele emplear en combinación con otros, cuyas tasas de éxito varían desde 49% hasta 72% (Allen et al., 2012).

- **Aumento de la epiglotis mediante la inyección de teflón:** esta técnica permite combatir la flacidez o falta de firmeza de la epiglotis, más conocida como hipoplasia epiglótica. Consiste en una inyección transendoscópica de una pasta de politetrafluoroetileno (teflón) en la submucosa epiglótica ventral o lingual (Peloso, Stick, Nickels, Lumsden & Derksen, 1992; Tulleners et al., 1997), obteniendo así un aumento del grosor y de la rigidez de la epiglotis. Esto resulta en una mayor estabilidad y resistencia al DDPB, permitiendo mantener el paladar blando en una posición subepiglótica (Peloso et al., 1992).

En los trabajos realizados por Peloso et al. (1992) y Tulleners et al. (1997) en los que se estudia esta técnica quirúrgica, se observan resultados de mejora en los rendimientos deportivos durante la carrera, y una ausencia de DDPB durante la prueba dinámica, lo que sugiere que el aumento del grosor epiglótico mediante el uso de teflón puede ser un tratamiento quirúrgico efectivo. Sin embargo, el periodo de recuperación y vuelta a la rutina son lentos, pudiendo necesitar periodos de acondicionamiento al ejercicio de unos meses (Peloso et al., 1992).

- **Inyección de reticulante (genipina) en el paladar blando:** Hunt et al. (2019) estudia el efecto de este tratamiento sobre las características del paladar blando y sus consecuencias de cara a solucionar el DDPB. En dicho estudio se emplea una técnica que consiste en inyectar un reticulante proteico (genipina) en el paladar blando, modificando sus propiedades mecánicas. Este agente reticulante o entrecruzante proteico natural, se inyecta en el borde libre del paladar blando, siendo necesarias 24h para su difusión a través del tejido y para que se produzca la reticulación.

Esta reticulación proteica altera las propiedades mecánicas del tejido del paladar blando, aumentando su fuerza, rigidez y resistencia, y estabilizándolo. Así, disminuye la amplitud de vibración, reduciendo el estridor respiratorio y el colapso aéreo, disminuyendo también la intolerancia al ejercicio. Esto demuestra su utilidad para el tratamiento del DDPB o patologías que incluyen flacidez del paladar blando (Hunt et

al., 2019). Se trata pues, según este mismo autor, de un tratamiento seguro, económico, duradero y menos invasivo en comparación con otros métodos. Sin embargo, la inyección excesiva de esta sustancia puede provocar su expansión a tejidos adyacentes al paladar y provocar necrosis en los mismos.

Como se ha mencionado anteriormente, todos los tratamientos del DDPB se pueden aplicar individualmente o de forma combinada, obteniendo mejores resultados de esta última forma (Barakzai et al., 2004). Algunas combinaciones que resultan de interés son por ejemplo la combinación del LTF con la miectomía de los músculos esternotiroideos y esternohioideos, donde ambas técnicas alteran la posición laríngea (Allen et al., 2012). También son frecuentes otras combinaciones como el LTF con la cauterización del paladar blando, o la miectomía de los músculos esternotiroideos y esternohioideos con la estafilectomía, esta última combinación con resultados de éxito de 92% (Smith & Embertson, 2005).

7. CONCLUSIONES

En base a los objetivos planteados en la revisión bibliográfica llevada a cabo, se han podido establecer las siguientes conclusiones:

- La etiopatogenia del DDPB es incierta y de origen multifactorial, aunque la mayoría de los estudios reflejan que la causa aparente de esta patología es debida a una disfunción neuromuscular de los músculos que estabilizan el aparato laringohioideo.
- A pesar de la gran diversidad de técnicas diagnósticas que se utilizan para determinar la presencia de DDPB, la videoendoscopia dinámica es el método de diagnóstico por imagen más fiable ya que permite un diagnóstico definitivo de esta patología.
- Debido a la complejidad etiológica de esta enfermedad, existe un gran abanico de estrategias terapéuticas tanto conservadoras como quirúrgicas, aunque sigue produciéndose controversia entre diferentes autores sobre la eficacia de estos tratamientos y sus combinaciones.

8. CONCLUSIONS

On the basis of the objectives set out in the bibliographic review carried out, the following conclusions have been drawn:

- The etiopathogenesis of DDSP is uncertain and of multifactorial origin, although most studies show that the apparent cause of this pathology is due to neuromuscular dysfunction of the muscles that stabilize the laryngohyoid apparatus.
- Despite the great diversity of diagnostic techniques used to determine the presence of DDPB, video endoscopy is the most reliable method of image diagnosis as it allows a definitive diagnosis of this pathology.
- Due to the etiological complexity of this disease, there is a wide range of both conservative and surgical therapeutic strategies, although there is still controversy between the different studies on the efficacy of these treatments.

9. VALORACIÓN PERSONAL

El motivo principal por el que elegí realizar una revisión bibliográfica sobre una patología del sistema respiratorio superior de los caballos, fue básicamente porque me resultó algo novedoso, ya que la mayoría de casos que he podido presenciar en la clínica equina durante mi estancia como interna voluntaria en el Servicio de Medicina y Cirugía Equina del HVUZ han estado más bien enfocados a otros aparatos y sistemas como son el digestivo y el locomotor.

La realización de este “Trabajo de Fin de Grado” me ha ayudado a profundizar mis conocimientos anatómicos y fisiológicos sobre el tracto respiratorio superior de los caballos, y en concreto, a entender el DDPB. Además, he aprendido cómo se realiza una correcta búsqueda y gestión de la información, en función de los objetivos del trabajo, para después plasmarla en mi propia redacción.

A pesar de todo lo aprendido, la repetida falta de resultados concluyentes sobre el tema estudiado ha dificultado el hecho de sacar ideas claras al respecto al tema, llegando a insatisfacer mis objetivos de poder sacar conclusiones certeras.

Por último, agradecer principalmente a mis tutores Antonio Romero y Sara Fuente por su disponibilidad y sobre todo paciencia, a mis compañeros internos del Área de Grandes Animales por el apoyo e implicación, y sobre todo a mis amigas y compañeras de piso Alazne Conde y Matilde Christensen por la ayuda mutua y por haber pasado esta última etapa juntas.

10. BIBLIOGRAFÍA

Ainsworth, D. M., & Hackett, R. P. (2004). Disorders of the Respiratory System. *Equine internal medicine*, 289-353.

Allen, K., & Franklin, S. (2013a). The effect of palatal dysfunction on measures of ventilation and gas exchange in thoroughbred racehorses during high intensity exercise. *Equine Veterinary Journal*, 45(3), 350-354.

Allen, K., & Franklin, S. (2013b). Characteristics of palatal instability in thoroughbred racehorses and their association with the development of dorsal displacement of the soft palate. *Equine Veterinary Journal*, 45(4), 454-459.

Allen, K. J., Christley, R. M., Birchall, M. A., & Franklin, S. H. (2012). A systematic review of the efficacy of interventions for dynamic intermittent dorsal displacement of the soft palate. *Equine Veterinary Journal*, 44(3), 259-266.

Arencibia, A., Vazquez, J. M., Jaber, R., Gil, F., Ramirez, J. A., Rivero, M., Wisner, E. R. (2000). Magnetic resonance imaging and cross sectional anatomy of the normal equine sinuses and nasal passages. *Veterinary Radiology & Ultrasound: The Official Journal of the American College of Veterinary Radiology and the International Veterinary Radiology Association*, 41(4), 313-319.

Barakzai, S. Z., Boden, L. A., Hillyer, M. H., Marlin, D. J., & Dixon, P. M. (2009). Efficacy of thermal cautery for intermittent dorsal displacement of the soft palate as compared to conservatively treated horses: Results from 78 treadmill diagnosed horses. *Equine Veterinary Journal*, 41(1), 65-69.

Barakzai, S. Z., Finnegan, C., & Boden, L. A. (2009). Effect of 'tongue tie' use on racing performance of thoroughbreds in the United Kingdom. *Equine Veterinary Journal*, 41(8), 812-816.

Barakzai, S. Z., Johnson, V. S., Baird, D. H., Bladon, B., & Lane, J. G. (2004). Assessment of the efficacy of composite surgery for the treatment of dorsal displacement of the soft palate in a group of 53 racing thoroughbreds (1990-1996). *Equine Veterinary Journal*, 36(2), 175-179.

Barnett, T. P., O'Leary, J. M., Dixon, P. M., & Barakzai, S. Z. (2014). Characterisation of palatal dysfunction after laryngoplasty. *Equine Veterinary Journal*, 46(1), 60-63.

Beard, W. (1996). Upper respiratory causes of exercise intolerance. *The Veterinary Clinics of North America: Equine Practice*, 12(3), 435-455.

Chalmers, H. J., Cheetham, J., Yeager, A. E., & Ducharme, N. G. (2006). Ultrasonography of the equine larynx. *Veterinary Radiology & Ultrasound: The Official Journal of the American College of Veterinary Radiology and the International Veterinary Radiology Association*, 47(5), 476-481.

- Chalmers, H. J., Yeager, A. E., & Ducharme, N. (2009). Ultrasonographic assessment of laryngo-hyoid position as a predictor of dorsal displacement of the soft palate in horses. *Veterinary Radiology & Ultrasound: The Official Journal of the American College of Veterinary Radiology and the International Veterinary Radiology Association*, 50(1), 91-96.
- Cheetham, J., Pigott, J. H., Hermanson, J. W., Campoy, L., Soderholm, L. V., Thorson, L. M., & Ducharme, N. G. (2009). Role of the hypoglossal nerve in equine nasopharyngeal stability. *Journal of Applied Physiology (Bethesda, Md.: 1985)*, 107(2), 471-477.
- Cheetham, J., Pigott, J. H., Thorson, L. M., Mohammed, H. O., & Ducharme, N. G. (2008). Racing performance following the laryngeal tie-forward procedure: A case-controlled study. *Equine Veterinary Journal*, 40(5), 501-507.
- Chesen, A. B., & Whitfield-Cargile, C. (2015). Update on diseases and treatment of the pharynx. *The Veterinary Clinics of North America. Equine Practice*, 31(1), 1-11.
- Cornelisse, C. J., Holcombe, S. J., Derksen, F. J., Berney, C., & Jackson, C. A. (2001). Effect of a tongue-tie on upper airway mechanics in horses during exercise. *American Journal of Veterinary Research*, 62(5), 775-778.
- Courouge-Malblanc, A., Deniau, V., Rossignol, F., Corde, R., Leleu, C., Maillard, K., Fortier, G. (2010). Physiological measurements and prevalence of lower airway diseases in trotters with dorsal displacement of the soft palate. *Equine Veterinary Journal. Supplement*, (38), 246-255.
- Davidson, E. J., & Martin, B. B., Jr. (2003). Diagnosis of upper respiratory tract diseases in the performance horse. *The Veterinary Clinics of North America: Equine Practice*, 19(1), 51-62.
- Ducharme, N. G., Hackett, R. P., Woodie, J. B., Dykes, N., Erb, H. N., Mitchell, L. M., & Soderholm, L. V. (2003). Investigations into the role of the thyrohyoid muscles in the pathogenesis of dorsal displacement of the soft palate in horses. *Equine Veterinary Journal*, 35(3), 258-263.
- Fitzharris, L. E., Franklin, S. H., & Allen, K. J. (2015). The prevalence of abnormal breathing patterns during exercise and associations with dynamic upper respiratory tract obstructions. *Equine Veterinary Journal*, 47(5), 553-556.
- Franci, P., Leece, E. A., & Brearley, J. C. (2006). Post anaesthetic myopathy/neuropathy in horses undergoing magnetic resonance imaging compared to horses undergoing surgery. *Equine Veterinary Journal*, 38(6), 497-501.
- Franklin, S. H., Naylor, J. R., & Lane, J. G. (2002a). Effect of dorsal displacement of the soft palate on ventilation and airflow during high-intensity exercise. *Equine Veterinary Journal. Supplement*, (34), 379-383.
- Franklin, S. H., Naylor, J. R., & Lane, J. G. (2002b). The effect of a tongue-tie in horses with dorsal displacement of the soft palate. *Equine Veterinary Journal. Supplement*, (34), 430-433.

Franklin, S. H., Naylor, J. R., & Lane, J. G. (2006). Videoendoscopic evaluation of the upper respiratory tract in 93 sport horses during exercise testing on a high-speed treadmill. *Equine Veterinary Journal. Supplement, (36)*, 540-545.

Franklin, S. H., Price, C., & Burn, J. F. (2004). The displaced equine soft palate as a source of abnormal respiratory noise during expiration. *Equine Veterinary Journal, 36*(7), 590-594.

Franklin, S. H., Usmar, S. G., Lane, J. G., Shuttleworth, J., & Burn, J. F. (2003). Spectral analysis of respiratory noise in horses with upper airway disorders. *Equine Veterinary Journal, 35*(3), 264-268.

Garrett, K. (2010). How to ultrasound the equine larynx. *Proceeding of the 56th Annual Convention of the American Association of Equine Practitioners (AAEP)*. Baltimore, Maryland, USA, 249-256.

Goulden, B. E. (2002). The equine larynx. *New Zealand Veterinary Journal, 50*(3), 117.

Hawkes, C. S., Hahn, C. N., & Dixon, P. M. (2010). Histological and histochemical characterisation of the equine soft palate muscles. *Equine Veterinary Journal, 42*(5), 431-437.

Holcombe, S. (2006). A Review of upper Airway Anatomy and physiology of the horse. *Proceedings of the 8th Annual Resort Symposium of the American Association of Equine Practitioners (AAEP)*. Rome, Italy, 1-9.

Holcombe, S. J., Beard, W. L., Hinchcliff, K. W., & Robertson, J. T. (1994). Effect of sternothyrohyoid myectomy on upper airway mechanics in normal horses. *Journal of Applied Physiology (Bethesda, Md.: 1985), 77*(6), 2812-2816.

Holcombe, S. J., Cornelisse, C. J., Berney, C., & Robinson, N. E. (2002). Electromyographic activity of the hyoepiglotticus muscle and control of epiglottis position in horses. *American Journal of Veterinary Research, 63*(12), 1617-1621.

Holcombe, S. J., Derksen, F. J., & Robinson, N. E. (2007). Electromyographic activity of the palatinus and palatopharyngeus muscles in exercising horses. *Equine Veterinary Journal, 39*(5), 451-455.

Holcombe, S. J., Derksen, F. J., Stick, J. A., & Robinson, N. E. (1997). Effects of bilateral hypoglossal and glossopharyngeal nerve blocks on epiglottic and soft palate position in exercising horses. *American Journal of Veterinary Research, 58*(9), 1022-1026.

Holcombe, S.J., Derksen, F.J., Stick, J.A. & Robinson, N.E. (1998) Effect of bilateral blockade of the pharyngeal branch of the vagus nerve on soft palate function in horses. *American Journal of Veterinary Research, 59*, 504-508.

Holcombe, S. J., Derksen, F. J., Stick, J. A., & Robinson, N. E. (1999). Pathophysiology of dorsal displacement of the soft palate in horses. *Equine Veterinary Journal. Supplement*, 30(30), 45-48.

Holcombe, S.J. & Ducharme, N.G. (2007): Disorders of the nasopharynx and soft palate. In: McGorum BC, Dixon PM, Robinson NE, Schumacher J (eds.): *Equine Respiratory Medicine and Surgery*, 1st ed. Saunders, Philadelphia, 437–457.

Hunt, S., Kuo, J., Aristizabal, F. A., Brown, M., Patwardhan, A., & Hedman, T. (2019). Soft palate modification using a collagen crosslinking reagent for equine dorsal displacement of the soft palate and other upper airway breathing disorders. *International Journal of Biomaterials*, 2019, 1-9.

Kannegieter, N. J., & Dore, M. L. (1995). Endoscopy of the upper respiratory tract during treadmill exercise: A clinical study of 100 horses. *Australian Veterinary Journal*, 72(3), 101-107.

Lane, J. G., Bladon, B., Little, D. R., Naylor, J. R., & Franklin, S. H. (2006a). Dynamic obstructions of the equine upper respiratory tract. Part 1: Observations during high-speed treadmill endoscopy of 600 thoroughbred racehorses. *Equine Veterinary Journal*, 38(5), 393-399.

Lane, J. G., Bladon, B., Little, D. R., Naylor, J. R., & Franklin, S. H. (2006b). Dynamic obstructions of the equine upper respiratory tract. Part 2: Comparison of endoscopic findings at rest and during high-speed treadmill exercise of 600 thoroughbred racehorses. *Equine Veterinary Journal*, 38(5), 401-407.

Marlin, D. J., & Roberts, C. A. (1998). Qualitative and quantitative assessment of respiratory airflow and pattern of breathing in exercising horses. *Centre for Equine Studies, Animal Health Trust, Lanwades Park, Kentford, Newmarket, Suffolk CB8 7UU, UK. Equine Veterinary Education*, 10(4), 178-186.

Martin, B. B., Jr, Reef, V. B., Parente, E. J., & Sage, A. D. (2000). Causes of poor performance of horses during training, racing, or showing: 348 cases (1992-1996). *Journal of the American Veterinary Medical Association*, 216(4), 554-558.

Mellor, D. J., & Beausoleil, N. J. (2017). Equine welfare during exercise: An evaluation of breathing, breathlessness and bridles. *Animals: An Open Access Journal from MDPI*, 7(6), 4.

Morris, E. (1991). Dynamic evaluation of the equine upper respiratory tract. *The Veterinary Clinics of North America. Equine Practice*, 7(2), 403-416.

Morris, E.A. & Seeherman, H.J. (1990) Evaluation of upper respiratory tract function during strenuous exercise in racehorses. *Journal of the American Veterinary Medical Association*, 196(3), 431-438.

Morris, E. A., & Seeherman, H. J. (1991). Clinical evaluation of poor performance in the racehorse: The results of 275 evaluations. *Equine Veterinary Journal*, 23(3), 169-174.

- Offord, S., Tulloch, L. K., Franklin, S. H., Tremaine, W. H., Woodford, N. S., & Allen, K. J. (2015). The effect of the laryngeal tie-forward procedure and soft palate cautery on nasopharyngeal diameter in horses. *The Veterinary Record*, 176(1), 19.
- Ortved, K. F., Cheetham, J., Mitchell, L. M., & Ducharme, N. G. (2010). Successful treatment of persistent dorsal displacement of the soft palate and evaluation of laryngo-hyoid position in 15 racehorses. *Equine Veterinary Journal*, 42(1), 23-29.
- Pekarkova, M., Kircher, P. R., Konar, M., Lang, J., & Tessier, C. (2009). Magnetic resonance imaging anatomy of the normal equine larynx and pharynx. *Veterinary Radiology & Ultrasound: The Official Journal of the American College of Veterinary Radiology and the International Veterinary Radiology Association*, 50(4), 392-397.
- Peloso, J. G., Stick, J. A., Nickels, F. A., Lumsden, J. M., & Derksen, F. J. (1992). Epiglottic augmentation by use of polytetrafluoroethylene to correct dorsal displacement of the soft palate in a standardbred horse. *Journal of the American Veterinary Medical Association*, 201(9), 1393-1395.
- Pigott, J. H., Ducharme, N. G., Mitchell, L. M., Soderholm, L. V., & Cheetham, J. (2010). Incidence of swallowing during exercise in horses with dorsal displacement of the soft palate. *Equine Veterinary Journal*, 42(8), 732-737.
- Priest, D. T., Cheetham, J., Regner, A. L., Mitchell, L., Soderholm, L. V., Tamzali, Y., & Ducharme, N. G. (2012). Dynamic respiratory endoscopy of standardbred racehorses during qualifying races. *Equine Veterinary Journal*, 44(5), 529-534.
- Reardon, R. J., Fraser, B. S., Heller, J., Lischer, C., Parkin, T., & Bladon, B. M. (2008). The use of race winnings, ratings and a performance index to assess the effect of thermocautery of the soft palate for treatment of horses with suspected intermittent dorsal displacement. A case-control study in 110 racing thoroughbreds. *Equine Veterinary Journal*, 40(5), 508-513.
- Rehder, R. S., Ducharme, N. G., Hackett, R. P., & Nielan, G. J. (1995). Measurement of upper airway pressures in exercising horses with dorsal displacement of the soft palate. *American Journal of Veterinary Research*, 56(3), 269-274.
- Robinson, E., & Furlow, P. (2007). Anatomy of the respiratory system. In: E. Robinson and P Furlow (eds) *Equine Respiratory Medicine and Surgery*, 7th ed. Philadelphia, USA, 3-17.
- Rossignol, F., Ouachee, E., & Boening, K. J. (2012). A modified laryngeal tie-forward procedure using metallic implants for treatment of dorsal displacement of the soft palate in horses. *Veterinary Surgery (VS)*, 41(6), 685-688.
- Rush, B., & Mair, T. (2004). Equine Respiratory Diseases. Oxford, UK: *Blackwell Science*, 81-82.

Smith, J. J., & Embertson, R. M. (2005). Sternothyroideus myotomy, staphylectomy, and oral caudal soft palate photothermoplasty for treatment of dorsal displacement of the soft palate in 102 thoroughbred racehorses. *Veterinary Surgery*, 34(1), 5-10.

Strand, E., Fjordbakk, C. T., Sundberg, K., Spangen, L., Lunde, H., & Hanche-Olsen, S. (2012). Relative prevalence of upper respiratory tract obstructive disorders in two breeds of harness racehorses (185 cases: 1998-2006). *Equine Veterinary Journal*, 44(5), 518-523.

Tulleners, E., Stick, J. A., Leitch, M., Trumble, T. N., & Wilkerson, J. P. (1997). Epiglottic augmentation for treatment of dorsal displacement of the soft palate in racehorses: 59 cases (1985-1994). *Journal of the American Veterinary Medical Association*, 211(8), 1022-1028.

Woodie, J. B., Ducharme, N. G., Hackett, R. P., Erb, H. N., Mitchell, L. M., & Soderholm, L. V. (2005). Can an external device prevent dorsal displacement of the soft palate during strenuous exercise? *Equine Veterinary Journal*, 37(5), 425-429.

Woodie, J. B., Ducharme, N. G., Kanter, P., Hackett, R. P., & Erb, H. N. (2005). Surgical advancement of the larynx (laryngeal tie-forward) as a treatment for dorsal displacement of the soft palate in horses: A prospective study 2001-2004. *Equine Veterinary Journal*, 37(5), 418-423.

Zebisch, A., May, A., Reese, S., & Gehlen, H. (2014). Effects of different head-neck positions on the larynges of ridden horses. *Journal of Animal Physiology and Animal Nutrition*, 98(5), 894-900.