



RELACIÓN ENTRE ALÉRGIA A PENICILINA Y COMPLICACIONES INFECCIOSAS EN CIRUGÍAS DE ELEVACIÓN DE SENO MAXILAR. ESTUDIO RETROSPECTIVO

DIRECTORES:

- PROF. DR. J.M. MIGUELENA BOBADILLA
- PROFA. DRA E. SAURA FILLAT

AUTORA: MARÍA GUERRERO GONZÁLEZ

TRABAJO FIN DE MÁSTER

MÁSTER: INTRODUCCIÓN A LA INVESTIGACIÓN EN MEDICINA

ÍNDICE:

- Introducción.....	Pág 2
○ Anatomía del seno maxilar	
○ Fisiología del seno maxilar	
○ Cirugía de elevación de seno maxilar	
○ Microbiología del seno maxilar	
○ Antibioterapia del seno maxilar	
- Justificación.....	Pág 9
- Hipótesis.....	Pág 9
- Pacientes y métodos.....	Pág 10
- Resultados.....	Pág 12
- Discusión.....	Pág 22
- Conclusiones.....	Pág 24
- Bibliografía.....	Pág 25

INTRODUCCIÓN

El tratamiento del edentulismo parcial o total mediante implantes dentales, se ha convertido en los últimos años en un procedimiento rutinario, seguro y predecible en las clínicas odontoestomatológicas de todo el mundo. La condición primaria exigible para la colocación de un implante dental, es la presencia de un volumen óseo adecuado en las tres dimensiones del espacio; de la presencia de dicho volumen y de otros muchos factores va a depender el éxito implantológico [1]. Cuando el volumen óseo es deficiente el tratamiento implantológico puede complicarse, siendo necesario el uso de técnicas quirúrgicas alternativas para restablecerlo.

En el maxilar superior posterior, la resorción del proceso alveolar como consecuencia de las pérdidas dentarias, y la presencia del seno maxilar a este nivel, condicionan el volumen óseo disponible para la inserción de implantes; ya en condiciones fisiológicas a edades muy tempranas de la vida, la altura que discurre desde la basal alveolar al suelo del seno maxilar se considera insuficiente para la colocación de implantes dentales en muchas ocasiones. Estos dos hechos (resorción alveolar y presencia del seno maxilar), condicionan la necesidad de realización de injertos óseos a nivel del seno maxilar (en la mayoría de las circunstancias) de forma previa o simultánea a la colocación de implantes dentales [2] [3].

Anatomía del seno maxilar:

El seno maxilar o antro de Highmore es una profunda cavidad par y simétrica situada en el espesor de la apófisis piramidal del maxilar superior, ocupando casi toda su masa y por tanto disminuyendo mucho su peso aunque no afectando a su resistencia. Morfológicamente se asemeja a una pirámide cuadrangular, con cuatro paredes: pared anterior, pared postero-inferior, pared superior u orbitaria, y pared interna o nasal [4] [5].

Los senos maxilares son dos cavidades aéreas con un volumen medio de 12 cm³ cada una, y unas dimensiones que oscilan entre 15x12x21mm a 47x40x50mm, en algunas ocasiones los encontramos tabicados, con tabiques que pueden ser coronales o sagitales, siendo estos últimos más prevalentes. El hallazgo anatómico por excelencia del seno maxilar es el ostium naso-sinusal localizado en la pared superior e interna del mismo (de 25 a 35 mm por encima del suelo del seno) y se continúa con un pequeño conducto que comunica el seno maxilar con el meato nasal medio [6].

La irrigación arterial del seno maxilar depende de las arterias: infraorbitaria, alveolar superior (rama terminal de la maxilar interna), esfenopalatina y pequeñas ramas de las arterias etmoidal, facial, bucal y palatina; el retorno venoso se realiza en la región posterior por la venas esfenopalatinas y en la región anterior por la vena facial; Elian y cols en un estudio realizado sobre el seno maxilar concluyen que la arteria intraosea maxilar se encuentra en el 100% de los individuos y que, aún manteniendo un buen diseño de acceso al seno maxilar sangra intraoperatoriamente en un 20% de los casos, este sangrado si no es controlado, puede llegar a imposibilitar la realización de la

elevación sinusal [7]. La inervación sinusal procede de los nervios infraorbitario, etmoidal anterior, nasal superior, los nervios del meato medio y los dentarios posterior, medio y anterior [8].

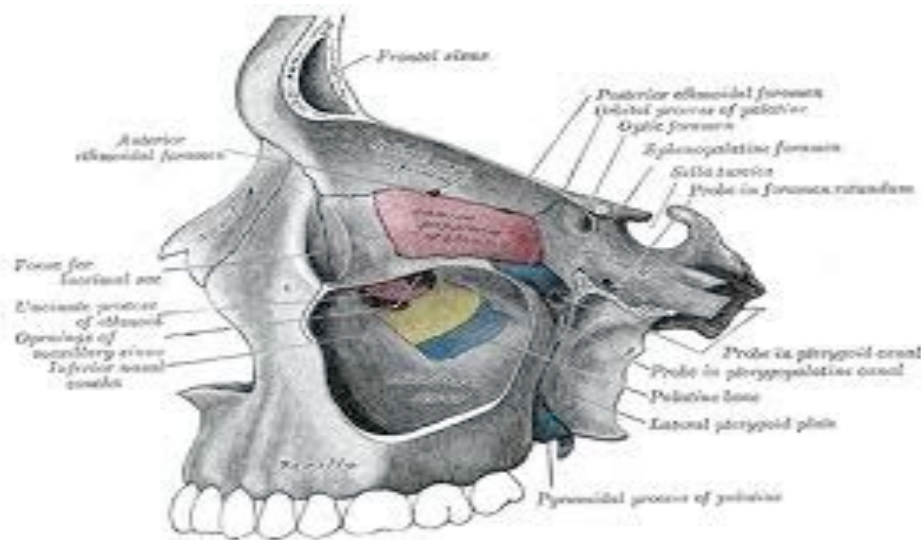


Fig 1. Anatomía del seno maxilar.

Los senos están tapizados internamente por un revestimiento mucoso que procede de una emanación de la pituitaria. Se trata de una mucosa frágil, delicada, violácea y que contiene vasos linfáticos, nervios y glándulas mucosas. Esta mucosa sinusal, también denominada “Membrana pituitaria de Schneider”, se corresponde histológicamente con un epitelio de tipo respiratorio ciliado y esta programada genéticamente para generar un barrido ciliar cuyos movimientos se dirigen al ostium [9].

Fisiología del seno maxilar:

Es relativamente sencilla. Se trata de un intercambio de aire y secreciones con la fosa nasal, a través de mecanismos de ventilación y drenaje; al producirse la ventilación se mantiene en equilibrio las presiones y concentraciones gaseosas de la cavidad nasal y sinusal. El drenaje es llevado a cabo por las células ciliadas de la membrana sinusal que constituyen una capa de 0,5 mm de espesor y que impulsan activamente hacia el meato medio las secreciones producidas por unas células denominadas caliciformes. La secreción mucosa al ostium se modifica según la temperatura, siendo directamente proporcional con la misma. Drefner estudió la ventilometría sinusal durante el ciclo respiratorio, lo que permitió clasificar el estado del ostium según su permeabilidad. La obstrucción del ostium provoca una situación de retención de moco e hipoxia, que provoca a su vez edematización de la mucosa, favoreciendo posteriormente el crecimiento bacteriano y la infección [10], [11].

En condiciones fisiológicas el seno maxilar no se encuentra comunicado con la cavidad oral y sólo lo hace con la cavidad nasal a través del ostium. Por tanto microbiológicamente hablando, el seno maxilar no está en contacto directo con la flora bacteriana oral.

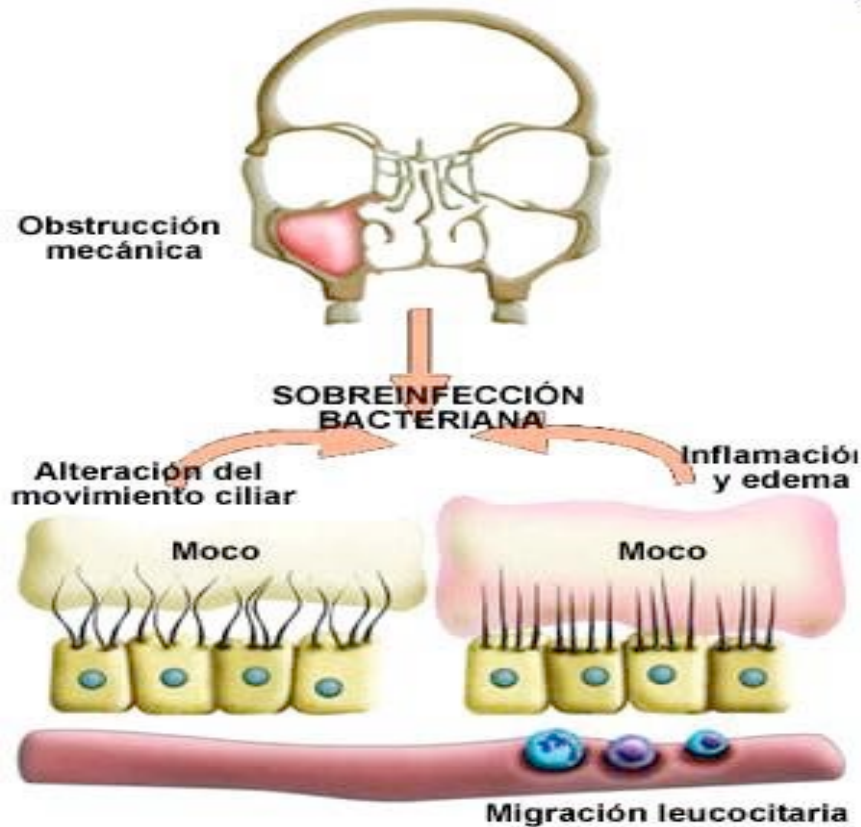
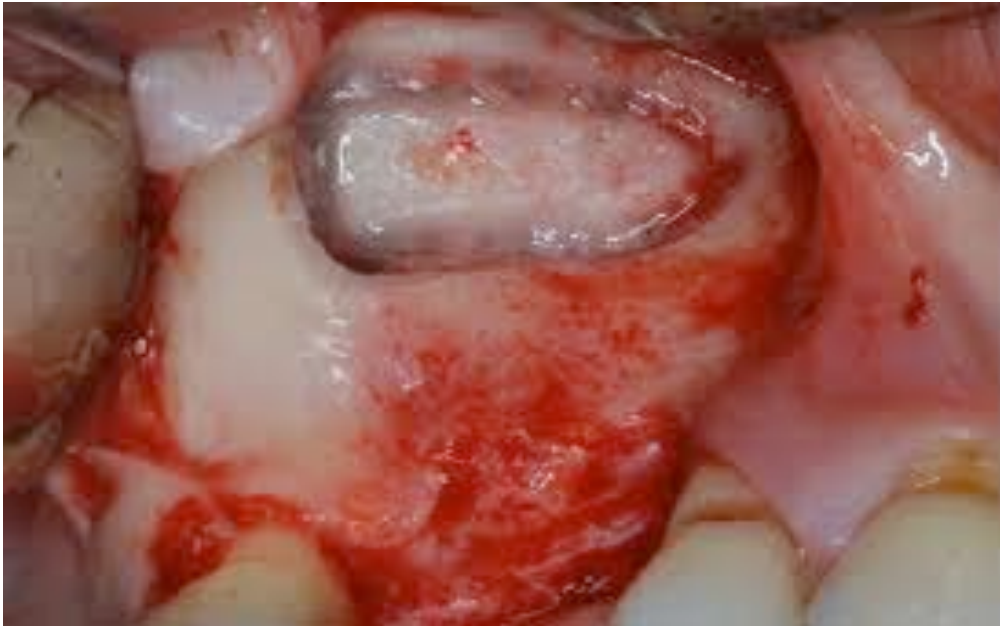
Figura 2. Fisiopatología del seno maxilar

Cirugía de elevación de seno maxilar:

Los abordajes quirúrgicos al seno maxilar han sido ampliamente descritos en la literatura, en 1893 Cadwell y Luc describen el abordaje al mismo a través de la pared externa del maxilar superior, esta técnica sigue estando vigente en la actualidad para el acceso y el tratamiento de la patología sinusal. A finales de los años 70, Tatum describe una técnica modificada de Cadwell- Luc, que sin variar el acceso descrito por lo anteriores, pretende conservar la membrana sinusal para realizar una elevación del suelo del seno maxilar, para así mediante la interposición de un injerto óseo poder conseguir suficiente altura desde la basal alveolar al nuevo suelo del seno, para la inserción de implantes endo-óseos. [12]; La técnica quirúrgica básica no ha sufrido cambios significativos [13]. Una aproximación a esta técnica denominada en la literatura como de “Tatum, abierta o traumática”, consiste en el acceso al seno maxilar a través de la basal alveolar, mediante la percusión de instrumentos romos, en un intento de provocar “mínimas” fracturas que podríamos considerar en tallo verde en suelo sinusal, e introducir el injerto a través de las mismas. Esta última técnica también denominada de “Summers o atraumática” se

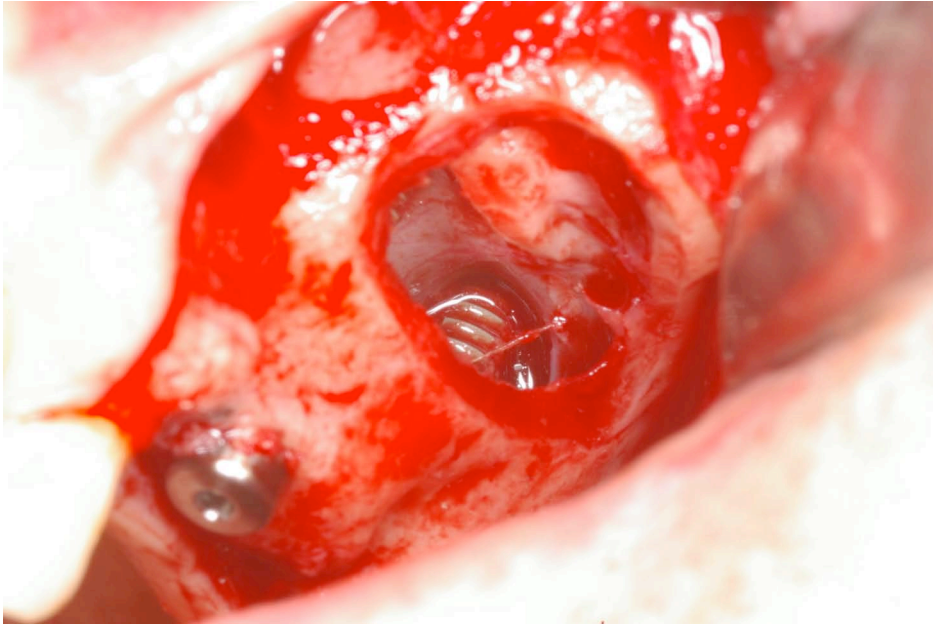
reserva en general cuando la dimensión vertical de la basal remanente supera los 8 mm y la altura ósea a conseguir intrasinalmente no supere en ningún caso los 2-3mm de aumento [14].



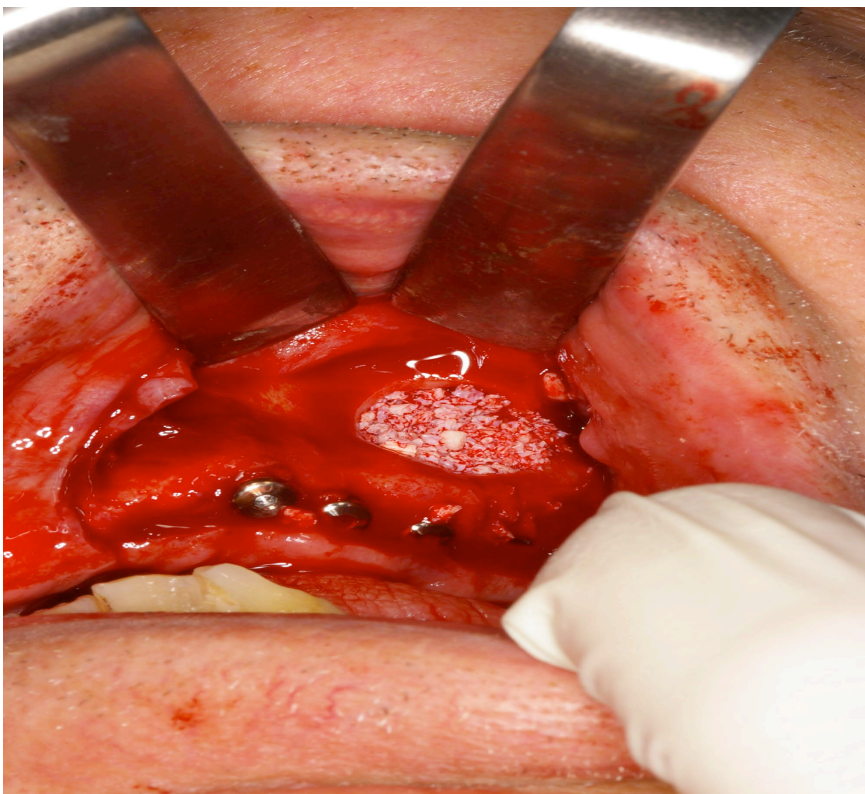
Fotografía 1. Diseño oval de acceso al seno. Acceso Cadwell-luc

Los tipos de injerto que se colocan en el interior del seno maxilar en la elevación del suelo del mismo, son diversos y ampliamente estudiados, los principales serían: autoinjertos, aloinjertos, xenoinjertos y sustitutos óseos artificiales. Los injertos a base exclusivamente de hueso autólogo, han sido durante bastante tiempo de primera elección en este tipo de cirugías, pero en estudios a largo plazo se ha observado que existe un ratio de reabsorción del mismo impredecible, por tanto, en el momento actual se han ido sustituyendo por matrices óseas de otro tipo como los xenoinjertos. Los últimos trabajos publicados incluyen estudios clínicos con el uso de rhBMP-2 y células madres mesenquimales en combinación con hueso bovino desmineralizado, aunque en la práctica diaria lo más habitual actualmente es el uso de hueso bovino o partículas de B- fosfato tricálcio unido en distintas proporciones a hueso autólogo, que es el único hasta el momento con capacidad osteoinductora [15] [16] [17].

La decisión de la colocación de implantes dentales en la misma cirugía de la elevación del seno maxilar viene determinada por dos parámetros fundamentales pero no únicos, que son por un lado, la altura de la cresta del maxilar superior al suelo del seno maxilar; y la segunda, la calidad/densidad ósea de dicho maxilar. Esto hace que sea requisito indispensable la retención primaria de los implantes en el momento de su colocación, ya que si este hecho no se produce, los implantes podrían migrar al seno maxilar, además de no producirse la osteointegración implantaria. De todo lo anterior cabe destacar que por motivos de morbilidad hacia el paciente es aconsejable, siempre que la circunstancias lo hagan posible, la realización de los dos actos quirúrgicos en la misma cirugía [18].



Fotografía 2. Colocación de implantes simultanea a la elevación sinusal



Fotografía 3. Colocación del injerto (hueso desmineralizado bovino)

Existen diversas complicaciones en lo que respecta a la cirugía de elevación de seno maxilar, las más comunes serían la ruptura de la membrana de Schneider y el sangrado intraoperatorio, y la inflamación ,infección y aparición de fistulas orosinusales postoperatorias [32].

Microbiología del seno maxilar:

En el seno maxilar fisiológico, es decir cuando el ostium es permeable no existe unanimidad de criterios a la hora de determinar si el seno maxilar es una cavidad estéril o no, varios autores confirman la hipótesis de que el seno maxilar es estéril, tanto Cook y cols, como Abou-Hamad y cols, demuestran que no existe crecimiento bacteriano o es despreciable en los senos maxilares fisiológicos y que la presencia de microorganismos en el seno maxilar se correlaciona con una inflamación de la mucosa schneideriana. Por otro lado Brook concluye que existe una flora bacteriana que comparte con el tracto respiratorio superior, compuesta principalmente por estreptococos aerobios, bacilos Gram negativos, anaerobios del género bacteroides y fusobacterium [19] [20] [21].

Cuando ocurre una rinosinusitis aguda, sin patología previa en la cavidad oral, los microorganismos más comúnmente aislados en el seno maxilar serían: el *Streptococcus pneumoniae*, *Haemophilus influenzae*, y *Moraxella catarrhalis*, aunque se pueden encontrar en un tanto por ciento menor, otras especies streptococcicas, algunas bacterias anaeróbicas y *Staphylococcus aureus*. En un estudio realizado sobre 59 pacientes con sinusitis maxilar crónica, estimaron que el número de estas dependientes de patología de la cavidad oral eran aproximadamente el 20%, siendo estas de etiología polimicrobiana, siendo los aeróbicos más comunes el *S. Aureus* y el *Streptococo Pneumoniae*, y los anaerobios, especies de *Peptostreptococcus* y especies de *Prevotella*. La vancomicina demostró ser la más eficaz frente a *S. Aureus* y *Streptococos*, la amoxicilina-clavulánico frente a aeróbicos gram negativo y por último la clindamicina y el metronidazol frente a anaeróbicos [22].

La cavidad oral es una cavidad profundamente contaminada, con una flora bacteriana muy amplia en la que se han llegado a aislar más de 200 especies distintas, la mayor parte se considera transitoria, existiendo aproximadamente unas 20 especies residentes entre las que encontraríamos las siguientes:

- 1- Cocos grampositivos: dentro de este grupo destaca el grupo Viridans frente a los demás.
- 2- Cocos gramnegativos: particularmente aeróbicos no exigentes como el género *Neisseria*, y anaeróbicos estrictos como el género *Veillonella*.
- 3- Bacilos grampositivos: *Actinomyces*, *Lactobacillus* y *Eubacterium* entre otros.
- 4- Bacilos gramnegativos: entre los que destacan sobre todo los anaeróbicos estrictos no esporulados como *Porphyromonas* spp y *Prevotella* spp entre otros.

Por lo anterior, cabría sospechar que cuando se accede al seno maxilar mediante una ventana lateral, hace que este quede expuesto a la cavidad oral y por tanto a las bacterias propias de la flora oral habitual, además de aquellas especies transitorias que en ese momento pudiese haber en la misma, favoreciendo la posterior colonización del seno maxilar [23] [24].

Parece que existe unanimidad de criterios a la hora de buscar una posible etiología, para el crecimiento de microorganismos anaerobios en el seno maxilar; la oclusión del ostium debido a diversos motivos como podría ser en este caso particular la rotura de la membrana con la consecuente migración de partículas de hueso injertado, podría favorecer este crecimiento bacteriano anómalo en el seno maxilar [25]

Antibioterapia del seno maxilar:

No existe consenso en la literatura sobre el tratamiento antibiótico pre y postquirúrgico; respecto a la profilaxis antibiótica Zilderverg y cols, en un ensayo clínico sobre pacientes sometidos a cirugía ortognática bimaxilar observó que existe mayor número de infecciones en pacientes que no fueron sometidos a tratamiento profiláctico antibiótico [26].

El uso de antibioterapia tanto en el tratamiento implantológico como a nivel de regeneración ósea es controvertido, diversas pautas han sido publicadas; Esposito y cols sugieren que existe alguna evidencia de que el uso profiláctico de 2 gramos de amoxicilina prequirúrgica, concretamente 1 hora antes de la intervención, reduce significativamente el fracaso implantario, hasta el momento y según los autores no existe evidencia de si el uso de antibiótico postoperatorio es beneficioso [27].

El uso de antibioterapia en cirugía oral esta en constante estudio y discusión, parece que el uso de amoxicilina sin clavulánico tanto preoperatoria como postoperatoriamente reduce el riesgo de infección en la exodoncia de terceros molares incluidos [28].

El uso de los distintos tipos de antibioterapia, es también controvertido, parece que la amoxicilina es el antibiótico de elección de primera línea en cirugía oral para el tratamiento de las infecciones dentoalveolares en pacientes no alérgicos a penicilinas, en algunas ocasiones es necesario el uso de la combinación de amoxicilina-clavulánico para combatir determinadas bacterias anaerobias. No existe consenso respecto al antibiótico de elección para alérgicos a penicilinas cuando tiene que ser utilizado de forma empírica, Figueirido y cols, en un estudio sobre el uso de antibioterapia en infecciones de terceros molares incluidos se constató que las bacterias aisladas predominantemente fueron *Fusobacterium* sp., *Prevotella* sp., y *Peptostreptococcus* sp, el antibiótico con mayor efectividad fue la clindamicina [29], por otro lado Kuriyama y cols proponen como alternativa además de la clindamicina, el metronidazol. [30].

Respecto al uso de amoxicilina sin clavulánico, parece que existen importantes resistencias al mismo en las infecciones del territorio oral. La amoxicilina- clavulánico parece ser el antibiótico con menor resistencia y mayor sensibilidad seguido de la amoxicilina sin ácido clavulánico[31].

JUSTIFICACIÓN:

El motivo del presente trabajo, consiste en el estudio de la aparición de complicaciones infecciosas tras procedimientos quirúrgicos de elevación del seno maxilar con injerto óseo, en un grupo de pacientes alérgicos a la penicilina, comparando los resultados con los de un grupo de pacientes no alérgicos a la misma.

Se investiga estas complicaciones infecciosas en dos grupos de pacientes:

- Pacientes tratados perioperatoriamente con amoxicilina- ácido clavulánico (1000mg-62,5mg)
- Pacientes que por antecedentes de alergia a la penicilina, recibieron cobertura antibiótica con clindamicina (300mg)

HIPOTESIS

“Los resultados de la cirugía de elevación de seno maxilar previa o simultánea a la colocación de implantes dentales en pacientes alérgicos a penicilina son peores que en los no alérgicos”

PACIENTES Y MÉTODO

Se realizó estudio de cohortes retrospectivo de 116 pacientes diagnosticados de edentulismo total o parcial posterior maxilar, a los que se les realizó elevación sinusal previa o simultánea a la colocación de implantes dentales, en una clínica odontoestomatológica de Zaragoza, durante los años 2010-2011. Se separó la muestra en pacientes alérgicos a penicilinas y pacientes no alérgicos.

Todas las intervenciones fueron realizadas por el mismo odontoestomatólogo y todos los datos fueron recogidos por un solo observador de las historias clínicas de los pacientes.

Como criterios de inclusión en este estudio fueron todos los pacientes sometidos a elevación de seno maxilar en las fechas anteriormente citadas. Los criterios de exclusión fueron los siguientes:

- Pacientes menores de 18 años
- Pacientes diagnosticados de Diabetes Mellitus tipo I y II
- Pacientes portadores del virus VIH

Una vez aplicados los criterios de exclusión se obtuvo el tamaño muestral de (n = 102).

Pauta de Profilaxis/ Tratamiento antibiótico:

A todos ellos se les prescribió una dosis profiláctica de antibiótico, en el caso de los no alérgicos (2 comprimidos de amoxicilina - ac. clavulánico: 1g-62,5mg; una hora antes, continuando con 2 comprimidos cada 12 horas después de la intervención durante 7 días). En el caso de los alérgicos se les prescribió de manera profiláctica (clindamicina 1200 mg, una hora antes de la intervención, continuando con 1 comprimido de 600 mg cada 8 horas después de la intervención durante 7 días).

Técnica quirúrgica utilizada:

Todos los pacientes fueron sometidos a dicha intervención mediante Anestesia Local: [Articaina 4% Ultracain], cuando la historia médica no contraindicase el uso de vasoconstrictor, en ese caso se utilizó mepivacaina. A todos ellos se les realizó la misma técnica de elevación sinusal: Incisión crestal con descargas verticales mesial y distal con bisturí brad-parker del nº 15, despegamiento sub-perióstico mediante Molt modificado nº9, acceso al seno maxilar mediante técnica de Cadwell-Luc / Tatum con motor quirúrgico [Bien air] y fresa redonda de carburo de tungsteno, el diseño de la ventana siempre y en todos los casos fue oval, posteriormente se procedió al despegamiento y elevación de la membrana sinusal mediante elevadores de membrana schneideriana. En los casos en los que se produjo rotura de la membrana schneideriana se colocó membrana de colágeno reabsorbible en el lugar de la dehiscencia.

En los casos en los que existía más de 3 mm de altura de cresta ósea residual y que además había esperar retención primaria de los implantes se procedió a la colocación de

los mismos: implantes rectos de hexágono externo de 13 mm de longitud y anchuras que oscilaron entre los 3,6 mm y 5,1 mm dependiendo de la anchura de la cresta ósea. En aquellos casos en los que no se pudo proceder a la colocación de implantes, se esperó entre 6 y 9 meses para conseguir la consolidación del injerto óseo.

La colocación del injerto óseo fue en todos los casos hueso particulado reabsorbible bovino, junto con partículas de hueso autólogo obtenidas mediante recolector durante la osteotomía de acceso, para configurar el nuevo suelo del seno. Cierre del colgajo con seda 3^{oo}.

A todos los pacientes se les realizaron controles postoperatorios a los 3 -7 y 15 días, en los que se revisó la sutura, y se evaluó inflamación e infección, el último día de las revisiones se procede a la retirada de la sutura. Todos ellos continuaron durante 7 días con la antibioterapia postoperatoria explicada anteriormente, en aquellos en los que se observó complicación infecciosa postoperatoria, se continuó con la antibioterapia, hasta resolución o hasta reintervención de legrado sinusal.

Variables a estudio:

- Cuantitativas: edad, nº de pacientes a los que se colocó membrana de colágeno en el lugar de la dehiscencia (por rotura de la membrana schneideriana), nº de pacientes a los que se procedió a la colocación primaria de implantes, nº de pacientes no alérgicos a penicilina, nº de pacientes alérgicos a penicilina, nº de días de tratamiento antibiótico de ambos antibióticos, nº de intervenciones realizadas sobre el seno derecho, nº de intervenciones realizadas sobre el seno izquierdo, nº de pacientes que concluyeron tratamiento quirúrgico con éxito/ sin complicaciones.
- Cualitativas: Sexo, Reacciones adversas (s/n), complicaciones postoperatorias (infección, fistula orosinusal), fracaso del tratamiento implantológico (s/n)

Estudio estadístico:

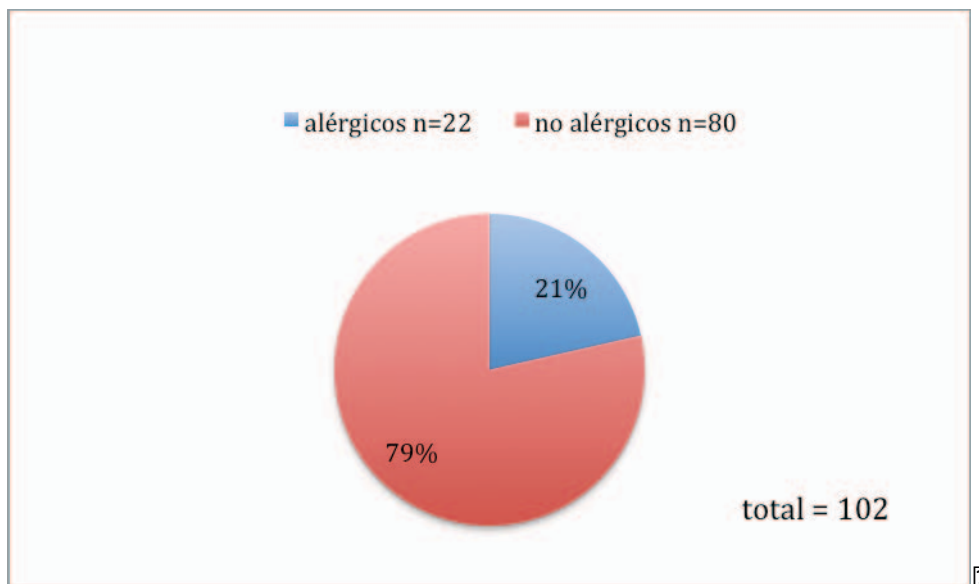
Se efectuó análisis estadístico descriptivo de todas las variables. Se realizó también análisis estadístico bivariable (test de Chi cuadrado de Pearson, T de student y Test exacto de Fisher). Se utilizó el paquete estadístico SPSS 15.0

RESULTADOS

PRESENTACIÓN Y DESCRIPCIÓN DE LOS RESULTADOS y de los tests estadísticos:

Se realizaron 102 elevaciones de seno en 82 pacientes, el 39,22% (n=40) de las intervenciones elevación de seno maxilar previa o simultanea a la colocación de implantes se realizaron en hombres, frente a un 60,78% (n=62) que fueron mujeres. La edad media fue de 57,62+/- 11,11 años, con una edad máxima de 82 años y una edad mínima de 24 años. (Rango = 58).

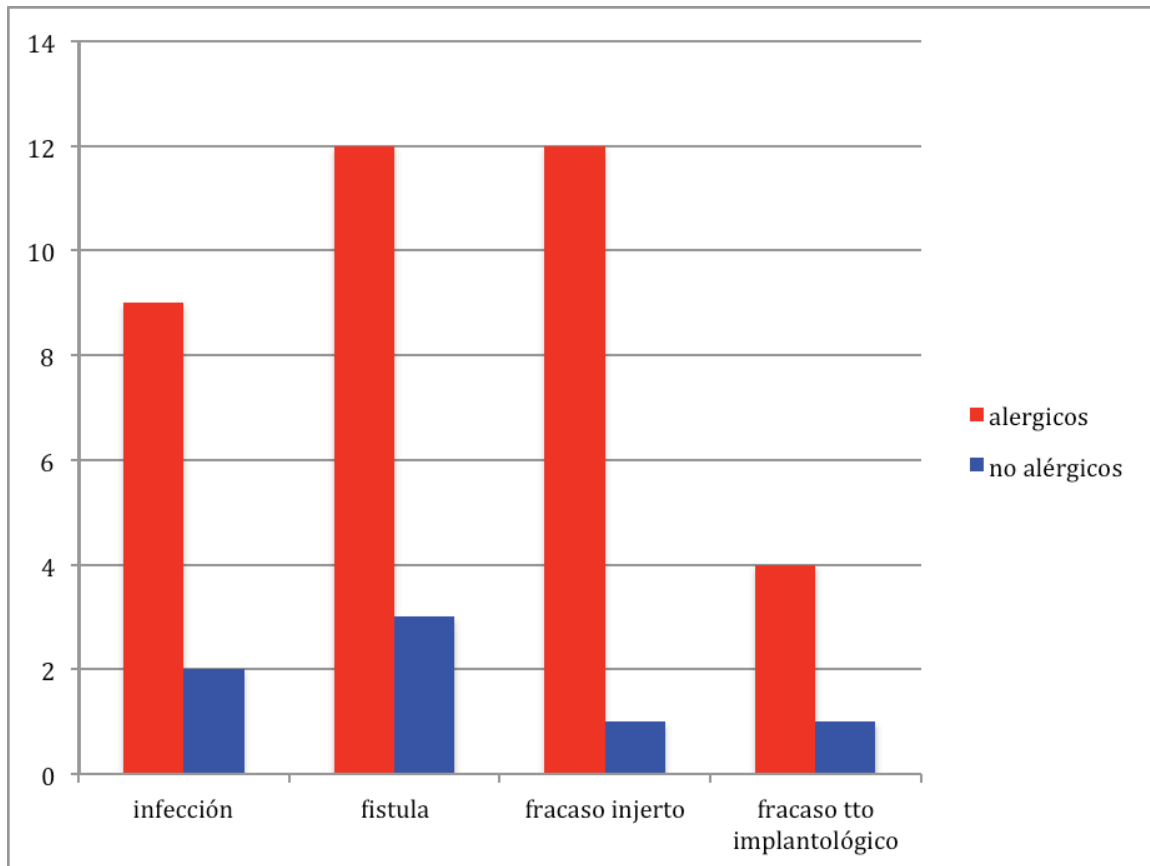
Se realizaron 22 elevaciones de seno maxilar en pacientes alérgicos a penicilinas, 21'57% (n=22) a los que se les suministró clindamicina y 80 a pacientes no alérgicos 78,43% (n=80) a los que se les suministró amoxicilina- ácido clavulánico. El tiempo medio de ingesta de amoxicilina- ácido clavulánico fue de 7 días, por el contrario el tiempo medio de ingesta de clindamicina fue de 16,38 días.



El 48,04% (n=49) de la elevaciones sinusales fueron en el seno maxilar derecho y 51,96% (n=53) en el seno maxilar izquierdo. De las 102 intervenciones se colocaron implantes inmediatos en 82,35% (n=84) de la elevaciones sinusales y diferidos en el 17,65% (n=18).

En el 12'75% (n=13) de las elevaciones de seno hubo fracaso del injerto, considerandose fracaso del injerto la pérdida total del material injertado. No existieron en ninguno de los casos reacciones adversas al antibiótico. Por otro lado existieron complicaciones postoperatorias en el 23,53% de los casos, de los cuales, en el 8,82% (n=9) existió

infección, y en el 14,71% (n=15) fistula orosinusal. En el 95,10% (n=97) de las intervenciones se consiguió el éxito del tratamiento, considerándose como éxito la colocación y posterior integración implantaria.



?

Grafica 2. Complicaciones postoperatorias y fracaso de los tratamientos.

?

A todos los pacientes se les revisó a los 3 y a los 7 días post-intervención, en estas consultas se valoró el estado general del paciente, la presencia de dehiscencia de sutura, inflamación y presencia de infección. A los 15 días se procedió a la retirada de la sutura. En los casos en los que existió complicación postoperatoria, se continuó con el antibiótico en aquellos pacientes que presentaron signos de infección (24 pacientes), hasta que remitió la infección o hasta 21 días que se les sometió a reintervención de acceso al seno para toma de cultivo y posterior antibiograma para valorar posibles resistencias al tratamiento farmacológico. De los 24 pacientes que tuvieron infección postoperatoria 15 evolucionaron a fistula orosinusal en estos casos se valoró durante un mes la evolución, en 6 casos hubo que reintervenir para legrado sinusal mediante la técnica de cadwell- luc y cierre de la fistula oro-sinusal.

De las 102 elevaciones sinusales, existió perforación de la membrana sinusal durante la intervención en 17 casos, lo que representan el 16,06%. Esto llevo a la necesidad de colocación de membrana de colágeno en el lugar de la dehiscencia, fue posible proseguir con la intervención de seno maxilar en todos los casos menos en uno que la dehiscencia de la membrana fue mayor de 6 mm y fue necesario posponer la intervención por imposibilidad de contención del injerto.

Tabla 1. Estadística descriptiva de las variables

VARIABLE		n	%
LOCALIZACIÓN	DERECHO	49	48,04%
	IZQUIERDO	53	51,96%
SEXO	HOMBRE	40	39,22%
	MUJER	62	60,78%
ALÉRGIA	SÍ	22	21,57%
	NO	80	78,43%
ANTIBIÓTICO	AUGMENTINE	79	77,45%
	CLINDAMICINA	22	21,57%
	AMOXICILINA	1	,98%
COLOCACIÓN DE IMPLANTES	DIFERIDOS	18	17,65%
	INMEDIATOS	84	82,35%
ÉXITO DEL INJERTO	SÍ	89	87,25%
	NO	13	12,75%
REACCIONES ADVERSAS AL ANTIBIÓTICO	SÍ	0	,00%
	NO	102	100,00%
COMPLICACIONES POSTOPERATORIAS	NO	78	76,47%
	INFECCIÓN	9	8,82%
	FÍSTULA	15	14,71%
FRACASO TRATAMIENTO IMPLANTOLÓGICO	SÍ	5	4,90%
	NO	97	95,10%

Relación entre Alérgico y complicación infecciosa:

El estudio analítico pretende buscar asociación entre e alergia a penicilina y presencia de complicaciones infección en la cirugía de elevación de seno maxilar. Se analizó las diferencias en alérgicos/no alérgicos según la variable dependiente: “complicación infecciosa Sí-No”. Del total de 22 pacientes alérgicos, 21 (95,5%) presentaron complicaciones postquirúrgicas infecciosas, mientras que de los 80 pacientes no alérgicos solo 3 (3,8%), padeció este tipo de complicaciones. Se aplicó el test de Chi cuadrado en la comparación estadística entre los dos grupos de pacientes. (Las diferencias fueron estadísticamente significativas ($p < 0,001$) con un riesgo relativo de 25,455 (IC 95% 8,356-77,540)) . Tabla 2

Tabla 2

		Complicación infecciosa		Total
		Sí	No	Sí
ALERGICO SÍ	Recuento	21	1	22
	%	95,5%	4,5%	100,0%
NO	Recuento	3	77	80
	%	3,8%	96,3%	100,0%
TOTAL	Recuento	24	78	102
	%	23,5%	76,5%	100,0%

	Valor	95% Intervalo de confianza	
	Inferior	Superior	Inferior
Odds Ratio para alérgico (Sí / No)	539,000	53,286	5452,073
cohorte INFECCIÓN = Sí	25,455	8,356	77,540
cohorte INFECCIÓN = No	,047	,007	,321
Casos válidos	102		

Relación entre antibiótico y complicación infecciosa postoperatoria:

En la asociación entre complicaciones infecciosas postoperatorias y el uso de amoxicilina-clavulánico o clindamicina, sobre 101 casos (no existe suficiente muestra para comparar el uso de amoxicilina sin clavulánico con los otros dos grupos). Se analizó las diferencias en amoxicilina-clavulánico / clindamicina según la variable dependiente: “complicación infecciosa Sí-No”. Del total de 22 pacientes que fueron tratados con clindamicina, 21 (95,5%) presentaron complicaciones postquirúrgicas infecciosas, mientras que de los 79 pacientes tratados con amoxicilina-ácido clavulánico solo 2 (2,5%), padeció este tipo de complicaciones. Se aplicó el test de Chi cuadrado en la

comparación estadística entre los dos grupos de pacientes. (Las diferencias fueron estadísticamente significativas ($p < 0,001$) con un riesgo relativo de 37,705 (IC 95% 9,569-148,571). (Tabla 3)

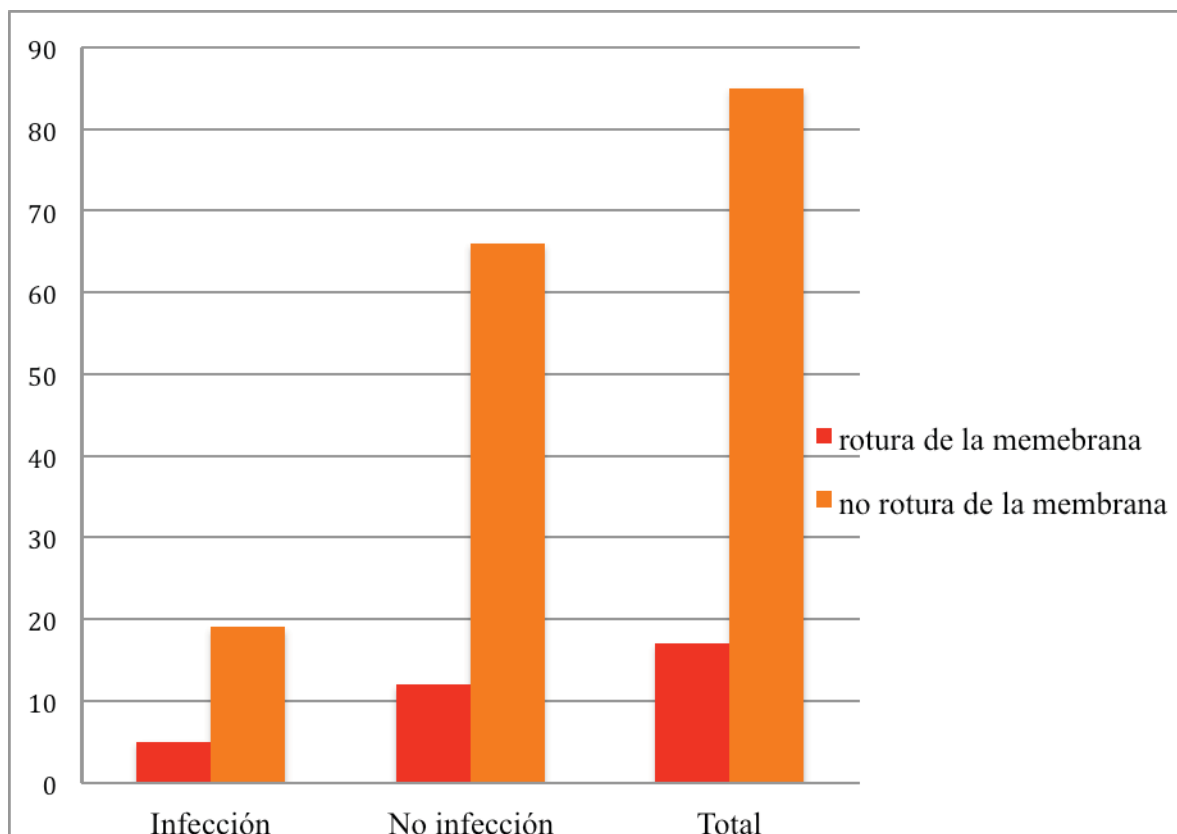
Tabla 3

			Complicación infecciosa		Total
			Sí	No	Sí
Antibiótico	Clindamicina	recuento	21	1	22
		%	95,5%	4,5%	100,0%
	Amoxicilina-Clavulánico	recuento	2	77	79
		%	2,5%	97,5%	100,0%
Total		recuento	23	78	101
		%	22,8%	77,2%	100,0%

	Valor	95% Intervalo de confianza	
	Inferior	Superior	Inferior
Odds Ratio para atb (Clindamicina / Augmentine)	808,500	69,875	9354,852
Cohorte INFECCIÓN = Sí	37,705	9,569	148,571
Cohorte INFECCIÓN = No	,047	,007	,317
N casos válidos	101		

Relación rotura de la membrana con complicaciones infecciosas:

La asociación entre la ruptura de la membrana de Schneider e infección, no mostró resultados estadísticamente significativos. (Tabla 4/ Gráfica 3)



Gráfica 3. Complicaciones infecciosas en presencia de rotura de la membrana de Schneider

Tabla 4

			INFECCIÓN		TOTAL
			Sí	No	Sí
MEMBRANA	SÍ	Recuento	5	12	17
		% membrana	29,4%	70,6%	100,0%
	NO	Recuento	19	66	85
		% membrana	22,4%	77,6%	100,0%
TOTAL		Recuento	24	78	102
		% membrana	23,5%	76,5%	100,0%

	Value	df	Asymp. Sig. (2-sided)	Exact Sig. (2-sided)	Exact Sig. (1-sided)
Pearson Chi-Square	,392(b)	1	,531		
Continuity Correction(a)	,098	1	,754		
Likelihood Ratio	,377	1	,539		
Fisher's Exact Test				,540	,365
Linear-by-Linear Association	,388	1	,533		
N of Valid Cases	102				

Relación entre localización y la ruptura de la membrana de Schneider:

La asociación entre la localización (izquierda o derecha) del seno maxilar intervenido y la ruptura de la membrana sinusal, tampoco mostró resultados estadísticamente significativos. (Tabla 5)

Tabla 5

			MEMBRANA		TOTAL
			SÍ	NO	SÍ
DERECHO/ IZQUIERDO	Derecho	Recuento	8	41	49
		% DERECHO/IZQUIERDO	16,3%	83,7%	100,0%
	Izquierdo	Recuento	9	44	53
		% DERECHO/IZQUIERDO	17,0%	83,0%	100,0%
Total		Recuento	17	85	102
		% DERECHO/IZQUIERDO	16,7%	83,3%	100,0%

	Value	df	Asymp. Sig. (2-sided)	Exact Sig. (2-sided)	Exact Sig. (1-sided)
Pearson Chi-Square	,008(b)	1	.929		
Continuity Correction(a)	,000	1	1,000		
Likelihood Ratio	,008	1	,929		
Fisher's Exact Test				1,000	,571
Linear-by-Linear Association	,008	1	,930		
N of Valid Cases	102				

Relación entre alergia y éxito del injerto:

Los pacientes alérgicos a penicilina tienen mayor riesgo de no éxito del injerto que los no alérgicos. Las diferencias fueron estadísticamente significativas ($p < 0,001$), con un riesgo relativo de 43,636 (IC95% 5,997-317,529). (Tabla 6)

Tabla 6

			ÉXITO INJERTO		TOTAL
			SÍ	NO	SÍ
ALERGICO	SÍ	Recuento	10	12	22
		% alergico	45,5%	54,5%	100,0%
	NO	Recuento	79	1	80
		% alergico	98,8%	1,3%	100,0%
TOTAL		Recuento	89	13	102
		% alergico	87,3%	12,7%	100,0%

	Valor	95% Intervalo de Confianza	
	Inferior	Superior	Inferior
Odds Ratio para alergico (Sí / No)	,011	,001	,090
cohorte éxito injerto = Sí	,460	,291	,728
cohorte éxito injerto = No	43,636	5,997	317,529
N casos válidos	102		

Relación entre alergia a penicilina y fracaso del tratamiento implantológico:

Los pacientes alérgicos a penicilina tienen mayor riesgo de padecer un fracaso del tratamiento implantológico que los pacientes no alérgicos a penicilina. Las diferencias fueron estadísticamente significativas ($p < 0,001$) con un riesgo relativo de 14,545 (IC 95% 1,712-123,616). Tabla 7 y 7 bis

Tabla 7 y 7 bis

			FRACASO S/N		Total
			Sí	No	Sí
ALERGICO	SÍ	Recuento	4	18	22
		% within alergico	18,2%	81,8%	100,0%
	NO	Recuento	1	79	80
		% within alergico	1,3%	98,8%	100,0%
TOTAL		Recuento	5	97	102
		% within alergico	4,9%	95,1%	100,0%

	Valor	Intervalo de confianza 95%	
	Inferior	Superior	Inferior
Odds Ratio para alergico (Sí / No)	17,556	1,850	166,613
cohorte FRACASO S/N = Sí	14,545	1,712	123,616
cohorte FRACASO S/N = No	,829	,679	1,010
N casos válidos	102		

Relación entre sexo y complicaciones infecciosas:

Del total de 102 pacientes estudiados padecieron complicaciones infecciosas 24 de los cuales 11 fueron hombres y 13 mujeres. La estadística no mostró asociación significativa (IC 95%) mediante el test de Chi cuadrado entre aparición de complicaciones infecciosas y sexo. (Tabla 8)

Tabla 8

			Complicación infecciosas		Total
			Sí	No	Sí
sexo	Hombre	Recuento	11	29	40
		% within sexo	27,5%	72,5%	100,0%
	Mujer	Recuento	13	49	62
		% within sexo	21,0%	79,0%	100,0%
Total		Recuento	24	78	102
		% within sexo	23,5%	76,5%	100,0%

	Value	df	Asymp. Sig. (2-sided)	Exact Sig. (2-sided)	Exact Sig. (1-sided)
Pearson Chi-Square	,577(b)	1	,448		
Continuity Correction(a)	,271	1	,603		
Likelihood Ratio	,570	1	,450		
Fisher's Exact Test				,480	,299
Linear-by-Linear Association	,571	1	,450		
N of Valid Cases	102				

Relación entre edad y complicaciones infecciosas:

En el análisis de la edad con las complicaciones postoperatorias mediante el test de la T de Student, el resultado fue negativo.

INFECCIÓN		N	Mean	Std. Deviation	Std. Error Mean
Edad	Sí	24	58,79	5,680	1,159
	No	78	57,13	12,313	1,394

		Levene's Test for Equality of Variances		t-test for Equality of Means						
		F	Sig.	t	df	Sig. (2-tailed)	Mean Difference	S.E.D	95% Confidence Interval of the Difference	
		Lower	Upper	Lower	Upper	Lower	Upper	Lower	Upper	Lower
edad	Equal variances assumed	7,249	,008	,640	100	,524	1,663	2,601	-3,497	6,824
	Equal variances not assumed			,917	84,708	,362	1,663	1,813	-1,942	5,269

DISCUSIÓN

Las penicilinas son la causa más frecuente de alergia medicamentosa, aproximadamente un 10% de la población es alérgica a la penicilina y sus derivados, aunque muchos pacientes, de hecho, no tienen una alergia real a la penicilina, sino más bien un efecto adverso al fármaco, como intolerancia digestiva, que no está relacionada con la alergia medicamentosa. El aumento en los últimos años de los tratamientos implantológicos, así como el desarrollo de técnicas de regeneración ósea oral, exigen una precaución especial a la hora de pautar tratamientos antimicrobianos a estos pacientes [33][34].

No existe en el momento actual, ninguna publicación en las bases de datos consultadas, semejante a este trabajo, ni excesiva investigación acerca de la microbiología de la sinusitis aguda como consecuencia de un proceso infeccioso de cavidad oral.

En el tratamiento farmacológico de la infecciones sinusales la “Asociación americana de enfermedades infecciosas” (ISDA), en una guía de práctica clínica publicada recientemente, recomienda el uso de amoxicilina-clavulánico frente al uso de amoxicilina sola, en el tratamiento de las sinusitis agudas; la dosis antibiótica a utilizar es controvertida, pero se recomienda el uso de altas dosis (≥ 2 g / día) en aquellas regiones en las que exista altos índices de resistencias antibióticas. La duración del tratamiento empírico de la infección establecida lo marcan en 7 días o pauta corta. Respecto a la antibioterapia empírica en pacientes alérgicos a penicilinas en el tratamiento de las rinosinusitis aguda, la ISDA recomienda que, el tratamiento de elección sea la Doxiciclina o una fluoroquinolona (levofloxacino o moxifloxacino); otra alternativa sería el uso de cefalosporinas de tercera generación junto con Clindamicina; el principal problema que nos encontramos en esta guía clínica es que no hace distinción entre sinusitis de origen respiratorio y sinusitis de origen oral, que son aproximadamente el 20% de la sinusitis bacterianas diagnosticadas [35].

Uno de los puntos más controvertidos en la literatura actual y del cual no existe consenso es la necesidad de realizar profilaxis antibiótica en los pacientes que van a ser sometidos a implantes dentales. Esposito y cols recomiendan la administración de 2 gr de amoxicilina prequirúrgica (1h antes de la intervención). En este trabajo se demuestra que el uso de amoxicilina-clavulánico prequirúrgica y postquirúrgica, reduce significativamente el riesgo de infección. Sería conveniente la realización de un ensayo clínico en el que se comparase los resultados de infección postoperatoria en pacientes sometidos a cirugía de elevación de seno maxilar con y sin tratamiento previo y/o postoperatorio, aunque la inactividad de los antibióticos alternativos utilizados en alérgicos a penicilina hacen sospechar de la necesidad de una cobertura antibiótica eficaz en este tipo de cirugías. Por otro lado sería interesante la realización de un estudio clínico en el cual se investigase la eficacia de la profilaxis antibiótica, además de la necesidad de utilización de ácido clavulánico en este tipo de intervención, en este trabajo sólo ha habido un paciente que fue tratado con amoxicilina sola, por intolerancia al ácido clavulánico, y este caso también padeció complicaciones infecciosas postoperatorias.

En este trabajo se ha demostrado que los pacientes alérgicos a penicilinas tienen 25,455 veces más riesgo de padecer complicaciones infecciosas subsecuentes a la cirugía de elevación de seno maxilar; el motivo por el cual esto ocurre es hasta el momento desconocido, cabría sospechar que la antibioterapia empírica alternativa para los pacientes alérgicos no cubre el suficiente espectro para este tipo de intervención, aunque también se podría sospechar que estos pacientes tengan algún tipo de alteración inmunitaria, que les hiciese susceptibles a padecer complicaciones postoperatorias sin tener en cuenta la eficacia antibiótica.

Por otro lado se ha demostrado en este trabajo que los pacientes tratados con clindamicina tienen 37,7 veces más riesgo de padecer complicaciones infecciosas postoperatorias que los pacientes tratados con amoxicilina- ácido clavulánico. El uso de clindamicina de manera empírica en pacientes con infecciones orales en detrimento de otros antibioterápicos ha sido demostrado en la literatura, aunque los resultados obtenidos en este trabajo cuestionan su eficacia en la prevención y tratamiento de las mismas cuando se ve involucrado el seno maxilar [36] [37].

En los dos supuestos anteriores sería necesaria una investigación posterior de la cantidad de material injertado y su relación con la cresta alveolar residual, lo que podría correlacionar que, a mayor cantidad de hueso particulado mayor riesgo de complicación infecciosa postoperatoria

Recientemente se han publicado diversos artículos sobre la introducción de antibióticos junto con las partículas de hueso a injertar, los antibióticos sobre los que se está experimentando sobre todo son la vancomicina y el metronidazol, en el caso del primero se ha demostrado que disminuye el riesgo de colonización gram positivos y negativos del injerto,[38]; en el caso del metronidazol, parece que evita la deshomogenización del injerto, lo que evita la colonización bacteriana anaerobia [39].

En el presente trabajo también se ha intentado relacionar la rotura de la membrana schneideriana con el riesgo de padecer complicaciones infecciosas postoperatorias, en este trabajo no se encontró significación estadística, lo que puede llevarnos a la conclusión de que aunque exista rotura de la membrana schneideriana, si el cirujano es capaz de realizar una buena contención del injerto es posible que no exista migración de las partículas óseas injertadas al ostium, por lo que los resultados de este trabajo no concuerdan con la hipótesis de que existe mayor infección en los pacientes que han sufrido una rotura de dicha membrana. [40] [41]. Coincidiendo con los resultados de este trabajo Becker y cols, que en un estudio sobre 41 perforaciones de membrana durante la cirugía de elevación de seno maxilar, constataron que no existe mayor riesgo de complicación infecciosa que cuando no existe dicha perforación [42].

La edad y el sexo no están relacionados con la aparición de complicaciones infecciosas postoperatorias en este trabajo.

Así mismo se ha constatado que los pacientes alérgicos a penicilinas tienen un riesgo relativo de 43,6 de sufrir un fracaso del injerto, y un riesgo relativo de 14,5 de un fracaso del tratamiento implantológico respecto a los pacientes no alérgicos. Sería conveniente la realización de un trabajo posterior evaluando la supervivencia de los implantes en este tipo de complicaciones postoperatorias a la cirugía de elevación de seno maxilar.

CONCLUSIONES

- 1- La rotura de la membrana de Schneider, la edad, el sexo y la localización del seno (derecho/izquierdo) no tienen relación con la posibilidad de padecer complicaciones postoperatorias infecciosas.
- 2- En este trabajo se demuestra que los pacientes no alérgicos a penicilina sufren menos complicaciones infecciosas postoperatorias, así como aquellos cuyo tratamiento farmacológico fue amoxicilina-clavulánico frente a clindamicina.
- 3- Se ha demostrado también que los pacientes alérgicos a penicilina tiene mayor riesgo de sufrir fracaso tanto del injerto como del tratamiento implantológico.

BIBLIOGRAFÍA

- 1- Coulthard P, Esposito M, Worthington HV, Jokstad A. Interventions for replacing missing teeth: preprosthetic surgery versus dental implants. *Cochrane Database Syst Rev.* 2002;(4):CD003604.
- 2- Stern A, Green J. Sinus lift procedures: an overview of current techniques. *Dent Clin North Am.* 2012 Jan;56(1):219-33
- 3- Esposito M, Grusovin MG, Kwan S, Worthington HV, Coulthard P. Interventions for replacing missing teeth: bone augmentation techniques for dental implant treatment. *Cochrane Database Syst Rev.* 2008 Jul 16;(3):CD003607.
- 4- Woo I, Le BT. Maxillary sinus floor elevation: review of anatomy and two techniques. *Implant Dent.* 2004 Mar;13(1):28-32.
- 5- Van den Bergh JP, Ten Bruggenkate CM, Disch FJ, Tuinzing DB. Anatomical aspects of sinus floor elevations. *Clin Oral Implants Res.* 2000 Jun;11(3):256-65. Review
- 6- Rosano G, Taschieri S, Gaudy JF, Weinstein T, Del Fabbro M. Maxillary sinus vascular anatomy and its relation to sinus lift surgery. *Clin Oral Implants Res.* 2011 Jul;22(7):711-5
- 7- Elian N, Wallace S, Cho SC, Jalbout ZN, Froum S. Distribution of the maxillary artery as it relates to sinus floor augmentation. *Int J Oral Maxillofac Implants.* 2005 Sep-Oct;20(5):784-7
- 8- Maestre-Ferrín L, Galán-Gil S, Rubio-Serrano M, Peñarrocha-Diago M, Peñarrocha-Oltra D. Maxillary sinus septa: a systematic review. *Med Oral Patol Oral Cir Bucal.* 2010 Mar 1;15(2):e383-6.
- 9- Smiler DG, Johnson PW, Lozada JL, Misch C, Rosenlicht JL, Tatum OH Jr, et al. Sinus lift grafts and endosseous implants. Treatment of the atrophic posterior maxilla. *Dent Clin North Am.* 1992 Jan;36(1):151-86; discussion 187-8.
- 10- Prasanna LC, Mamatha H. The Location of maxillary sinus ostium and its clinical application. *Indian J Otolaryngol Head Neck Surg.* 2010 October; 62(4): 335–337.
- 11- Onișor-Gligor F, Lucaci O, Câmpian R, Oană L, Gheban D, Florea A. Experimental study on histological changes in the sinus membrane following sinus lift. *Rom J Morphol Embryol.* 2011;52(4):1293-7.

- 12-Sennerby L, Becker W. Sinus-lifting techniques. Introduction. Clin Implant Dent Relat Res. 2009 Oct;11 Suppl 1:e1
- 13-Riben C, Thor A. The Maxillary Sinus Membrane Elevation Procedure: Augmentation of Bone around Dental Implants without Grafts: A Review of a Surgical Technique. Int J Dent. 2012; 2012: 105483.
- 14-Alkan A, Çelebi A, Baş B. Acute Maxillary Sinusitis Associated with Internal Sinus Lifting: Report of a Case. Eur J Dent. 2008 January; 2: 69–72.
- 15-Momtaheni DM, Schweitzer K, Muenchinger F. Technique for stabilization of autogenous cancellous bone grafts in sinus lift procedures. Oral Surg Oral Med Oral Pathol. 1994 Jul;78(1):14-6.
- 16-Pettinicchio M, Traini T, Murmura G, Caputi S, Degidi M, Mangano C et al. Histologic and histomorphometric results of three bone graft substitutes after sinus augmentation in humans. Clin Oral Investig. 2012 Feb;16(1):45-53.
- 17-Rickert D, Slater JJ, Meijer HJ, Vissink A, Raghoobar GM. Maxillary sinus lift with solely autogenous bone compared to a combination of autogenous bone and growth factors or (solely) bone substitutes. A systematic review. Int J Oral Maxillofac Surg. 2012 Feb;41(2):160-7.
- 18-Esposito M, Grusovin MG, Chew YS, Coulthard P, Worthington HV. One-stage versus two-stage implant placement. A Cochrane systematic review of randomised controlled clinical trials. Eur J Oral Implantol. 2009 Summer;2(2):91-9.
- 19-Cook HE, Haber J. Bacteriology of the maxillary sinus. J Oral Maxillofac Surg. 1987 Dec;45(12):1011-4.
- 20-Abou-Hamad W, Matar N, Elias M, Nasr M, Sarkis-Karam D, Hokayem N et al. Bacterial flora in normal adult maxillary sinuses. Am J Rhinol Allergy. 2009 May-Jun;23(3):261-3.
- 21-Brook I. Aerobic and anaerobic bacterial flora of normal maxillary sinuses. Laryngoscope. 1981 Mar;91(3):372-6.
- 22-Puglisi S, Privitera S, Maiolino L, Serra A, Garotta M, Blandino G et al.

- Bacteriological findings and antimicrobial resistance in odontogenic and non-odontogenic chronic maxillary sinusitis. *J Med Microbiol*. 2011 Sep;60
- 23-Choukroun J, Simonpieri A, Del Corso M, Mazor Z, Sammartino G, Dohan Ehrenfest DM. Controlling systematic perioperative anaerobic contamination during sinus-lift procedures by using metronidazole: an innovative approach *Implant Dent*. 2008 Sep;17(3):257-70
 - 24-Verdugo F, Castillo A, Moragues MD, Pontón J. Bone microbial contamination influences autogenous grafting in sinus augmentation. *J Periodontol*. 2009 Aug;80(8):1355-64
 - 25-Su WY, Liu C, Hung SY, Tsai WF. Bacteriological study in chronic maxillary sinusitis. *Laryngoscope*. 1983 Jul;93(7):931-4.
 - 26-Zijdeveld SA, Smeele LE, Kostense PJ, Tuinzing DB. Preoperative antibiotic prophylaxis in orthognathic surgery: a randomized, double-blind, and placebo-controlled clinical study. *J Oral Maxillofac Surg*. 1999 Dec;57(12):1403-6; discussion 1406-7.
 - 27-Esposito M, Grusovin MG, Loli V, Coulthard P, Worthington HV. Does antibiotic prophylaxis at implant placement decrease early implant failures? A Cochrane systematic review. *Eur J Oral Implantol*. 2010 Summer;3(2):101-10.
 - 28-Monaco G, Tavernese L, Agostini R, Marchetti C. Evaluation of antibiotic prophylaxis in reducing postoperative infection after mandibular third molar extraction in young patients. *J Oral Maxillofac Surg*. 2009 Jul;67(7):1467-72.
 - 29-Figueiredo R, Valmaseda-Castellón E, Formoso-Senande MF, Berini-Aytés L, Gay-Escoda C. Delayed-onset infections after impacted lower third molar extraction: involved bacteria and sensitivity profiles to commonly used antibiotics. *Oral Surg Oral Med Oral Pathol Oral Radiol*. 2012 Jul;114(1):43-8
 - 30-Kuriyama T, Williams DW, Yanagisawa M, Iwahara K, Shimizu C, Nakagawa K et al. Antimicrobial susceptibility of 800 anaerobic isolates from patients with dentoalveolar infection to 13 oral antibiotics. *Oral Microbiol Immunol*. 2007 Aug;22(4):285-8.
 - 31-Brescó-Salinas M, Costa-Riu N, Berini-Aytés L, Gay-Escoda C. Antibiotic susceptibility of the bacteria causing odontogenic infections. *Med Oral Patol Oral Cir Bucal*. 2006 Jan 1;11(1):E70-5.

- 32-Oh E, Kraut RA. Effect of sinus membrane perforation on dental implant integration: a retrospective study on 128 patients. *Implant Dent*. 2011 Feb;20(1):13-9.
- 33- Burke A, Cunha, MD. Selección de antibióticos en el paciente alérgico a la penicilina *Med Clin N Am* 90 (2006) 1257 – 1264
- 34- Solensky R (2003), «Hypersensitivity reactions to beta-lactam antibiotics», *Clinical reviews in allergy & immunology* **24** (3): 201–20,
- 35-Chow AW, Benninger MS, Brook I, Brozek JL, Goldstein EJ, Hicks LA et al, Infectious Diseases Society of America. IDSA clinical practice guideline for acute bacterial rhinosinusitis in children and adults. *Clin Infect Dis*. 2012 Apr;54(8):e72-e112.
- 36-Maestre JR, Bascones A, Sánchez P, Matesanz P, Aguilar L, Giménez MJ et al. Odontogenic bacteria in periodontal disease and resistance patterns to common antibiotics used as treatment and prophylaxis in odontology in Spain. *Rev Esp Quimioter*. 2007 Mar;20(1):61-7.
- 37-Katoh H. Incidence of transient bacteremia following dental surgery--prophylactic use of cefuroxime, ceftriaxone or clindamycin. *Tokai J Exp Clin Med*. 1992 Oct;17(3-4):109-13
- 38-Ketonis C, Barr S, Adams CS, Shapiro IM, Parvizi J, Hickok NJ. Vancomycin bonded to bone grafts prevents bacterial colonization. *Antimicrob Agents Chemother*. 2011 Feb;55(2):487-94.
- 39-Choukroun J, Simonpieri A, Del Corso M, Mazor Z, Sammartino G, Dohan Ehrenfest DM. Controlling systematic perioperative anaerobic contamination during sinus-lift procedures by using metronidazole: an innovative approach. *Implant Dent*. 2008 Sep;17(3):257-70.
- 40-Almaghrabi BA, Hatton MN, Andreana S, Hoeplinger MA. Treatment of severe sinus infection after sinus lift procedure: a case report. *Implant Dent*. 2011 Dec;20(6):430-3.
- 41-Chan HL, Wang HL. Sinus pathology and anatomy in relation to complications in lateral window sinus augmentation. *Implant Dent*. 2011 Dec;20(6):406-12.

- 42-Becker ST, Terheyden H, Steinriede A, Behrens E, Springer I, Wiltfang J. Prospective observation of 41 perforations of the Schneiderian membrane during sinus floor elevation. Clin Oral Implants Res. 2008 Dec;19(12):1285-9

