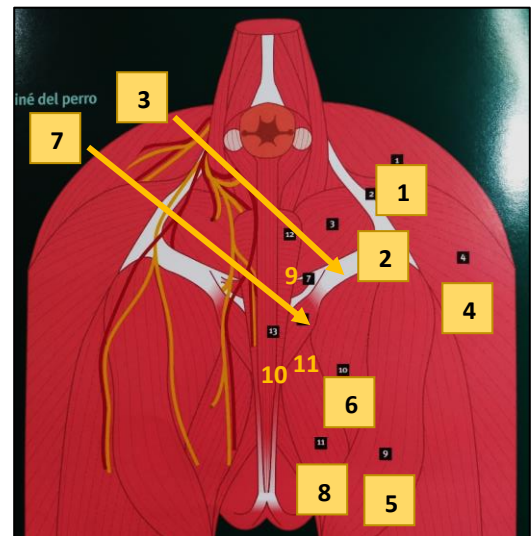
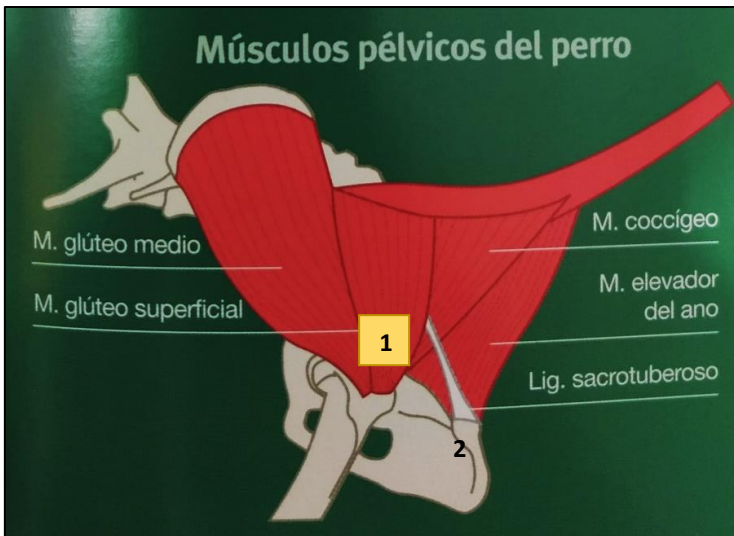


ANEXOS



LEYENDA → 1 (M. glúteo superficial), 2 (Lig. sacrotuberoso), 3 (M. obturador interno), 4 (M. bíceps femoral), 5 (M. semitendinoso), 6 (M. semimembranoso), 7 (M. isquiouretal), 8 (M. gracilis), 9 (M. bulboesponjoso), 10 (M. retractor del pene), 11 (M. isquiocavernoso).

Figura 1. Músculos pélvicos del perro, visión lateral. Rodríguez, J., Graus, J. & Martínez, M. J. (2005). *La cirugía en imágenes, paso a paso. La parte posterior*. Zaragoza: Servet.

Figura 2. Músculos del periné del perro. Rodríguez, J., Graus, J. & Martínez, M. J. (2005). *La cirugía en imágenes, paso a paso. La parte posterior*. Zaragoza: Servet.

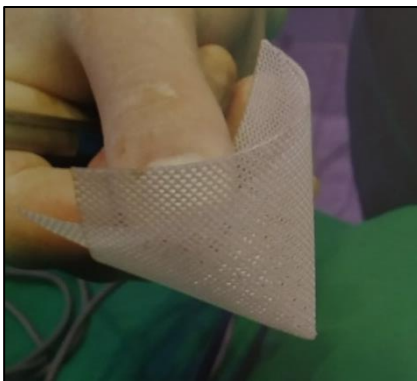

Figura 3. Malla de polipropileno, forma de cono. Imágenes cedidas por el Hospital Veterinario de la Universidad de Zaragoza.

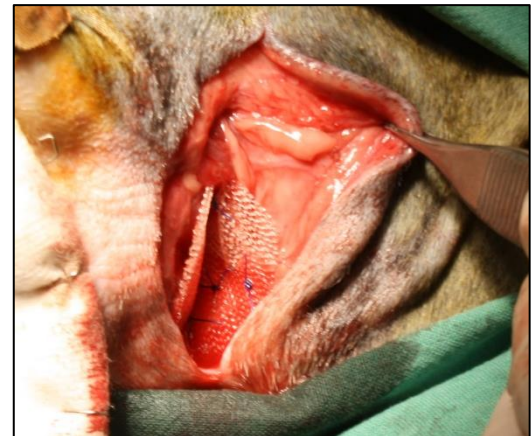

Figura 4. Malla de polipropileno colocada. Imágenes cedidas por el Hospital Veterinario de la Universidad de Zaragoza.

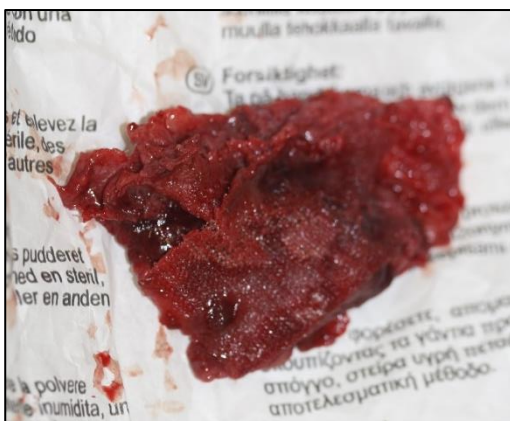

Figura 5. Malla de polipropileno infectada. Imágenes cedidas por el Hospital Veterinario de la Universidad de Zaragoza.