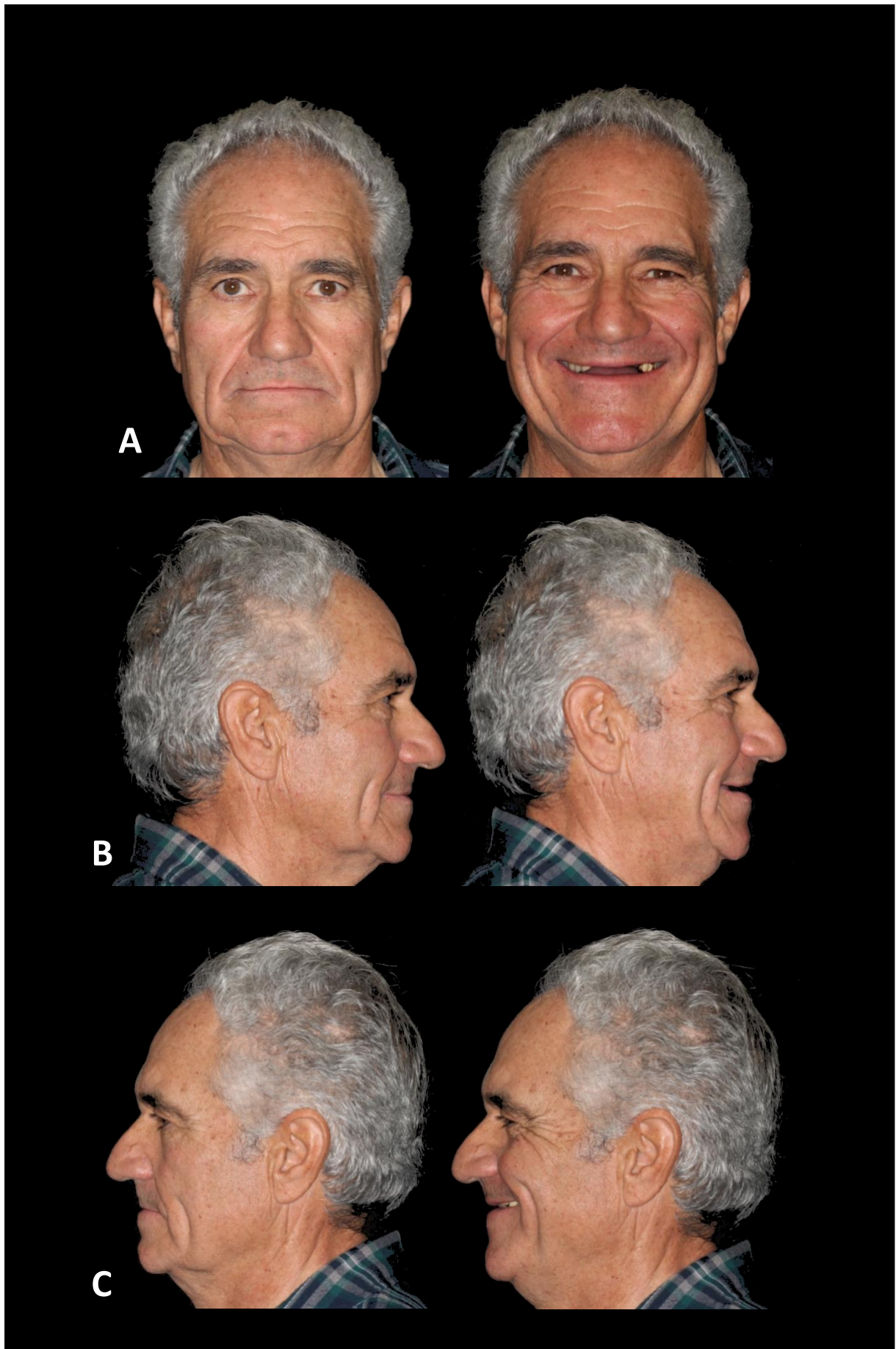


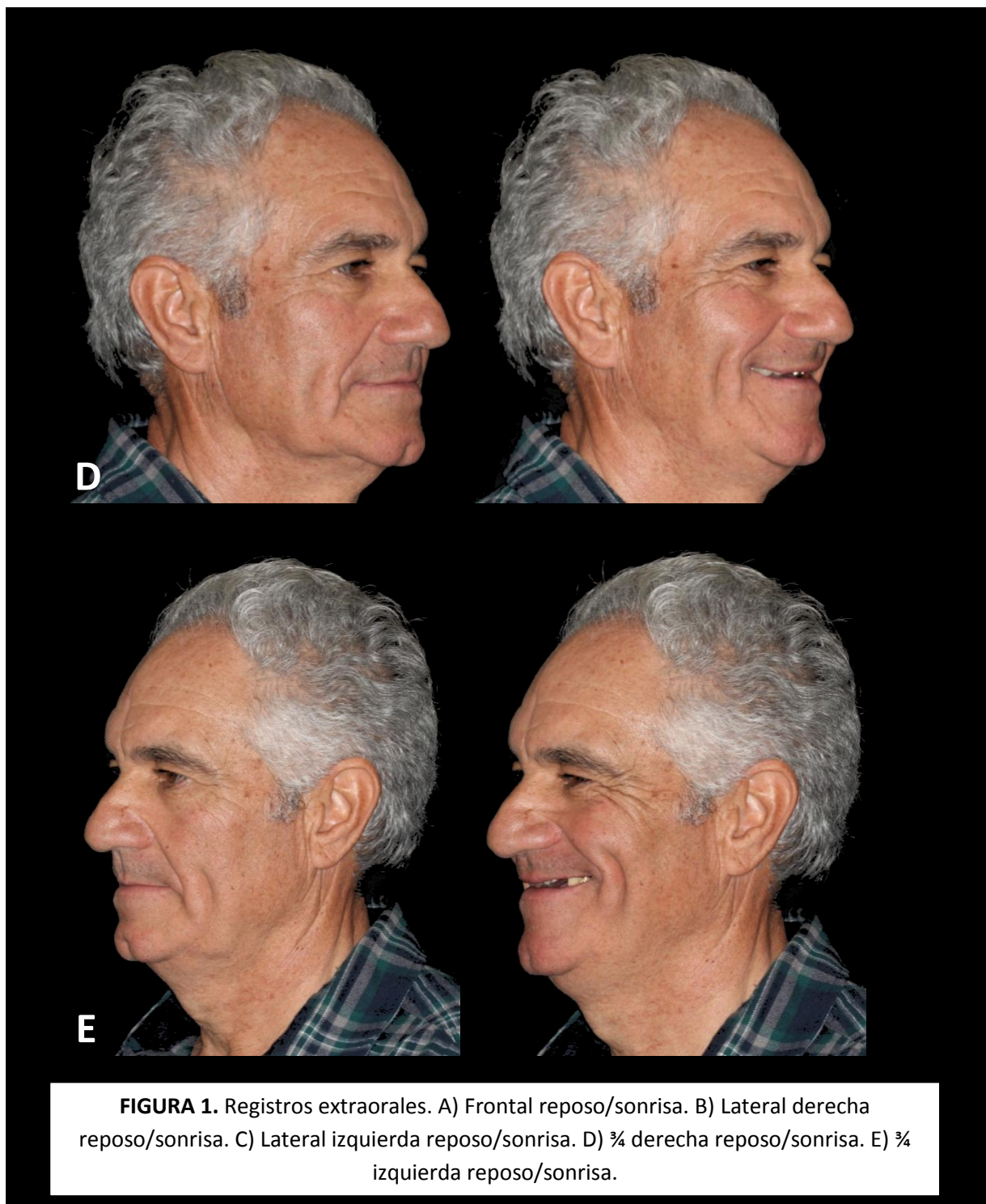
ANEXOS

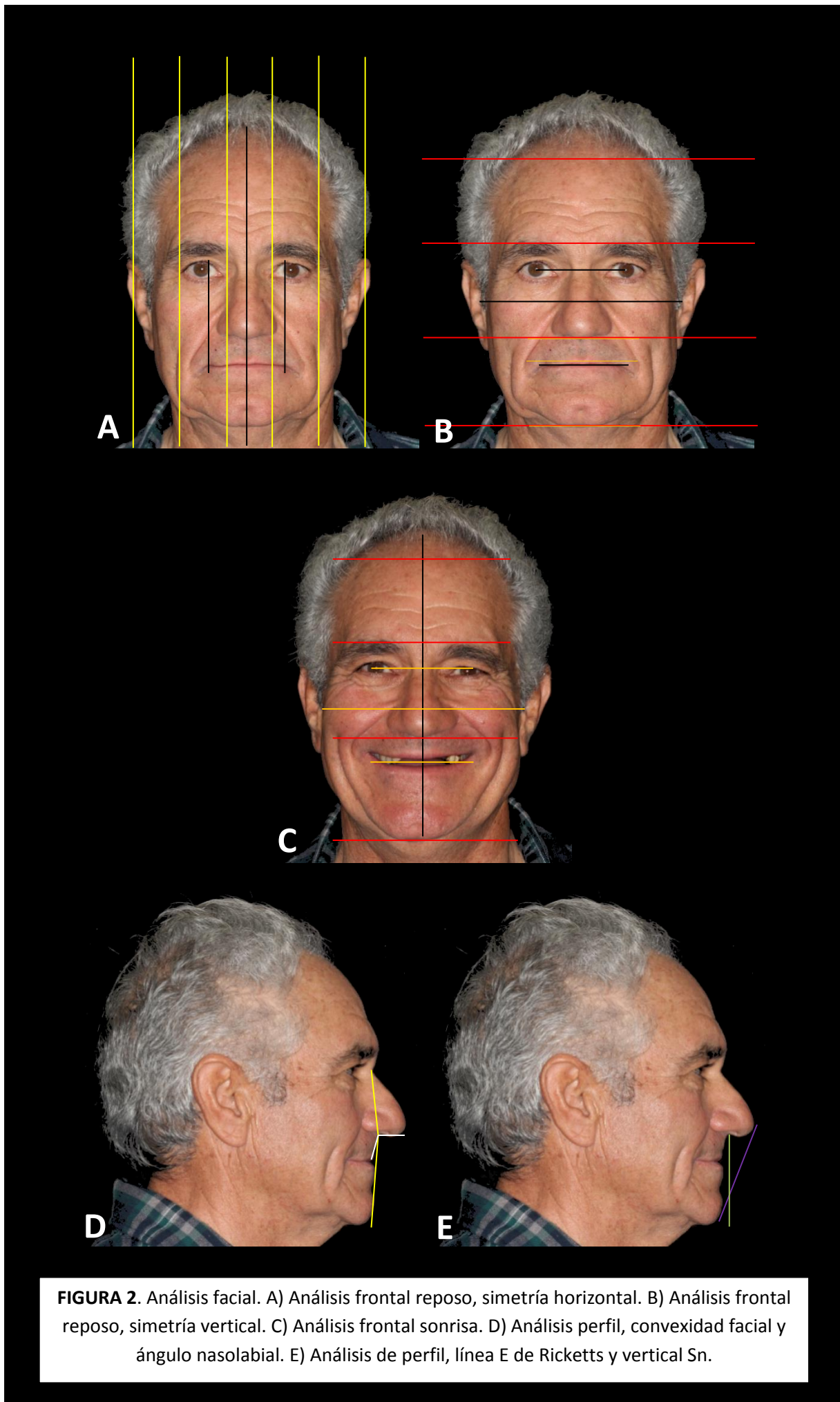
DANIEL ECHEGARAY
YANKOVA



Universidad Zaragoza





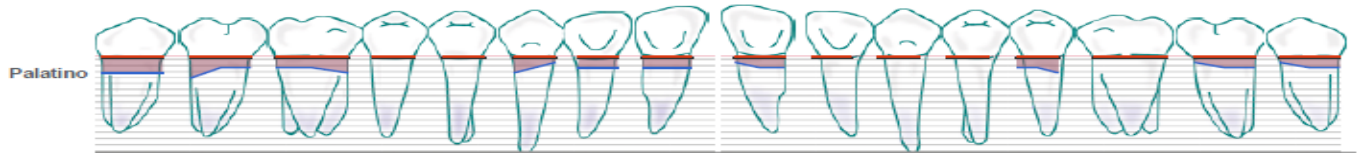
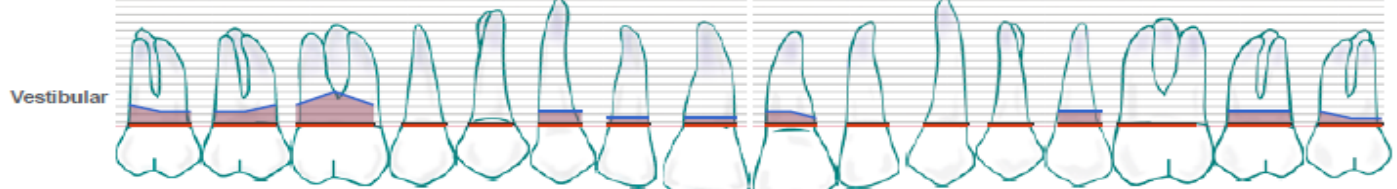


Periodontograma

Nombre LUIS Apellidos SATUÉ CARILLA Fecha de nacimiento n° HC 4529

SUPERIOR

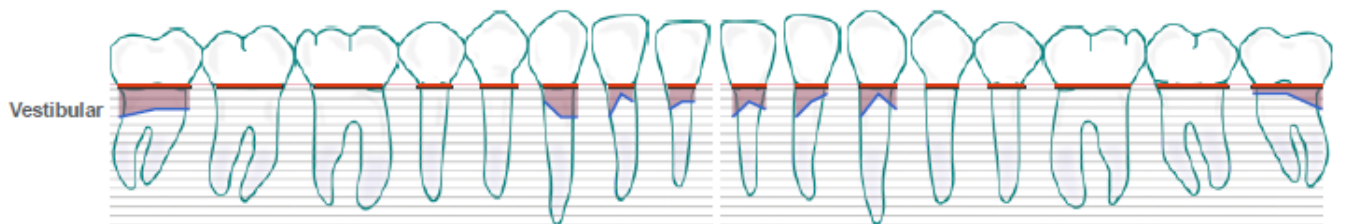
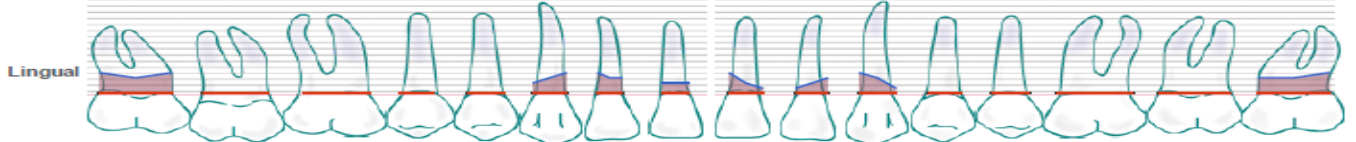
	1.8	1.7	1.6	1.5	1.4	1.3	1.2	1.1	2.1	2.2	2.3	2.4	2.5	2.6	2.7	2.8
Implante																
Movilidad	0	0	0	0	0	0	0	0	0	0	0	0	0	0	0	0
Pronóstico individual																
Furca																
Sangrado / Supuración			■ ■ ■ ■													
Placa																
Anchura encía																
Margen gingival	0 0 0	0 0 0	0 0 0	0 0 0	0 0 0	0 0 0	0 0 0	0 0 0	0 0 0	0 0 0	0 0 0	0 0 0	0 0 0	0 0 0	0 0 0	0 0 0
Profundidad de sondaje	3 2 2	2 2 3	3 5 3	0 0 0	0 0 0	2 2 2	1 1 1	1 1 1	2 2 1	0 0 0	0 0 0	0 0 0	2 2 2	0 0 0	2 2 2	2 1 1



Profundidad de sondaje	3 3 3	4 2 2	2 2 3	0 0 0	0 0 0	3 2 1	2 2 2	2 2 2	1 2 2	0 0 0	0 0 0	0 0 0	2 2 3	0 0 0	1 2 2	1 2 2
Margen gingival	0 0 0	0 0 0	0 0 0	0 0 0	0 0 0	0 0 0	0 0 0	0 0 0	0 0 0	0 0 0	0 0 0	0 0 0	0 0 0	0 0 0	0 0 0	0 0 0
Placa																
Sangrado / Supuración																
Furca																
Nota																

INFERIOR

Nota																
Furca																
Sangrado / Supuración	■ ■ ■															
Placa																
Margen gingival	0 0 0	0 0 0	0 0 0	0 0 0	0 0 0	0 0 0	0 0 0	0 0 0	0 0 0	0 0 0	0 0 0	0 0 0	0 0 0	0 0 0	0 0 0	0 0 0
Profundidad de sondaje	4 3 4	0 0 0	0 0 0	0 0 0	0 0 0	2 3 4	4 3 3	2 2 2	4 2 1	1 2 3	4 3 1	0 0 0	0 0 0	0 0 0	0 0 0	3 3 4



Profundidad de sondaje	4 3 3	0 0 0	0 0 0	0 0 0	0 0 0	2 4 4	4 1 2	3 2 2	4 2 3	4 2 1	4 1 3	0 0 0	0 0 0	0 0 0	0 0 0	1 1 3
Margen gingival	0 0 0	0 0 0	0 0 0	0 0 0	0 0 0	0 0 0	0 0 0	0 0 0	0 0 0	0 0 0	0 0 0	0 0 0	0 0 0	0 0 0	0 0 0	0 0 0
Anchura encía																
Placa																
Sangrado / Supuración	■					■	■				■					
Furca																
Pronóstico individual																
Movilidad	0	0	0	0	0	0	0	0	0	0	0	0	0	0	0	0
Implante																
	4.8	4.7	4.6	4.5	4.4	4.3	4.2	4.1	3.1	3.2	3.3	3.4	3.5	3.6	3.7	3.8

FIGURA 3. Periodontograma SEPA. Evaluación inicial.

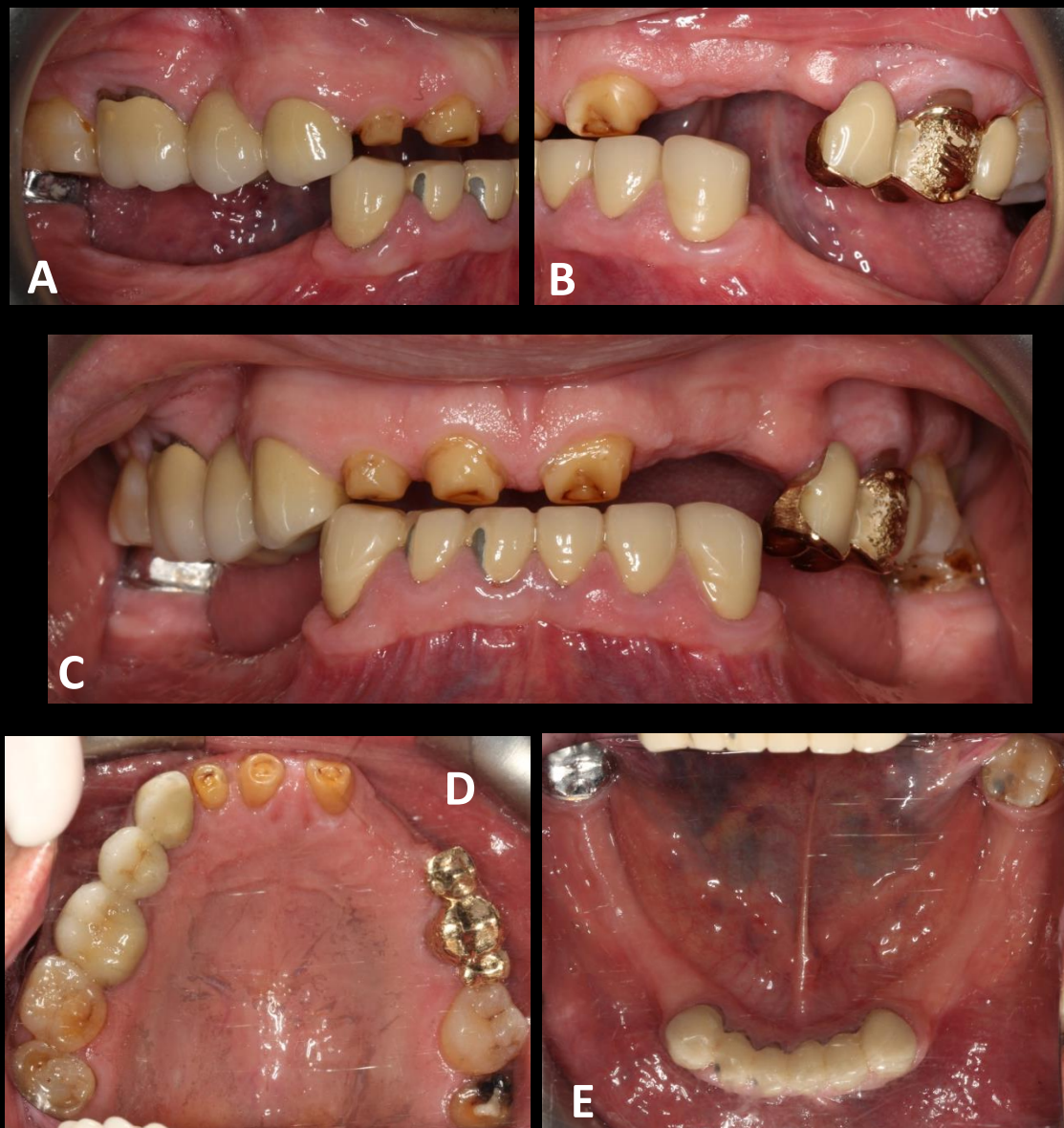


FIGURA 4. Registros intraorales. A) Lateral derecha. B) Lateral izquierda. C) Frontal. D) Oclusal superior. E) Oclusal inferior.

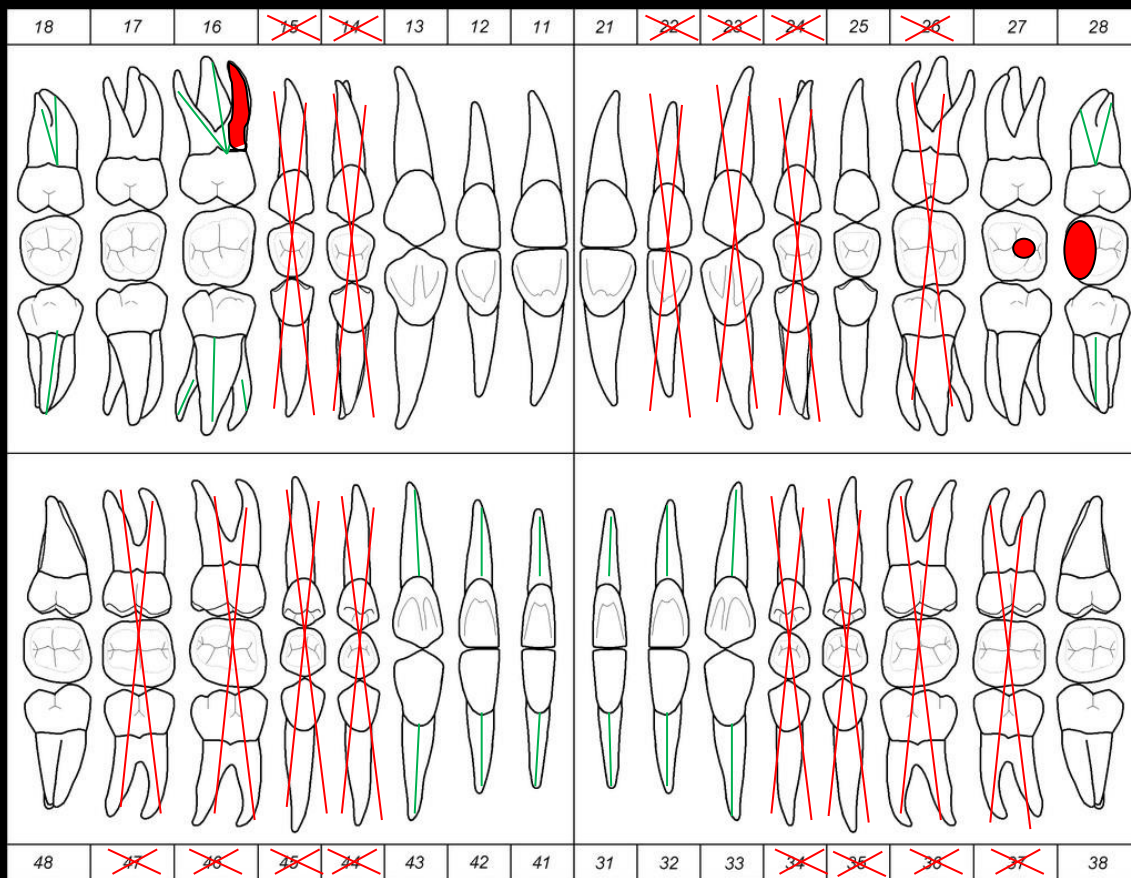


FIGURA 5. Odontograma.

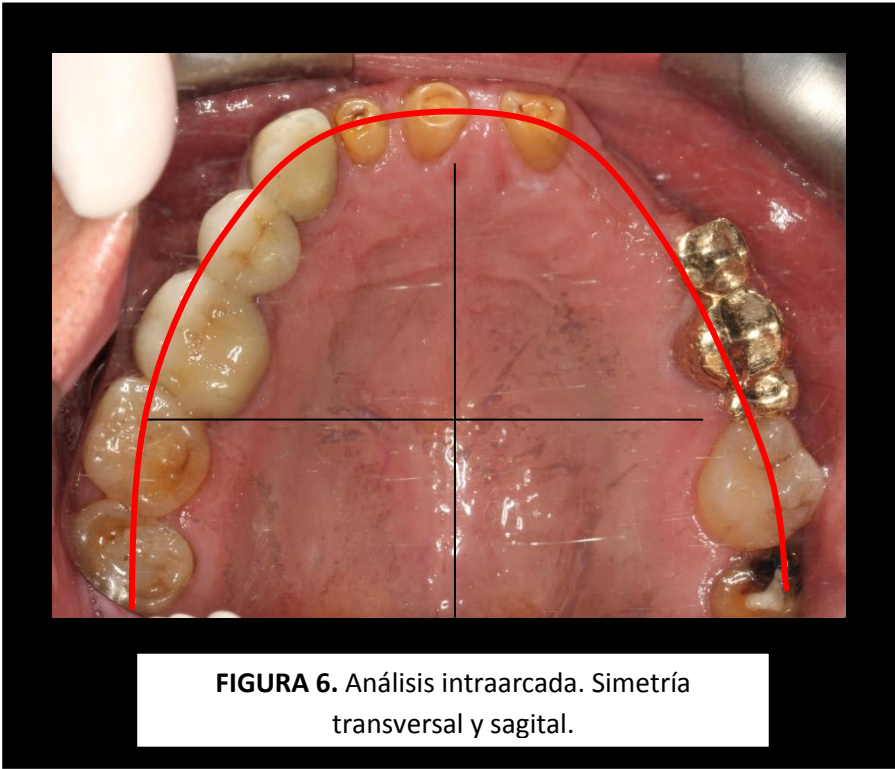


FIGURA 6. Análisis intraarcada. Simetría transversal y sagital.

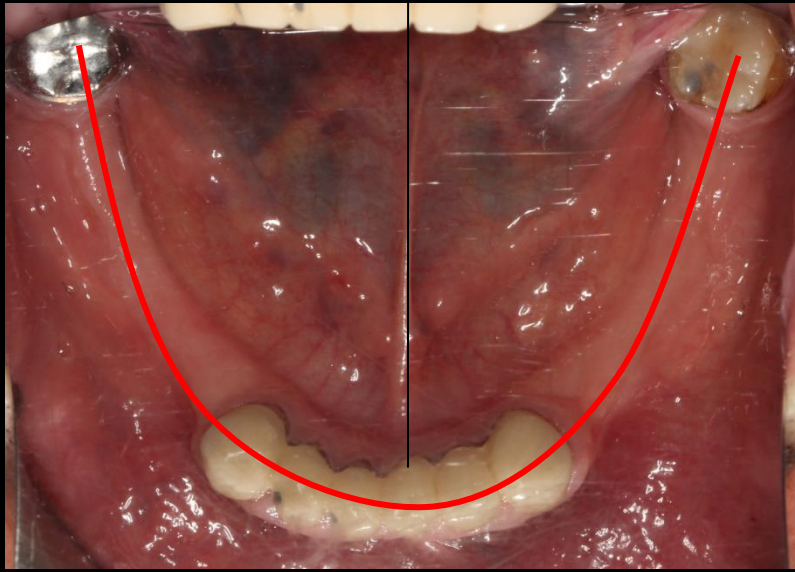


FIGURA 6. Análisis intraarcada. Simetría transversal y sagital.

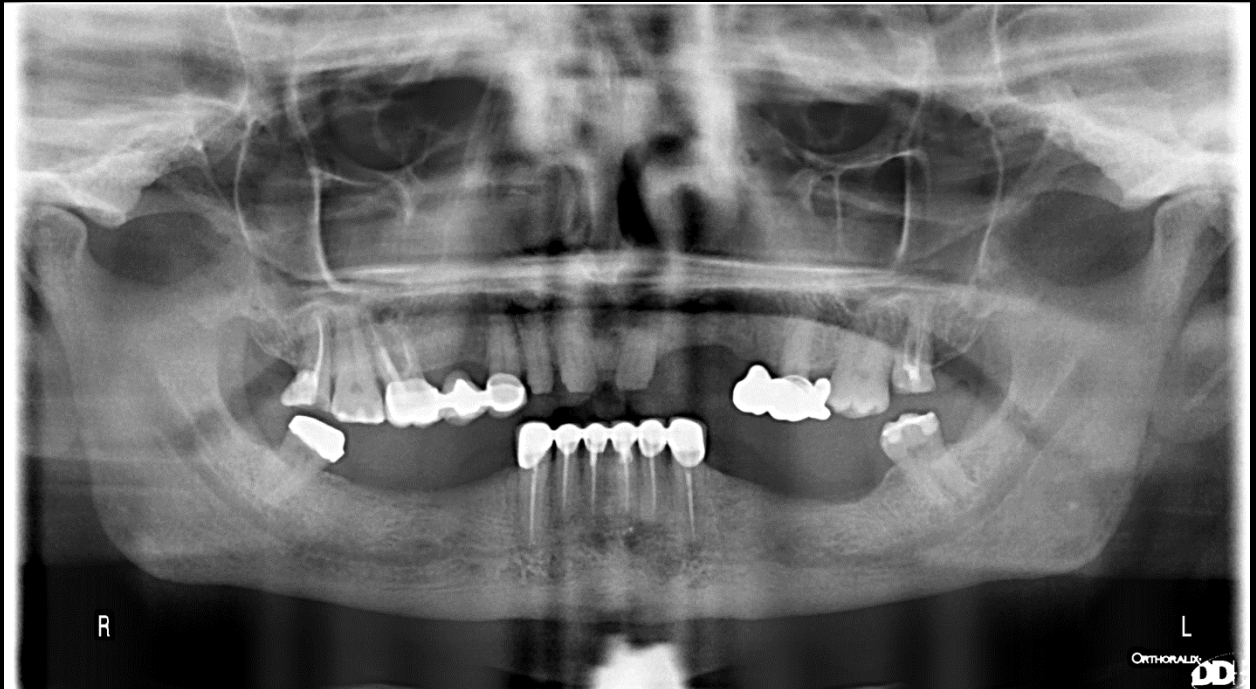

FIGURA 7. Ortopantomografía.

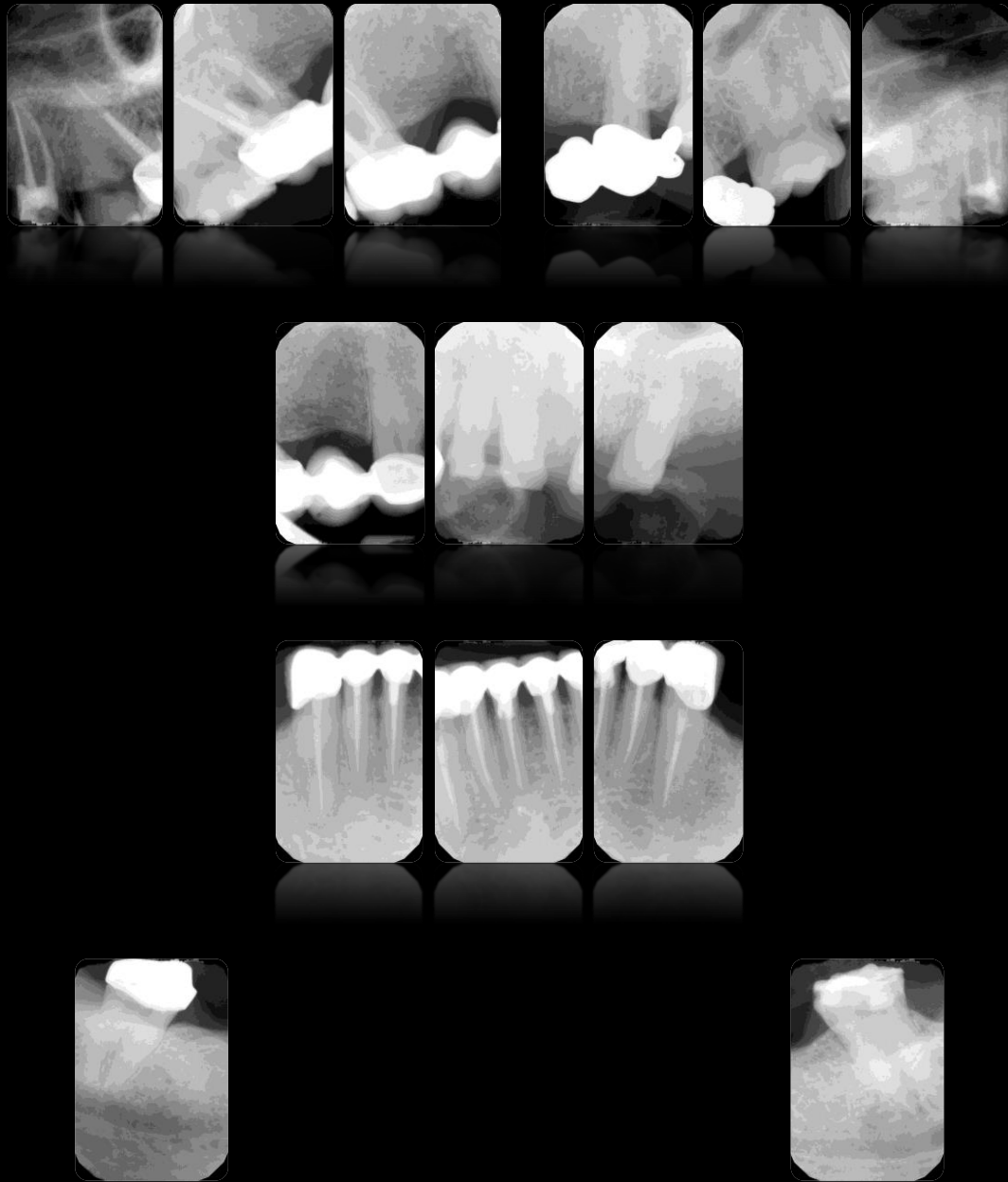


FIGURA 8. Serie periapical.


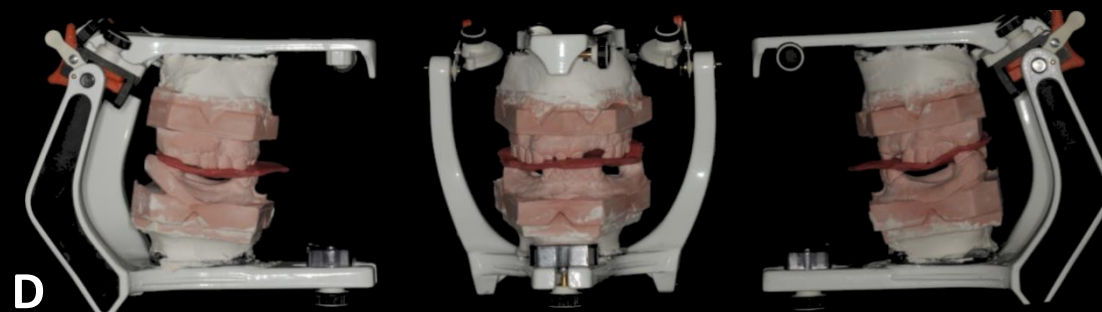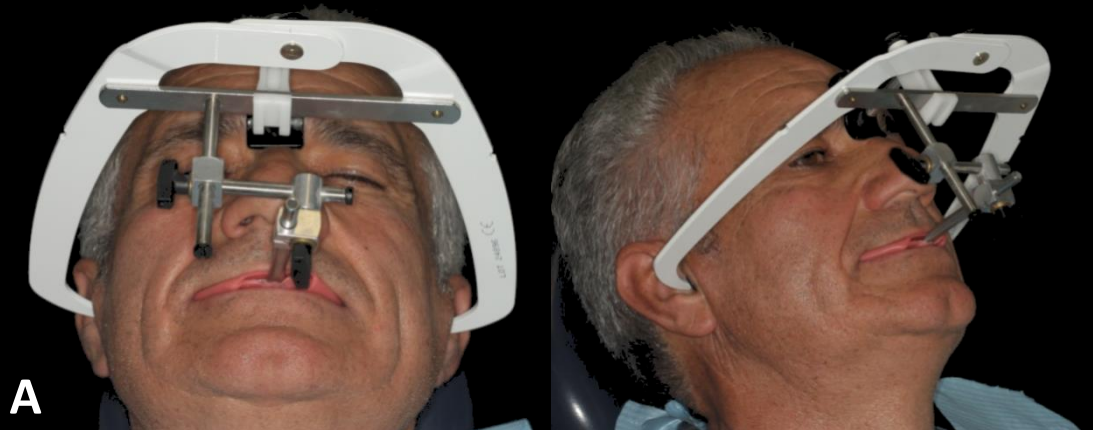



FIGURA 9. Montaje del articulador. A) Toma del arco facial. B) Transferencia del arco facial al articulador. C) Montaje del modelo superior. D) Montaje del modelo inferior. E) Modelos montados y en oclusión.

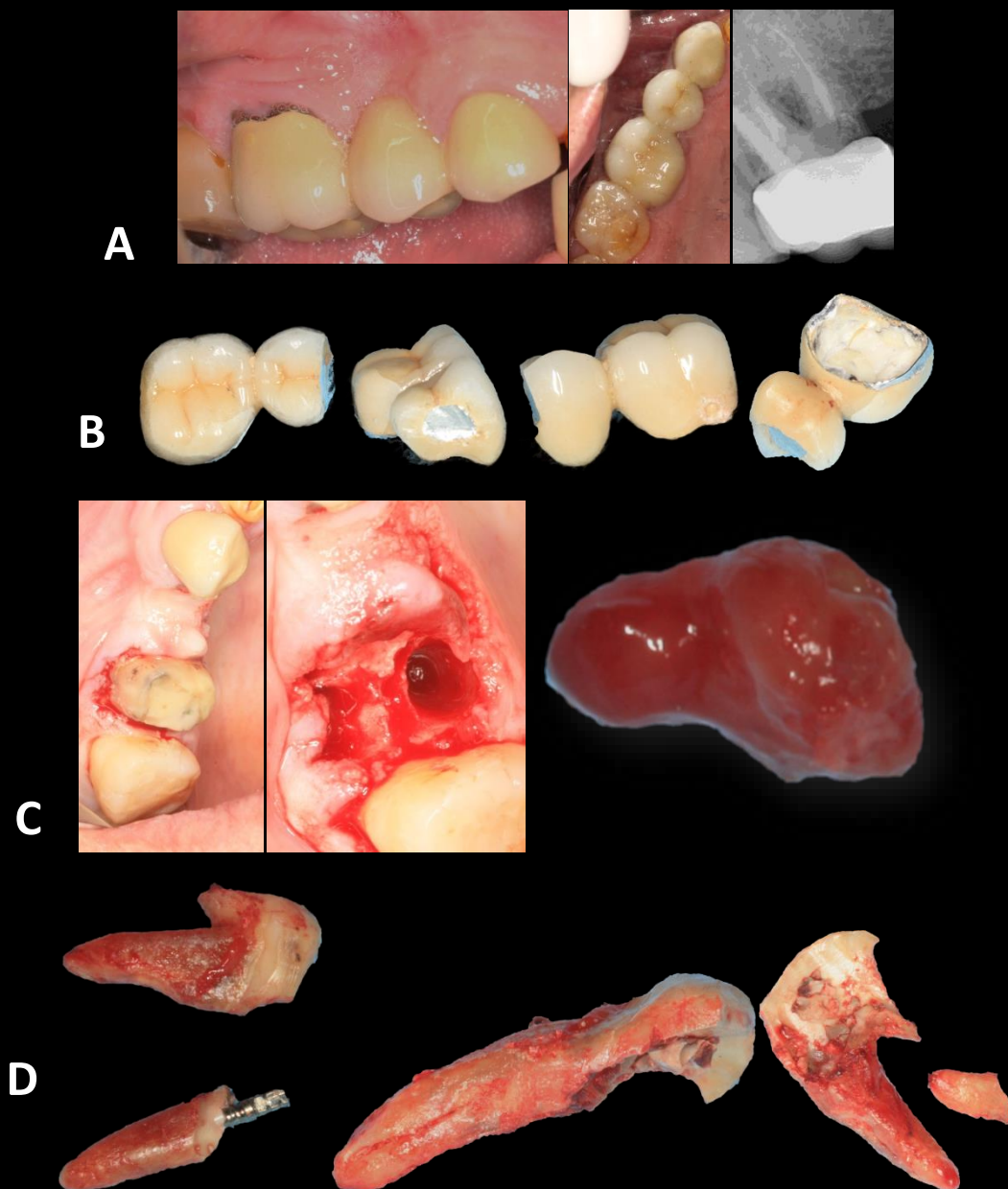


FIGURA 10. Exodoncia de 1.6. A) Estado inicial. B) Retirada de puente. C) Extracción y retirada de tejido de granulación. D) Diente extraído.

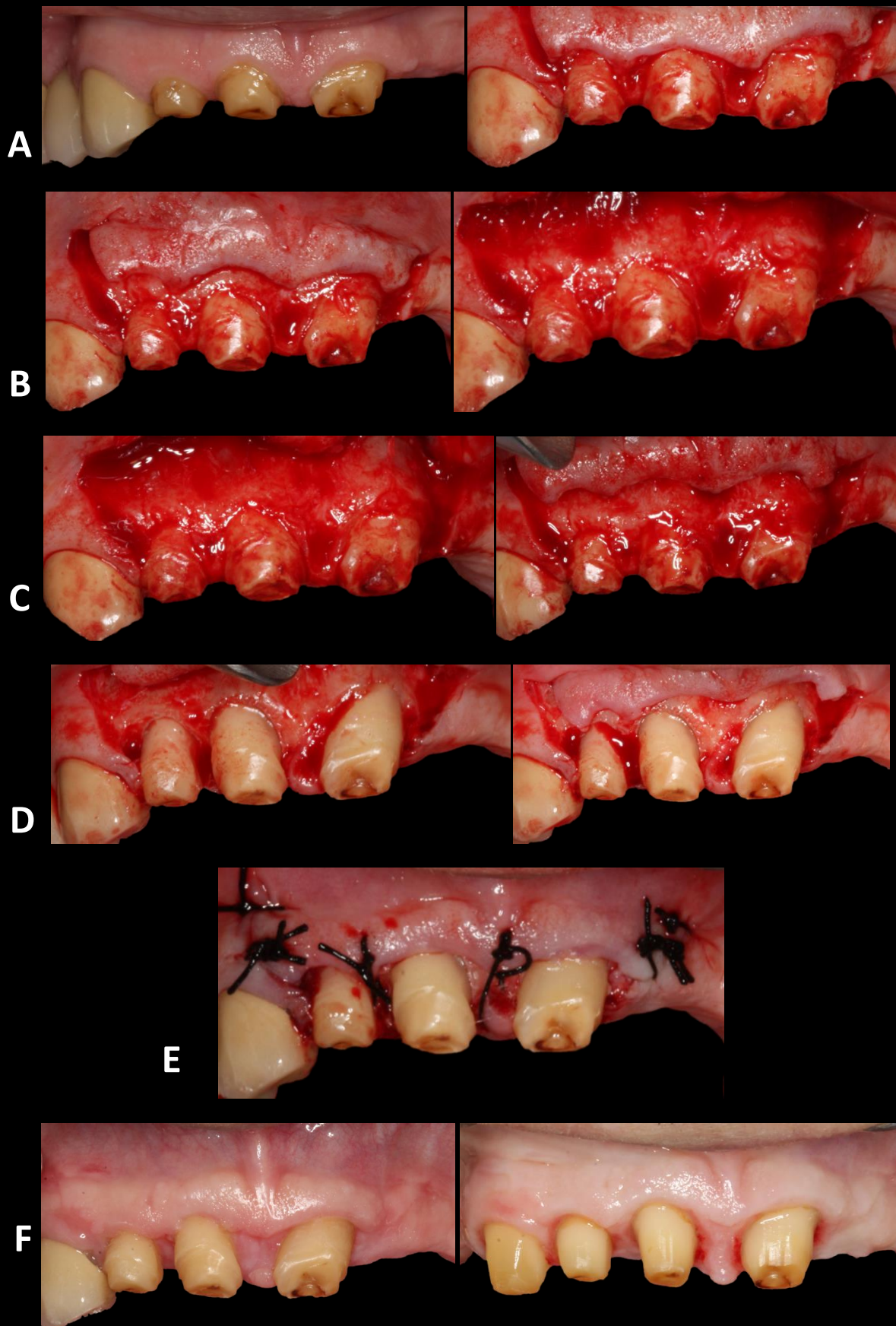
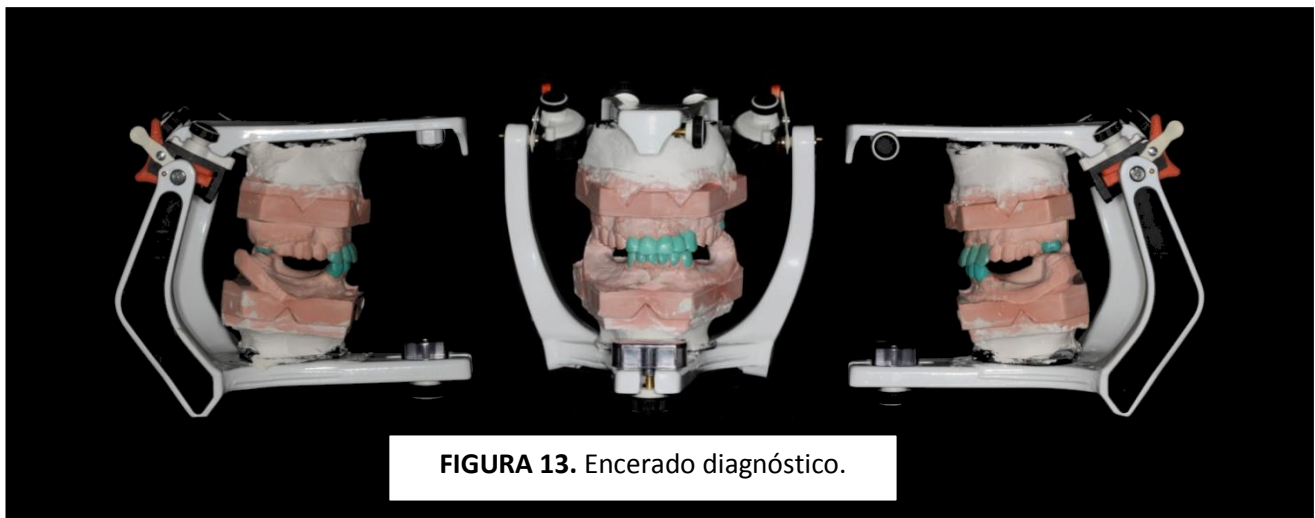
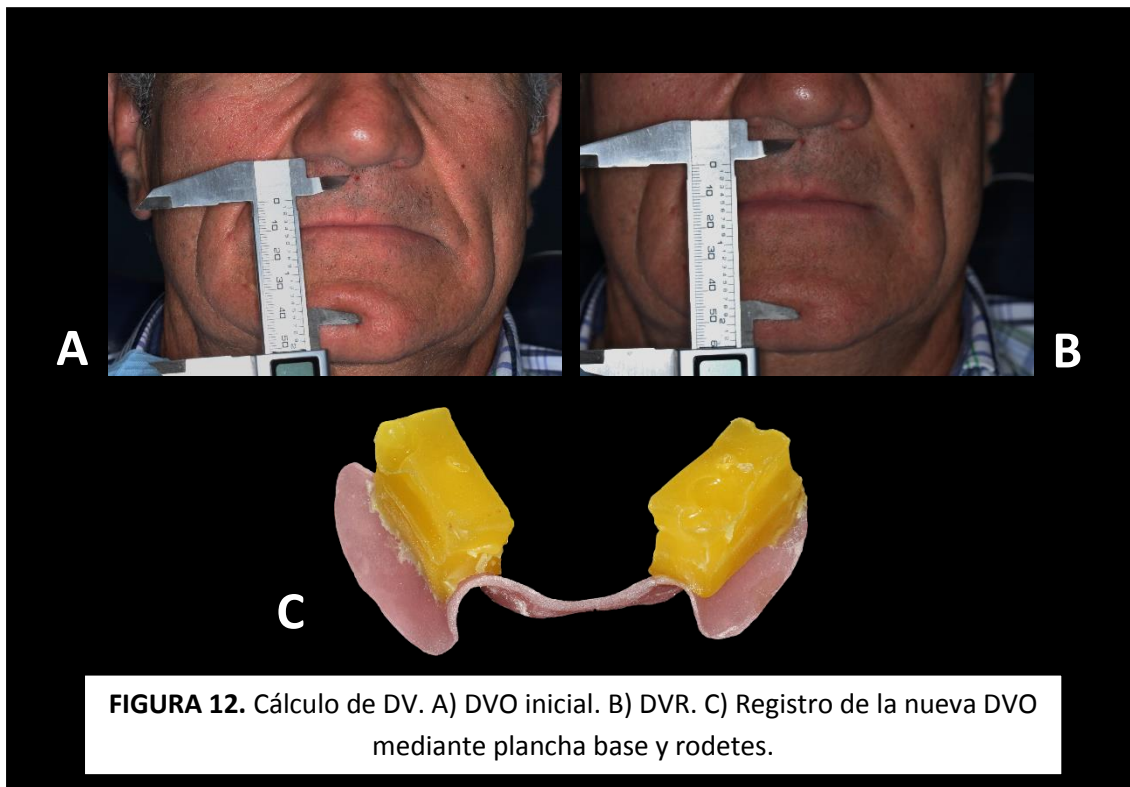


FIGURA 11. Alargamiento quirúrgico de corona clínica mediante CRA con reducción ósea. A) Situación inicial e incisión. B y C) Levantamiento de colgajo y despegamiento a espesor total. D) Osteotomía y osteoplastia. E) Sutura. F) Situación a las 2 semanas y a los 6 meses.



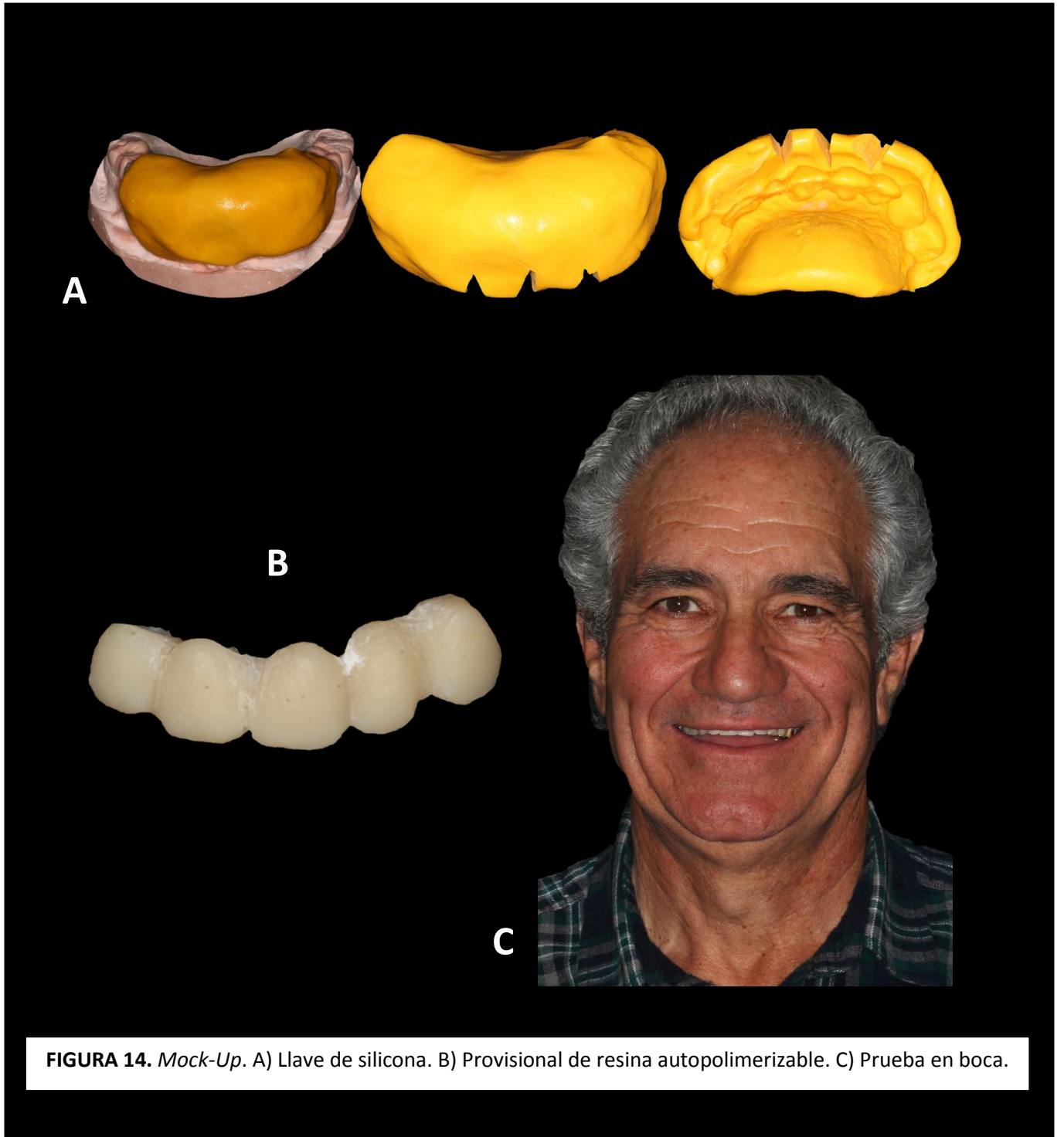


FIGURA 14. *Mock-Up.* A) Llave de silicona. B) Provisional de resina autopolimerizable. C) Prueba en boca.

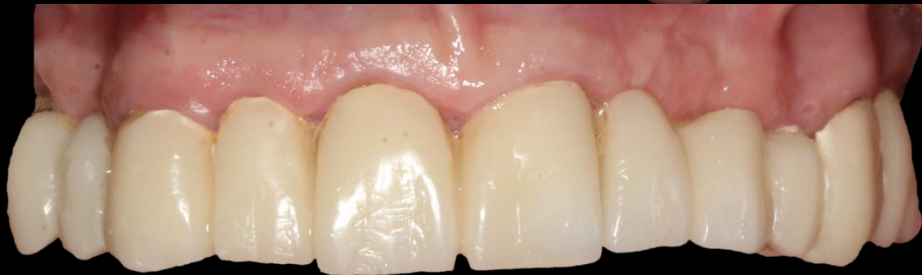
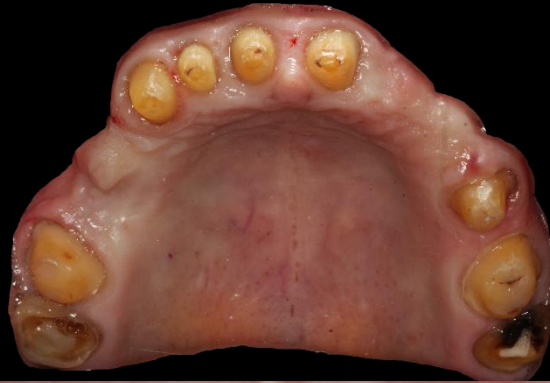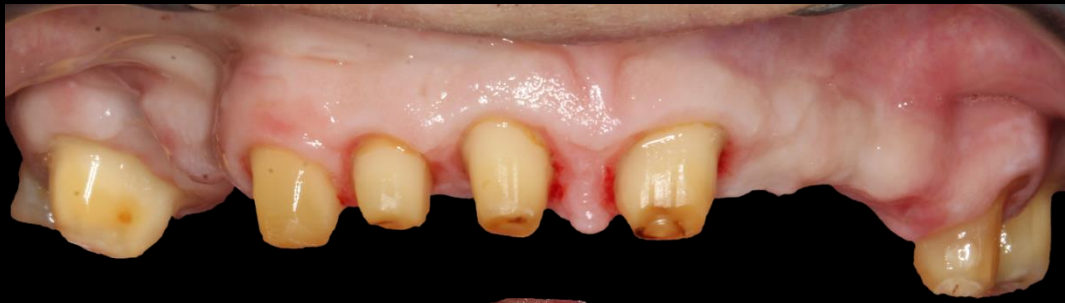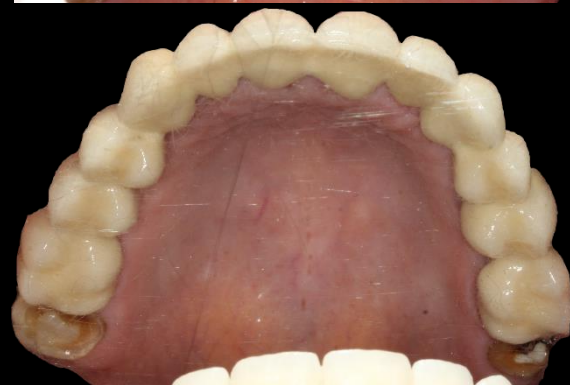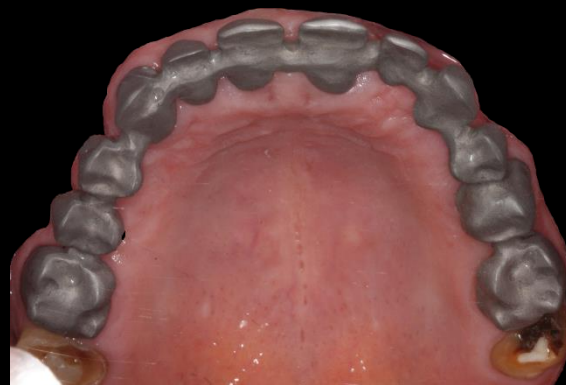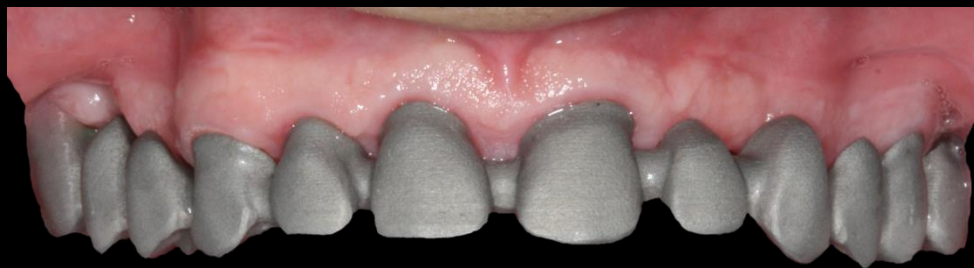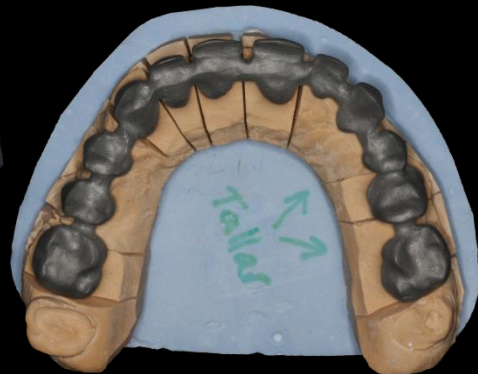
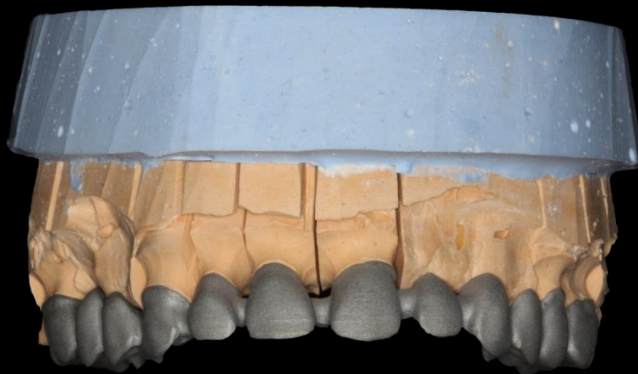


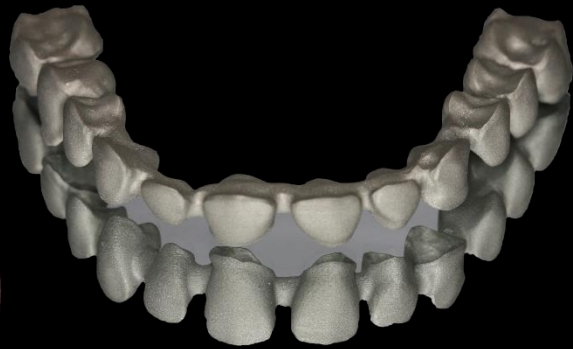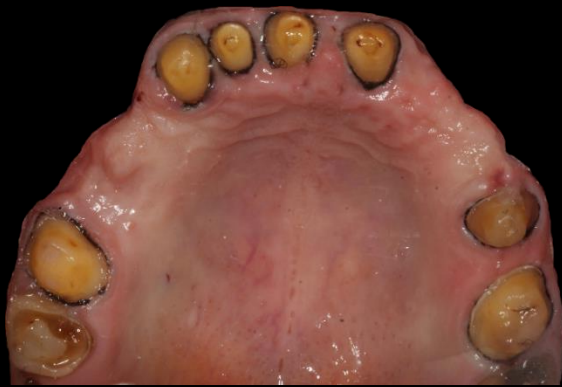FIGURA 15. Tallado y provisionalización.



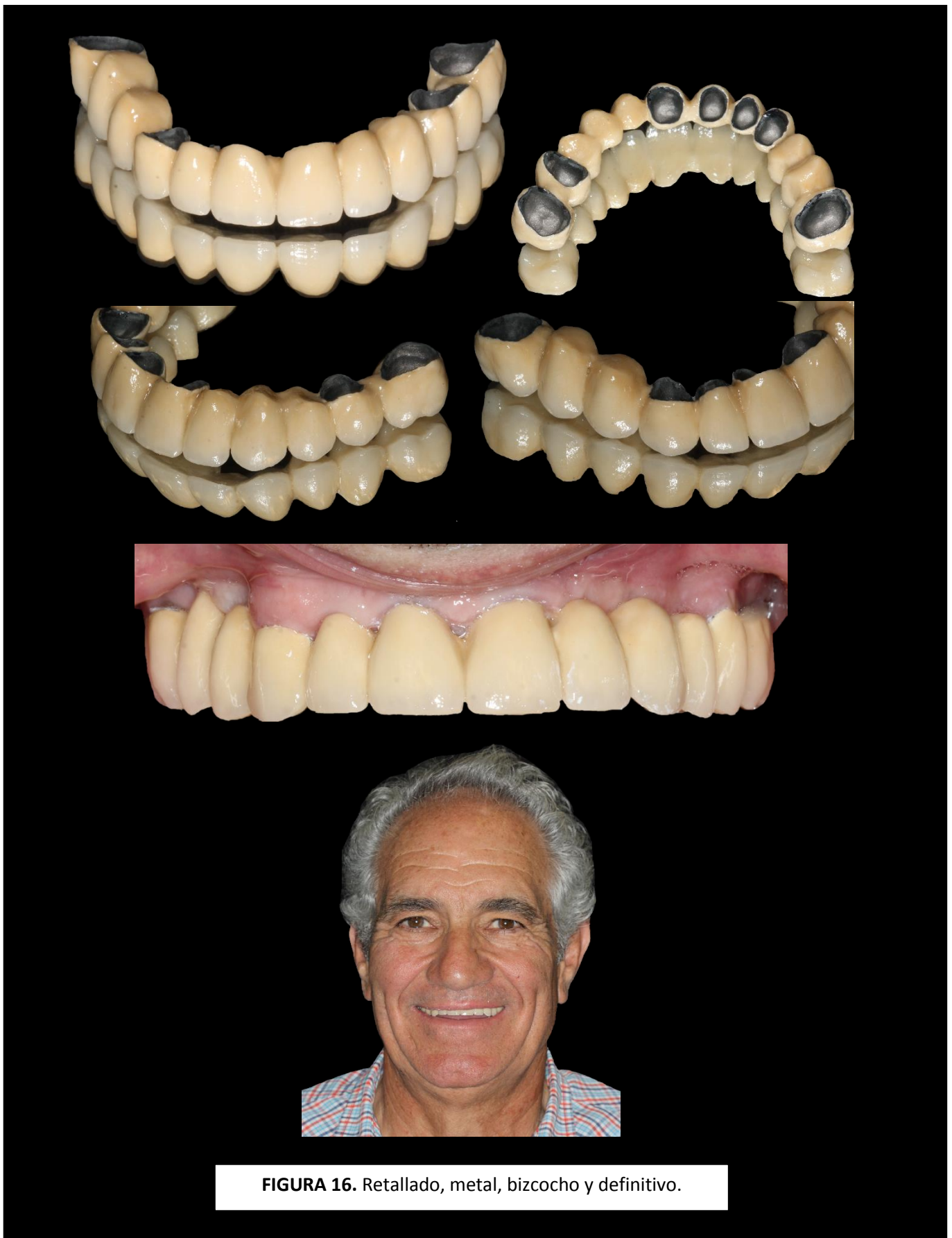
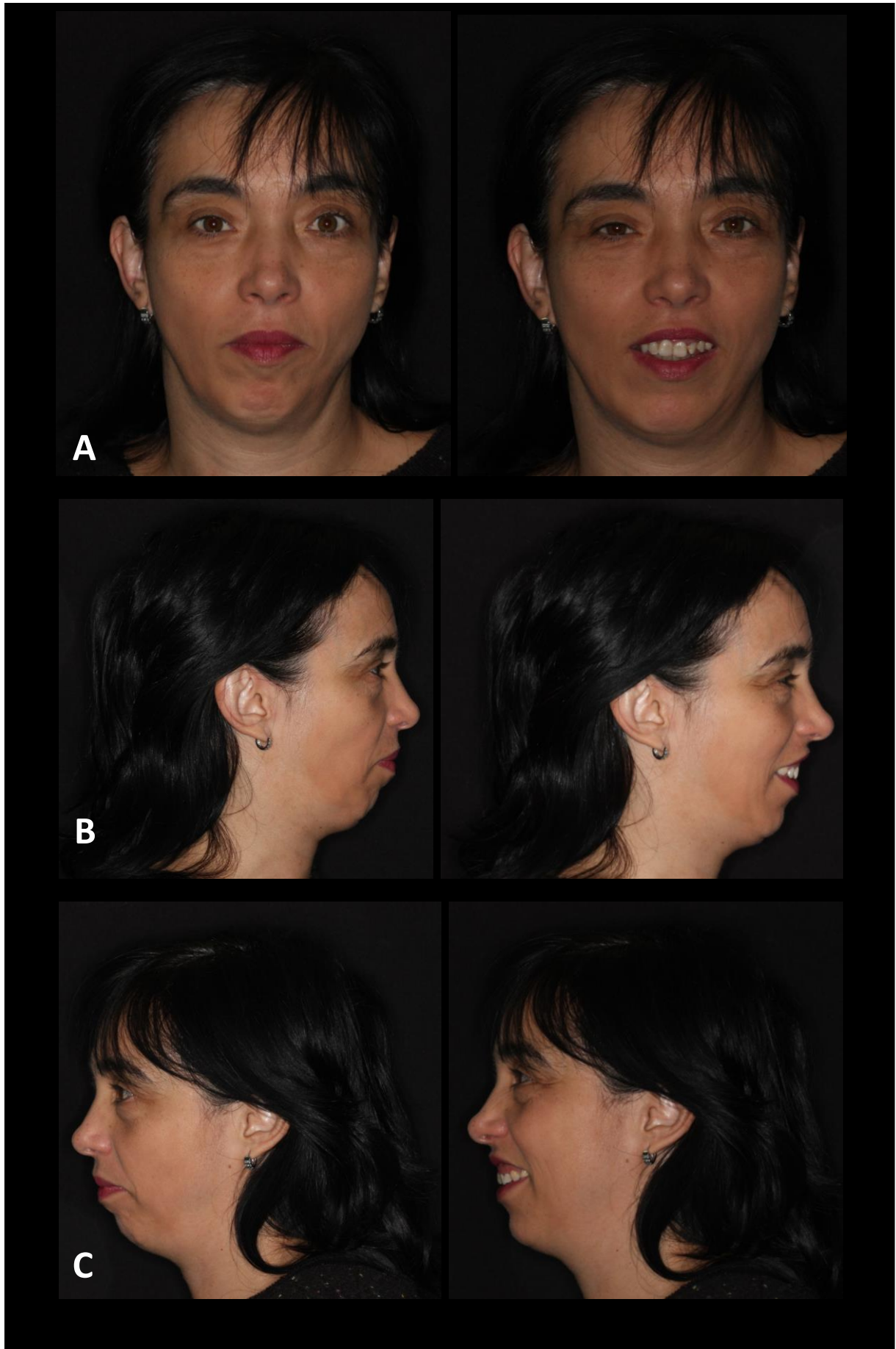

FIGURA 16. Retallado, metal, bizcocho y definitivo.



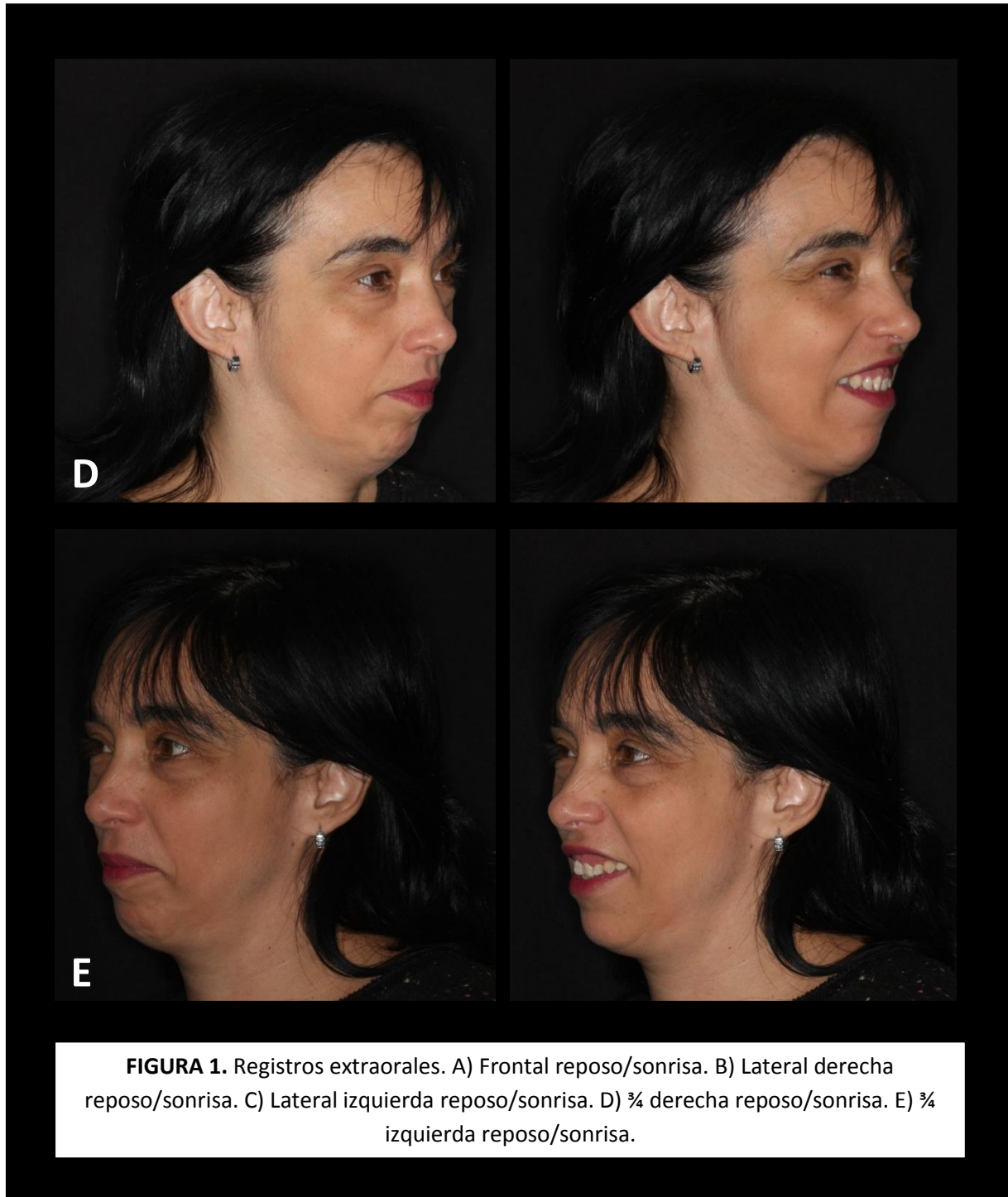

FIGURA 1. Registros extraorales. A) Frontal reposo/sonrisa. B) Lateral derecha reposo/sonrisa. C) Lateral izquierda reposo/sonrisa. D) $\frac{3}{4}$ derecha reposo/sonrisa. E) $\frac{3}{4}$ izquierda reposo/sonrisa.

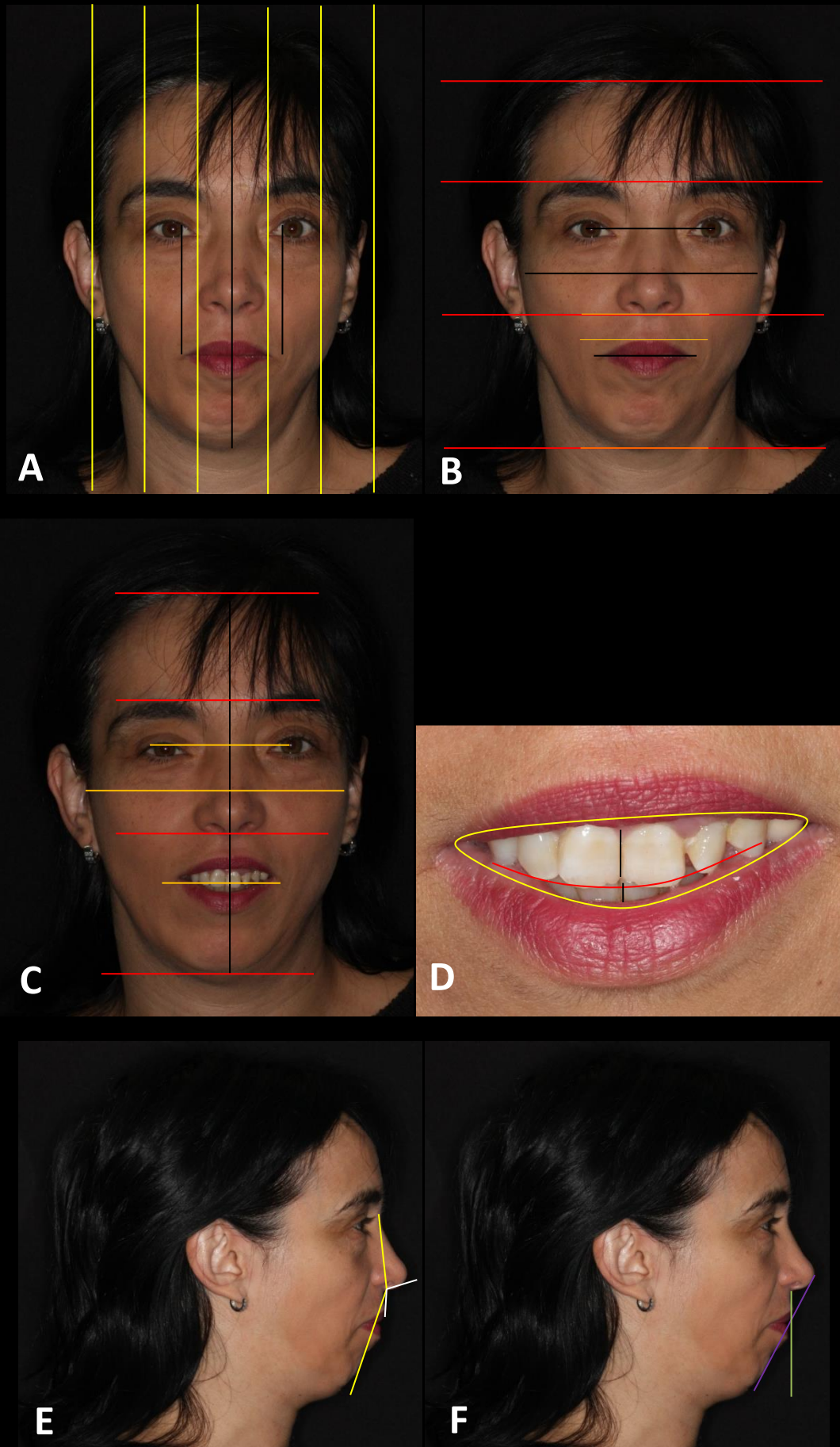


FIGURA 2. Análisis facial. A) Análisis frontal reposo, simetría horizontal. B) Análisis frontal reposo, simetría vertical. C) Análisis frontal sonrisa. D) Análisis de la sonrisa E) Análisis perfil, convexidad facial y ángulo nasolabial. F) Análisis de perfil, línea E de Ricketts y vertical Sn.

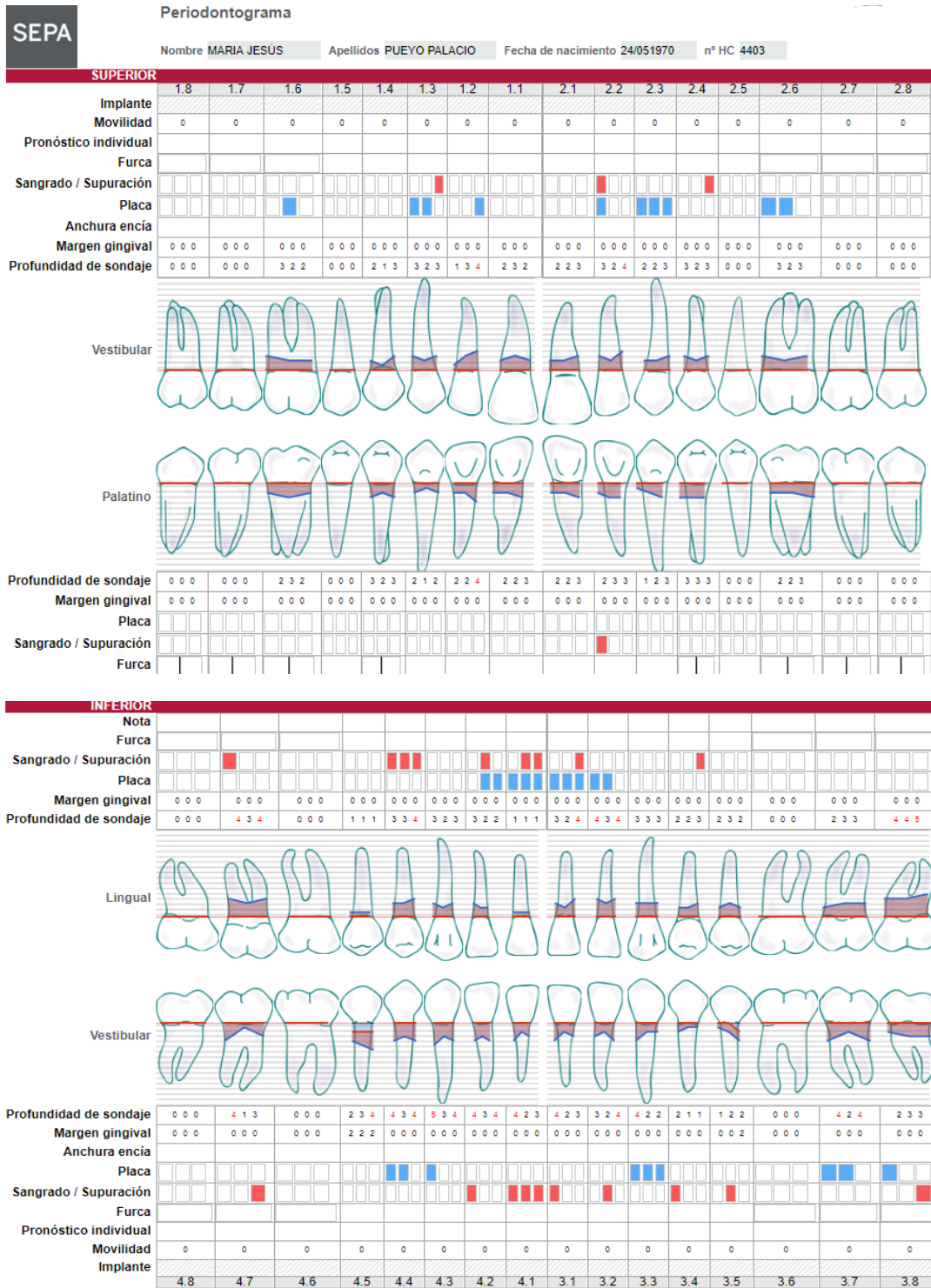


FIGURA 3. Periodontograma SEPA.

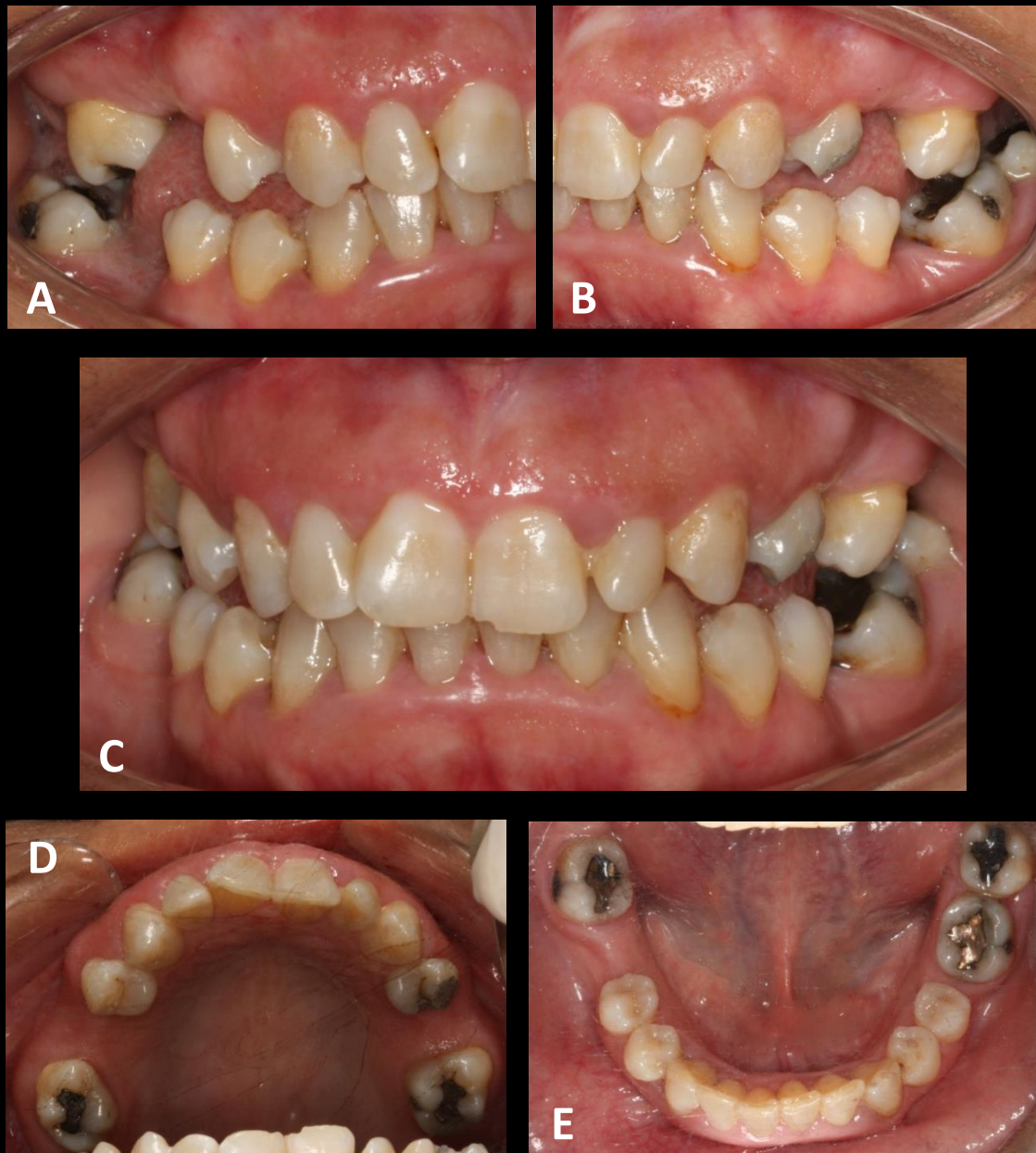

FIGURA 4. Registros intraorales. A) Lateral derecha. B) Lateral izquierda. C) Frontal. D) Oclusal superior. E) Oclusal inferior.

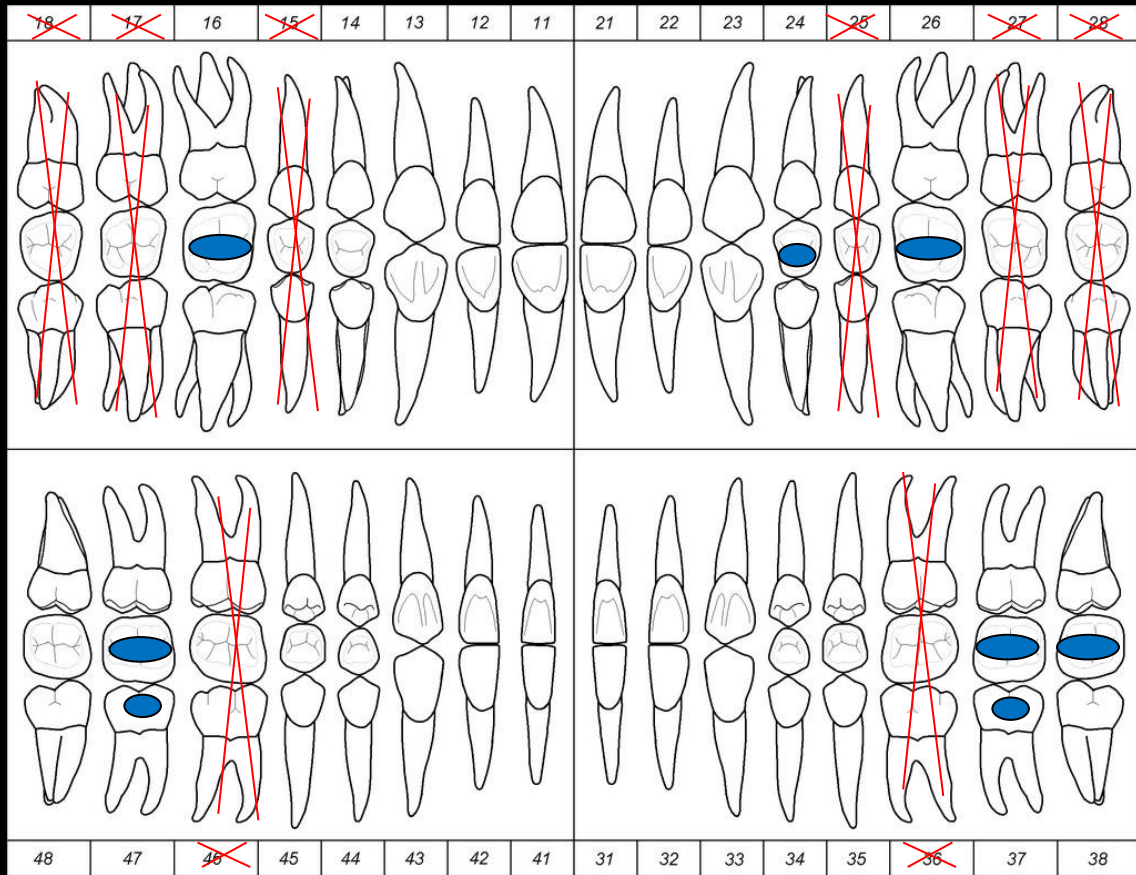
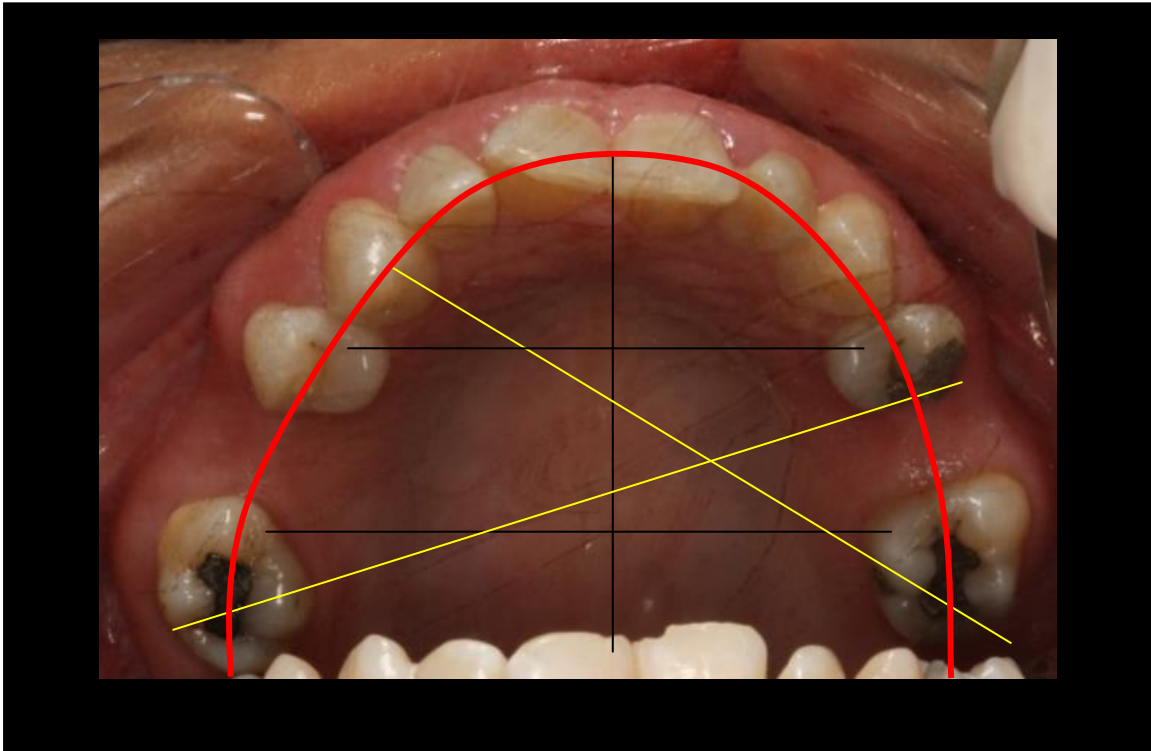


FIGURA 5. Odontograma.



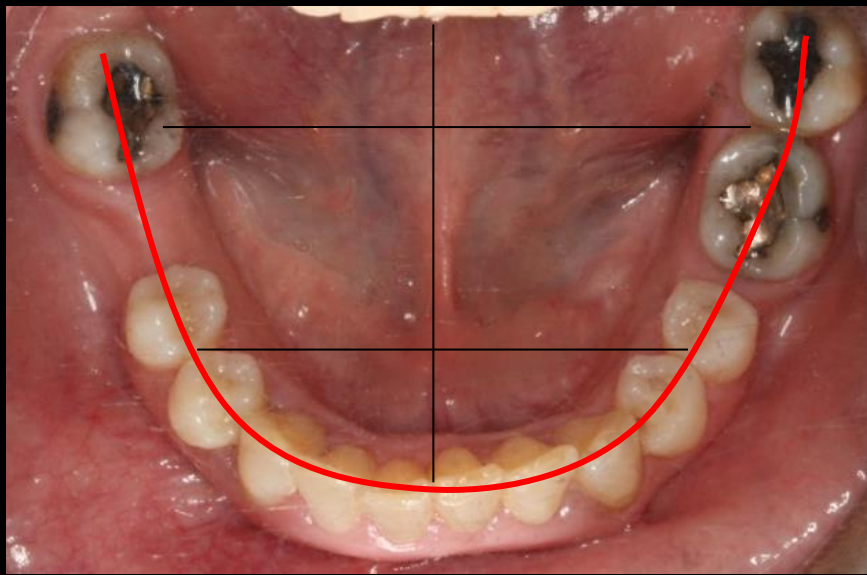


FIGURA 6. Análisis intraarcada. Simetría transversal y sagital.

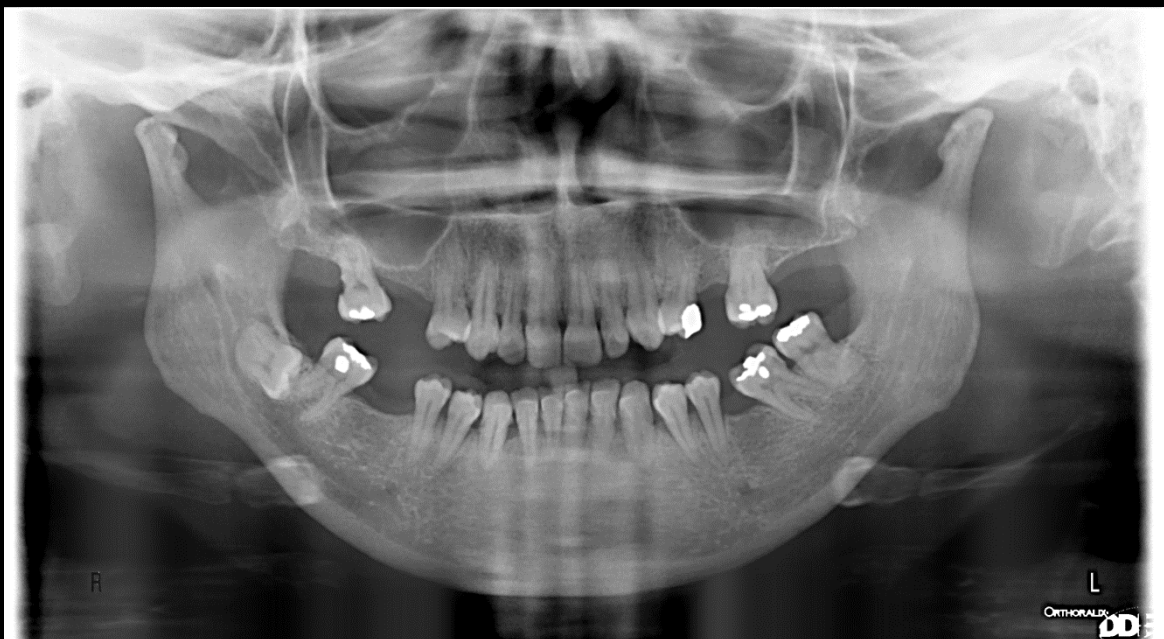

FIGURA 7. Ortopantomografía.

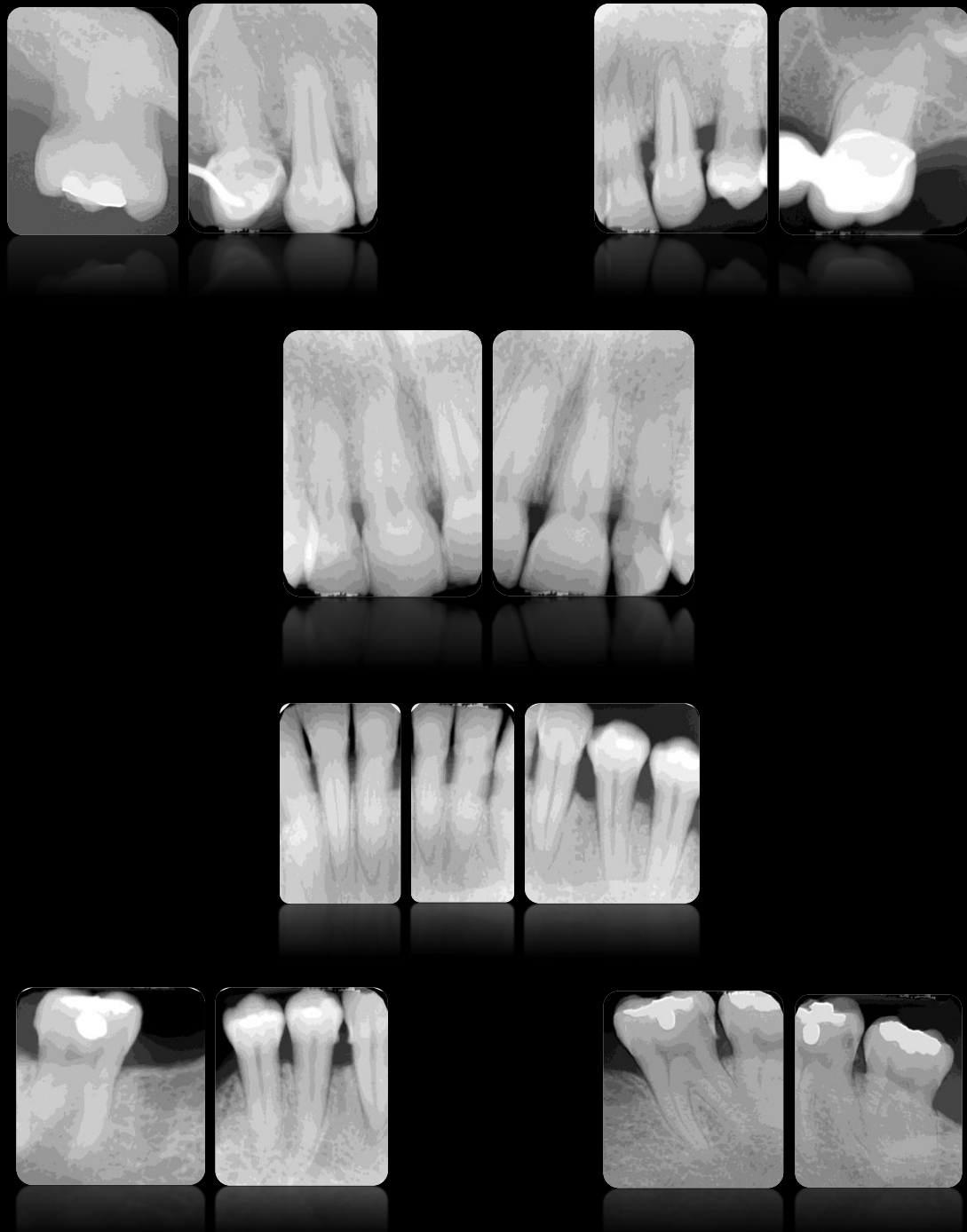


FIGURA 8. Serie periapical.

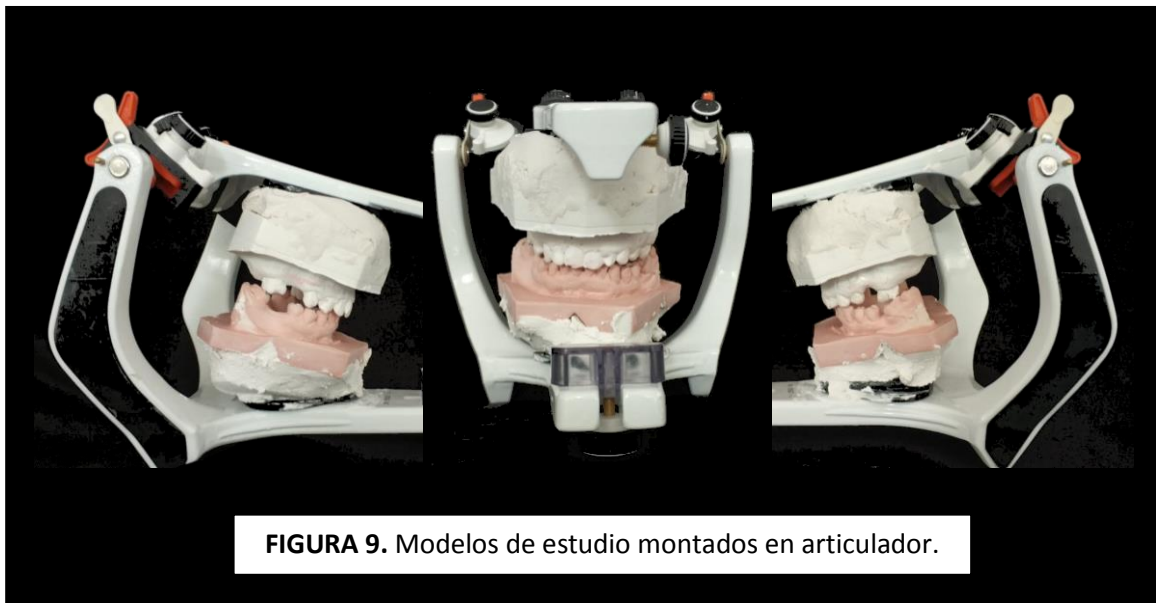


FIGURA 9. Modelos de estudio montados en articulador.

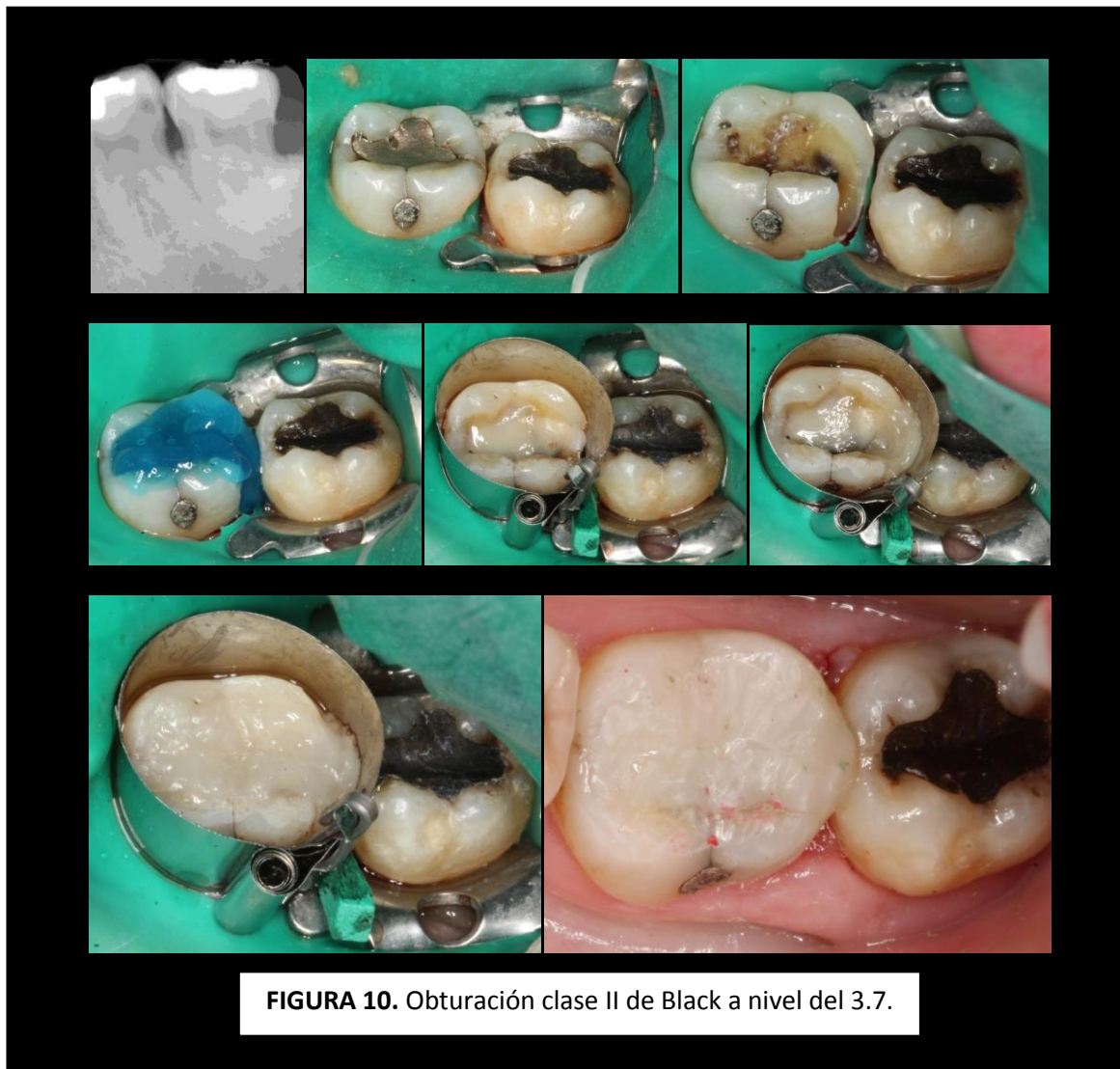
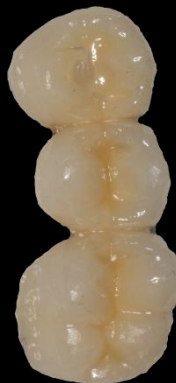
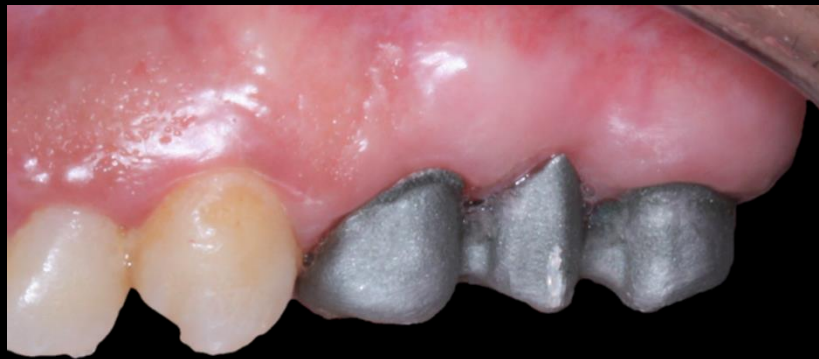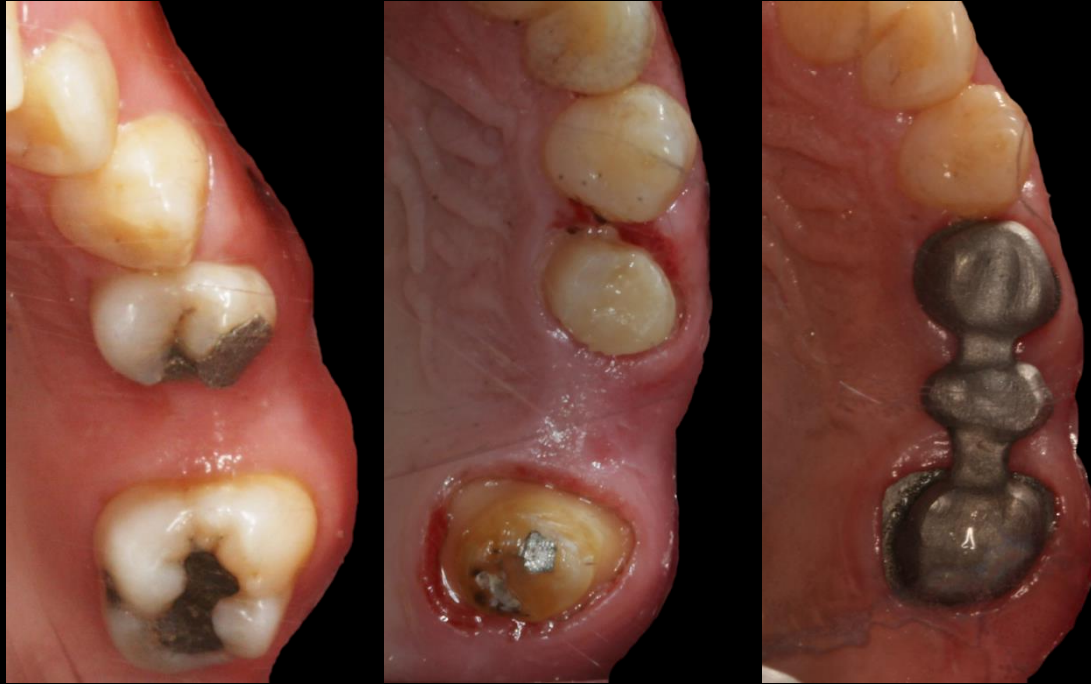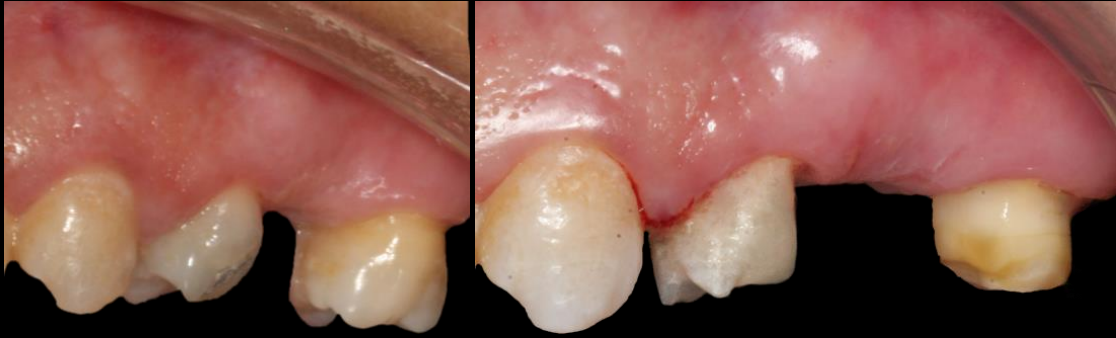FIGURA 10. Obturación clase II de Black a nivel del 3.7.

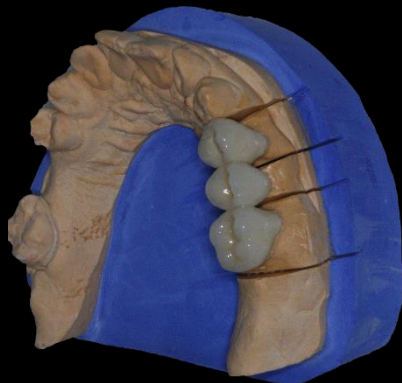
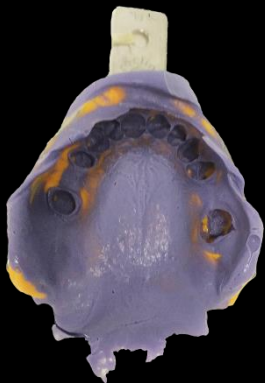
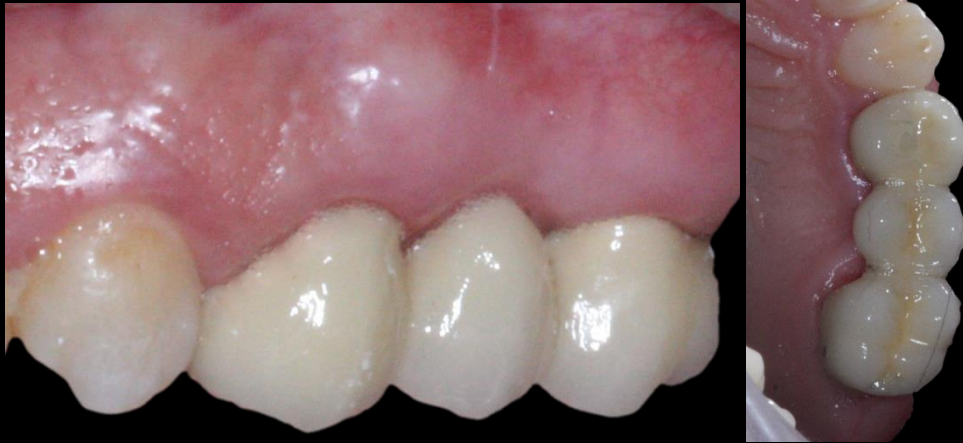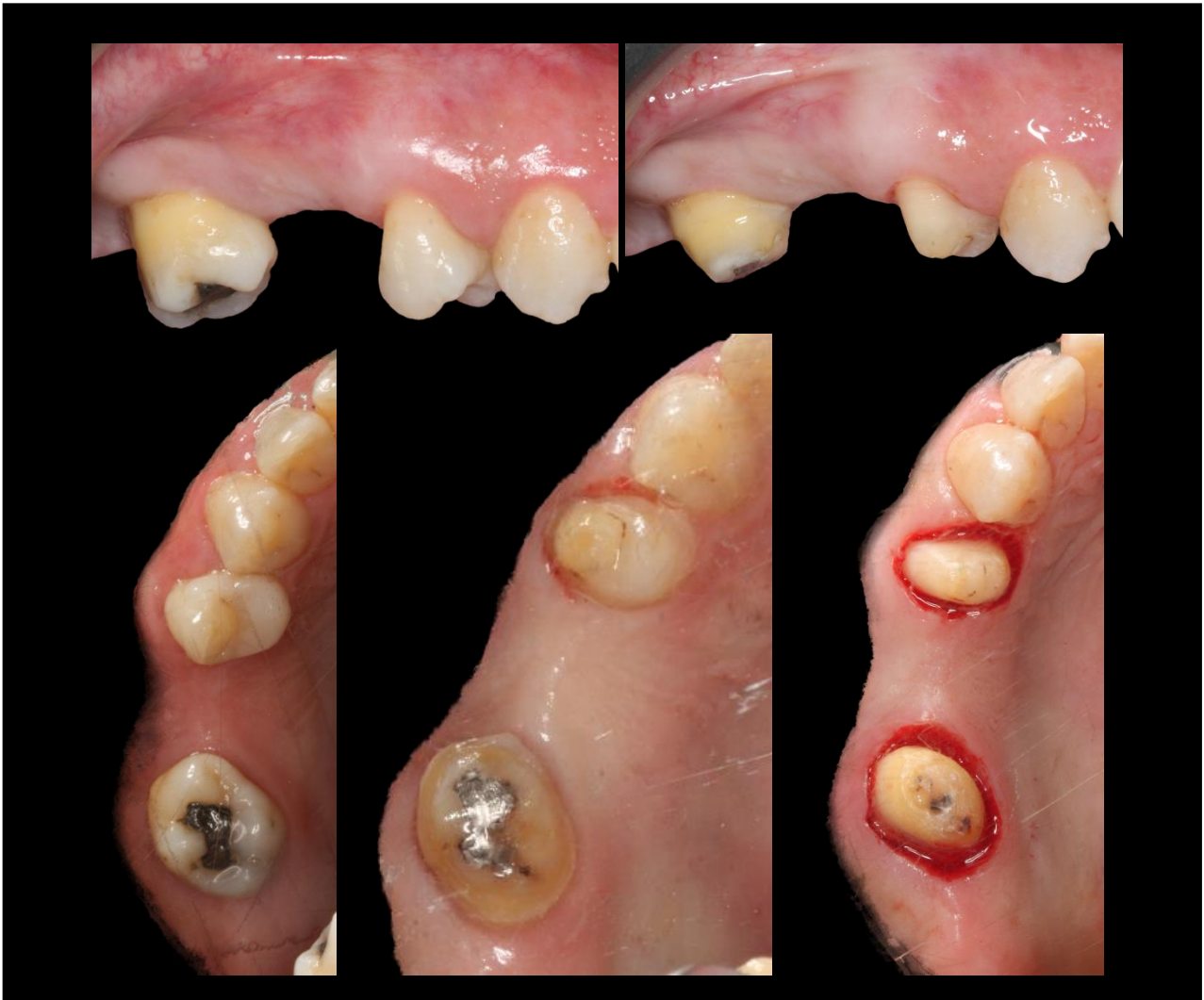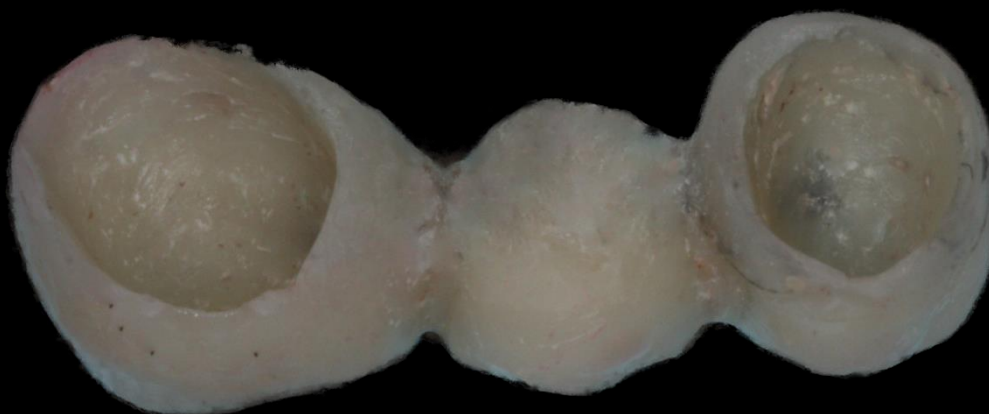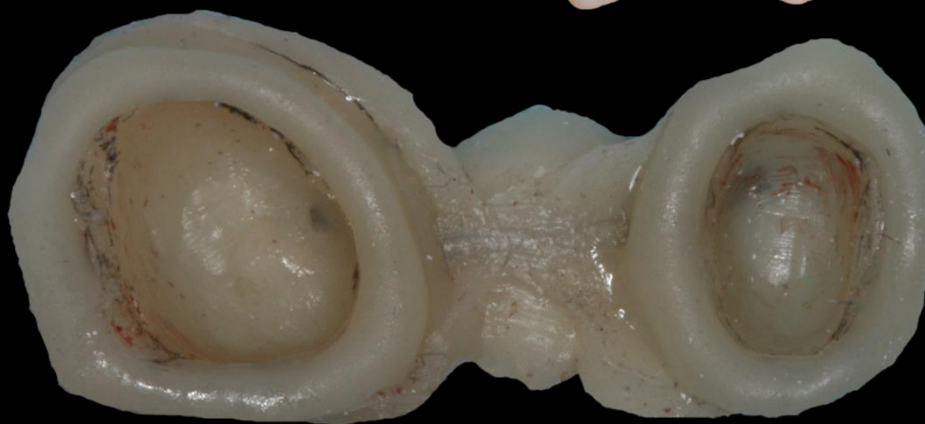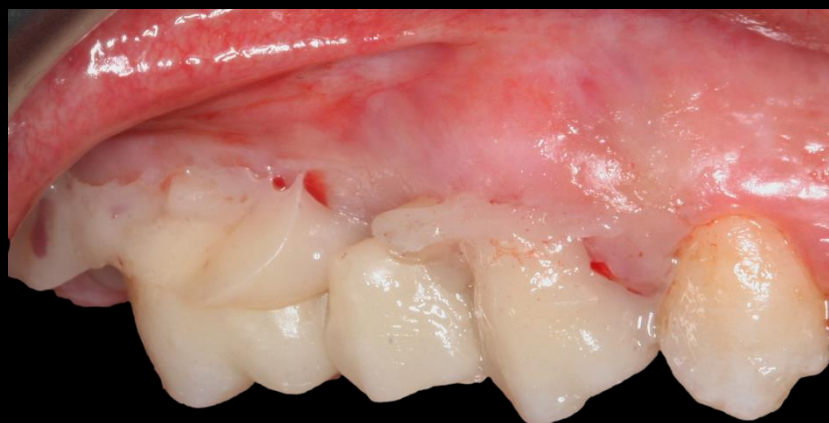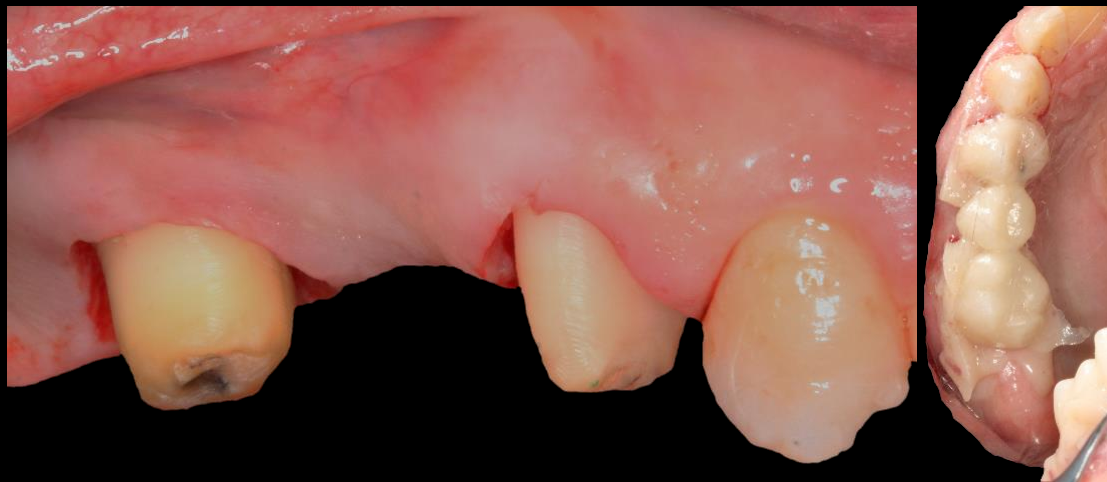




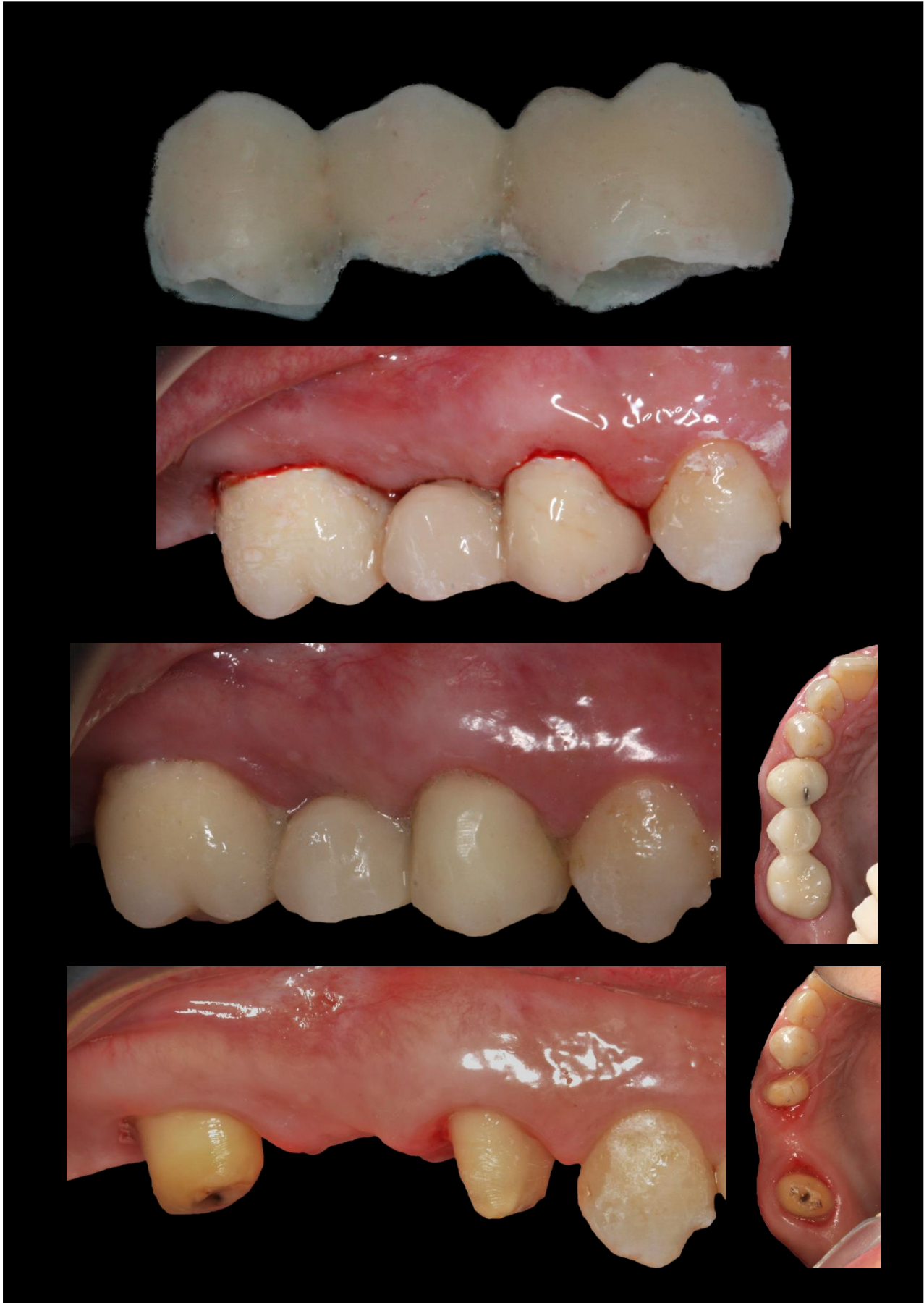FIGURA 11. Tallado con línea de terminación horizontal (Chámfer).







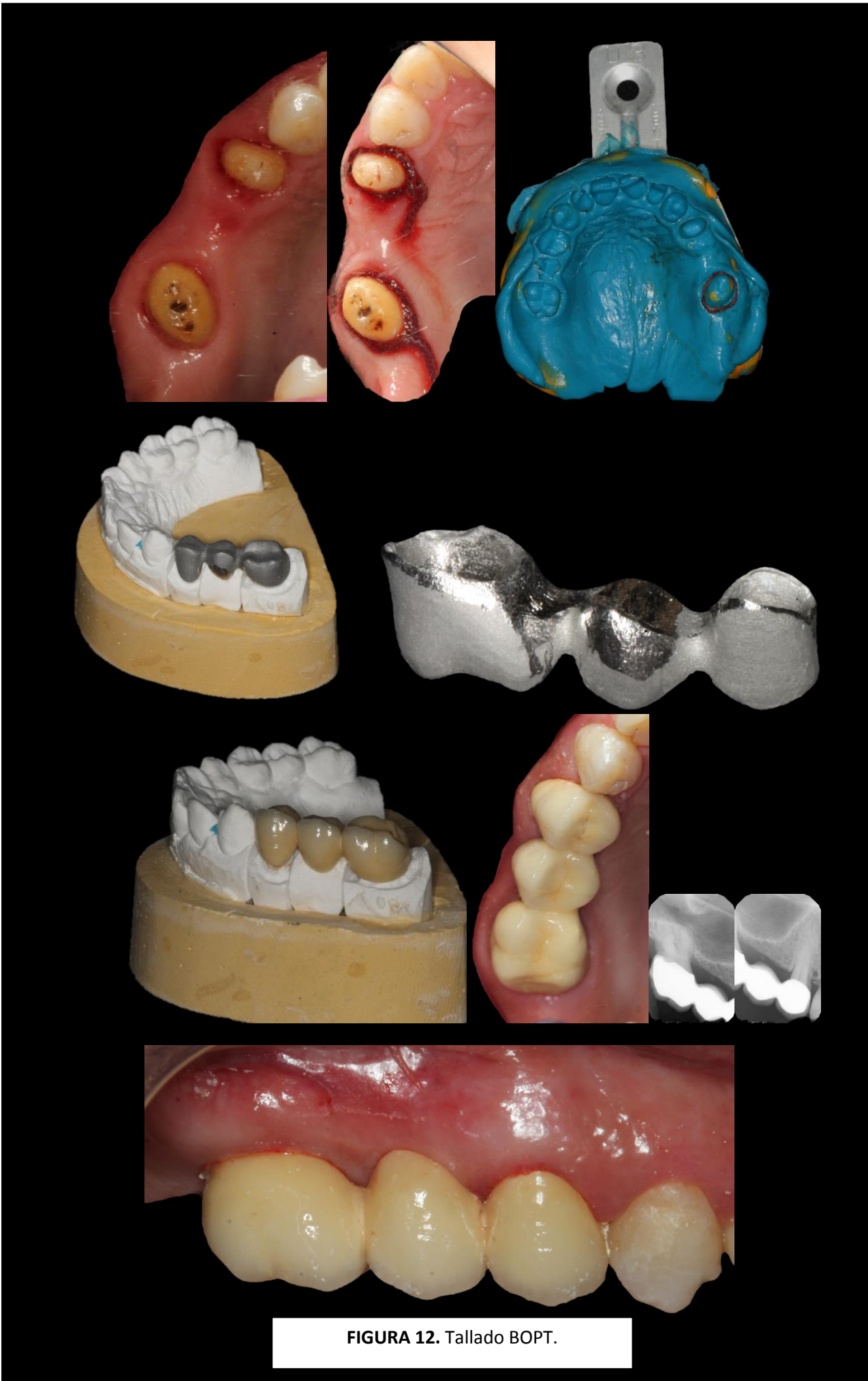


FIGURA 12. Tallado BOPT.

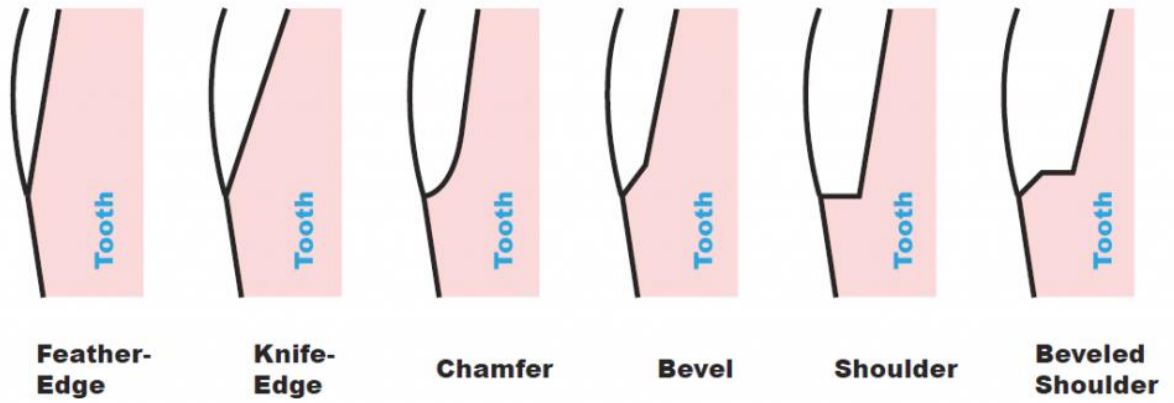


FIGURA 13. Tipos de líneas de terminación.

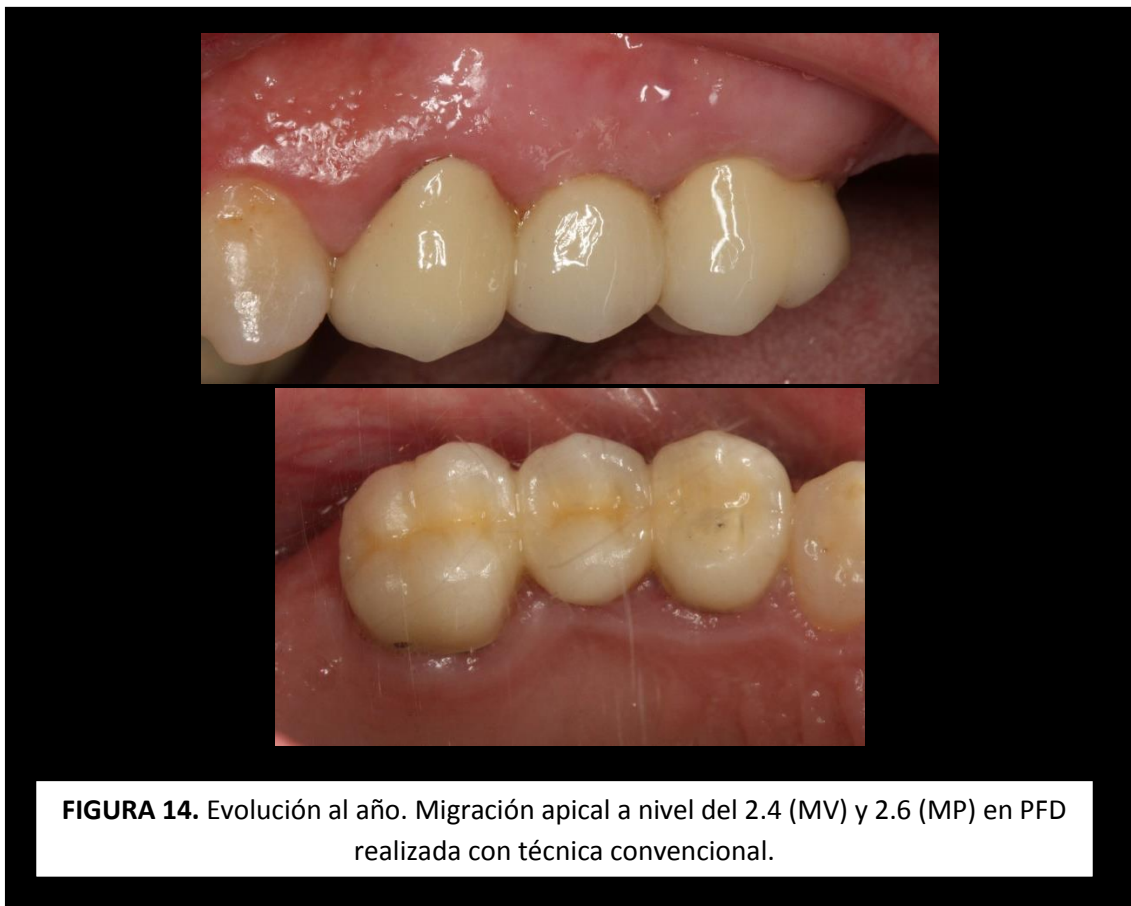


FIGURA 14. Evolución al año. Migración apical a nivel del 2.4 (MV) y 2.6 (MP) en PFD realizada con técnica convencional.

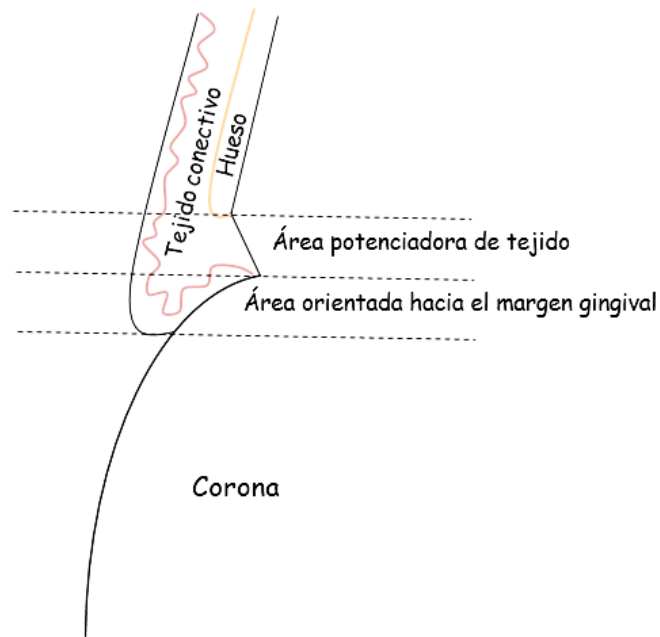


FIGURA 15. Área potenciadora de tejido y área orientada hacia el margen gingival.