

## ANEXOS CASO 1

### Anexo 1: Análisis estético




Imagen 1: Regla de quintos

Imagen 2: Regla de tercios.

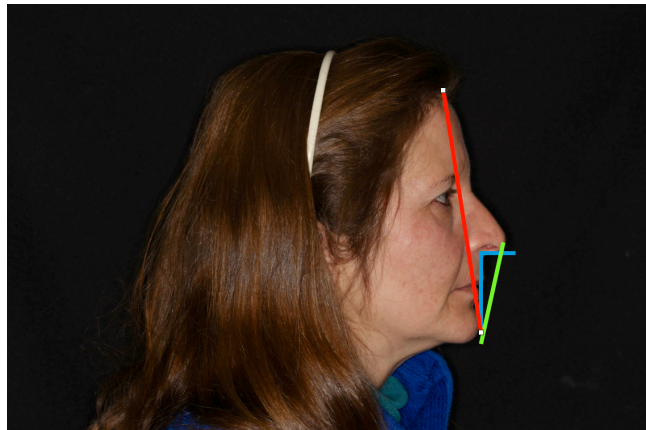


Imagen 3: Análisis del perfil



Anexo 2: Análisis Dental

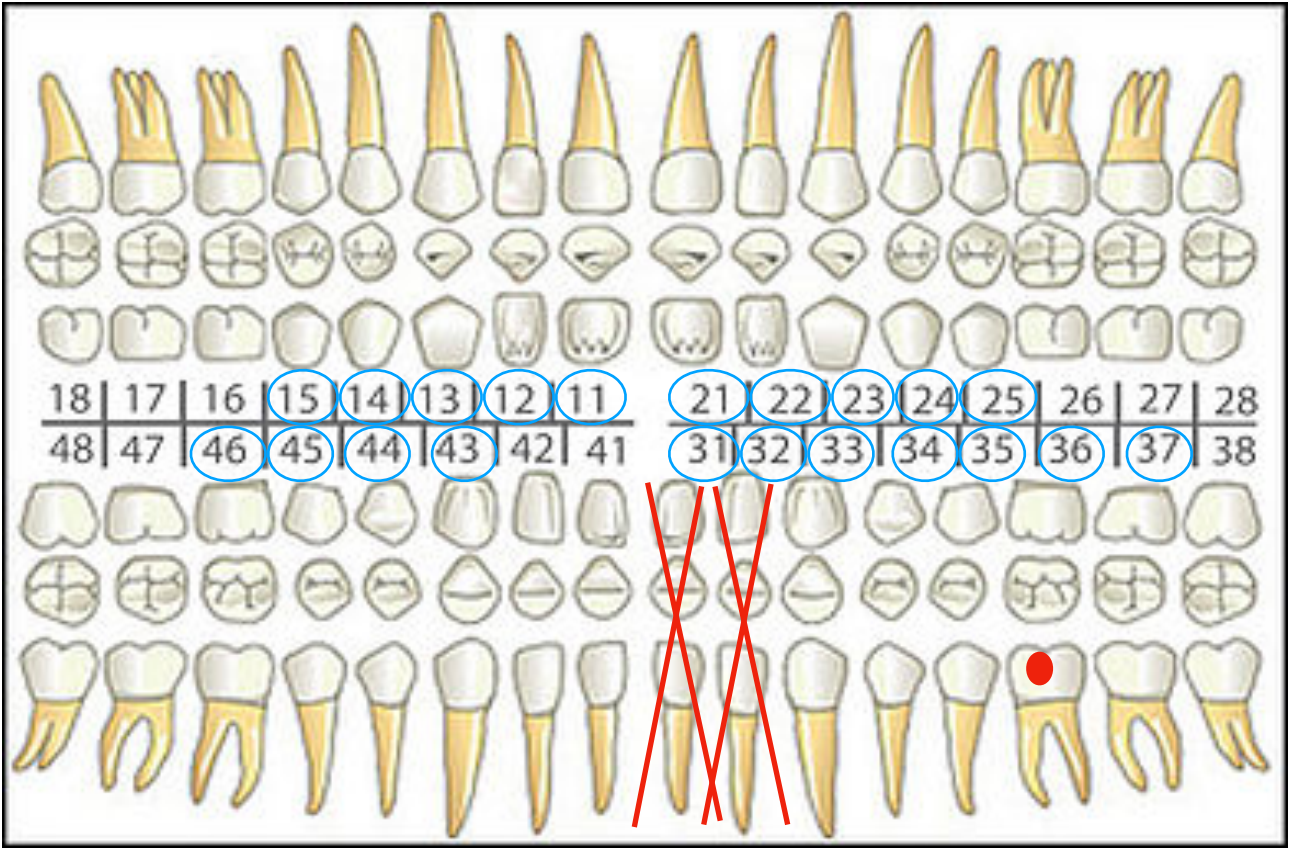


Figura 1: Odontograma

# Anexo 3: Análisis Periodontal

SEPA

Periodontograma

Nombre

Apellidos

Fecha de nacimiento

n° HC

4912

Manual uso

SUPERIOR	1.8	1.7	1.6	1.5	1.4	1.3	1.2	1.1	2.1	2.2	2.3	2.4	2.5	2.6	2.7	2.8
Implante																
Movilidad				0	0	1	1	1	1	1	1	0	0			
Pronóstico individual																
Furca																
Sangrado / Supuración																
Placa																
Anchura encía																
Margen gingival																
Profundidad de sondaje																
Vestibular																
Palatino																
Profundidad de sondaje																
Margen gingival																
Placa																
Sangrado / Supuración																
Furca																
Nota																
INFERIOR																
Nota																
Furca																
Sangrado / Supuración																
Placa																
Margen gingival																
Profundidad de sondaje																
Lingual																
Vestibular																
Profundidad de sondaje																
Margen gingival																
Anchura encía																
Placa																
Sangrado / Supuración																
Furca																
Pronóstico individual																
Movilidad																
Implante																
	4.8	4.7	4.6	4.5	4.4	4.3	4.2	4.1	3.1	3.2	3.3	3.4	3.5	3.6	3.7	3.8

Figura 1: Periodontograma inicial

SEPA

Periodontograma

Nombre

Apellidos

Fecha de nacimiento

n° HC

4912

Manual uso

SUPERIOR																
	1.8	1.7	1.6	1.5	1.4	1.3	1.2	1.1	2.1	2.2	2.3	2.4	2.5	2.6	2.7	2.8
Implante																
Movilidad				0	0	0	0	0	0	0	0	0	0			
Pronóstico individual																
Furca																
Sangrado / Supuración																
Placa																
Anchura encía																
Margen gingival				3 2 1	0 3 2	1 2 3	3 3 4	3 3 4	3 2 3	3 3 2	2 3 1	2 2 2	2 2 2			
Profundidad de sondaje				3 2 2	2 2 2	3 3 4	3 2 2	3 2 3	2 2 2	3 1 3	3 1 3	2 2 3	2 1 3			
Vestibular																
Palatino																
Profundidad de sondaje				2 2 4	3 2 2	2 2 3	2 2 2	2 2 2	2 2 2	2 2 2	2 2 2	2 2 3	2 2 2			
Margen gingival				0 0 0	0 0 0	0 1 0	2 2 2	2 2 2	1 2 2	2 2 2	2 2 2	2 2 2	1 1 0			
Placa																
Sangrado / Supuración																
Furca																
Nota																
INFERIOR																
Nota																
Furca																
Sangrado / Supuración																
Placa																
Margen gingival				0 2 0	0 0 0	0 0 0	0 3 2				2 3 0	0 0 0	0 0 0	0 0 0	0 0 0	
Profundidad de sondaje				4 3 4	4 3 4	4 3 4	2 2 3				4 3 4	3 3 4	5 5 5	5 3 4	3 4 3	
Lingual																
Vestibular																
Profundidad de sondaje				2 4 4	3 2 4	2 2 3	2 2 2				4 2 3	3 2 5	4 2 4	4 4 7	5 4 3	
Margen gingival				0 0 0	0 0 0	0 0 0	0 0 4				2 3 0	0 3 0	0 0 0	0 0 0	0 3 0	
Anchura encía																
Placa																
Sangrado / Supuración																
Furca																
Pronóstico individual																
Movilidad				0	0	0	0				0	0	0	0	0	
Implante																
	4.8	4.7	4.6	4.5	4.4	4.3	4.2	4.1	3.1	3.2	3.3	3.4	3.5	3.6	3.7	3.8

Figura 2: Periodontograma de revaluación a los 3 meses



## Anexo 4: Fotografías extraorales:



Imagen 1: Extraoral frontal reposo



Imagen 2: Extraoral frontal sonrisa



Imagen 3: 3/4 extraoral derecha reposo



Imagen 4: 3/4 extraoral derecha sonrisa

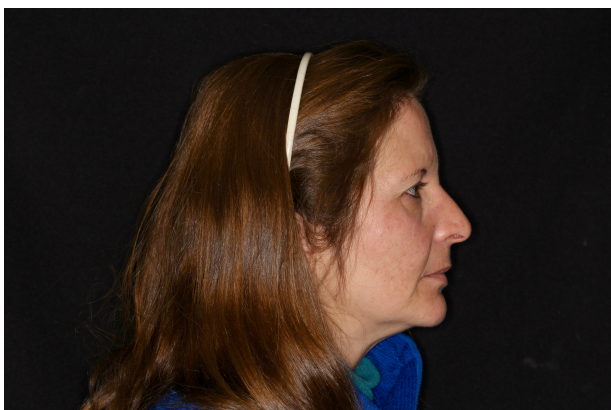


Imagen 5: Perfil extraoral derecha reposo

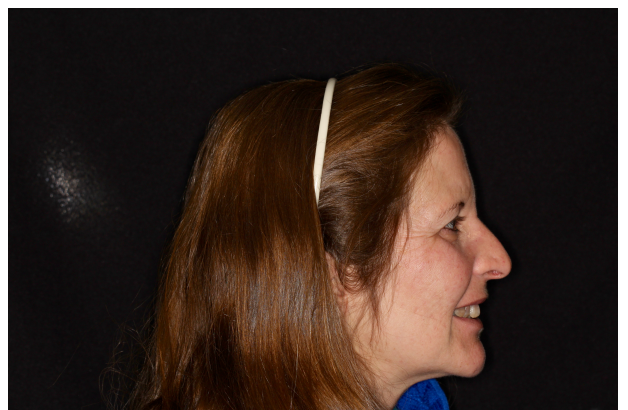

Imagen 6: Perfil extraoral derecha sonrisa



Imagen 7: 3/4 extraoral izquierda reposo



Imagen 8: 3/4 extraoral izquierda sonrisa

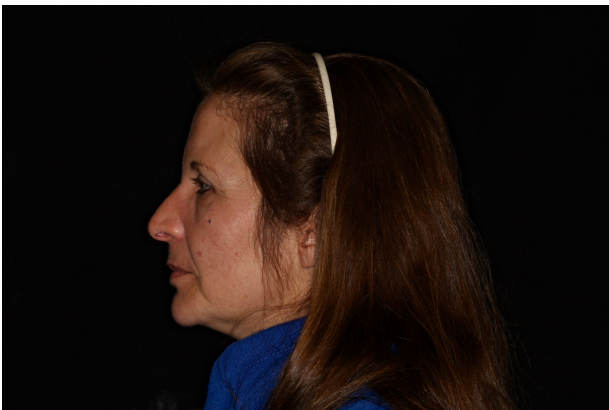


Imagen 9: Perfil extraoral izquierda reposo



Imagen 10: Perfil extraoral izquierda sonrisa



## Anexo 5: Fotografías intraorales

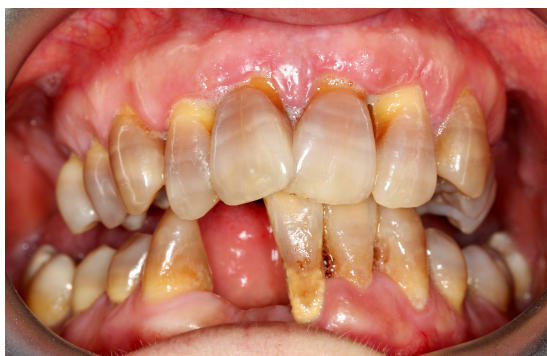

Imagen 1: Intraoral frontal

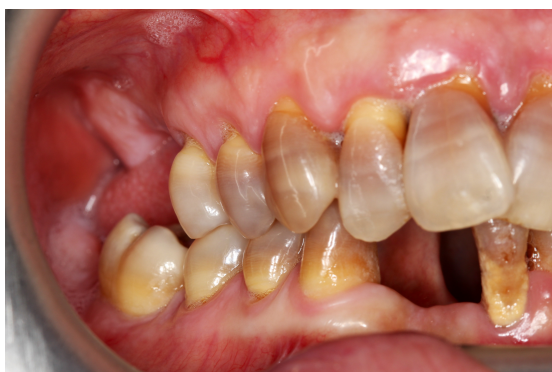

Imagen 2: Intraoral lateral derecha

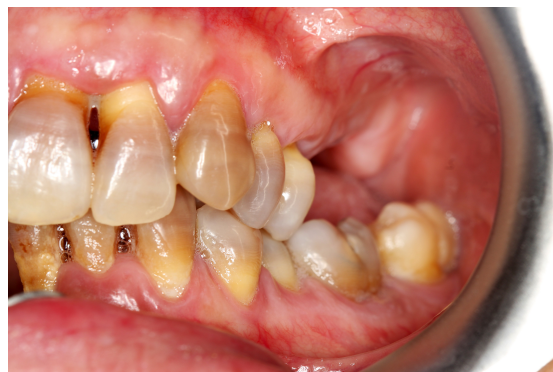

Imagen 3: Intraoral lateral izquierda

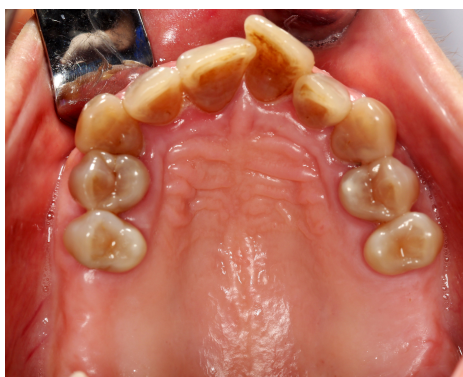

Imagen 4: Oclusal superior

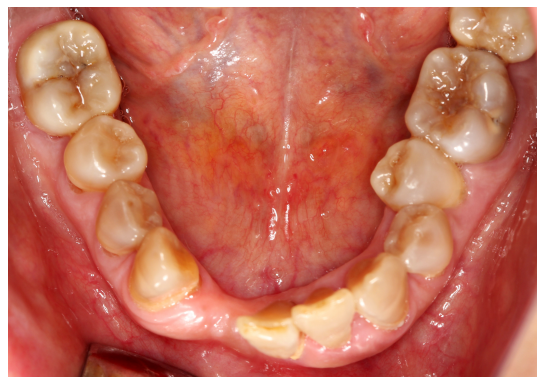

Imagen 5: Oclusal inferior



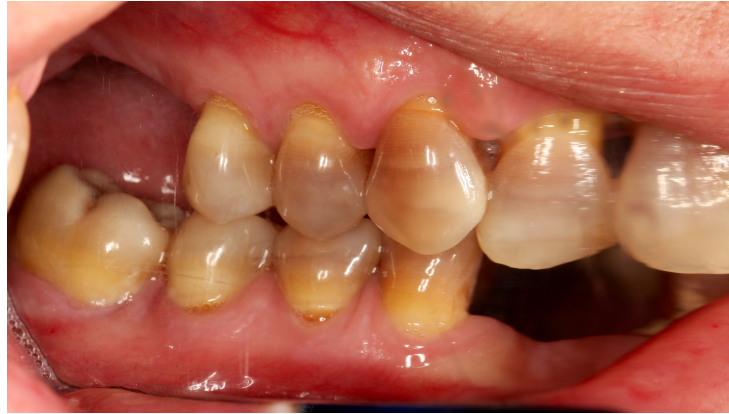

Imagen 6: Intraoral lateral derecha espejo

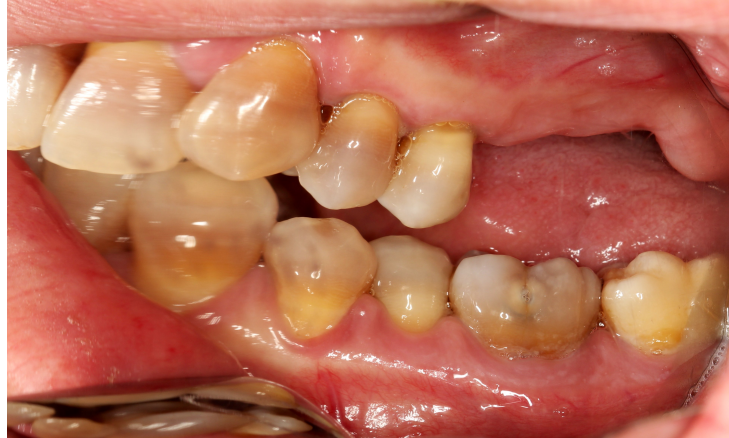

Imagen 7: Intraoral lateral izquierda espejo

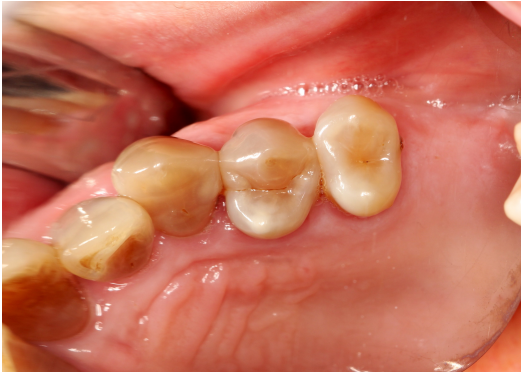

Imagen 8: Sextante 1

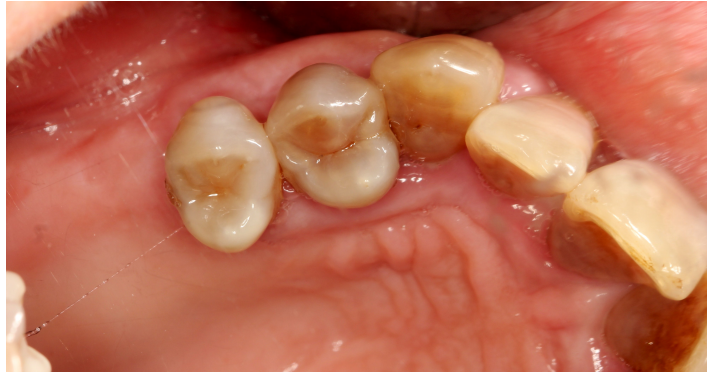

Imagen 9: Sextante 3

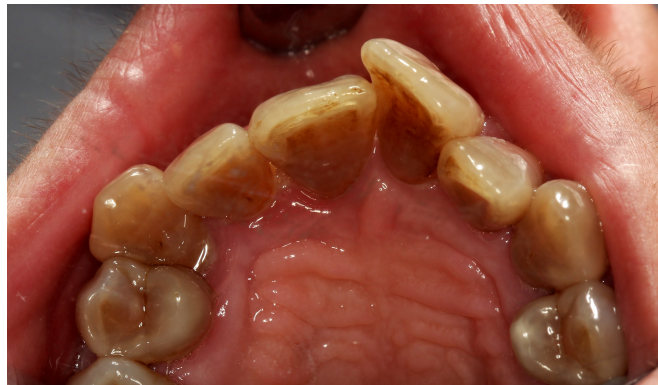

Imagen 10: Sextante 2

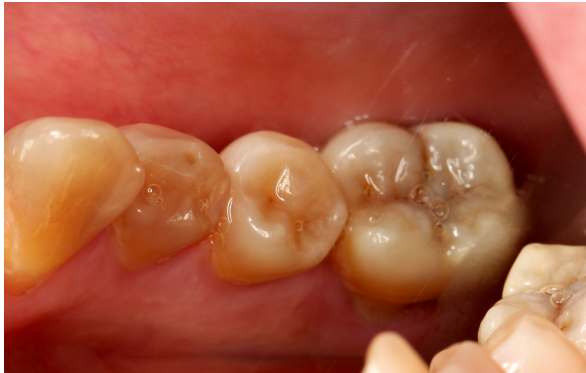

Imagen 11: Sextante 6

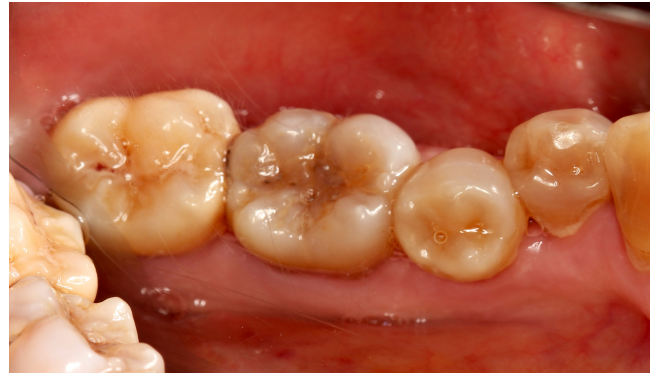

Imagen 12: Sextante 4

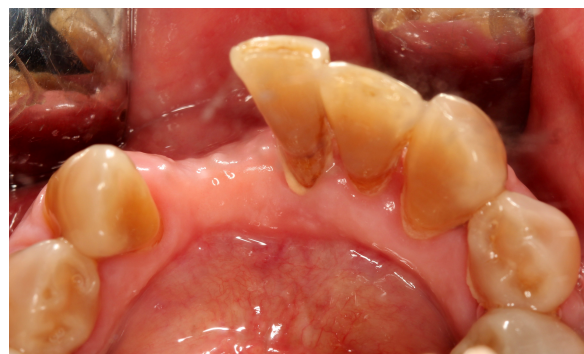

Imagen 13: Sextante 5

## Anexo 6: Ortopantomografía

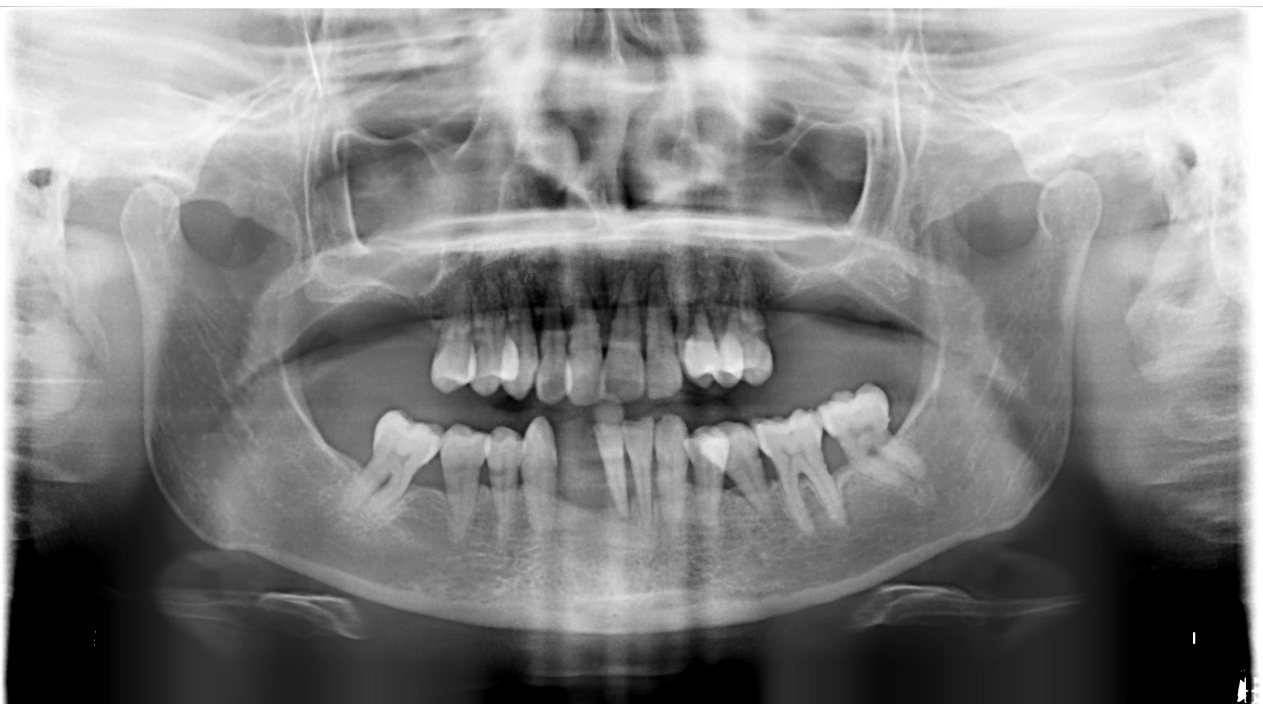

Imagen 1: Ortopantomografía



## Anexo 7: Serie periapical

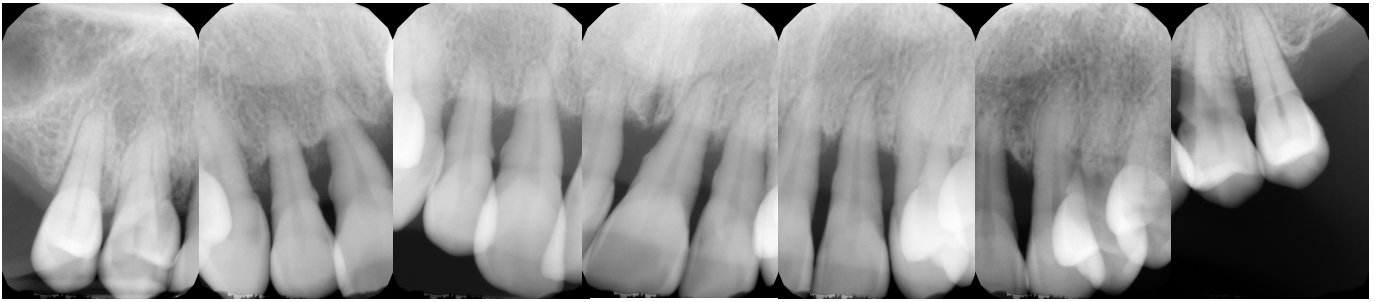


Imagen 1: Serie periapical maxilar superior

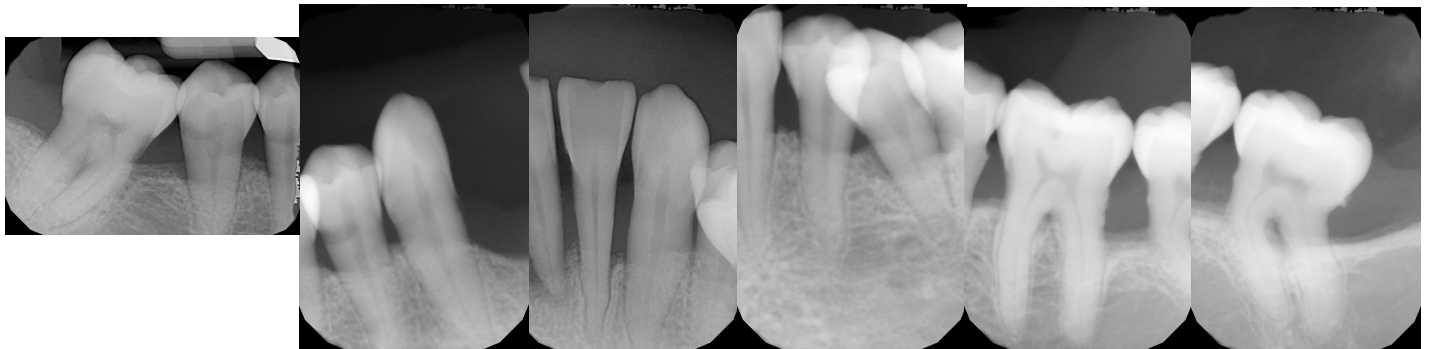


Imagen 2: Serie periapical maxilar inferior

## Anexo 8: Terapia Inicial Causal

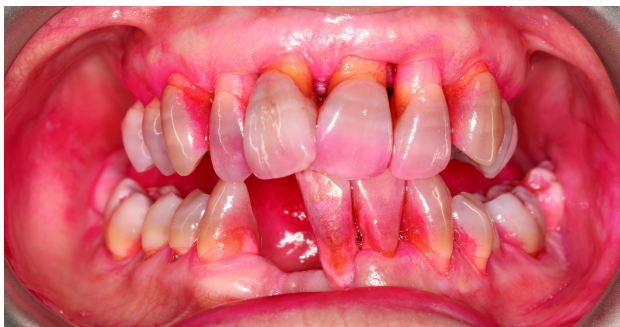

Imagen 1: Frontal con revelador de placa

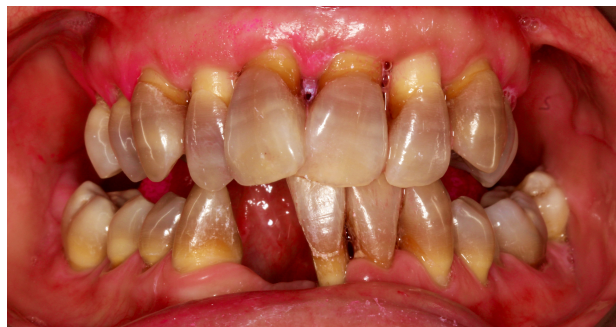

Imagen 2: Frontal Post-tartrectomía supragingival.

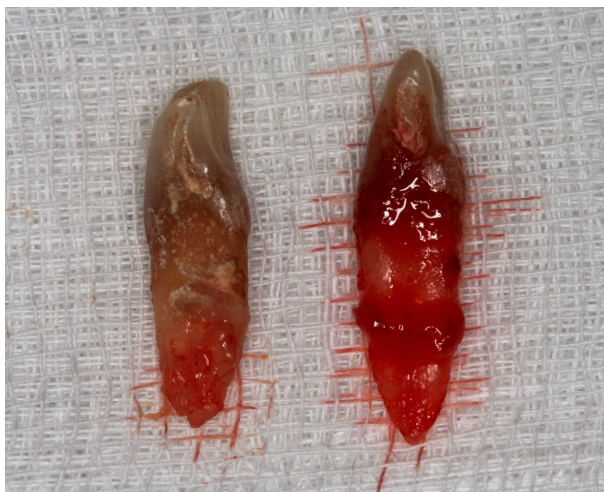

Imagen 3: Extracciones dientes 31 y 32

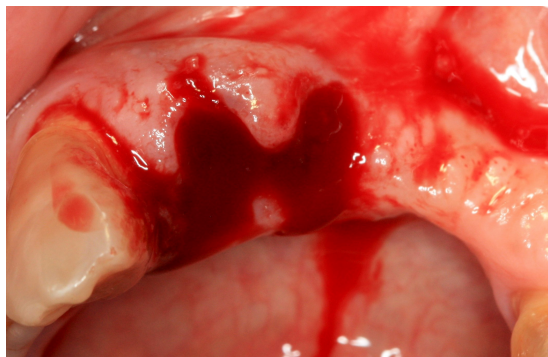


Imagen 4: Extracciones: Coágulo

## Anexo 9: Terapia Correctora:

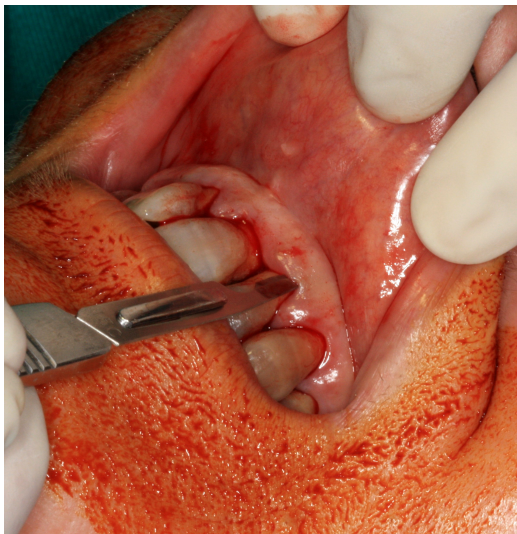


Imagen 1: Incisión de Colgajo Modificado

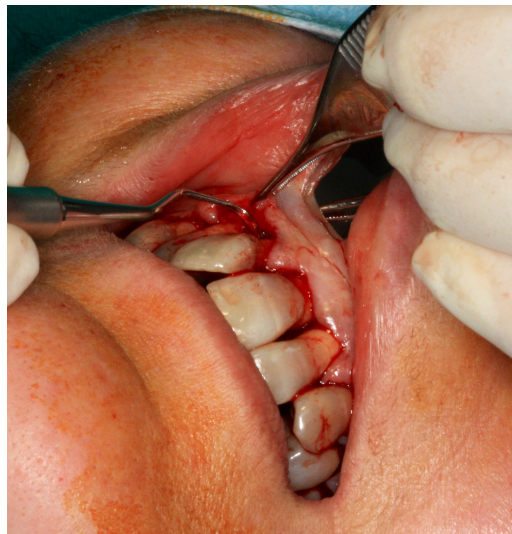

Imagen 2: Incisión de Colgajo Modificado: Raspado de raíces.

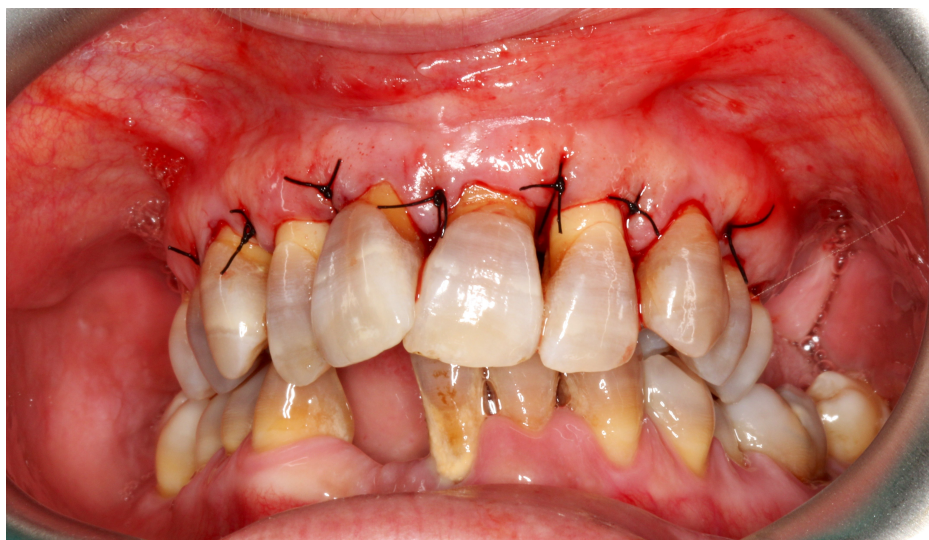

Imagen 3: Incisión de Colgajo Modificado:  
Sutura



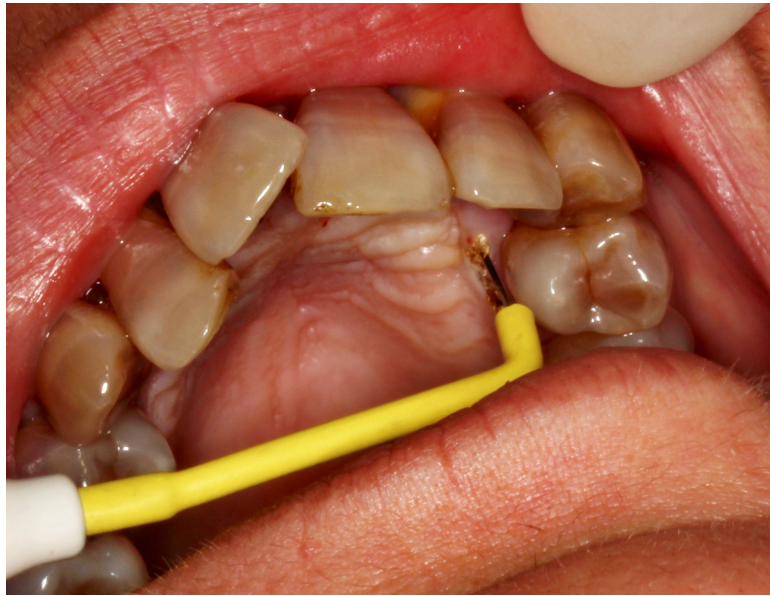

Imagen 4: Gingivectomía con bisturí eléctrico

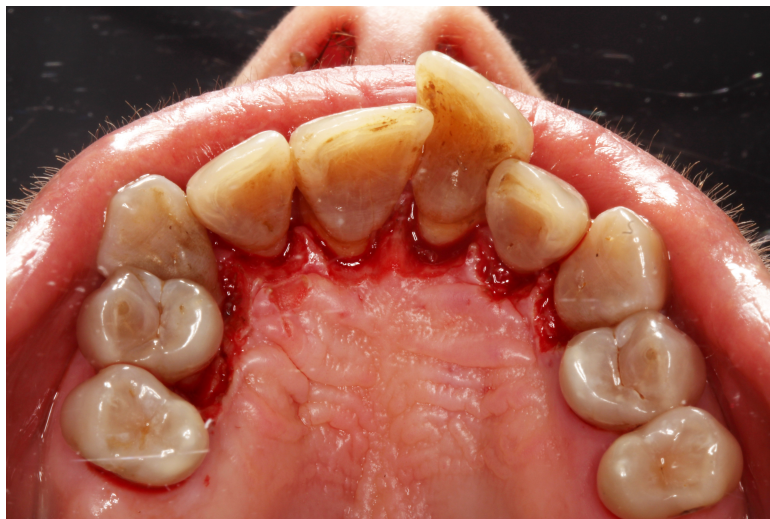

Imagen 5: Gingivectomía

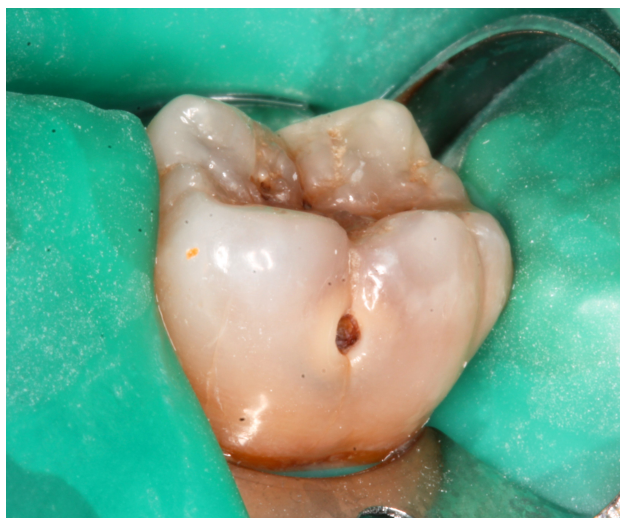

Imagen 6: Diente 36

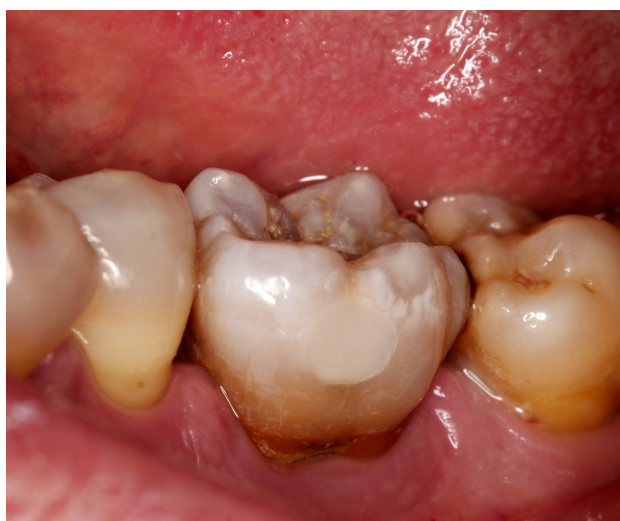

Imagen 7: Obturación con composite diente  
36



## Anexo 10: Rehabilitación protésica

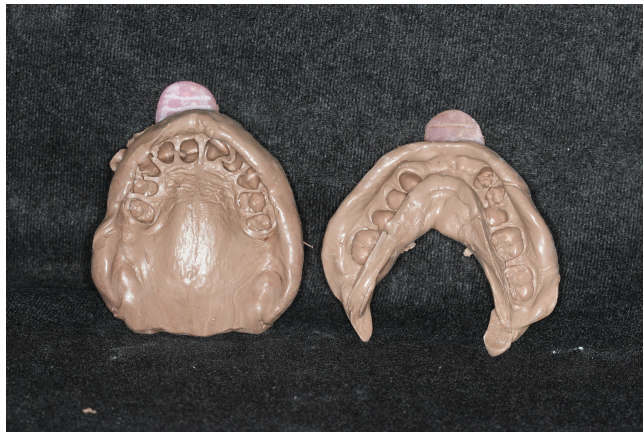

Imagen 1: Cubetas individuales



Imagen 2: Arco facial vista frontal

Imagen 3: Arco facial vista lateral



Imagen 4: Articulador vista frontal

Imagen 5: Articulador vista lateral



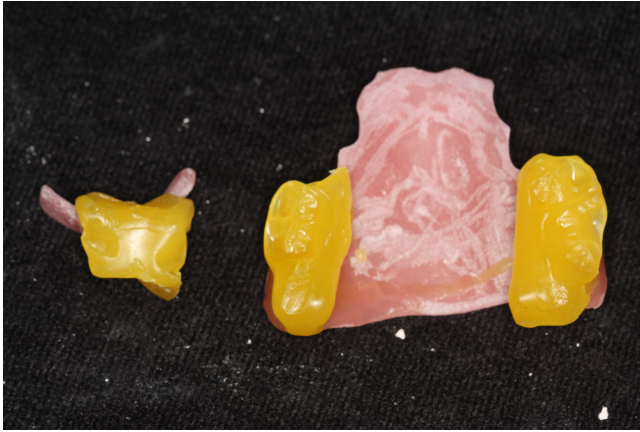

Imagen 6: Prueba de rodets de cera

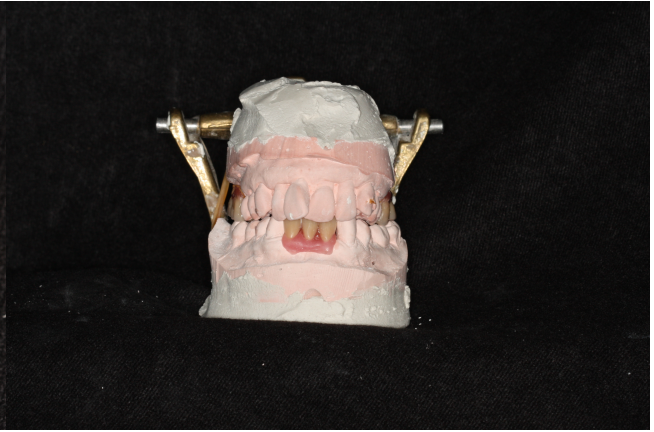

Imagen 7: Prueba de dientes en cera. Vista frontal



Imagen 8: Prueba de dientes en cera. Vista lateral

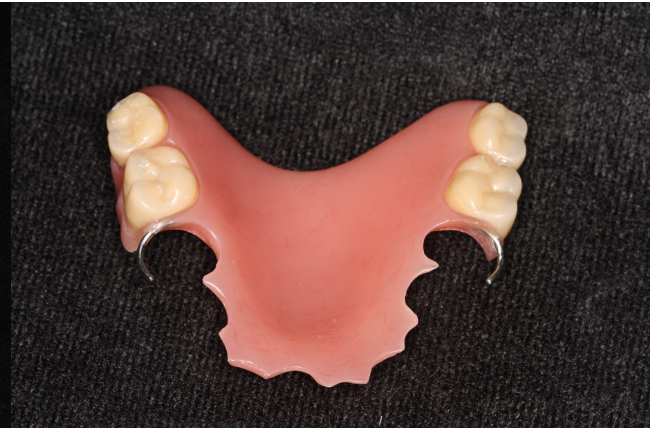

Imagen 9: PPR superior terminada

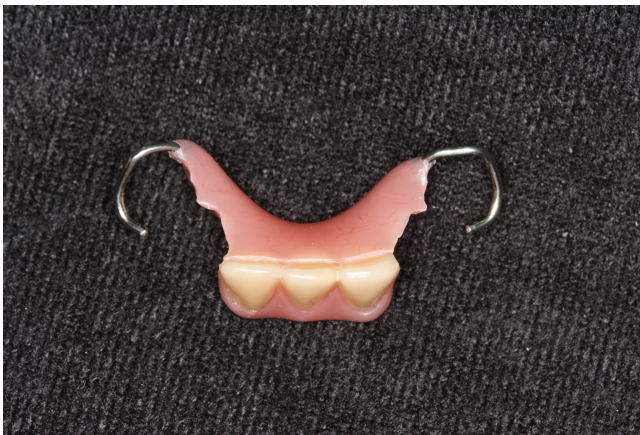

Imagen 10: PPR inferior terminada

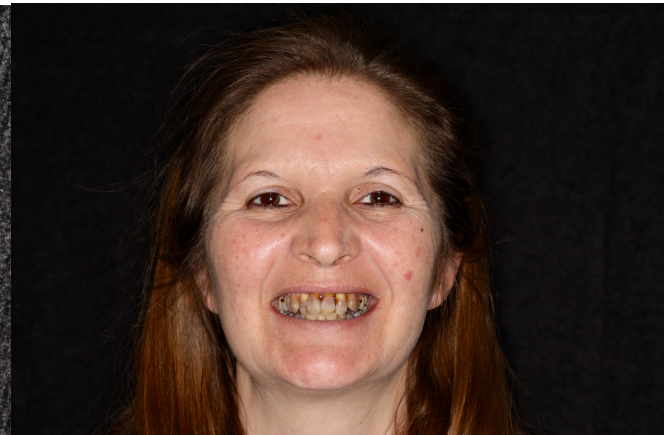

Imagen 11: Extraoral frontal con PPR superior e inferior

## ANEXOS CASO 2

### Anexo 11: Análisis estético



Imagen 1: Regla de quintos




Imagen 2: Regla de tercios

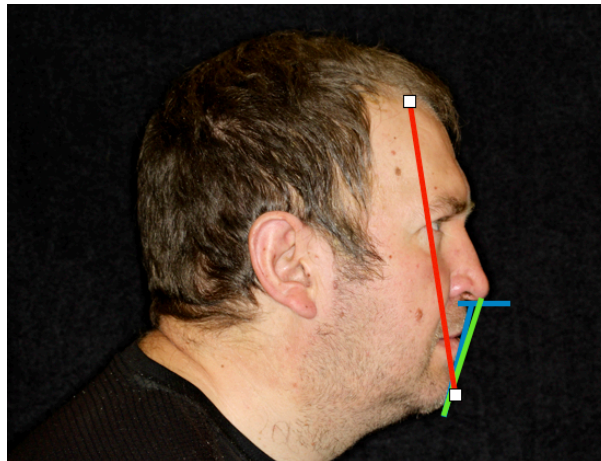


Imagen 3: Análisis del perfil



Anexo 12: Análisis Dental

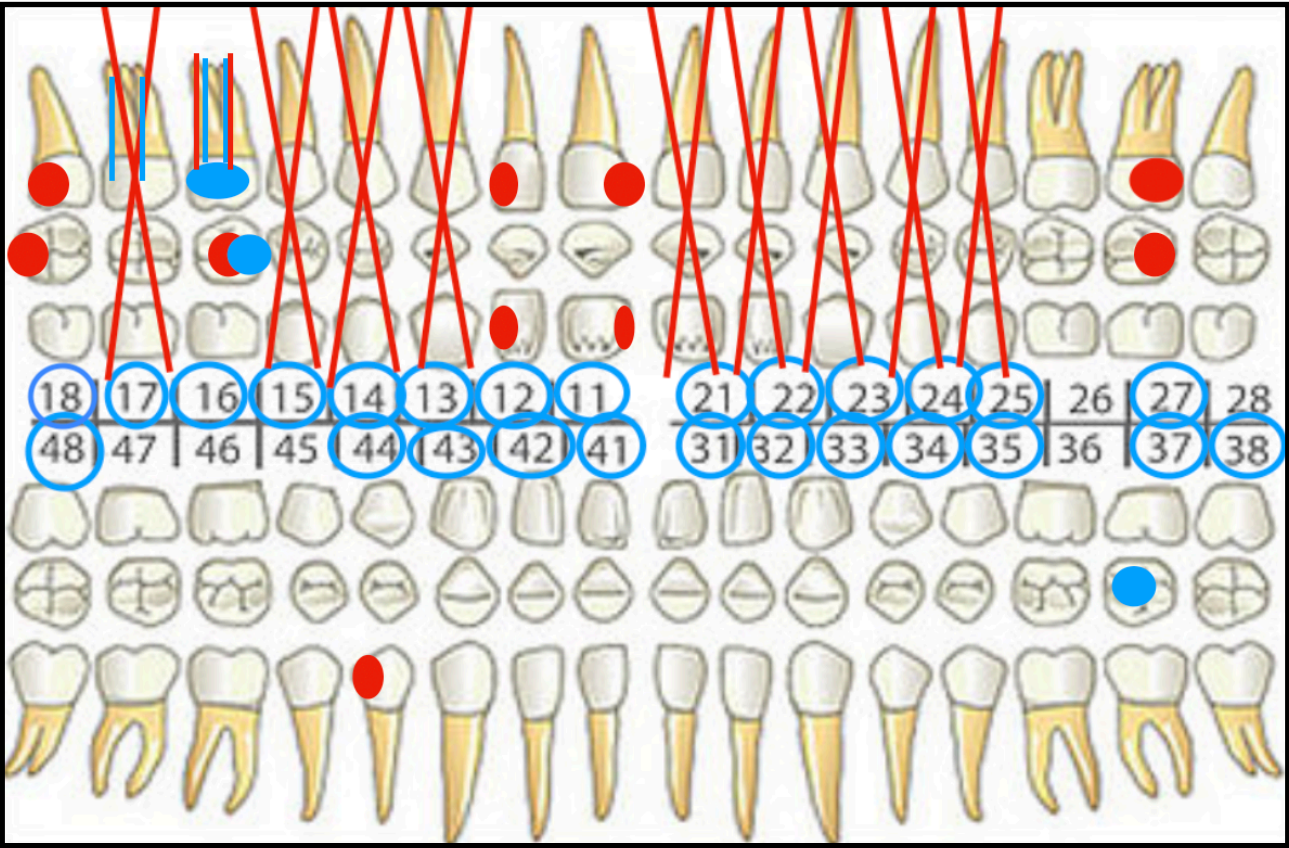


Figura 1: Odontograma




# Anexo 13: Análisis Periodontal

SEPA

Periodontograma

Nombre 4649 Apellidos Fecha de nacimiento nº HC

Manual uso


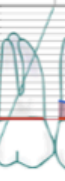
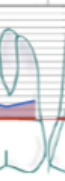
































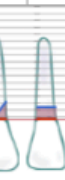
























	1.8	1.7	1.6	1.5	1.4	1.3	1.2	1.1	2.1	2.2	2.3	2.4	2.5	2.6	2.7	2.8	
Implante																	
Movilidad	0		0				0	0							0		
Pronóstico individual																	
Furca																	
Sangrado / Supuración	<div><div></div><div></div><div></div><div></div></div>		<div><div></div><div></div><div></div><div></div></div>				<div><div></div><div></div><div></div><div></div></div>	<div><div></div><div></div><div></div><div></div></div>								<div><div></div><div></div><div></div><div></div></div>	
Placa	<div><div></div><div></div><div></div><div></div></div>		<div><div></div><div></div><div></div><div></div></div>				<div><div></div><div></div><div></div><div></div></div>	<div><div></div><div></div><div></div><div></div></div>								<div><div></div><div></div><div></div><div></div></div>	
Anchura encía																	
Margen gingival	0 0 0		0 0 0				0 0 0	0 0 0							0 0 0		
Profundidad de sondaje	3 2 2		3 2 3				3 2 2	2 2 3							3 3 3		
Vestibular																	
Palatino																	
Profundidad de sondaje	3 2 3		3 2 2				2 1 2	3 2 2							3 2 3		
Margen gingival	0 0 0		0 0 0				0 0 0	0 0 0							0 0 0		
Placa	<div><div></div><div></div><div></div><div></div></div>		<div><div></div><div></div><div></div><div></div></div>				<div><div></div><div></div><div></div><div></div></div>	<div><div></div><div></div><div></div><div></div></div>								<div><div></div><div></div><div></div><div></div></div>	
Sangrado / Supuración	<div><div></div><div></div><div></div><div></div></div>		<div><div></div><div></div><div></div><div></div></div>				<div><div></div><div></div><div></div><div></div></div>	<div><div></div><div></div><div></div><div></div></div>								<div><div></div><div></div><div></div><div></div></div>	
Furca																	
Nota																	
INFERIOR																	
Nota																	
Furca																	
Sangrado / Supuración							<div><div></div><div></div><div></div><div></div></div>	<div><div></div><div></div><div></div><div></div></div>	<div><div></div><div></div><div></div><div></div></div>	<div><div></div><div></div><div></div><div></div></div>	<div><div></div><div></div><div></div><div></div></div>	<div><div></div><div></div><div></div><div></div></div>	<div><div></div><div></div><div></div><div></div></div>	<div><div></div><div></div><div></div><div></div></div>	<div><div></div><div></div><div></div><div></div></div>	<div><div></div><div></div><div></div><div></div></div>	
Placa							<div><div></div><div></div><div></div><div></div></div>	<div><div></div><div></div><div></div><div></div></div>	<div><div></div><div></div><div></div><div></div></div>	<div><div></div><div></div><div></div><div></div></div>	<div><div></div><div></div><div></div><div></div></div>	<div><div></div><div></div><div></div><div></div></div>	<div><div></div><div></div><div></div><div></div></div>	<div><div></div><div></div><div></div><div></div></div>	<div><div></div><div></div><div></div><div></div></div>	<div><div></div><div></div><div></div><div></div></div>	
Margen gingival							0 0 0	0 0 0	0 0 0	0 0 0	0 0 0	0 0 0	0 0 0	0 0 0	0 0 0	0 0 0	
Profundidad de sondaje							3 1 3	4 2 3	3 1 3	2 2 2	2 1 2	2 2 3	2 2 2	3 2 3	2 2 2	2 2 2	
Lingual																	
Vestibular																	
Profundidad de sondaje							2 1 3	2 1 2	2 1 2	3 2 3	3 2 3	3 2 3	3 2 3	3 2 3	3 2 2		
Margen gingival							0 0 0	0 0 0	0 0 0	0 0 0	0 0 0	0 0 0	0 0 0	0 0 0	0 0 0		
Anchura encía																	
Placa							<div><div></div><div></div><div></div><div></div></div>	<div><div></div><div></div><div></div><div></div></div>	<div><div></div><div></div><div></div><div></div></div>	<div><div></div><div></div><div></div><div></div></div>	<div><div></div><div></div><div></div><div></div></div>	<div><div></div><div></div><div></div><div></div></div>	<div><div></div><div></div><div></div><div></div></div>	<div><div></div><div></div><div></div><div></div></div>	<div><div></div><div></div><div></div><div></div></div>	<div><div></div><div></div><div></div><div></div></div>	
Sangrado / Supuración							<div><div></div><div></div><div></div><div></div></div>	<div><div></div><div></div><div></div><div></div></div>	<div><div></div><div></div><div></div><div></div></div>	<div><div></div><div></div><div></div><div></div></div>	<div><div></div><div></div><div></div><div></div></div>	<div><div></div><div></div><div></div><div></div></div>	<div><div></div><div></div><div></div><div></div></div>	<div><div></div><div></div><div></div><div></div></div>	<div><div></div><div></div><div></div><div></div></div>	<div><div></div><div></div><div></div><div></div></div>	
Furca																	
Pronóstico individual																	
Movilidad							0	0	0	0					0		
Implante																	
	4.8	4.7	4.6	4.5	4.4	4.3	4.2	4.1	3.1	3.2	3.3	3.4	3.5	3.6	3.7	3.8	

Figura 1: Periodontograma inicial

## Anexo 14: Fotografías extraorales:



Imagen 1: Extraoral frontal reposo



Imagen 2: Extraoral frontal sonrisa



Imagen 3: 3/4 extraoral derecha reposo



Imagen 4: 3/4 extraoral derecha sonrisa

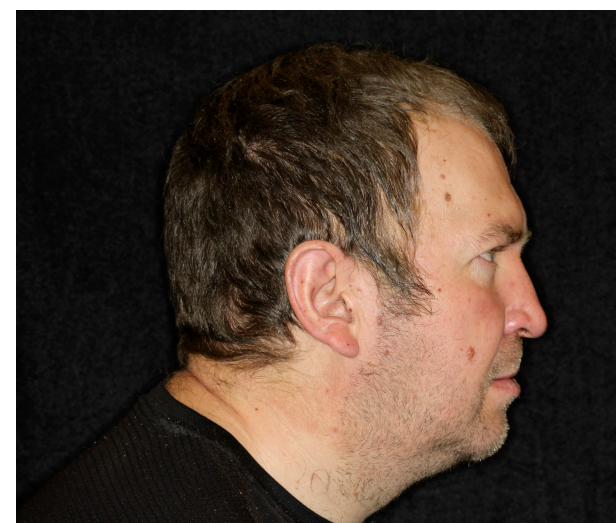

Imagen 5: Perfil derecha extraoral reposo

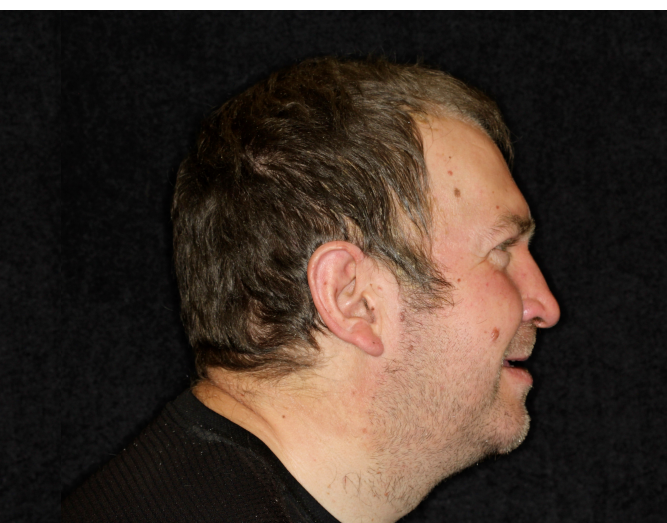

Imagen 6: Perfil derecha extraoral sonrisa





Imagen 7: 3/4 extraoral izquierda reposo

Imagen 8: 3/4 extraoral izquierda sonrisa

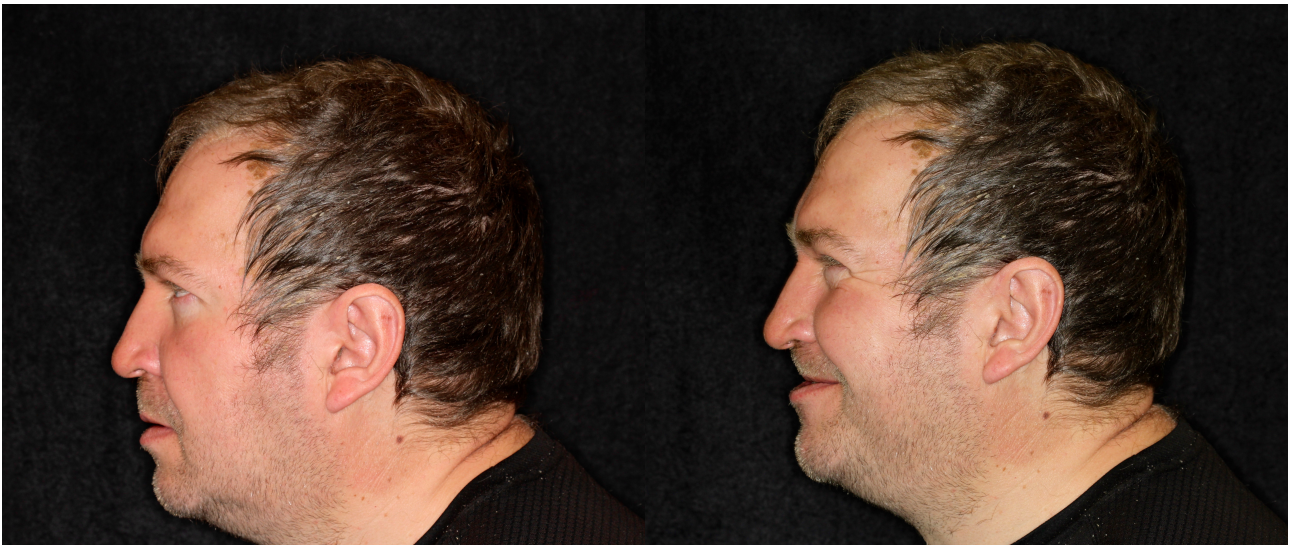

Imagen 9: Perfil izquierda extraoral reposo

Imagen 10: Perfil izquierda extraoral sonrisa



## Anexo 15: Fotografías intraorales:

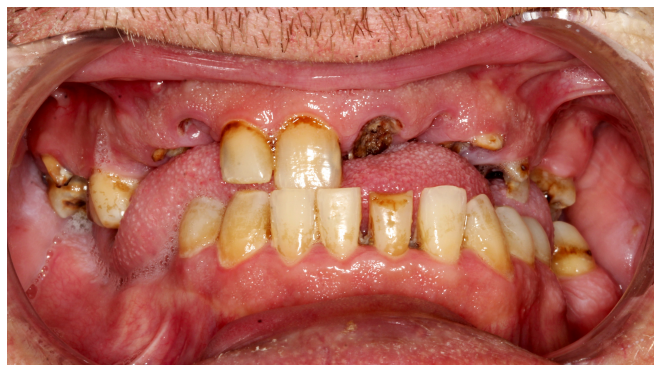

Imagen 1: Intraoral frontal

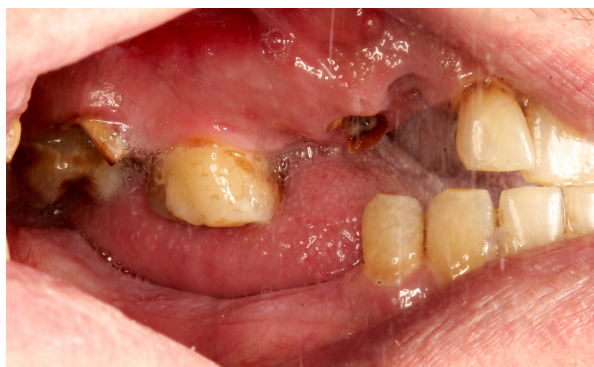

Imagen 2: Intraoral lateral derecha espejo

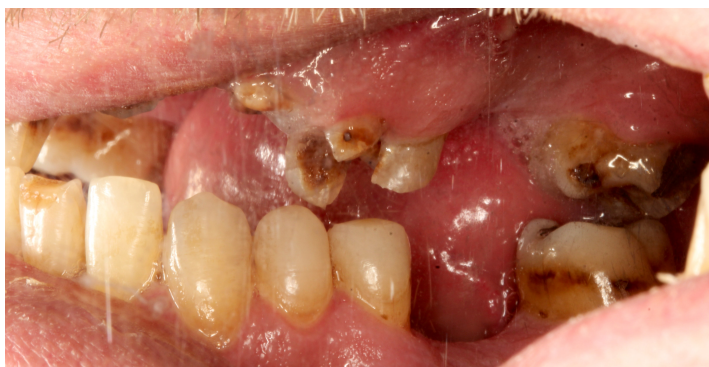

Imagen 3: Intraoral lateral izquierda espejo

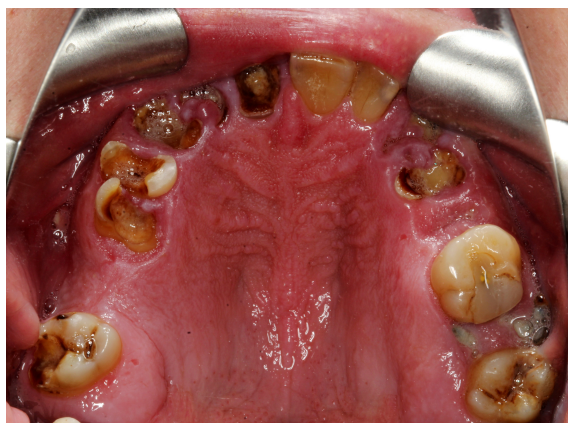

Imagen 4: Intraoral oclusal superior

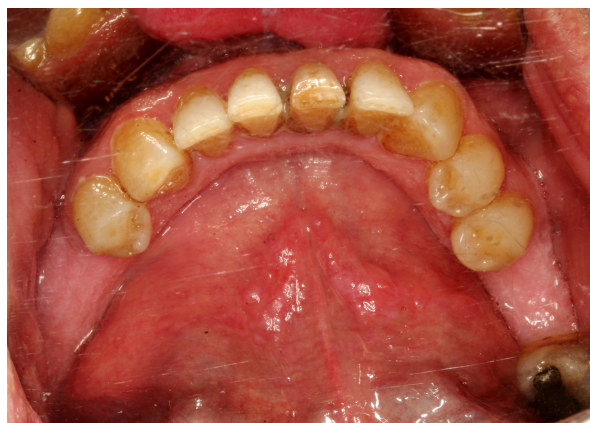

Imagen 5: Intraoral oclusal inferior

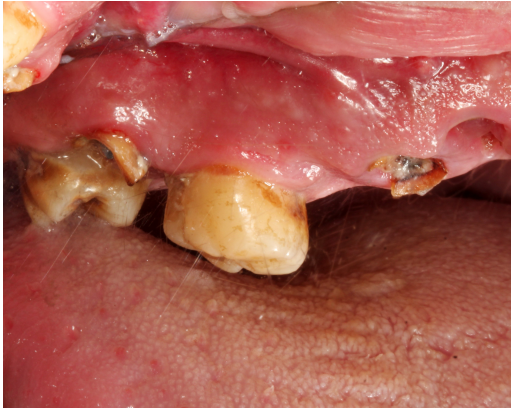

Imagen 6: Intraoral sextante 1

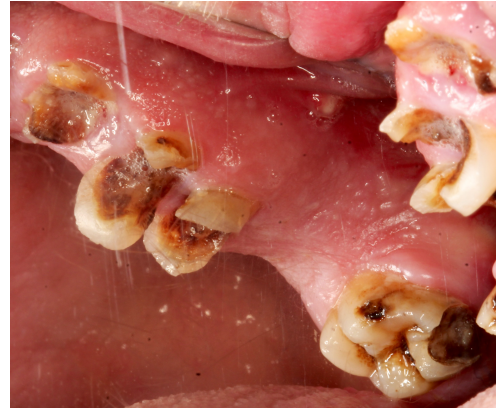

Imagen 7: Intraoral sextante 3

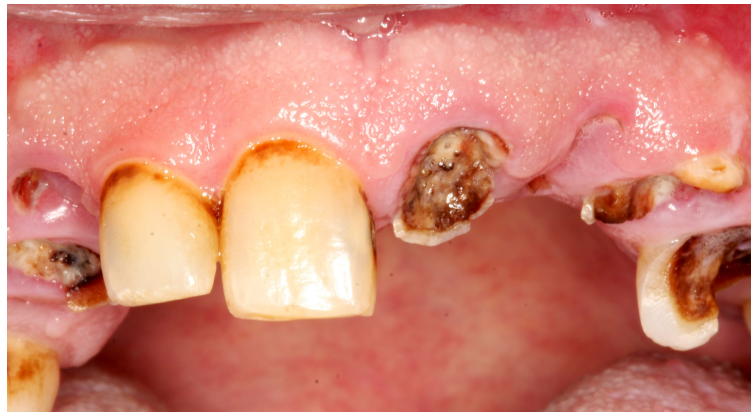

Imagen 8: Intraoral sextante 2

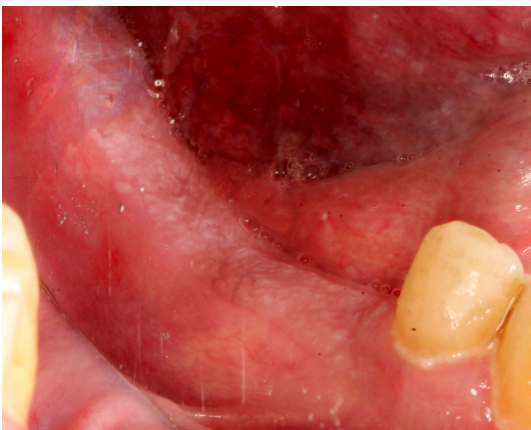

Imagen 9: Intraoral sextante 6

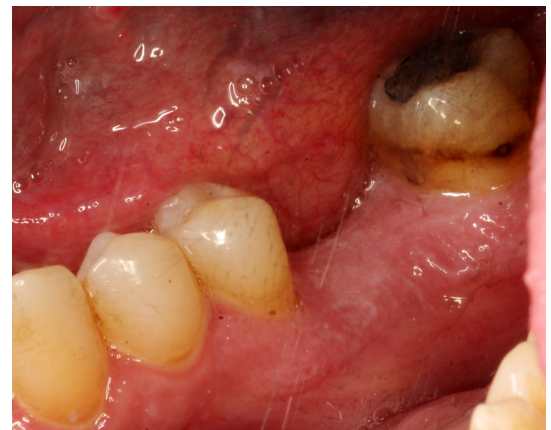

Imagen 10: Intraoral sextante 4

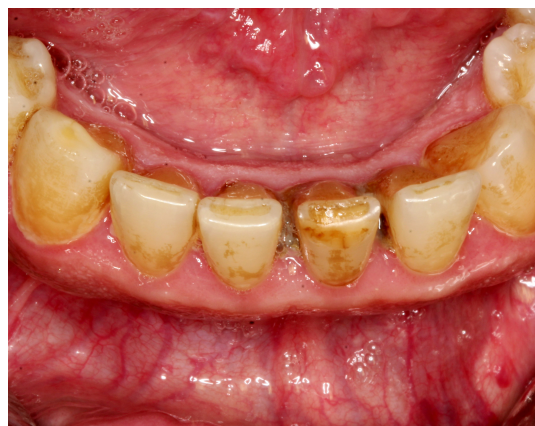

Imagen 11: Intraoral sextante 5



## Anexo 16: Ortopantomografía:

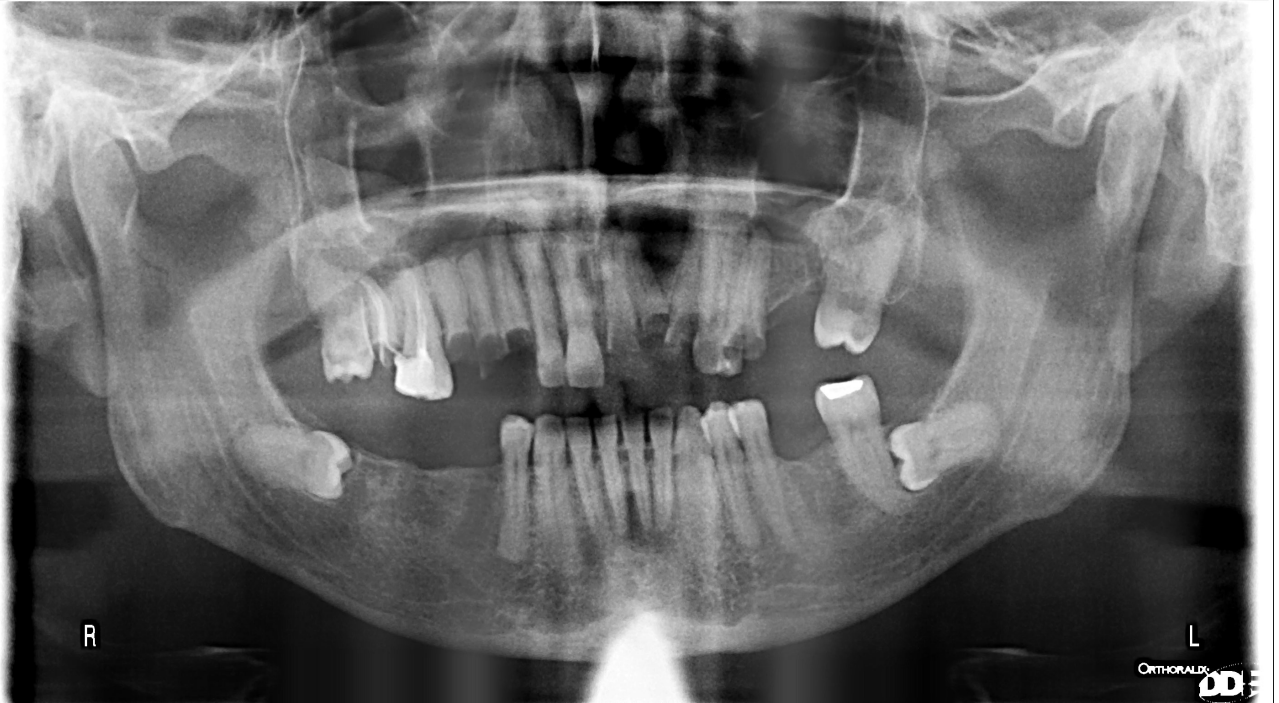

Imagen 1: Ortopantomografía



## Anexo 17: Serie periapical:

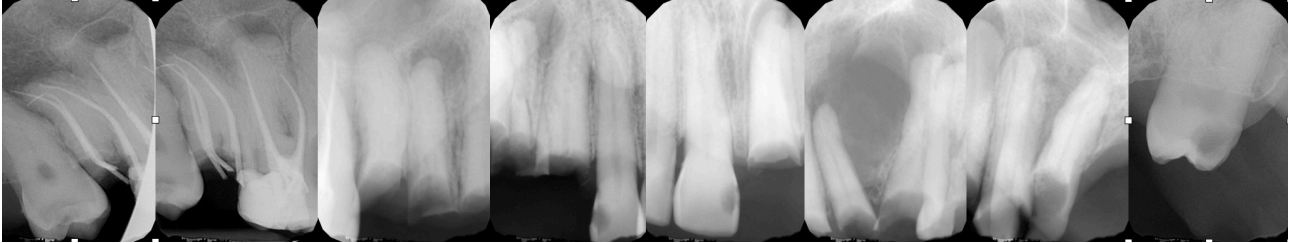


Imagen 1: Serie periapical maxilar superior

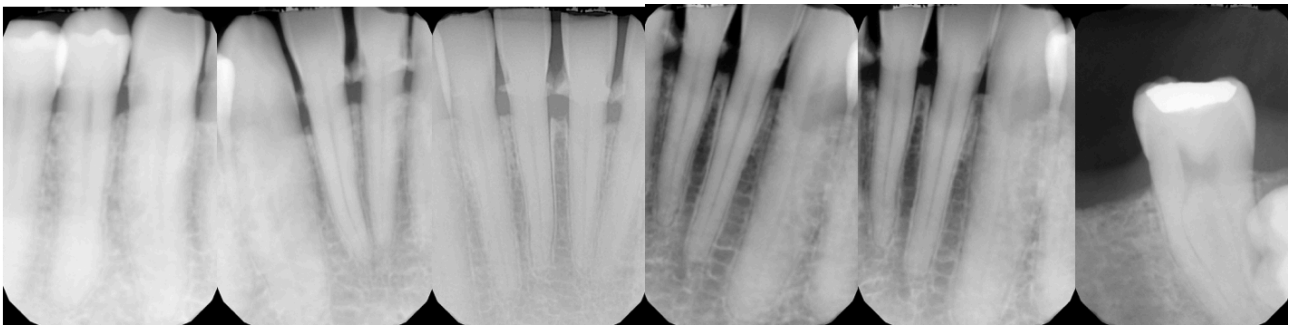


Imagen 2: Serie periapical maxilar inferior

## Anexo 18: Terapia Inicial Causal:

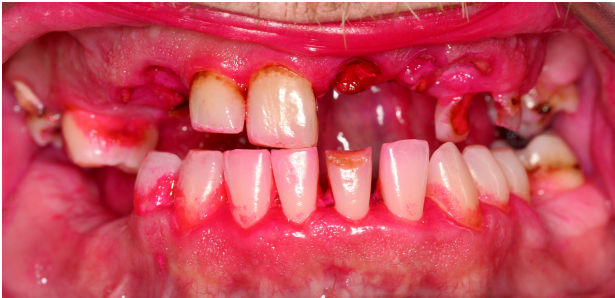

Imagen 1: Frontal con revelador de placa

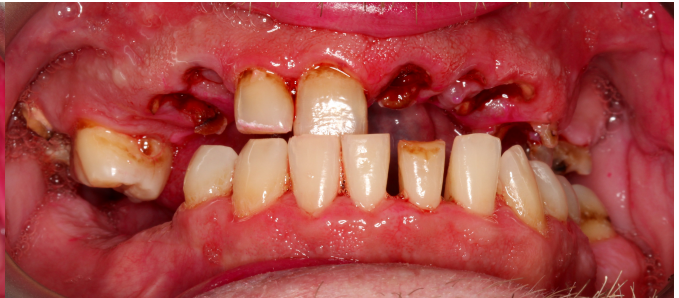

Imagen 2: Frontal post-tartrectomía supragingival

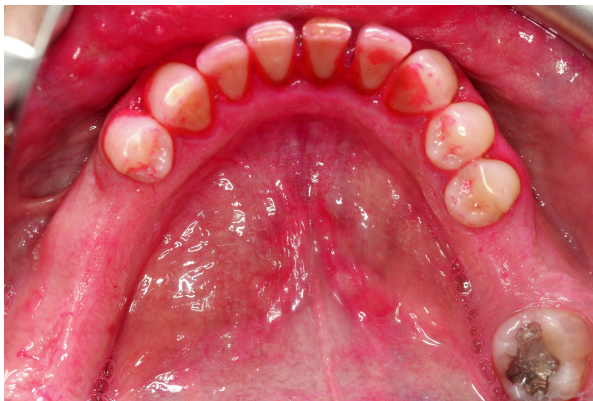

Imagen 3: Oclusal inferior con revelador de placa

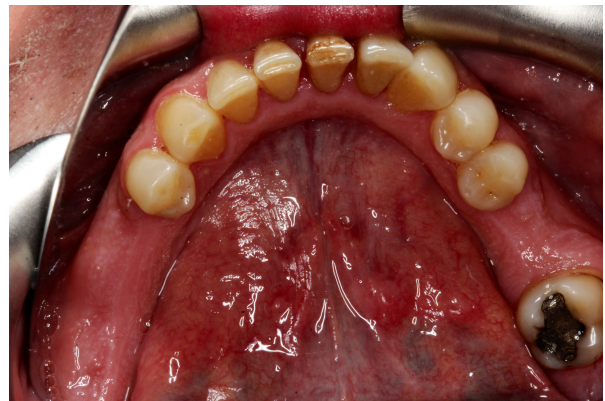


Imagen 4: Oclusal inferior post-tartrectomía supragingival

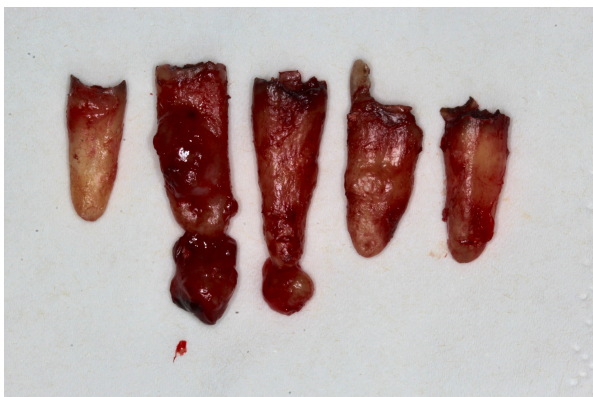

Imagen 5: Extracciones 21, 22, 23, 24 y 25

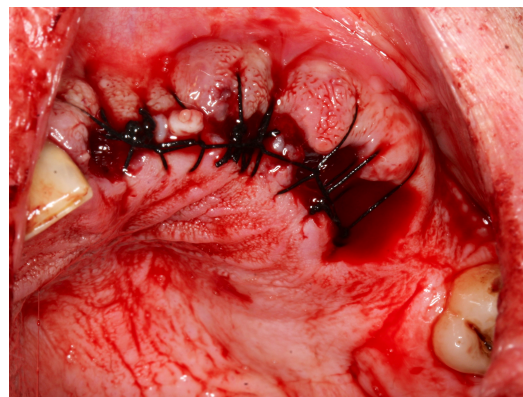


Imagen 6: Sutura post-extracciones

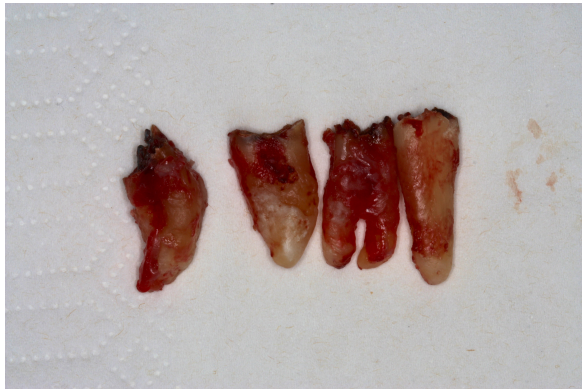


Imagen 7: Extracciones 13, 14, 15 y 17

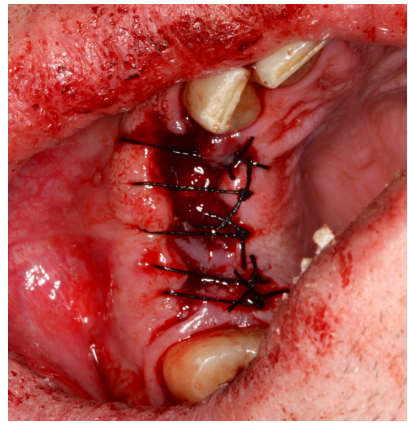


Imagen 8: Sutura post-extracciones

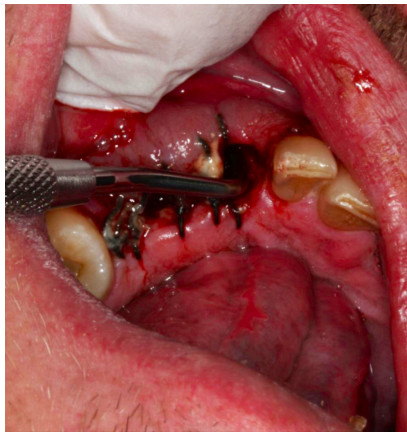

Imagen 9: Alveolitis

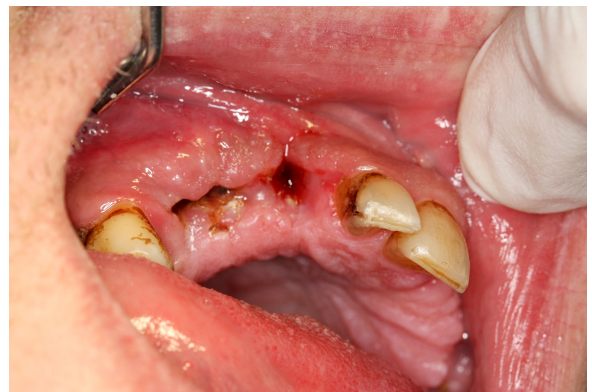

Imagen 10: Alveolitis

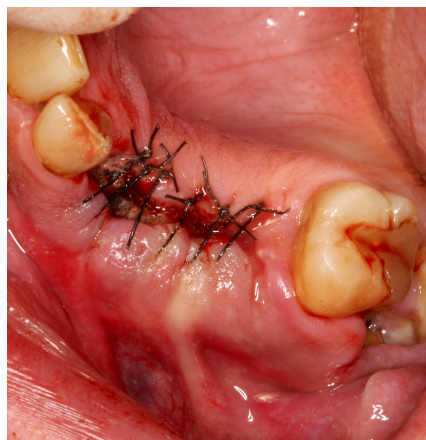

Imagen 11: Sutura tras tratamiento de alveolitis



## Anexo 19: Terapia Correctora:

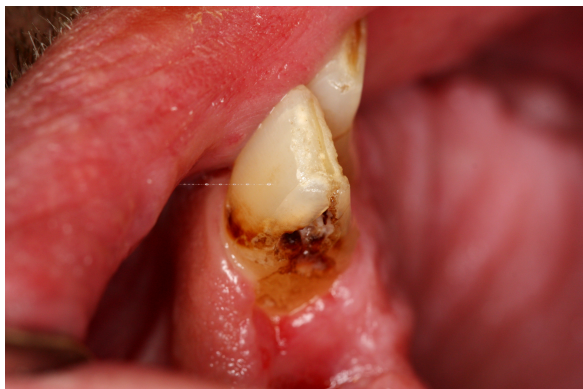

Imagen 1: Diente 12

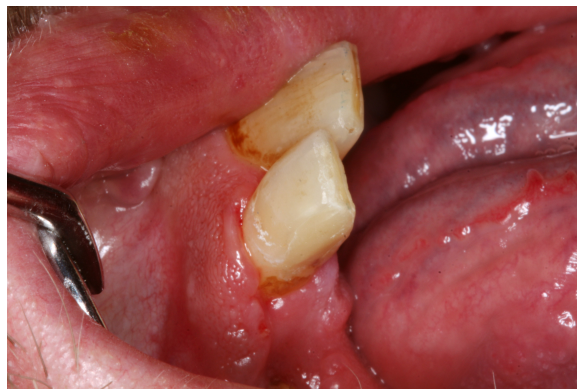

Imagen 2: Obturación composite diente 12

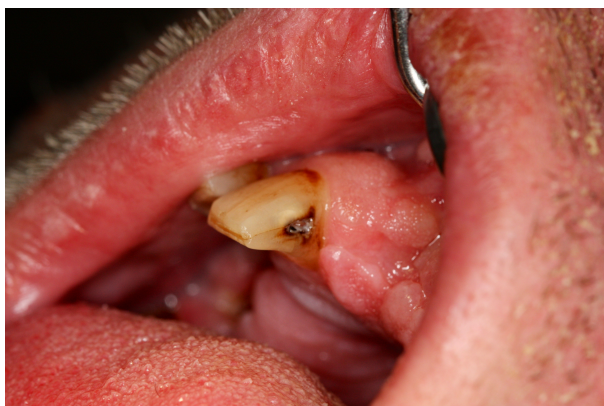

Imagen 3: Diente 11

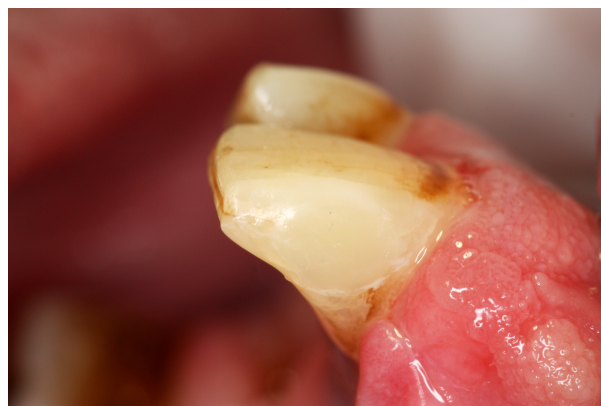

Imagen 4: Obturación composite diente 11

## Anexo 20: Modelos de estudio:

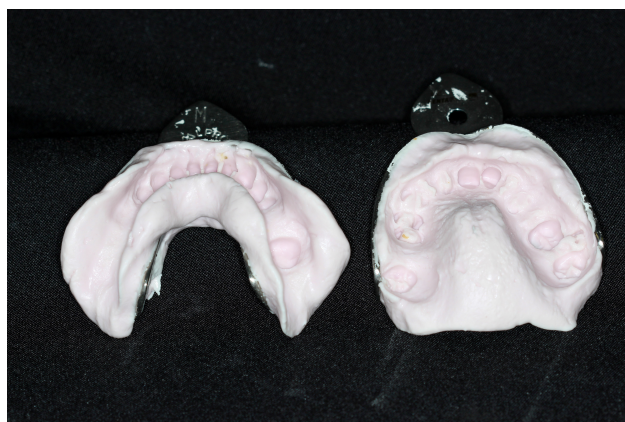

Imagen 1: Impresión de modelos de estudio

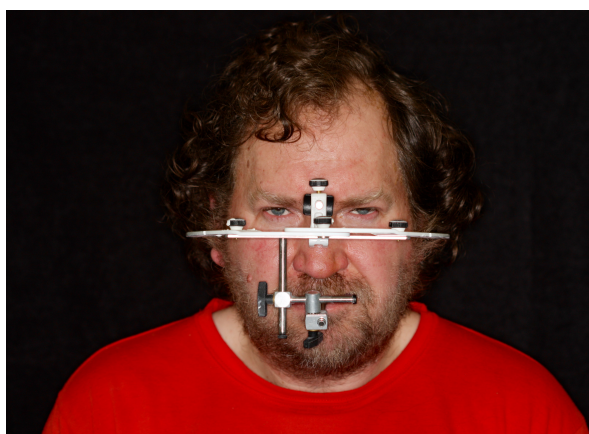

Imagen 2: Arco facial vista frontal

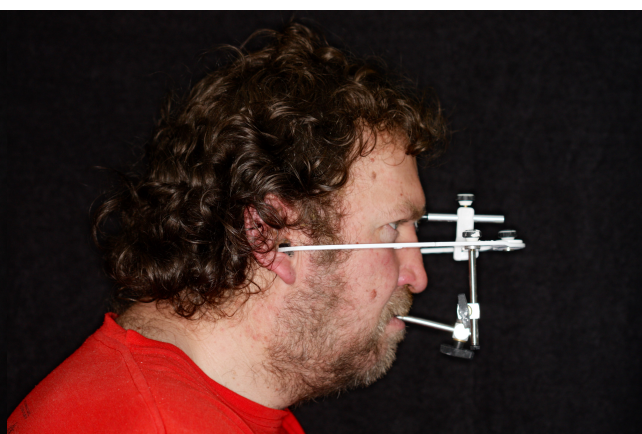

Imagen 3: Arco facial vista lateral



Imagen 4: Articulador vista frontal

Imagen 5: Articulador vista lateral