



Revista Clínica Española

www.elsevier.es/rce



CONFERENCIA CLÍNICO-PATOLÓGICA

Insuficiencia renal en un varón de 23 años con colitis ulcerosa tratada con 5-aminosalicilato

Renal failure in a 23-year-old man with ulcerative colitis treated with 5-aminosalicylate

H.M. Villafuerte Ledesma^{a,b,*}, J.M. Peña Porta^a, C.B. Marta Casanova^c y R. Álvarez Lipe^a

^a Departamento de Nefrología, Hospital Clínico Universitario Lozano Blesa, Zaragoza, España

^b Instituto de Investigación Sanitaria Aragón (IIS), Zaragoza, España

^c Departamento de Patología, Hospital Clínico Universitario Lozano Blesa, Zaragoza, España

Recibido el 28 de octubre de 2018; aceptado el 28 de diciembre de 2018

Caso clínico

Se presenta el caso de un varón de 23 años, diagnosticado de colitis ulcerosa (CU) en agosto 2016 durante un brote moderado y recibió 5-aminosalicilato (5-ASA; mesalazina) 4800 mg/día, rápidamente logró la remisión de la enfermedad. Cuando se realizó el diagnóstico su función renal era normal (creatinina 0,8 mg/dl). Después de la remisión sintomática, la dosis de 5-ASA se redujo a 1500 mg/día. Un año después, en una consulta programada, tuvo otro brote leve-moderado de CU, lo que llevó a un aumento en la dosis de 5-ASA (4500 mg/día). En este momento, los resultados analíticos demostraron un aumento en la creatinina sérica a 1,8 mg/dl, esto se interpretó como consecuencia de la deshidratación por diarrea durante la actividad de la CU. Tres semanas después, la enfermedad alcanzó rápidamente la remisión clínica y se reanudó la dosis anterior de 5-ASA. Cuatro meses después, en remisión clínica completa presentó una creatinina sérica de 1,5 mg/dl, por tanto, la dosis de mesalazina se redujo (1000 mg/día) para mantener la creatinina estable. Ocho meses después, su creatinina aumentó dos veces a 3 mg/dl y el paciente estaba asintomático.

En la exploración física, se encontraba eupneico, normocoloreado, consciente y orientado. La presión arterial era 100/60 mmHg, la frecuencia cardiaca de 80 lpm, la SaO₂ del 99% y la temperatura de 36 °C. La exploración abdominal era normal y la puño-percusión renal era negativa.

Al ingreso, los hallazgos de laboratorio fueron los siguientes (tabla 1): leucocitos 12,2 mil/mm³ (neutrófilos 65,6%, linfocitos 24,5%, monocitos 8,4%, eosinófilos 1%), hemoglobina 13,6 g/dl, plaquetas 263 mil/mm³, creatinina 2,8 mg/dl, potasio 4,7 mEq/l, bicarbonato 19,5 mmol/l, LDH 200 U/l, proteína C reactiva 0,06 mg/dl. El análisis de orina reveló una densidad urinaria de <1.005, pH 5,5, hematuria microscópica (5-10 glóbulos rojos/campo) y leucocituria (40-60 leucocitos/campo). La tinción de Hansel para eosinófilos en la orina fue negativa. En el sedimento urinario en fresco no se observó hematias dismórficos. Una recolección de orina de 24 h mostró proteinuria de 370 mg. Sodio sérico 142 mEq/l, sodio en orina 65,6 mEq/l, creatinina en orina 73,2 mg/dl y excreción fraccional de sodio (EFNa= 1,76%). El complemento fue normal. Los anticuerpos antinucleares (ANA), el factor reumatoide, el anti-dsDNA, las crioglobulinas, los anticuerpos anticitoplasma de neutrófilos (ANCA) y anticuerpos contra la membrana basal glomerular fueron negativos. Los resultados de las pruebas de detección de virus de hepatitis A, B, C, citomegalovirus y VIH fueron negativos. La inmunoelectroforesis en suero y orina fueron negativas. La calprotectina fecal fue

* Autor para correspondencia.

Correo electrónico: hilda.villafuerte21@gmail.com (H.M. Villafuerte Ledesma).

<https://doi.org/10.1016/j.rce.2018.12.010>

0014-2565/© 2019 Elsevier España, S.L.U. y Sociedad Española de Medicina Interna (SEMI). Todos los derechos reservados.

Cómo citar este artículo: Villafuerte Ledesma HM, et al. Insuficiencia renal en un varón de 23 años con colitis ulcerosa tratada con 5-aminosalicilato. Rev Clin Esp. 2019. <https://doi.org/10.1016/j.rce.2018.12.010>

Tabla 1 Datos de laboratorio

Laboratorio	Valor inicial	Rango durante la hospitalización	Rango de referencia
Hemoglobina (g/dl)	13,6	12,4-13,8	12-15
Leucocitos ($10^3/\text{mm}^3$)	12,2	9,4-12,2	4-11
Plaquetas ($10^3/\text{mm}^3$)	260	200-297	150-400
Creatinina (mg/dl)	3	2,8-3,2	0,5-0,9
Potasio (mEq/l)	4,7	4,04-5,05	3,5-5,1
Cloruro (mEq/l)	98,6	98-100	98-107
Bicarbonato (mEq/l)	19,5	19,5-26,7	23-27
Sodio (mEq/l)	142	142-144	136-145
Calcio (mg/dl) ^a	9,7	9,5-10	8,8-10,2
Fósforo (mg/dl)	3	3-4,4	2,7-4,5
Albúmina(g/dl)	4,5	4,3-5	3,5-5,2
PCR (mg/dl)	0,06	0,04-0,08	0,02-0,61
Lactato deshidrogenasa- LDH (U/l) ^b	200	NA	105-333
Densidad de orina	<1.005	<1.005-1.007	1.009-1.031
Leucocituria (leucocitos por campo)	40-60	40-80	<5 leucocitos por campo
Hematuria (hematíes por campo)	5-10	5-10	<5 hematíes por campo
Sodio en orina (mEq/l) ^b	65,6	NA	-
Creatinina en orina (mg/dl) ^b	73,2	NA	-
EFNa (%) ^b	1,76	NA	-
Proteinuria mg/orina 24 h	370	350-480	<30
VHB, VHC, VIH, CMV ^b	Negativo	NA	Negativo
C4 (mg/dl) ^b	28,3	NA	10-40
C3 (mg/dl) ^b	85,8	NA	79-152
ANA ^b	Negativo	NA	Negativo
anti-dsDNA ^b	Negativo	NA	Negativo
Anticoagulante lúpico ^b	Negativo	NA	Negativo
Factor reumatoideo (IU/mL) ^b	Negativo	NA	0-20
Crioglobulinas (%) ^b	Negativo	NA	Negativo
Cardiolipin IgM (gpl/ml) ^b	7	NA	<12,5
Cardiolipin IgG (gpl/ml) ^b	4,2	NA	<15
Anticuerpos AMBG	Negativo	NA	Negativo
p-ANCA (u/ml) ^b	Negativo	NA	Negativo
c-ANCA (u/ml) ^b	Negativo	NA	Negativo
Calprotectina fecal (mg/kg) ^b	<27	NA	Hasta 120 zona límite 50-120

AMBG: antimembrana basal glomerular; ANA: anticuerpos antinucleares; ANCA: anti-neutrophil cytoplasmic antibody; anti-dsDNA: anti-ADN de doble cadena; CMV: citomegalovirus; EFNa: excreción fraccional de sodio; NA: no aplicable; PCR: proteína C reactiva; VHB: virus hepatitis B; VHC: virus hepatitis C; VIH: virus de la inmunodeficiencia humana.

^a Corregido por albúmina.

^b Medido una sola vez durante la estancia hospitalaria.

<27 mg/kg (normal). Ecografía renal: riñones de tamaño normal, simétricos, diferenciación corticomedular y espesor del parénquima cortical adecuado sin apreciar dilatación del sistema colector. La colonoscopia mostró una mucosa normal sin colitis ulcerosa activa. El urocultivo fue negativo.

Diagnóstico clínico

1) Glomerulonefritis. 2) Amiloidosis secundaria. 3) Nefritis tubulointersticial: no relacionada con 5-ASA. 4) Nefritis tubulointersticial: relacionada con 5-ASA.

Discusión clínica

La insuficiencia renal (IR) se ha considerado como una manifestación extraintestinal de la enfermedad inflamatoria

intestinal (EII) y cuando se produce a menudo se relaciona con nefrolitiasis, nefritis tubulointersticial, glomerulonefritis o amiloidosis (tabla 2). Las manifestaciones renales pueden considerarse dependientes del mismo mecanismo inmunológico en el cual están directamente relacionadas con la actividad de las enfermedades inflamatorias intestinales. Otra hipótesis a considerar es que la afectación renal es independiente de la enfermedad intestinal o que se provoca como efecto secundario a la terapia^{1,2}.

Nefritis tubulointersticial (NTI) ha sido informada en pacientes con EII/CU. Desde 1992, la mayoría de los casos se han asociado con 5-ASA que se prescribe ampliamente como tratamiento de primera línea para la EII/CU leve a moderada^{1,3}, sin embargo, es difícil establecer si la insuficiencia renal puede considerarse una manifestación extraintestinal o si se debe al tratamiento^{1,4}. Las enzimas urinarias β -N-acetilglucosaminidasa (β NAG),

Tabla 2 Formas de afectación renal en la enfermedad inflamatoria intestinal

Nefrolitiasis

Glomerulonefritis

Nefropatía IgA

Nefropatía IgM

Glomerulonefritis membranosa

Glomerulonefritis mesangiocapilar

Glomerulonefritis segmentaria y focal

Glomerulonefritis antimembrana basal glomerular

Nefritis tubulointersticial

Relacionada a fármacos

No relacionada a fármacos

Amiloidosis renal

dipeptidil peptidasa-4 (DPP4) y alanina aminopeptidasa (AAP) se midieron como marcadores de daño tubular renal en 43 pacientes consecutivos con CU. Los niveles de β NAG se elevaron en el 28% de los pacientes con CU. Los valores más altos de esta enzimuria patológica se midieron en pacientes con CU activa antes del inicio de la terapia. Después de un tratamiento exitoso, la enzimuria se convirtió en valores casi normales a pesar del uso de sulfasalazina. Esto indica que esto podría ser una manifestación extraintestinal de IBD⁵.

Los estudios de tratamiento con 5-ASA en los que la creatinina sérica o el aclaramiento de creatinina se midieron regularmente muestran que la nefrotoxicidad es excepcional (tasa promedio de 0,26% por paciente-año)¹. Por lo tanto, estos estudios sugieren que hay una reacción de hipersensibilidad idiosincrásica por mesalazina, independiente de la dosis, que se parece a la descrita para otros fármacos antiinflamatorios no esteroideos⁶.

La interrupción temprana de 5-ASA complementada con terapia con corticosteroides podría ser beneficiosa para el tratamiento de la CU con NTI⁷. Además, la medición regular de la creatinina sérica se recomienda en gran medida para controlar la función renal en la CU (tabla 3).

La *glomerulonefritis* parece estar asociada directamente con la actividad de la enfermedad intestinal y se ha demostrado una mejoría de la función renal después de la remisión de la inflamación intestinal. Hematuria, oliguria, proteinuria, creatinina sérica elevada y edema son los síntomas, signos y hallazgos de laboratorio habituales en las presentaciones clínicas de los pacientes. Se han descrito diferentes patrones histológicos de glomerulonefritis en la CU: nefropatía por inmunoglobulina (Ig) A^{8,9}, nefropatía por IgM¹⁰, membranosa¹¹, mesangiocapilar¹², segmentaria focal y glomerulonefritis por anticuerpos antimembrana basal¹³. Ambruzs et al.¹⁴ demostraron una incidencia importante de nefropatía por IgA en pacientes con EII con insuficiencia renal aguda o crónica después de las biopsias renales. Además, destacaron que la prevalencia de nefropatía por IgA fue significativamente mayor en pacientes con EII que en pacientes sin EII.

La *amiloidosis secundaria* (AA) es una complicación rara de la EII/CU. La incidencia de AA varía de 0% a 0,7% en pacientes con CU^{15,16}. El lapso de tiempo entre el inicio de la EII y el diagnóstico de AA es diferente: la AA

generalmente se diagnostica 10-15 años después del diagnóstico de la EII¹⁵, a veces se descubre simultáneamente con la EII^{15,16} y rara vez se describe antes del inicio de la EII¹⁵. La AA renal generalmente se manifiesta como proteinuria y síndrome nefrótico y puede progresar a insuficiencia renal que puede estar presente en ausencia de proteinuria significativa¹⁷. En nuestro paciente, se observó proteinuria de rango no nefrótico asociado a deterioro de la función renal lo que sugiere la posibilidad de una amiloidosis secundaria.

Comentarios

Dr. José María Peña: estamos frente a una insuficiencia renal crónica definida como presencia de daño renal durante un período de más de 3 meses - creatinina de 1,5 mg/dl casi el doble de su función renal basal 0,8 mg/dl ocasionado tras brotes de CU que ingresa por una reagudización de origen desconocido. Actualmente destaca empeoramiento de la creatinina duplicando su valor a 3 mg/dl en ausencia de actividad de la CU. Comenzaremos con el diagnóstico diferencial entre fracaso renal de origen prerrenal, parenquimatoso y posrenal u obstructivo. La ecografía abdominal descartó uropatía obstructiva como causa del fracaso renal. Para distinguir entre IR prerrenal y parenquimatoso es útil identificar factores prerrenales, medir iones séricos y en orina para calcular la EFNa que fue > 1% compatible con IR parenquimatoso (fig. 1). En ausencia de clínica urinaria (disuria, polaquiuria o tenesmo) con urocultivo negativo se descarta causa infecciosa. La enzimuria tubular es un marcador más sensible y específico de daño renal, pero aún no está disponible como método de detección en nuestro hospital. Todo esto enfatiza la importancia de monitorizar la creatinina sérica y los sedimentos urinarios para detectar la leucocituria en pacientes con colitis ulcerosa tratados con mesalazina.

La presencia de hematuria y/o leucocituria, una vez se ha descartado causa urológica o la infección de orina, pueden ser indicio de glomerulonefritis o nefritis túbulo-intersticial siendo, está última, más probable porque no hay evidencia de enfermedad glomerular. La historia clínica de CU expuesta a un fármaco de riesgo elevado como la mesalazina, suele sugerir el diagnóstico. La mayor dificultad reside en diferenciarla de una manifestación extraintestinal de la CU. A menudo se busca eosinófilos en orina para demostrar con una prueba la presencia de NTI, pero su valor predictivo positivo es bajo, incluso con más de 5% de eosinófilos en orina. La ausencia de eosinofilia no excluye el diagnóstico de NTI, de hecho, se puede encontrar en otras enfermedades como pielonefritis, prostatitis, cistitis, enfermedad ateroembólica y glomerulonefritis rápidamente progresiva¹⁸⁻²⁰. Los eosinófilos en orina se detectan con la tinción de Wright o de Hansel, identificando los gránulos citoplasmáticos en eosinófilos. Los primeros estudios encontraron que la tinción de Hansel para eosinófilos era más sensible que la tinción de Whright, pero no demostró de manera concluyente que los eosinófilos en orina fueran útiles a la hora de confirmar o excluir NTI. Un estudio analizó 566 pacientes con eosinófilos (medidos por tinción de Hansel) y biopsia renal nativa. Noventa y uno de los 566 pacientes tenían NTI comprobada por biopsia, lo que

Tabla 3 Nefritis tubulointersticial en enfermedad inflamatoria intestinal

Tipo	Descripción	Manejo clínico
Relacionada a fármacos	Nefropatía inducida por 5-ASA y anti-TNF α La incidencia es un caso por 4000 pacientes/año que recibieron 5-ASA Detección temprana de nefropatía asociada a 5-ASA (< 12 meses) responde completamente a suspensión del fármaco	Monitoreo de la función renal: TFG. Creatinina sérica. Niveles urinarios de marcadores tubulares (α 1-MG, β -NAG, β 2-MG). Evaluación de la creatinina sérica de los pacientes con EII/CU antes de comenzar la terapia farmacológica, mensualmente durante los primeros 3 meses, trimestralmente durante el resto del año y luego, anualmente
MEI en EII	No relacionado con nefrotoxicidad por fármacos en EII Aparece en pacientes con EII sin tratamiento previo o después de la interrupción del fármaco La suspensión temprana de 5-ASA complementada con terapia con corticosteroides es beneficiosa	

5-ASA: ácido 5-aminosalicílico; CU: colitis ulcerosa; EII: enfermedad inflamatoria intestinal; MEI: manifestación extraintestinal en EII; TFG: tasa de filtrado glomerular; α 1-MG: alfa1-microglobulina; β -NAG: N-acetil-beta-D-glucosaminidasa; β 2-MG: Beta2-microglobulina.

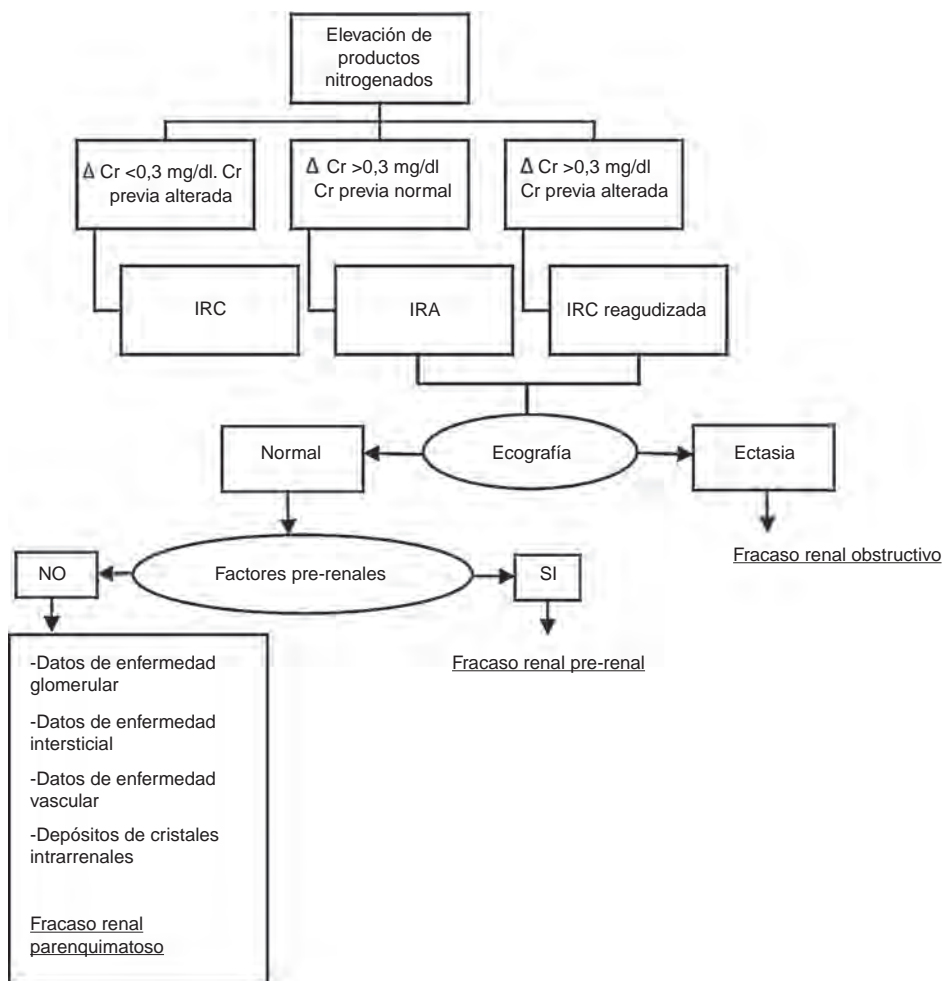


Figura 1 Algoritmo diagnóstico de la IR.

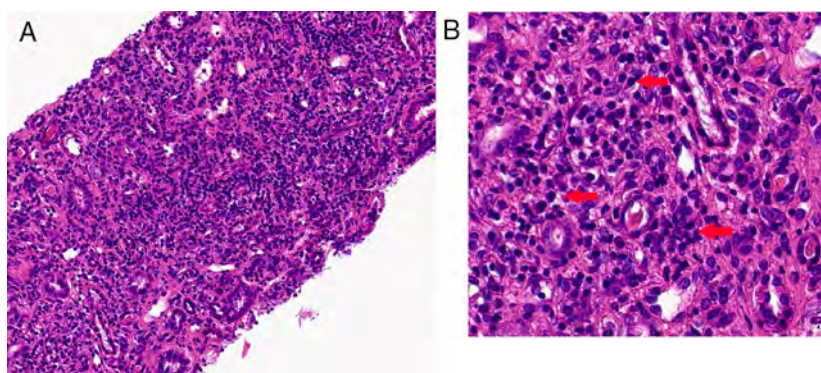


Figura 2 Biopsia renal. A) Edema intersticial y un infiltrado intersticial marcado (hematoxilina y eosina, aumento original $\times 40$). B) Infiltrado inflamatorio constituido por linfocitos y células polimorfonucleares (hematoxilina-eosina, aumento original $\times 400$) - (flechas rojas). Los colores de la figura solo pueden apreciarse en la versión electrónica del artículo.

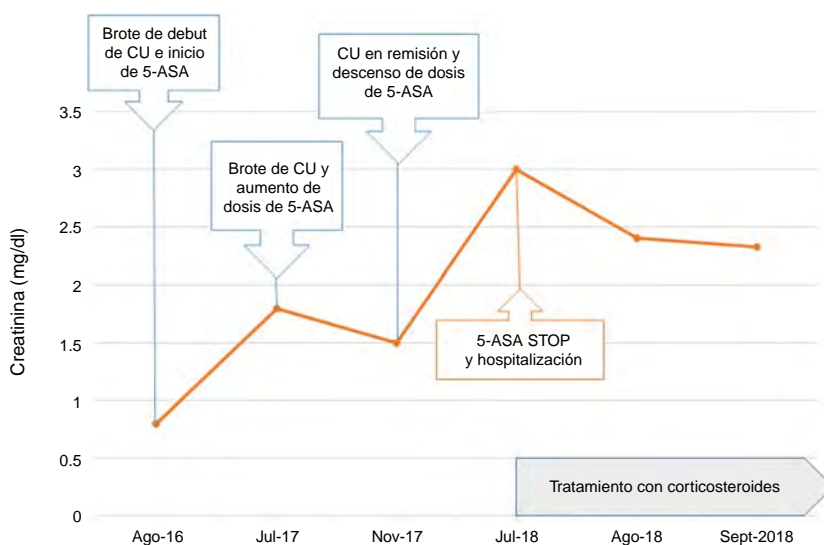


Figura 3 Evolución de la función renal desde el inicio de 5-ASA, retiro y posterior tratamiento con esteroides.

comprueba que el rendimiento de los eosinófilos en orina para NTI siguen siendo deficientes²¹. Usando una definición de $\geq 1\%$ de eosinófilos urinarios, la sensibilidad y especificidad de la eosinofilia para la identificación de NTI varían según el tipo de tinción utilizada. La eosinofilia para la identificación de NTI tiene una sensibilidad y especificidad de 63 a 91% y de 85 a 93%, respectivamente, utilizando la tinción de Hansel, y una sensibilidad y especificidad de 11 a 89% y de 52 a 93%, respectivamente, utilizando la tinción de Wright^{22,23}. Por tanto, la biopsia renal es el «gold estándar» para el diagnóstico en nuestro caso e indispensable distinguir entre glomerulonefritis, amiloidosis secundaria o nefritis tubulointersticial.

Dr. Rafael Álvarez: la presentación de la glomerulonefritis coincide con la actividad de la enfermedad intestinal, sin embargo, en el paciente, la normalización de la calprotectina fecal y la colonoscopia descartaron la actividad de la colitis ulcerosa, por lo que sería menos probable la glomerulonefritis. Además, las pruebas serológicas no aportaron ningún resultado orientativo (tabla 1). Por otro lado, la amiloidosis renal generalmente se manifiesta como proteinuria

y síndrome nefrótico; a veces, la IR puede estar presente en ausencia de proteinuria significativa como en nuestro paciente requiriendo confirmación histológica en el órgano diana.

Dra. Hilda Villafuerte: la leucocituria y la baja densidad de la orina son características comunes de la nefritis intersticial. Nuestro paciente tomó 5-ASA durante casi 2 años asociado a deterioro de la función renal que no mejoró con dosis bajas de 5-ASA. Estos hallazgos pueden atribuirse a nefritis intersticial relacionada con 5-ASA y debe interrumpirse inmediatamente el fármaco e iniciar esteroides. Sin embargo, dada la importancia de descartar otras patologías como glomerulonefritis o amiloidosis es prioritario realizar una biopsia renal.

Estudio anatomopatológico

Dr. Bruno Marta: en la biopsia renal, con tinción hematoxilina-eosina se observa edema intersticial con infiltrado linfoplasmocítico difuso y bandas de fibrosis

intersticial. Los túbulos muestran desorientación y aplanamiento segmentario del epitelio. Los glomérulos no presentan alteraciones morfológicas. Por inmunofluorescencia se encontró que los glomérulos eran negativos a IgG, IgA, IgM, C3, C4, C1q y fibrina. La inmunohistoquímica detectó un resultado negativo para el rojo Congo y tioflavina-T, descartando amiloidosis (fig. 2).

Dado el antecedente de consumo de mesalazina se puede inferir que estamos frente a una lesión renal tubulointersticial inducida por fármacos que provoca predominantemente una lesión inflamatoria intersticial que se extiende hacia el epitelio tubular provocando una tubulitis. Estas lesiones se pueden clasificar en agudas si se desarrollan durante días o semanas o crónicas si evoluciona en meses o en años, esta evolución temporal va a condicionar un patrón de lesión histológica intersticial diferente.

Las lesiones características en la nefritis intersticial aguda por fármacos son la inflamación intersticial de distribución difusa o parcheada acompañada de edema y tubulitis. El infiltrado intersticial está compuesto por células mononucleares, con predominio de linfocitos y monocitos o macrófagos, entremezclados con células plasmáticas, un pequeño porcentaje de eosinófilos y no es infrecuente encontrar la presencia de neutrófilos.

La nefritis intersticial crónica se caracteriza histológicamente por tener fibrosis intersticial, atrofia de las células tubulares con aplanamiento de las células epiteliales y dilatación tubular, áreas con infiltrados de linfocitos y, ocasionalmente, neutrófilos, células plasmáticas y eosinófilos entre el intersticio y el túbulo. Los cambios fibróticos perceptibles pueden verse dentro de los 7-10 primeros días de la iniciación del proceso inflamatorio. A medida que la lesión intersticial crónica evoluciona, las lesiones glomerulares se hacen más evidentes con fibrosis periglomerular, esclerosis segmentaria.

Diagnóstico final: nefritis tubulointersticial crónica inducida por mesalazina.

Discusión final

Sobre la base de la combinación de tratamiento con mesalazina, alto nivel de creatinina sérica y hallazgo histológico de infiltrado linfoplasmocítico difuso y bandas de fibrosis intersticial compatible con nefritis tubulointersticial en ausencia de cualquier otra enfermedad, se estableció el diagnóstico de nefritis tubulointersticial crónica por mesalazina. Lógicamente el primer paso es suspender inmediatamente el fármaco. El papel de los esteroides en el tratamiento de la nefritis intersticial asociada a fármacos ha generado controversia. Diversos casos clínicos, series de casos y ensayos clínicos sugieren que los esteroides ejercen un efecto favorable, acelerando la recuperación de la función renal²⁴. En base a las evidencias publicadas, iniciamos la terapia de pulso con metilprednisolona (metilprednisolona por vía intravenosa 1000 mg/día en tres días consecutivos) con tratamiento posterior de prednisona oral (60 mg/día). Se observó una mejoría parcial en los valores de laboratorio (creatinina sérica 2,4 mg/dl) después de 30 días de tratamiento (fig. 3).

A pesar de la mejora del resultado analítico, el pronóstico general de la función renal en este hombre sigue siendo incierto.

Agradecimientos

Al Dr. Manuel Moros por proporcionar las fotos histopatológicas para la descripción del caso.

Bibliografía

1. Gisbert JP, González-Lama Y, Maté J. 5-Aminosalicilates and renal function in inflammatory bowel disease: a systematic review. *Inflamm Bowel Dis.* 2007;13:629–38.
2. Schreiber S, Hamling J, Zehnter E, Howaldt S, Daerr W, Raedler A, et al. Renal tubular dysfunction in patients with inflammatory bowel disease treated with aminosalicilate. *Gut.* 1997;40:761–6.
3. Behrens R, Ruder H. Chronic inflammatory intestinal disease and nephritis. *Klin Padiatr.* 1992;204:61–4.
4. McRae Dell K, Kaplan BS, Meyers CM. Tubulointerstitial nephritis. En: Barratt TM, Avner ED, Harman WE, editores. *Pediatric nephrology.* Philadelphia: Lippincott Williams and Wilkins.; 1999. p. 823–34.
5. Kreisel W, Wolf LM, Grotz W, Grieshaber M. Renal tubular damage: an extraintestinal manifestation of chronic inflammatory bowel disease. *Eur J Gastroenterol Hepatol.* 1996;8:461–8.
6. Corrigan G, Stevens PE. Interstitial nephritis associated with the use of mesalazine in inflammatory bowel disease. *Aliment Pharmacol Ther.* 2000;14:1–6.
7. Tadic M, Grgurevic I, Scukanec-Spoljar M, Bozic B, Marusic S, Horvatic I, et al. Acute Interstitial Nephritis due to Mesalazine. *Nephrology.* 2005;10:103–5.
8. Takemura T, Okada M, Yagi K, Kuwajima H, Yanagida H. An adolescent with IgA nephropathy and Crohn disease: pathogenetic implications. *Pediatr Nephrol.* 2002;17:863–6.
9. Forshaw MJ, Guirguis O, Hennigan TW. IgA nephropathy in association with Crohn's disease. *Int J Colorectal Dis.* 2005;20:463–5.
10. Li KJ, Yu CL, Lin WC, Lu MC, Wu CH, Hsieh SC. Concomitant aseptic subcutaneous abscess and immunoglobulin M nephropathy – rare extraintestinal manifestations in ulcerative colitis. *Dig Dis Sci.* 2006;51:401–5.
11. Ridder RM, Kretz HW, Kiss E, Gröne HJ, Gordjani N. Membranous nephropathy associated with familial chronic ulcerative colitis in a 12-year-old girl. *Pediatr Nephrol.* 2005;20:1349–51.
12. Moayyedi P, Fletcher S, Harnden P, Axon AT, Brownjohn A. Mesangiocapillary glomerulonephritis associated with ulcerative colitis. Case reports of two patients. *Nephrol Dial Transplant.* 1995;10:1923–4.
13. Shaer AJ, Stewart LR, Cheek DE, Hurray D, Self SE. IgA antiglomerular basement membrane nephritis associated with Crohn's disease: a case report and review of glomerulonephritis in inflammatory bowel disease. *Am J Kidney Dis.* 2003;41:1097–9.
14. Ambruzs JM, Walker PD, Larsen CP. The histopathologic spectrum of kidney biopsies in patients with inflammatory bowel disease. *Clin J Am Soc Nephrol.* 2014;9:265–70.
15. Tada Y, Ishihara S, Ito T, Matsui K, Sonoyama H, Oka A, et al. Successful use of maintenance infliximab for nephropathy in a patient with secondary amyloidosis associated with Crohn's Disease: case report and review of the literature. *Intern Med.* 2013;52:1899–902.
16. Wester AL, Vatn MH, Fausa O. Secondary amyloidosis in inflammatory bowel disease: a study of 18 patients admitted to Rikshospitalet University Hospital Oslo, from 1962 to 1998. *Inflamm Bowel Dis.* 2001;7:295–300.
17. Rothfuss KS, Stange EF, Herrlinger KR, Rothfuss KS, Stange EF, Herrlinger KR. Extraintestinal manifestations and complications in inflammatory bowel diseases. *World J Gastroenterol.* 2006;12:4819–31.

18. Helgason S, Lindqvist B. Eosinophiluria. *Scand. J Urol Nephrol.* 1972;6:257.
19. Corwin HL, Haber MH. The clinical significance of eosinophiluria. *Am J Clin Pathol.* 1987;88:520.
20. Wilson DM, Salazer TL, Farkouh ME. Eosinophiluria in atheroembolic renal disease. *Am J Med.* 1991;91:186.
21. Muriithi AK, Nasr SH, Leung N. Utility of urine eosinophils in the diagnosis of acute interstitial nephritis. *Clin J Am Soc Nephrol.* 2013;8:1857.
22. Corwin HL, Korbet SM, Schwartz MM. Clinical correlates of eosinophiluria. *Arch Intern Med.* 1985;145:1097.
23. Nolan CR 3rd, Anger MS, Kelleher SP. Eosinophiluria-a new method of detection and definition of the clinical spectrum. *N Engl J Med.* 1986;315:1516.
24. Chowdry AM, Azad H, Mir I, Najar MS, Ashraf BM, Muzafer WM. Drug-induced acute interstitial nephritis: Prospective randomized trial comparing oral steroids and high-dose intravenous pulse steroid therapy in guiding the treatment of this condition. *Saudi J Kidney Dis Transpl.* 2018;29:598–607.