



Universidad
Zaragoza

Trabajo Fin de Grado

Manejo del Ultrasonido en la Técnica de Inserción del PICC (Catéter Venoso Central de Inserción Periférica)

Ultrasound Management in the PICC (Peripherally
Inserted Central Catheter) insertion technique

Autora

Nuria Herrero Cases

Directores

Tutora: Delia González de la Cuesta

Co-tutora: Ana Cristina Álvarez Hernández

Facultad de Ciencias de la Salud / Grado en Enfermería

2019

ÍNDICE GENERAL

1. RESUMEN	4
2. INTRODUCCIÓN.....	6
3. OBJETIVOS.....	11
3.1 Objetivo general	11
3.2 Objetivos específicos	11
4. METODOLOGÍA	11
4.1 Búsqueda bibliográfica	11
4.2 Diseño del caso.....	12
4.3 Caso clínico	12
4.3.1 Valoración.....	13
4.3.2 Diagnóstico y planificación.....	15
5. DESARROLLO.....	18
5.1 Ejecución	18
5.2 Evaluación	22
6. CONCLUSIONES.....	23
7. BIBLIOGRAFÍA	24
8. ANEXOS.....	28

ÍNDICE DE TABLAS

Tabla 1. Contraindicaciones del PICC	8
Tabla 2. Indicaciones del PICC	8
Tabla 4. Complicaciones del PICC	9
Tabla 5. Ventajas del PICC ecoguiado	9
Tabla 6. Bases de datos	11
Tabla 7. Exploración física	13
Tabla 8. Valoración de enfermería	14
Tabla 9. Diagnóstico según taxonomía NANDA, NOC y NIC	16
Tabla 10. Plan diagnóstico terapéutico	17
Tabla 12. Orientación del transductor	19
Tabla 13. Diferencias de ejes en la ecografía	20
Tabla 14. Distinción entre vena y arteria bajo los ultrasonidos	20
Tabla 16. Procedimiento para realizar la exploración ecográfica	21

ÍNDICE DE ANEXOS

Anexo 1. Imagen de un PICC	28
Anexo 2. Foto adquirida en repositorio fotográfico (123RF®)	28
Anexo 3. Tabla 3. Ejemplos de fármacos irritantes	29
Anexo 4. TAC. Progresión del sangrado cerebral	29
Anexo 5. Radiografías de tórax	30
Anexo 6. Tabla 11. Ventajas del ultrasonido	30
Anexo 7. Representación gráfica de la colocación del transductor	31
Anexo 8. Representación visual de vena del antebrazo	31
Anexo 9. Tabla 15. Partes del ecógrafo	32
Anexo 10. Imagen del teclado del ecógrafo	33
Anexo 11. Imagen del ecógrafo	33
Anexo 12. Representación anatómica del brazo	34
Anexo 13. Visualización gráfica del complejo "Mickey Mouse"	34
Anexo 14. Modo Doppler	35
Anexo 15. Tabla 17. Técnica de inserción del PICC	36

1. RESUMEN

Introducción

Los PICC son catéteres venosos centrales que se insertan por vía periférica hasta el tercio inferior de la vena cava superior, en la zona anterior a la entrada de la aurícula derecha. Estos catéteres son utilizados para la administración de tratamientos intravenosos y/o con fines diagnósticos. Además, están asociados a un bajo promedio de infecciones y complicaciones, inferiores a los catéteres venosos centrales estándares.

Múltiples estudios han demostrado el aumento de la seguridad y eficiencia de los accesos vasculares guiados por ultrasonidos, comparados con los guiados por referencias anatómicas "a ciegas". Sin embargo, la integración de la seguridad en este procedimiento requiere formación, entrenamiento adicional y experiencia.

Los ultrasonidos facilitan la inserción de los PICC, ya que permiten visualizar las características anatómicas de cada paciente y seleccionar la vena más adecuada.

Objetivo principal

Mostrar la necesidad y la validez del uso de la tecnología de ultrasonidos aplicada a la inserción y a los cuidados de la vía venosa.

Metodología

Exponer el manejo del ultrasonido aplicado a los cuidados, mediante un caso clínico real llevado a la práctica, siguiendo la metodología enfermera.

Conclusión

Se ha comprobado que el uso de los ultrasonidos en la técnica de inserción del PICC facilita su colocación, aumenta las tasas de éxito y disminuye las complicaciones que la técnica "a ciegas" puede conllevar.

Palabras Clave

Ultrasonidos (US), catéter venoso central de inserción periférica (CCIP), catéter venoso central (CVC), cuidado de enfermería.

1. ABSTRACT

Introduction

The PICC are central venous catheters that are inserted peripherally up to the lower third of the superior vena cava, in the area before the right atrium entry. These catheters are used for administering intravenous treatments, and/or diagnostic purposes. In addition, they are associated with low average infection, lower than standard central catheters.

Multiple studies have demonstrated increased safety and efficiency of ultrasound-guided vascular access, compared to those guided by "blind" anatomical references. However, the integration of safety in this procedure requires additional training and experience.

Ultrasounds facilitate the insertion of the PICC, as they allow visualizing the anatomical characteristics of each patient, selecting the most appropriate vein.

Main objective

To show the need and validity of the use of ultrasound technology, applied to the insertion and care of the venous route.

Methodology

To expose the management of ultrasound applied to care through a real clinical case, taken into practice, following the nurse methodology.

Conclusions

The use of ultrasound in the PICC insertion technique facilitates its placement, increases success rates, and reduces the complications that the "blind" technique can bring.

Key words

Ultrasonography, peripherally inserted central catheter (PICC), central venous catheter (CVC), nursing care.

2. INTRODUCCIÓN

Las ciencias relacionadas con la salud están en continuo desarrollo debido a sus avances en el ámbito de la investigación. Su objetivo principal no es únicamente que los pacientes vivan más años, sino proporcionarles la mejor calidad de vida posible (1).

La terapia intravenosa ha sido de gran relevancia durante las últimas décadas debido a su efectividad e innumerables indicaciones. En el año 1945, se canalizó la primera vía central y, desde entonces, la evolución sobre este tipo de catéteres ha ido en aumento (2). En 1953, el Doctor Sven-Ivar Seldinger publicó en la influyente revista "Acta radiológica" de Estocolmo, una nueva técnica de cateterización percutánea que se popularizó rápidamente. Su técnica prescribía la utilización de una guía metálica para canalizar la vena en primer lugar y después colocar el catéter. Esta técnica marcó un hito en la historia de los accesos vasculares que incluso a día de hoy, se sigue utilizando (3). En la actualidad, existen catéteres de diferentes tipos, cuya elección dependerá de factores diversos como la duración del tratamiento, el producto a infundir o las características del propio paciente (4,5).

Progresivamente, se introducen nuevas técnicas de inserción y materiales en la práctica clínica, como respuesta a tratamientos con una duración prolongada y sustancias cada vez más agresivas e irritantes, las cuales acaban provocando un daño y agotamiento del capital venoso a corto y largo plazo (5,6). Para evitar esta complicación, aparecen los catéteres venosos centrales de inserción periférica o PICCs (peripherally inserted central catheter), los cuales han supuesto un avance en las terapias intravenosas de larga duración (4,7).

Un PICC es un catéter venoso central de inserción periférica, no tunelizado y de inserción percutánea, elaborado a partir de silicona o poliuretano y cuya duración está en torno a los 3 y 12 meses (8). Las venas más frecuentemente utilizadas son la basílica, cefálica, braquial y la mediana antecubital, siendo la primera la de elección (4,9,10). Las venas del brazo tienen un mayor diámetro que las del antebrazo, son más profundas y, además, no se ven afectadas por la flexión de la extremidad superior. A diferencia de los catéteres venosos periféricos (CVP), el extremo distal del catéter se aloja en

la vena cava superior o aurícula derecha, razón por la cual recibe el nombre de catéter central. En función de la indicación y necesidades del paciente, el catéter tendrá una o varias luces (11) (ANEXOS 1 y 2).

Durante muchos años, la técnica de inserción más utilizada ha sido la Seldinger a través de la inserción "a ciegas". Esta técnica se realiza a nivel de la fosa antecubital mediante la palpación, habitualmente de la vena cefálica, por ser más superficial. Sin embargo, esta localización tiene asociada un mayor riesgo de punciones fallidas por la anatomía de dicha vena, que no favorece la progresión del catéter hasta la vena cava. De la misma manera, supone un factor de riesgo para las complicaciones (4,9), ya que presenta mayor probabilidad de aparición de flebitis mecánicas y trombosis venosas a medio plazo, debido a la superficialidad y menor diámetro de estas venas.

Como respuesta y mejora de la técnica "a ciegas", cada vez es más frecuente la inserción guiada por ecografía mediante la técnica Seldinger, la cual ha supuesto un avance en la colocación de este tipo de catéteres. Los equipos de ecografía no sólo han ayudado a reducir el número de punciones, sino también a disminuir las complicaciones que la técnica "a ciegas" conllevaba (10). Contribuyen a una inserción más segura y menos traumática (12) al optimizar la elección de la vena, conforme a su calibre y profundidad, para albergar dichos catéteres (13). Además, reduce los costes y se realiza de forma más rápida, agilizando el inicio de la terapia y disminuyendo el discomfort del paciente (14).

En relación al ecógrafo, destacar que ya en el año 1992, Hacques PF hablaba de los posibles beneficios de utilizar la ecografía para acceder a los vasos sanguíneos, entre los que se encontraban la simplificación de las dificultades del acceso, la reducción del tiempo invertido en el procedimiento y la disminución de la morbilidad (2). En el año 2000, LaRue demostraba el aumento de un 26% en la probabilidad de éxito y la disminución de un 42% en el número de punciones (15). Cuatro años más tarde, González Casare dijo: "la utilización de ultrasonidos puede ser de una excelente ayuda para la localización de venas, sobre todo en aquellas más profundas. Se puede utilizar para la canalización de catéteres centrales de inserción periférica (PICC) y vías centrales" (16).

Como toda técnica, las canalizaciones de PICCs, tienen sus contraindicaciones, entre las que se encuentran: un capital venoso agotado, infecciones locales en la piel, alteraciones anatómicas que impidan la canalización, quemaduras severas en miembros superiores, trombosis y/o vaciamiento ganglionar reciente (11).

Tabla 1. Contraindicaciones del PICC. Elaboración propia.

CONTRAINDICACIONES DEL PICC
<ul style="list-style-type: none"> - Mastectomía y/o vaciamiento ganglionar. Miembro parético. - Quemaduras, cicatrices, queloides, etc. en la zona de punción. - Flebitis en curso. Infecciones locales en la piel. - Historia clínica de trombosis o síndrome de vena cava superior. - Capital venoso agotado.

El PICC está indicado para su aplicación en múltiples situaciones recogidas en la Tabla 2. Entre las más frecuentes están los tratamientos parenterales prolongados, la infusión de terapias con pH inferior a 5 o superior a 9 y el tratamiento con sustancias hiperosmolares, irritantes o agresivas, tanto por el volumen como por el tipo de sustancia. Resulta indispensable en la infusión de sustancias incompatibles entre sí, al permitir inyectar diferentes sustancias en cada luz. Por último, permite la monitorización hemodinámica para la medición de la PVC (Presión venosa central) (4,9,17).

Tabla 2. Indicaciones del PICC. Elaboración propia.

INDICACIONES DEL PICC
<ul style="list-style-type: none"> - Tratamiento IV (Intravenoso) > 6 días de duración. - Sustancias irritantes, vesicantes y/o vasoactivas: NP (Nutrición parenteral), ATB (Antibioterapia), Bomba de heparina, quimioterapia, sedación... - Medición de PVC. - Imposibilidad de otro CVC. - Sustitución de CVC de acceso central. - Edemas en brazos, obesos. - Elevado riesgo de sangrado (plaquetopénicos, problemas de coagulación, tratamiento anticoagulante). - Elevado riesgo de infección (traqueotomía, neutropénicos).

A través de los PICC se puede administrar cualquier tipo de fármaco (ANEXO 3) y realizar mediciones, de igual forma que con cualquier otro CVC (catéter venoso central), pero con la ventaja que supone la canalización a través de una estructura venosa periférica. Aunque los PICC son catéteres centrales, el riesgo de complicaciones como el neumotórax, hemotórax y posibilidad de malposición del catéter, son prácticamente inexistentes. Además, su retirada es más fácil por lo que las complicaciones son menores (11).

Sin embargo, los PICC también pueden presentar complicaciones (Tabla 4). Las frecuentes son la obstrucción y la retirada accidental del catéter (12,19).

Tabla 4. Complicaciones del PICC. Elaboración propia (18).

COMPLICACIONES DEL PICC	
Relacionados con la punción	Relacionados con el catéter
<ul style="list-style-type: none"> - Extrasístoles o arritmias - Sangrado o hematoma - Embolia gaseosa - Lesión nerviosa accidental 	<ul style="list-style-type: none"> - Flebitis - Obstrucción u oclusión del catéter - Trombosis - Desplazamiento o extracción accidental - Rotura del catéter - Infección de la zona de inserción

Tabla 5. Ventajas del PICC ecoguiado. Elaboración propia (20).

Ventajas del PICC ecoguiado sobre CVP, CVC y PICC "a ciegas"	
Frente a CVP	<ul style="list-style-type: none"> - Mantenimiento durante un período de tiempo mayor. - Extracción de sangre sin venopunción. - Infusión de fluidos irritantes o de osmolaridad elevada. - Monitorización de la PVC.
Frente a CVC	<ul style="list-style-type: none"> - Mayor facilidad de uso. - Menor posibilidad (casi nula) de neumotórax.
Frente a PICC "a ciegas"	<ul style="list-style-type: none"> - Disminución del número de punciones. - Colocación más segura e inserción menos traumática. - Selección del catéter adecuado (según anatomía). - Permite puncionar la vena de elección (basílica) frente a la cefálica.

El objetivo principal de la terapia intravenosa es cubrir las necesidades de los pacientes en relación al cumplimiento del tratamiento, proporcionar los mejores cuidados y llevarlos a cabo de una forma segura. El papel de enfermería es fundamental, ya que es la que va a llevar a cabo la técnica y el cuidado y mantenimiento de la vía. Para ello, la formación constante es imprescindible (8,21).

La implantación habitual de estos catéteres se puede realizar a través de Equipos de Terapia Intravenosa (ETI), los cuales están enfocados a los cuidados y al mantenimiento de la vía venosa, además de ofrecer asesoramiento, formación y docencia a los profesionales sanitarios de los centros en los que se encuentran (22).

3. OBJETIVOS

3.1 Objetivo general

Mostrar la necesidad y la validez del uso de la tecnología de ultrasonidos aplicada a la inserción y a los cuidados de la vía venosa.

3.2 Objetivos específicos

1. Exponer la metodología enfermera a través de un caso clínico.
2. Definir y/o dar a conocer los conocimientos necesarios para el manejo del ecógrafo en la técnica de inserción del PICC.

4. METODOLOGÍA

4.1 Búsqueda bibliográfica

Se ha realizado una búsqueda bibliográfica sobre la técnica de inserción del PICC y el uso y manejo del ecógrafo. Los idiomas aceptados para la búsqueda de los artículos han sido el inglés y el castellano. Las palabras clave han sido las siguientes: Ultrasonidos (US), catéter venoso central de inserción periférica (CCIP), catéter venoso central (CVC), cuidado de enfermería. Por otro lado, la mayoría de la información se ha recogido a través de artículos publicados del año 2008 en adelante, debido a que es entonces cuando aparecen las primeras publicaciones y resultados sobre casos. Se han seleccionado los que hablan de forma más precisa sobre el manejo y aplicación de los ultrasonidos en esta técnica. Las bases de datos utilizadas son las que figuran en la Tabla 6.

Tabla 6. Bases de datos. Elaboración propia.

BASES DE DATOS	ARTÍCULOS	SELECCIONADOS
PUBMED	14	7
SCIENCE DIRECT	10	5
SCIELO	5	3
LIBROS	4	4
LIBRES/PAGINAS WEBS	15	7
TOTAL	48	26

4.2 Diseño del caso

El propósito del trabajo es mostrar el uso de la tecnología más reciente aplicada a los cuidados. Para ello, se muestra un caso clínico real siguiendo la metodología enfermera.

El caso consta de las cinco fases necesarias para llevarse a cabo: Valoración de enfermería según las 14 necesidades de Virginia Henderson, diagnóstico mediante la taxonomía NANDA, planificación (resultados e intervenciones), ejecución y evaluación.

4.3 Caso clínico

Paciente que sufre una caída en la vía pública, sin acompañante. Recogida por la policía y trasladada en ambulancia al Hospital MAZ de Zaragoza. En el trayecto, presenta cifras de tensión elevadas. A su llegada a Urgencias, cuadro de náuseas y vómitos acompañados de vértigo. Se le administra Sulpirida (Dogmatil®) y Ondansetron (Zofran®).

Tras la exploración física en Urgencias, se realiza una TAC (Tomografía Axial Computerizada) en la que se observa: Sangrado intraparenquimatoso temporo-parietal derecho con componente subaracnoideo y discreto edema adyacente, en principio sugestivo de contusión por contragolpe, sin poder descartar que corresponda con hemorragia intraparenquimatosa espontánea o a hemorragia hipertensiva.

Tras la TAC (ANEXO 4), se solicita ingreso en Unidad de Cuidados Intensivos (UCI).

Cuando la paciente llega a la UCI, se lleva a cabo una exploración física, la cual se refleja en la Tabla 7.

4.3.1 Valoración

Tabla 7. Exploración física. Elaboración propia.

EXPLORACIÓN FÍSICA (Al ingreso en UCI)	
General	Ligera palidez. Herida suturada en la ceja izquierda. Hematoma malar. Desviación de la comisura bucal.
Cardiovascular	Tonos cardiacos rítmicos, no soplos ni extratonos. Pulsos centrales y periféricos presentes, simétricos, no ingurgitación yugular. Buena perfusión periférica. Hipertensa 220/120 mmHg.
Respiratorio	Buena ventilación global, no crepitantes, roncus ni sibilantes. No dificultad respiratoria objetiva ni subjetiva.
Abdominal	Abdomen blando, depresible, no doloroso a la palpación, no organomegalias, ruidos peristálticos presentes.
Extremidades	Hemiplejia izquierda. Dolor en hombro izquierdo y pelvis.
Neurológico	GCS (Glasgow Coma Scale) 15, pupilas medias ICNR (isocóricas normoreactivas) con ligera disartria, tendencia a la desviación de la mirada a la derecha. Se aprecia una hemiplejia izquierda con desviación de la comisura bucal Izquierda.

A continuación, se realiza la valoración de enfermería según las 14 necesidades de Virginia Henderson (Tabla 8).

Tabla 8. Valoración de enfermería según las 14 necesidades de Virginia Henderson. Elaboración propia.

VALORACIÓN DE ENFERMERÍA (14 NECESIDADES DE VIRGINIA HENDERSON)	
1. Respiración	Sin alteraciones a su llegada. No obstante, debido a la existencia de hemorragia cerebral y la alteración cognitiva, el patrón respiratorio es posible que varíe con el paso de las horas.
2. Alimentación / Hidratación	Alterada debido a que la paciente presenta un hematoma malar con desviación de la comisura bucal. Al presentar alteraciones en la cognición, no se le da de beber ni comer. Se mantiene la hidratación por vía IV.
3. Eliminación	Sin alteraciones a su llegada. Sin embargo, es posible que la paciente necesite una sonda vesical para el control de la diuresis.
4. Movilidad / Postura	Disminución de la movilidad debido a hemiplejía izquierda. Manifiesta dolor en hombro izquierdo y pelvis.
5. Dormir / Descansar	Alterada debido al dolor en hombro izquierdo y pelvis.
6. Vestir / Desvestirse	Alterada por TCE (Traumatismo Craneoencefálico).
7. Temperatura corporal	Sin alteraciones.
8. Higiene / Integridad piel y mucosas	Alteraciones de la integridad cutánea con herida suturada en ceja izquierda y hematoma malar.
9. Evitar peligros	No es posible valorar al ingreso.
10. Comunicación / Relaciones sociales	Ligera disartria con desviación de la mirada hacia la derecha.
11. Valores / Creencias	No es posible valorar al ingreso.
12. Autorrealización	No es posible valorar al ingreso.
13. Entretenimiento	No es posible valorar al ingreso.
14. Aprendizaje	Alterada por TCE.

4.3.2 Diagnóstico y planificación

Una vez realizada la valoración, el diagnóstico de enfermería se centra en las actividades de colaboración.

El diagnóstico, los resultados (NOC) y las intervenciones (NIC) aparecen descritos en la Tabla 9 que figura en la siguiente página (23,24,25).

Tabla 9. Diagnóstico según taxonomía NANDA, NOC y NIC. Elaboración propia (23,24,25).

TAXONOMÍA NANDA-I	<p>Dominio 4: Actividad/reposo. Producción, conservación y gasto o equilibrio de los recursos energéticos.</p> <p>Clase 4: Respuestas cardiovasculares/pulmonares.</p> <p>(00201) Riesgo de perfusión tisular cerebral ineficaz. Riesgo de disminución de la circulación tisular cerebral que puede comprometer la salud.</p>
DIAGNÓSTICO DE ENFERMERIA: Riesgo de perfusión tisular cerebral ineficaz r/c traumatismo craneoencefálico e hipertensión severa.	
TAXONOMÍA NOC	<p>Dominio V: Salud Percibida.</p> <p>Clase V: Sintomatología.</p> <p>(2112) Severidad de la hipertensión: Gravedad de los signos y síntomas por la presión arterial elevada crónica.</p> <p>Indicadores: (211216) Aumento de la presión arterial sistólica. (211217) Aumento de la presión arterial diastólica. Ambos Puntuación global: 1 (gravemente comprometido).</p> <p>OBJETIVO: Controlar de forma estricta la tensión arterial y disminuirla hasta límites dentro de la normalidad.</p>
TAXONOMÍA NIC (Principal)	<p>(6680) Monitorización de los signos vitales. Recogida y análisis de datos sobre el estado cardiovascular, respiratorio y de temperatura corporal y prevenir complicaciones.</p> <p>Actividades:</p> <ul style="list-style-type: none"> • Monitorizar la presión arterial, pulso, temperatura y estado respiratorio, según corresponda. • Observar las tendencias y fluctuaciones de la presión arterial.
TAXONOMÍA NOC	<p>Dominio II: Salud Fisiológica.</p> <p>Clase E: Cardiopulmonar.</p> <p>(0401) Estado circulatorio. Flujo sanguíneo sin obstrucción, unidireccional a una presión adecuada a través d ellos grandes vasos de los circuitos sistémico y pulmonar.</p> <p>Indicadores: (040101) Presión arterial sistólica. (040102) Presión arterial diastólica. (040105) Presión venosa central. (040153) Deterioro cognitivo. Todos ellos Puntuación global: 1 (gravemente comprometido).</p> <p>OBJETIVOS: Controlar de forma estricta la tensión arterial y disminuirla hasta límites dentro de la normalidad. Para su medición constante y precisa, monitorizar la presión venosa central.</p>
TAXONOMÍA NIC (Principal)	<p>(2620) Monitorización neurológica. Recogida y análisis de los datos del paciente para evitar o minimizar las complicaciones.</p> <p>Actividades:</p> <ul style="list-style-type: none"> • Comprobar el tamaño, forma, simetría y capacidad de reacción de las pupilas. • Vigilar el nivel de consciencia y comprobar el nivel de orientación. • Vigilar las tendencias de la Escala de Coma de Glasgow. • Monitorizar los signos vitales: temperatura, presión arterial, pulso y respiraciones. Monitorizar los parámetros hemodinámicos invasivos, según corresponda.
TAXONOMÍA NOC	<p>Dominio IV: Conocimientos y conducta de salud.</p> <p>Clase T: Control del riesgo y seguridad.</p> <p>(1913) Severidad de la lesión física. Gravedad de los signos y síntomas de las lesiones corporales.</p> <p>Indicadores: (191319) Deterioro cognitivo. (191320) Disminución del nivel de conciencia. Ambos puntuación global: 1 (gravemente comprometido).</p> <p>OBJETIVOS: Monitorización de signos vitales y vigilancia del estado neurológico y físico de la paciente.</p>
TAXONOMÍA NIC (Principal)	<p>(2540) Tratamiento del edema cerebral. Limitación de lesiones cerebrales secundarias derivadas del edema del tejido cerebral.</p> <p>Actividades:</p> <ul style="list-style-type: none"> • Monitorizar estrechamente el estado neurológico y compararlo con la situación basal. • Monitorizar los signos vitales. • Monitorizar la PVC.

Como respuesta a las intervenciones de enfermería descritas anteriormente, y a la inestabilidad hemodinámica de la paciente, se decide la colocación de un PICC (ANEXO 5), a través del cual se monitorizará la PVC y se administrará la medicación prescrita. El dispositivo permitirá también la realización de extracciones analíticas de sangre cuando precise sin tener que realizar punciones adicionales.

Tabla 10. Plan de diagnóstico terapéutico. Elaboración propia.

PLAN DIAGNÓSTICO TERAPÉUTICO	
Plan diagnóstico-terapéutico	<ul style="list-style-type: none"> - Se canaliza PICC. - Se administran bolos de Urapidil 25mg + 25mg. - Se comenta el caso con el Neurocirujano de guardia. - Se habla con la familia de la evolución desfavorable y las posibles consecuencias.
Tratamiento inicial	SSF + Urapidil 25mg + 25mg + 25mg, Labetalol en PC (perfusión continua), Esomeprazol.

5. DESARROLLO

5.1 Ejecución (26)

Ante la necesidad de colocación de un PICC, y teniendo la posibilidad de utilización y/o manejo del equipo de ultrasonidos, el objetivo en la práctica enfermera es introducir esta herramienta de ayuda que facilita el procedimiento (ANEXO 6).

Sin embargo, su uso exige una correcta formación teórico-práctica, que permita un buen manejo de los aparatos para interpretar adecuadamente las imágenes y poder aplicar con eficacia la técnica.

Una **ecografía** es un método diagnóstico por imagen que emplea el ultrasonido para definir los órganos del cuerpo humano. El ecógrafo es el aparato diagnóstico que se basa en la emisión y recepción de ondas ultrasónicas. Estas ondas se transmiten al cuerpo humano, rebotan en los tejidos y vuelven al ecógrafo.

Un ecógrafo está formado por tres elementos principales: la unidad de procesamiento, el monitor y el transductor o sonda ecográfica. El transductor está formado por pequeños cristales que, al someterse a la electricidad, vibran y generan pulsos de ultrasonidos. A este fenómeno se le denomina efecto piezoeléctrico. El transductor es el componente del ecógrafo que sirve de emisor de ondas acústicas y de receptor de ecos al mismo tiempo.

El eco reflejado por las estructuras corporales se procesa electrónicamente generándose secuencias de imágenes en blanco y negro de órganos y estructuras. Cuando los ultrasonidos (US) entran en contacto con los tejidos corporales, experimentan distintas resistencias al atravesarlos, dependiendo de la naturaleza de éstos.

Hay una serie de parámetros que se deben conocer y tener en cuenta para comprender el comportamiento de los US en el cuerpo humano que, en líneas generales, son: la velocidad de propagación, la impedancia acústica, la interfase reflectante, la reflexión, la atenuación y la ecogenicidad.

De entre los anteriores parámetros, el más importantes es la ecogenicidad. Según la capacidad de absorción de las ondas por los tejidos, las imágenes pueden ser:

- **Anecoicas:** imagen negra, sin ecos.
- **Isoecoicas:** da una imagen similar al tejido de alrededor.
- **Hipoecoicas:** imágenes grises, con ecos de poca intensidad.
- **Hiperecoicas:** imágenes blancas, con ecos de gran intensidad.

La sangre y los fluidos transmiten de forma adecuada los haces de los ultrasonidos y apenas se reflejan. Este tipo de estructuras se visualizan en color oscuro o negro, sin ecos. Sin embargo, el hueso, por ejemplo, se visualiza de color blanco o brillante, ya que refleja el ultrasonido con mayor intensidad.

A pesar de que hay diferentes tipos de sondas, la más apropiada en esta técnica es la sonda lineal, la cual utiliza frecuencias altas (6-13 Mhz). Está indicada para estructuras superficiales como vasos, músculos, etc. y además consigue imágenes en alta resolución.

En la ecografía, se utilizan dos planos habitualmente, según incida el haz de US sobre la estructura que se quiere explorar (ANEXO 7).

Tabla 12. Orientación del transductor. Elaboración propia.

ORIENTACIÓN DEL TRANSDUCTOR	
PLANO TRANSVERSAL (Corte axial)	PLANO LONGITUDINAL (Corte sagital)
El transductor se coloca perpendicular al vaso.	El transductor se coloca paralelo al vaso.
Visualización del vaso como una estructura circular.	Visualización del vaso como estructura lineal.
La punta de la aguja se visualiza como un punto brillante.	Se visualiza la entrada de la aguja en el vaso y su recorrido.

En la tabla siguiente, se muestran los diferentes ejes en la ecografía diferenciando entre la visualización transversal del transductor (eje corto) y la visualización longitudinal (eje largo) (ANEXO 8).

Tabla 13. Diferencias de ejes en la ecografía. Elaboración propia.

DIFERENCIAS DE EJES EN LA ECOGRAFÍA	
EJE CORTO / FUERA DE PLANO	EJE LARGO / EN PLANO
Se visualizan nervios, arterias, pleura.	Se visualiza todo el recorrido de la aguja, incluyendo la punta.
Puntos clave: <ul style="list-style-type: none"> - Visualización de un punto gris o blanco. - Deformación de la pared del vaso (desaparece cuando es perforado). - Deformación de tejidos blandos a medida que avanza la aguja. 	Puntos clave: <ul style="list-style-type: none"> - Visualización de la vena longitudinalmente. - Visualización de la introducción y recorrido de la aguja a través de la vena.
Desventaja: <ul style="list-style-type: none"> - No siempre se visualiza la punta de la aguja. 	Desventajas: <ul style="list-style-type: none"> - Se pierde referencia de las estructuras adyacentes. - Difícil acomodar el transductor por presencia de huesos.

Tabla 14. Distinción entre vena y arteria bajo los ultrasonidos. Elaboración propia.

DISTINCIÓN ENTRE VENA Y ARTERIA BAJO ULTRASONIDOS	
ARTERIAS	VENAS
<ul style="list-style-type: none"> - Pulsátil. - Difícil de comprimir. - Redondeada. - Señal Doppler. 	<ul style="list-style-type: none"> - No es pulsátil. - Fácil de comprimir. - Forma elíptica.

Previo a la realización del procedimiento, es importante conocer los diferentes controles del teclado del ecógrafo (ANEXO 9 Y 10).

Tabla 16. Procedimiento para realizar la exploración ecográfica. Elaboración propia.

PROCEDIMIENTO PARA REALIZAR LA EXPLORACIÓN
1. ON/OFF parte posterior y panel anterior.
2. Botón PATIENT/ PACIENTE para introducir datos del paciente.
3. Seleccionamos la sonda con el botón PROBE.
4. En la pantalla siguiente L6-12-RS (ANEXO 11).
5. UEV: para venas.
6. UEA: para arterias.
7. Se inicia exploración y se ajustan los parámetros.
8. Tecla STORE para grabar una imagen.
9. Tecla CALIPER para medir el diámetro de la vena.
10. Tecla PW para explorar directamente el flujo de la vena o arteria.
11. Para revisar imágenes utilizamos REVIEW.
12. Para finalizar la exploración, si queremos guardar algún dato se usa la tecla FIN DE EXAMEN.
13. Si no, con la tecla ON/OFF: Login operador → cancelar → Sistema salir → Apagar.

Una vez que se conocen las partes del teclado del ecógrafo, así como el manejo del transductor, es importante conocer el lugar donde realizar la punción del catéter.

En el brazo y antebrazo encontramos diversas venas y arterias. Para llevar a cabo la técnica de inserción del PICC, están aconsejadas las venas basílica, cefálica, braquial y mediana cubital. No obstante, la vena basílica supone el Gold standard en la canalización por su mayor profundidad y calibre (4,9,10) (ANEXO 12).

La vena basílica se encuentra situada en la cara interna del brazo. Cuando progresa hacia el corazón, la vena aumenta su calibre. Además, en la parte de la axila, su estructura es bastante rectilínea.

La vena braquial y cefálica también son una opción, pero son más pequeñas, más tortuosas y su calibre disminuye según se acerca al corazón.

Al visualizar en el ecógrafo antes de puncionar la vena basílica, se observan las estructuras siguientes: la propia vena basílica y el complejo de "Mickey mouse", constituido por las venas y la arteria braquial (ANEXO 13). En la pantalla se aprecia cómo al presionar la sonda sobre la piel, la vena se comprime y se colapsa mientras que la arteria no lo hace. Esto se debe al músculo liso que tienen las arterias a diferencia de las venas, que carecen de él. Por otra parte, para diferenciar una vena de una arteria, se puede activar la opción "Doppler pulsado" (PW) que hará que se escuche un ruido pulsátil en caso de ser una arteria y un flujo laminar y continuo en caso de ser una vena (ANEXO 14).

Es importante conocer, una vez elegida la vena, los pasos para llevar a cabo la inserción del catéter (ANEXO 15).

5.2 Evaluación

A pesar del tratamiento y las medidas de soporte aplicadas, la paciente presenta a la hora y media de su ingreso un descenso brusco del nivel de consciencia, con un valor de 3 en la escala de Glasgow. Tras una nueva TAC, se observa un aumento del componente hemorrágico con desplazamiento de línea media y sangre en los ventrículos (hemorragia cerebral masiva). Un día después de su ingreso, la paciente fallece en la UCI.

6. CONCLUSIONES

Se ha comprobado que el uso de los ultrasonidos en la técnica de inserción del PICC mejora su colocación, las tasas de éxito y disminuye las complicaciones que la técnica "a ciegas" puede conllevar. Son, por tanto, múltiples sus ventajas por lo que es muy recomendable implementarlos en la técnica y metodología enfermera.

A través del caso clínico descrito anteriormente, se ha mostrado cómo llevar a cabo la metodología enfermera, observando las necesidades del paciente y actuando frente a ellas.

Los conocimientos sobre el uso del manejo del ecógrafo no son complicados, pero sí requieren una formación previa al respecto, para poder llevarlos a cabo de una forma correcta y segura.

Hoy en día, los pacientes requieren diversos cuidados en relación a sus necesidades. Es por tanto una función de enfermería llevar los cuidados al máximo nivel teórico-práctico.

7. BIBLIOGRAFÍA

1. Baiocco GG, Silva JLB. La utilización del catéter central de inserción periférica (CCIP) en el ambiente hospitalario. Latino-Am Enferm [Internet]. 2010 [citado 16 Abr 2019]; 18(6):1-7. Disponible en: http://www.scielo.br/pdf/rlae/v18n6/es_13.pdf
2. Jaques PF, Mauro MA, Keef B. US guidance for vascular Access. Technical note. J Vasc Interv Radio [Internet]. 1992 [citado 12 Abr 2019];3(2):427-430. Disponible en: <https://www.sciencedirect.com/science/article/pii/S1051044392720570>
3. Parquet, R, Biolchi, R. Sven Ivar Seldinger. Acta Gastroenterológica Latinoamericana [Internet]. 2008 [citado 15 Abr 2019];38(2):104. Recuperado de: <https://www.redalyc.org/articulo.oa?id=19931801006>
4. Pallejà Gutiérrez E, López Carranza M, Jiménez Vilches PL. Catéteres venosos de inserción periférica (PICC): un avance en las terapias intravenosas de larga duración. Nutr Clí en Medic [Internet]. 2017 [citado 15 Abr 2019];11(2):114-127. Disponible en: <http://www.aulamedica.es/nutricionclinicamedicina/pdf/5053.pdf>
5. Nichols I. The Efficacy of Upper Arm Placement of Peripherally Inserted Central Catheters Using Bedside Ultrasound and Microintroducer Technique. J Infus Nurs Internet]. 2008 [citado 12 Abr 2019]; 31(3):165-176. Disponible en: <https://www.ncbi.nlm.nih.gov/pubmed/18496061>
6. Delarbre B, Dabadie A, Jolibert M, Lebel S, Lacrois F, Petit P et al. Introduction of the use of a pediatric PICC line in a French University Hospital: Review of the first 91 procedures. Diagn and Interv Imag [Internet]. 2014 [citado 12 Abr 2019];95(1):277-281. Disponible en: <https://www.sciencedirect.com/science/article/pii/S2211568413001939>
7. Dabadie A, Soussan J, Mancini J, Vidal V, Bartoli JM, Gorincour G et al. Development and initial evaluation of a training program for peripherally inserted central catheter (PICC) placement for radiology residents and technicians. Diagn and Interv Imag [Internet]. 2016 [citado 15 Abr 2019];97(1):877-882. Disponible en: <https://www.ncbi.nlm.nih.gov/pubmed/27150063>

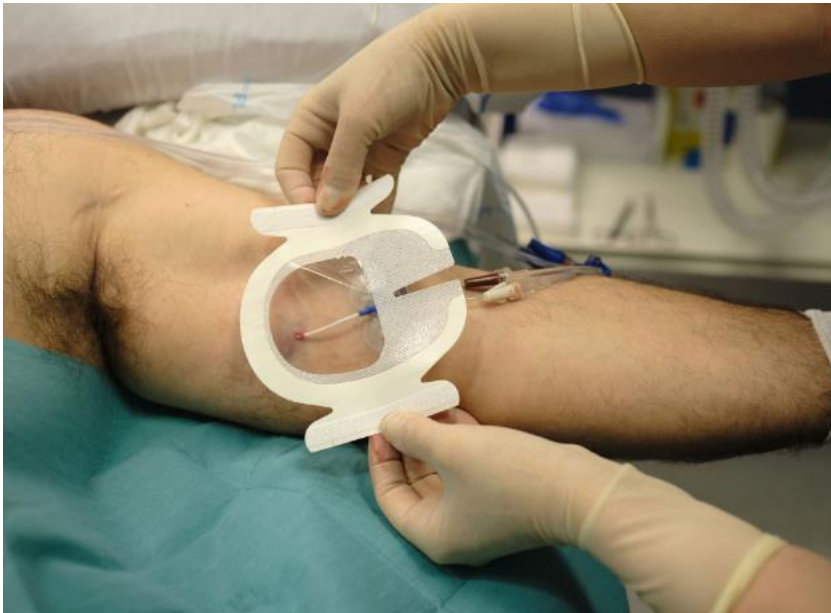- 8.** Johansson E, Hammarskjöld F, Lundberg D, Arnlinde MH. Advantages and disadvantages of peripherally inserted central venous catheters (PICC) compared to other central venous lines: A systematic review of the literature. *Act Oncol* [Internet]. 2013 [citado 12 Abr 2019];52:5,886-892. Disponible en: <https://www.ncbi.nlm.nih.gov/pubmed/23472835>
- 9.** Méndez Martínez C, García Suárez M, Juan Gómez A, Posada Barrios A, Mateo García MA, Gutiérrez Rodríguez P. Canalización eco-guiada de vías venosas centrales de acceso periférico y vías arteriales por personal de enfermería. *Tiem de Enf y Sal* [Internet]. 2017 [citado 12 Abr 2019];3(1)1-3. Disponible en: https://enfermeriaysalud.es/wp-content/uploads/2017/11/mendez_martinez_2017_03_en_prensa.pdf
- 10.** Fan ZY, Wang TT, Xiao Y, Zhang YE, Wu DH, Lin ZH et al. Problem analysis and solutions of the B-ultrasound-guided peripherally inserted central catheter process. *Chin Nurs Resea* [Internet]. 2016 [citado 10 Abr 2019];3(1):142-145. Disponible en: <https://www.sciencedirect.com/science/article/pii/S2095771816300846>
- 11.** Galarreta S, Martín C. Técnicas y procedimientos de Enfermería. España: Editorial Medica Panamericana; 2018.
- 12.** Grau D, Clarivet B, Lotthé A, Bommart S, Parer S. Complications with peripherally inserted central catheters (PICCs) used in hospitalized patients and outpatients: a prospective cohort study. *Antim Resist and Infec Con* [Internet]. 2017 [citado 19 Abr 2019];6:18,1-8. Disponible en: <https://www.ncbi.nlm.nih.gov/pmc/articles/PMC5273851/>
- 13.** Bodenham A, Lamperti M. Ultrasound guided infraclavicular axillary vein cannulation, coming of age. *Brit Journ of Anaes* [Internet]. 2016 [citado 12 Abr 2019];116(3):325-327. Disponible en: <https://www.ncbi.nlm.nih.gov/pubmed/26792639>
- 14.** Menéndez Suso JJ. Canalización vascular ecoguiada: opción u obligación. *Evid Pediatr* [Internet]. 2018 [citado 13 Abr 2019];14:1,1-4. Disponible en: <https://evidenciasenpediatria.es/articulo.php?lang=en&id=7113&tab=>

- 15.** LaRue GD. Efficacy of ultrasonography in peripheral venous cannulation. *J Intraven Nurs* [Internet]. 2000 [citado 12 Abr 2019];23(1):29-34. Disponible en: <https://www.ncbi.nlm.nih.gov/pubmed/11013531>
- 16.** González Casares N. Vía venosa difícil: estrategias. *Emerg* [Internet]. 2004 [citado 12 Abr 2019];16:201-204. Disponible en: <http://ibecs.isciii.es/cgi-bin/wxislind.exe/iah/online/?IsisScript=iah/iah.xis&nextAction=Ink&base=IBECS&exprSearch=36692&indexSearch=ID&lang=e>
- 17.** Ballard DH, Hamidian Jahromi A, Weisman JA, Veal R, D'Agostino AM, D'Agostino HB. Sequential inferior vena cava filter insertion and peripherally inserted central catheter placement through upper extremity veins. *Diagn and Interv Imag* [Internet]. 2015 [citado 15 Abr 2019];96(1):1189-1193. Disponible en: <https://www.ncbi.nlm.nih.gov/pubmed/26117624>
- 18.** Chopra V, Ratz D, Kuhn L, Lopus T, Chenoweth C, Krein S. PICC-associated Bloodstream Infections: Prevalence, Patterns, and Predictors. *Amer Journ of Medic* [Internet]. 2014 [citado 15 Abr 2019];127(4):319-328. Disponible en: <https://www.ncbi.nlm.nih.gov/pubmed/24440542>
- 19.** Montes SF, Teixeira JBA, Barbosa MH, Barichello E. Aparición de complicaciones relacionadas con el uso del catéter venoso central de inserción periférica (PICC) en los recién nacidos. *Enfer glob* [Internet]. 2011 [citado 2 Abr 2019];10(24):1-9. Disponible en: http://scielo.isciii.es/scielo.php?script=sci_arttext&pid=S1695-61412011000400001
- 20.** Zhang S, Sun X, Lei Y. The microbiological characteristics and risk factors for PICC-related bloodstream infections in intensive care unit. *Scient Repor* [Internet]. 2017 [citado 15 Abr 2019];7(15074):1-7. Disponible en: <https://www.nature.com/articles/s41598-017-10037-2.pdf>
- 21.** Vidal V. Peripherally inserted central catheters (PICCs): Looking to the future with a critical eye. *Diagn and Interv Imag* [Internet]. 2015 [citado 12 Abr 2019];96(11):1103-1104.

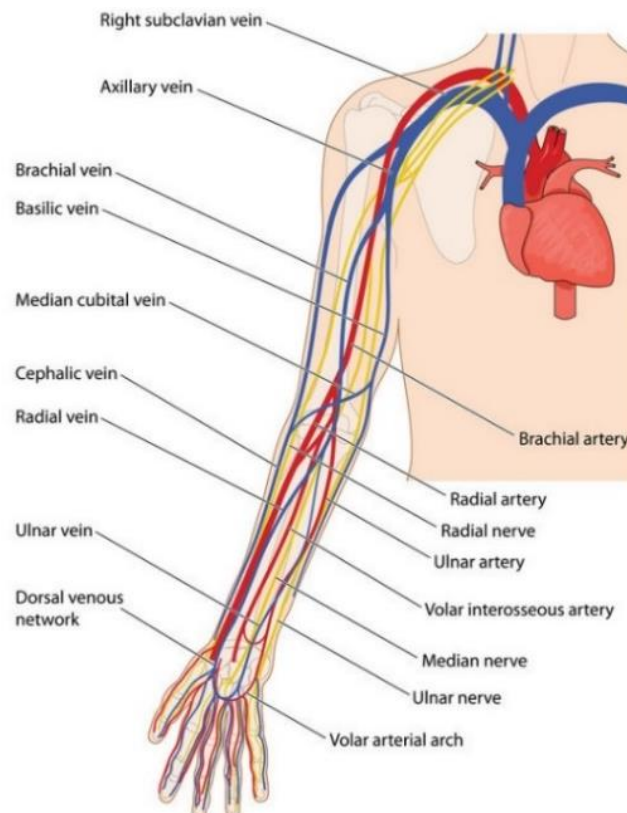
- 22.** Asociación de Enfermería de Equipos de Terapia Intravenosa ETI [Internet]. Valencia: AEETI; 2013 [citado 9 Abr 2019]. Disponible en: <http://www.asociaciondeenfermeriaeti.com/revista/>
- 23.** Herdman TH. NANDA Internacional. Diagnósticos Enfermeros. Definiciones y Clasificación. 2012-2014. Barcelona: Elsevier;2012.
- 24.** Moorhead S, Johnson M, Maas ML, Swanson E. Clasificación de Resultados de Enfermería (NOC). 5. Barcelona: Elsevier;2013.
- 25.** Bulechek GM, Butcher HK, Dochterman JM, Wagner CM. Clasificación de Intervenciones de Enfermería (NIC). 6. Barcelona: Elsevier;2013.
- 26.** Paola Paolinelli G. Principios físicos e indicaciones clínicas del ultrasonido doppler. Rev med clin cond [Internet]. 2013 [citado 10 abr 2019];24(1)139-148. Disponible en: <https://www.sciencedirect.com/science/article/pii/S0716864013701391>

8. ANEXOS

ANEXO 1. Imagen de un PICC. Foto realizada por el equipo de enfermería de la UCI del HMAZ.



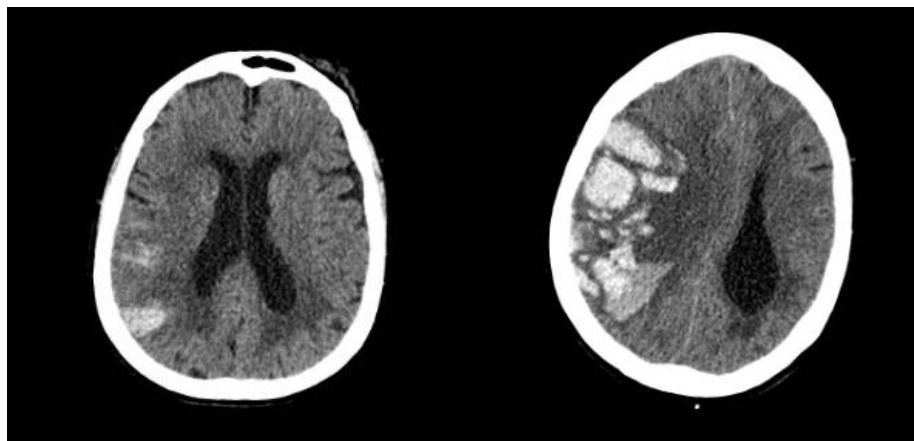
ANEXO 2. Foto adquirida en repositorio fotográfico (123RF®)



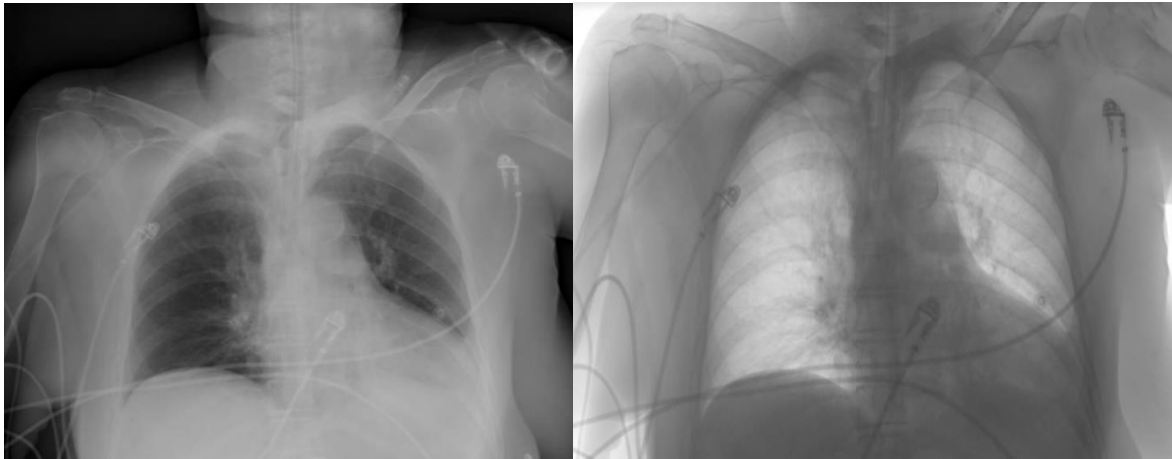
ANEXO 3. Tabla 3. Ejemplos de fármacos irritantes. Elaboración propia.

Tratamiento	pH	Osmolaridad
Gentamicina	3.0 – 5.5	280 – 290
Vancomicina	2.5 – 4.5	291
Hierro-sucrosa (Venofer)	10.5 – 11.1	1270
Sulfato de Magnesio	3.5 – 6.5	4060
Manitol	4.5	272
Metoclopramida	4.5 – 6.4	285
Midazolam	3	355

ANEXO 4. TAC. Progresión del sangrado. Imagen izquierda se realiza tras la llegada de la paciente a urgencias. Imagen derecha, realizada durante estancia en UCI donde se observa el deterioro rápido de la paciente. Imágenes obtenidas del HMAZ.



ANEXO 5. Radiografías de tórax en las que se muestra la correcta colocación del PICC. Realizada en HMAZ.

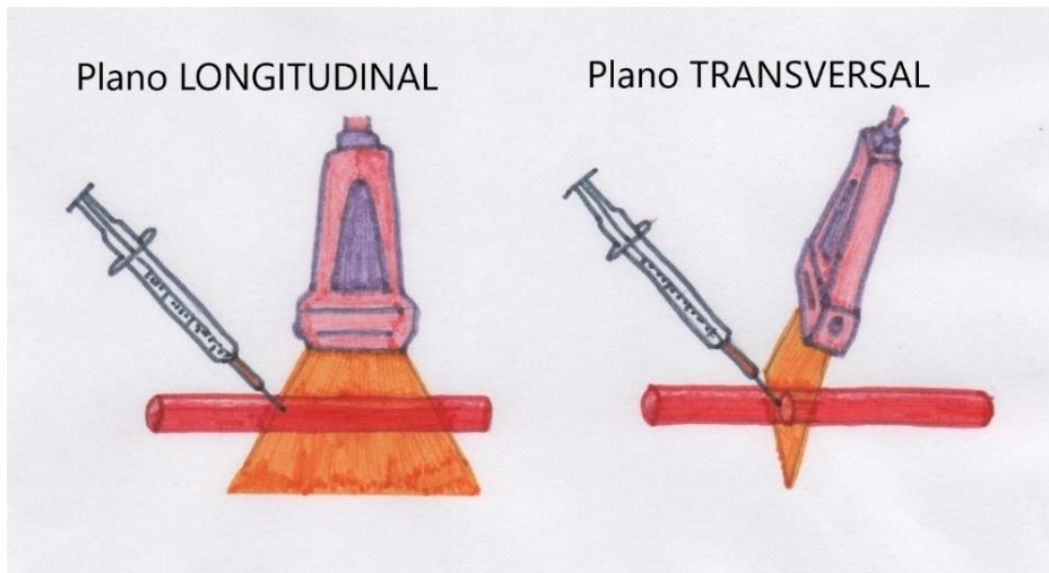


ANEXO 6. Tabla 11. Ventajas del uso de los ultrasonidos. Elaboración propia.

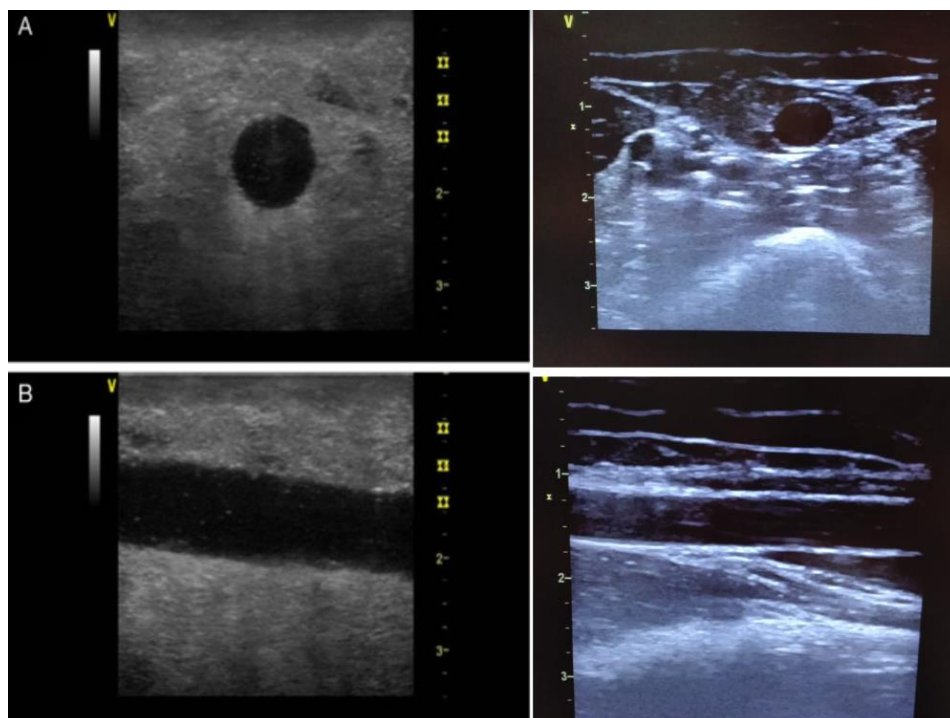
VENTAJAS DEL USO DE ULTRASONIDOS

- Inocuidad: no daña al paciente.
- Seguridad: no pone en riesgo al paciente.
- Comodidad: paciente y personal.
- Buena relación coste-eficacia.
- Sin efectos secundarios. Técnica no invasiva.
- Visualización de estructuras en tiempo real. Adaptación a la anatomía de cada paciente y personalización de la técnica.
- Mayor tasa de éxito en el primer intento y una disminución en el nº de punciones, en el tiempo empleado en la realización de la técnica y en las complicaciones.
- Menor percepción del dolor.
- La ecografía permite la visualización de las venas que no son evidentes a la inspección física, evitando así las molestias ocasionadas a los pacientes.
- Está indicada cuando es difícil o imposible utilizar la técnica tradicional. Por ejemplo, en pacientes obesos, oncológicos o que presentan edemas. También en ancianos o niños. Indicada en pacientes poco hidratados o anticoagulados.
- La técnica debe realizarse por personal plenamente entrenado. (CDC 2011, grado de evidencia Ib).

ANEXO 7. Representación gráfica y visual de la colocación del transductor. Elaboración propia.




ANEXO 8. Representación visual de una vena del antebrazo. Las imágenes superiores representan el plano transversal mientras que las inferiores, el plano longitudinal. Realizada por el equipo de enfermería de la UCI del HMAZ.



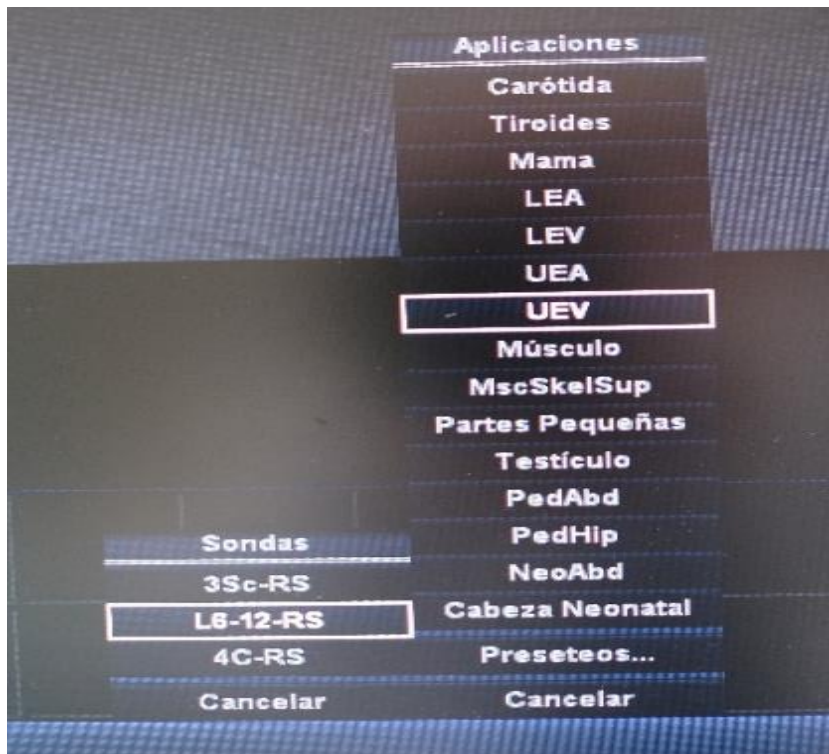ANEXO 9. Tabla 15. Partes del teclado del ecógrafo. Elaboración propia.

PARTES DEL TECLADO DEL ECÓGRAFO	
Nº	Comentario
0	Sonda lineal de alta frecuencia, a mayor frecuencia mayor profundidad.
1	PRESET: PRECONFIGURACIÓN específica para el acceso vascular.
2	Ratón circular a través del cual se maneja la pantalla.
3	Botón derecho.
4	DEPTH/PROFUNDIDAD: profundidad total que explora la sonda. A mayor profundidad, menor resolución; modifica la profundidad, de 2 a 5cm, que vemos en la pantalla.
5	PAUSE: sirve para poner en pausa la imagen y poder medir las venas.
6	PW/ DOPPLER PULSADO: exploración directa del flujo, distingue entre arteria o vena, se genera un gráfico donde se representan unas ondas, que mediante la pulsabilidad distinguiremos arteria/vena.
7	DOPPLER COLOR: El sistema aplica un color, azul o rojo en función de si el flujo se aleja del transductor (azul) o se acerca a él (rojo). No sirve para diferenciar venas y arterias; pero puede dar alguna pista, ya que en la arteria el flujo/color será pulsátil y en la vena continuo.
8	CONGELAR/FREZZE: congelar la imagen.
9	VOLUME: Sirve para ajustar el volumen.
10	MEASURE Y CALIPER (Medidores): Fija el cursor para poder medir los vasos. El catéter no debe ocluir más de 1/3 o 1/2 del diámetro del vaso, así se podrá saber cuál es el catéter más adecuado para nuestro paciente.
11	PATIENT: introduce datos e información del paciente.
12	ON/OFF: Pone en funcionamiento el equipo de ultrasonidos.

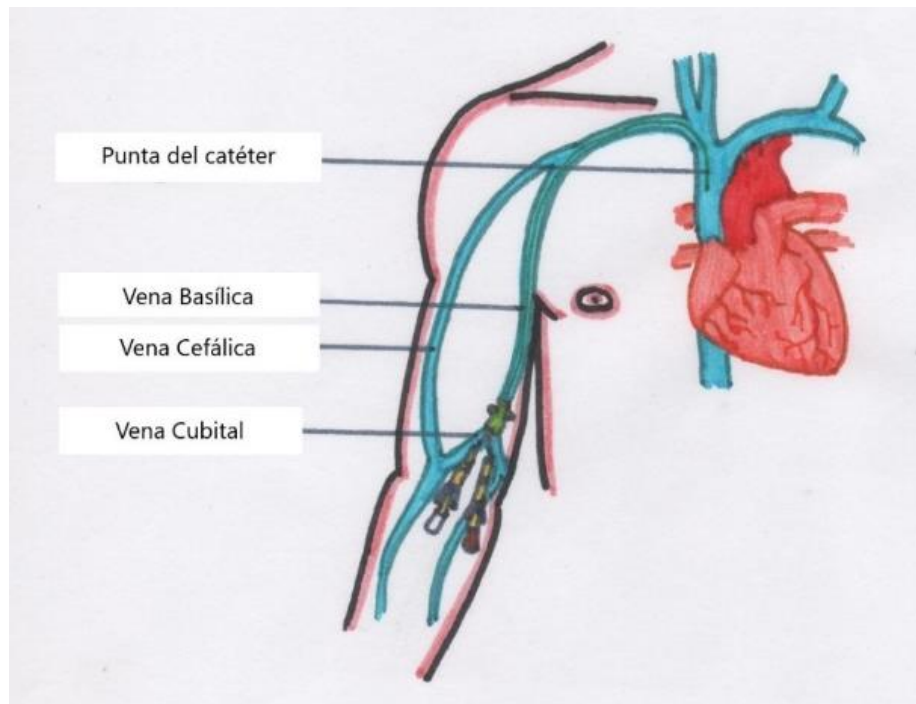
ANEXO 10. Partes del teclado del ecógrafo. Elaboración propia en HMAZ.



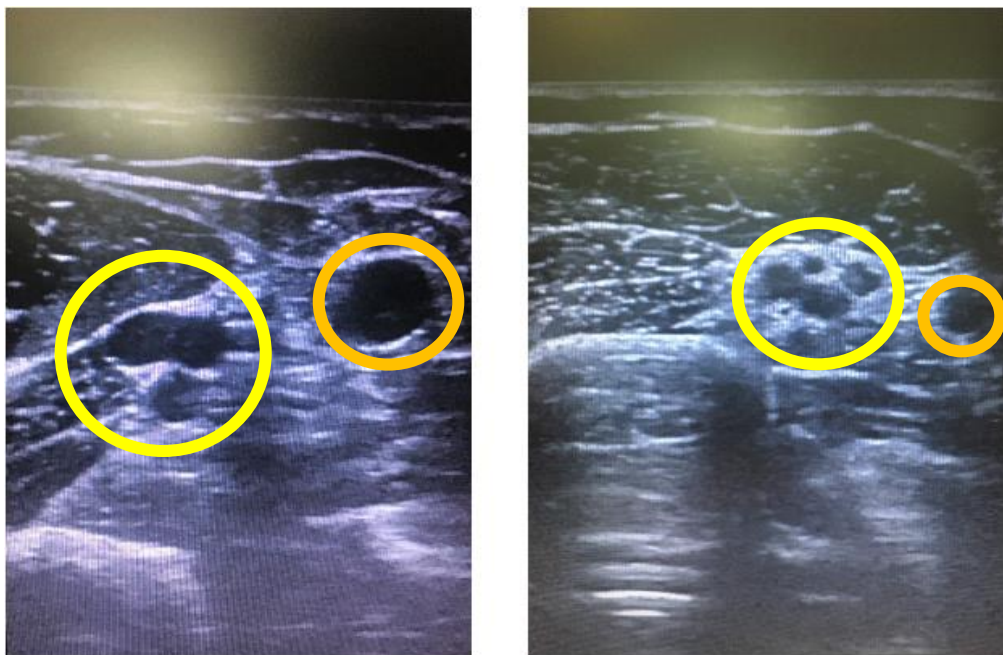
ANEXO 11. Imagen obtenida de un ecógrafo. Muestra los pasos 2 y 3 mencionados en la tabla anterior. Elaboración propia en HMAZ.



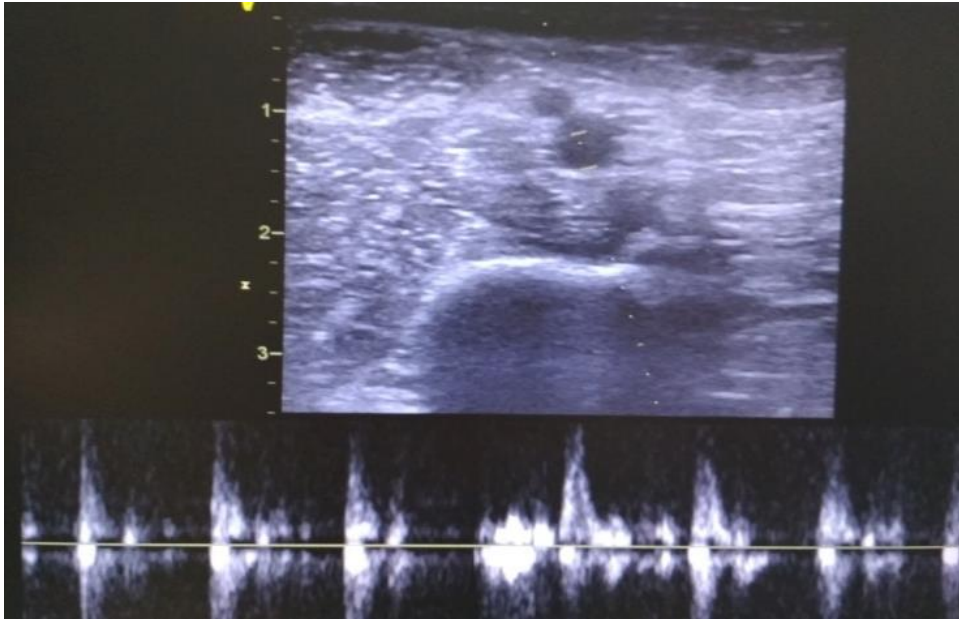
ANEXO 12. Representación anatómica del brazo. Elaboración propia.



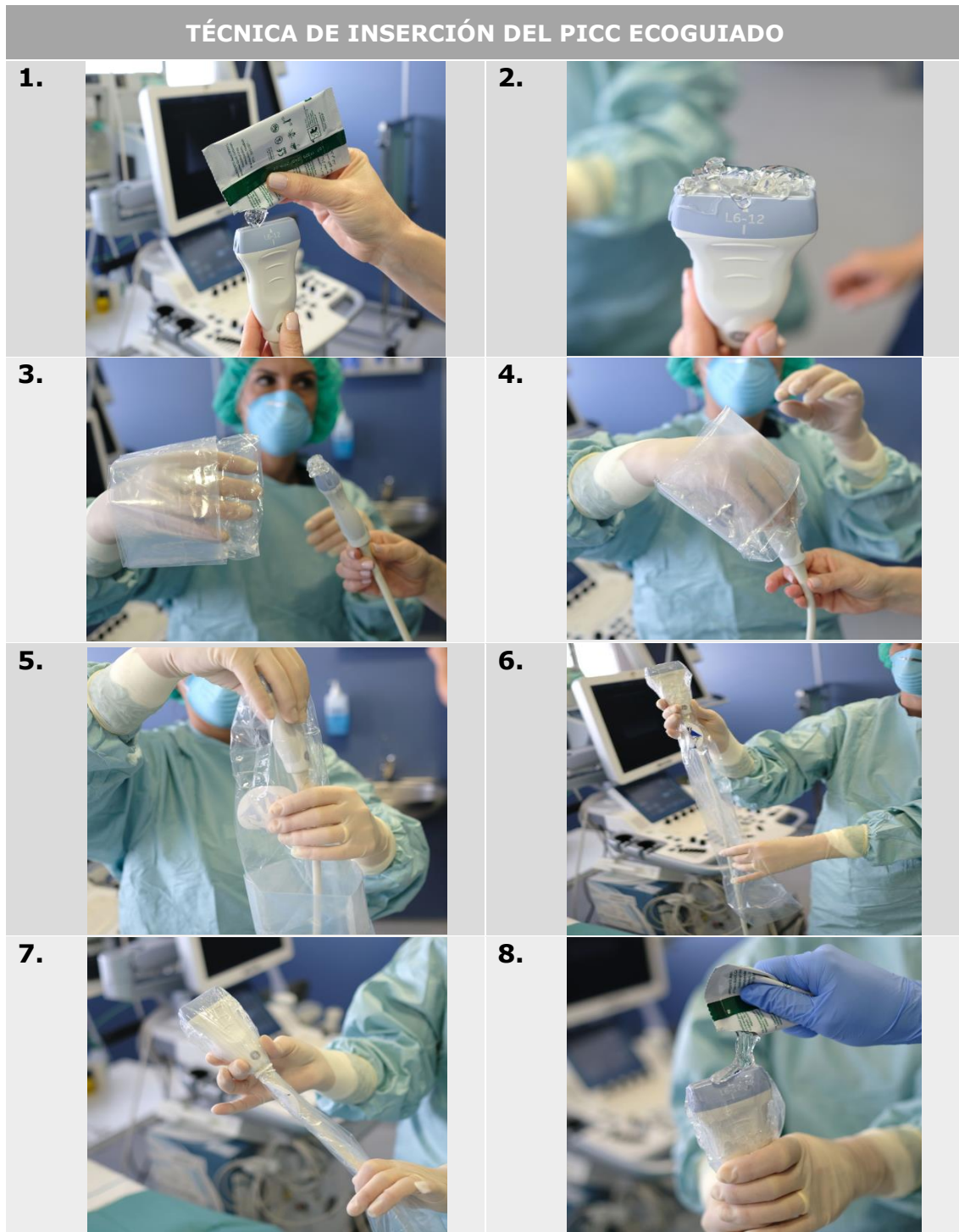
ANEXO 13. Visualización gráfica del complejo "Mickey Mouse" en color amarillo y la vena basílica en color naranja. Elaboración propia realizada en UCI MAZ.

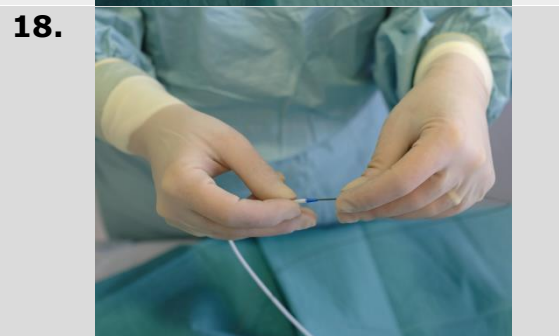
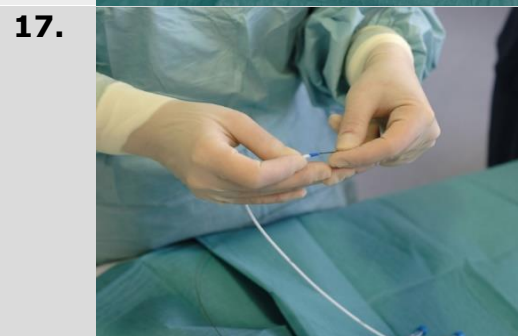
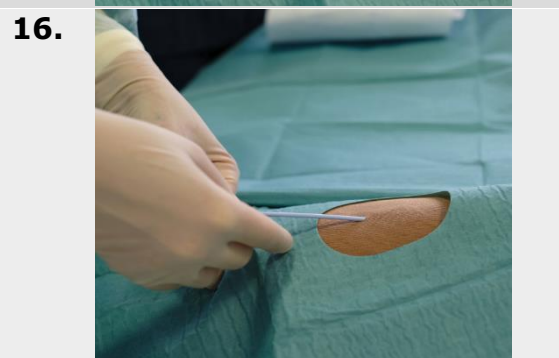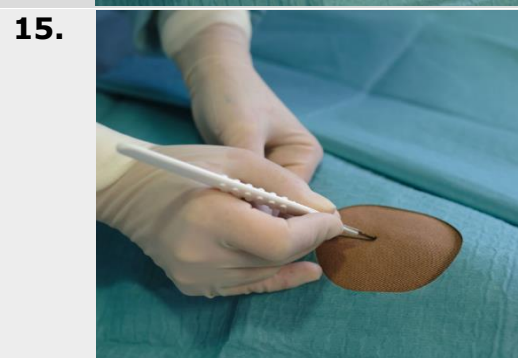
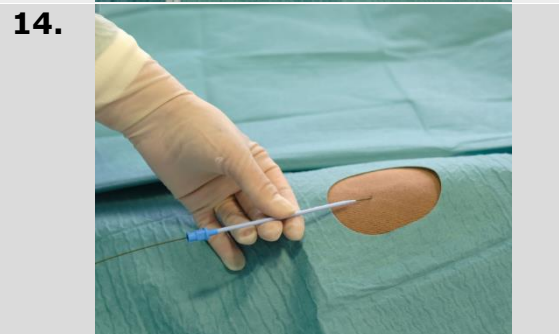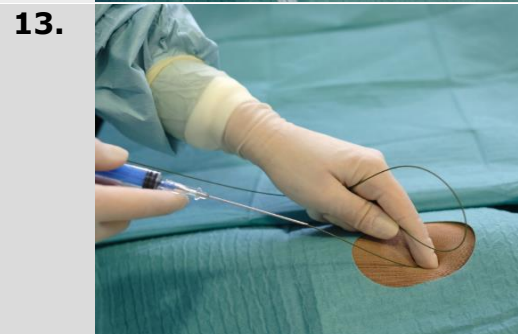
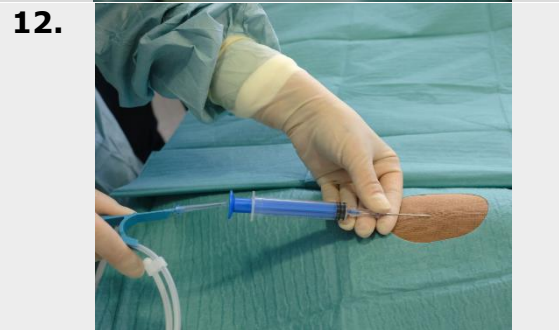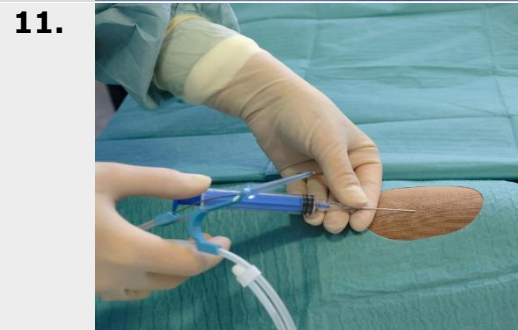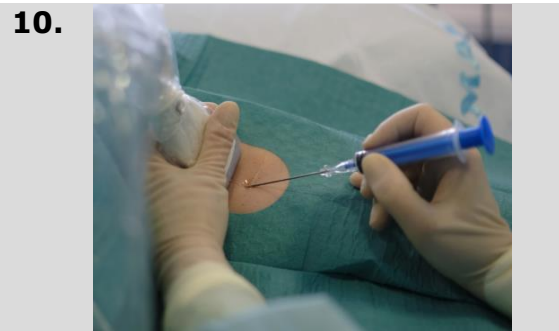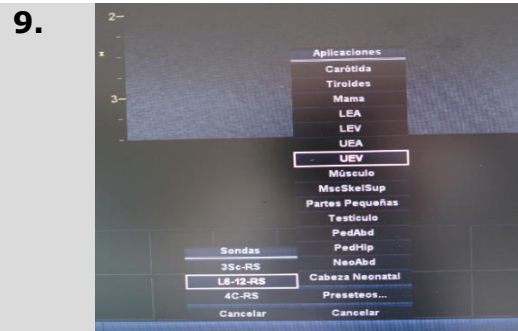


**ANEXO 14. Modo Doppler. Visión del flujo pulsátil de una arteria.
Realizada por el equipo de enfermería en HMAZ.**

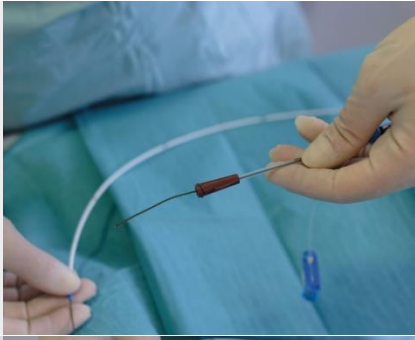

ANEXO 15. Tabla 17. Técnica de inserción del PICC ecoguiado por medio de imágenes. Fotografías realizadas por el equipo de enfermería en UCI HMAZ. Tabla de elaboración propia.

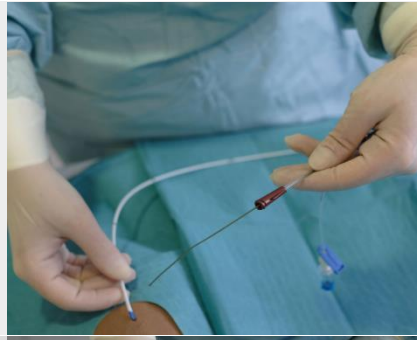



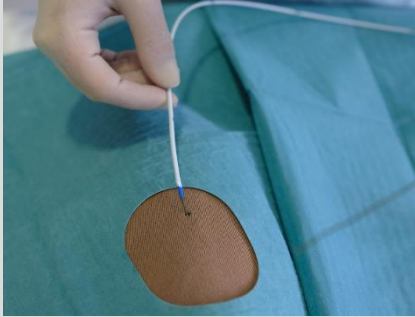
19.



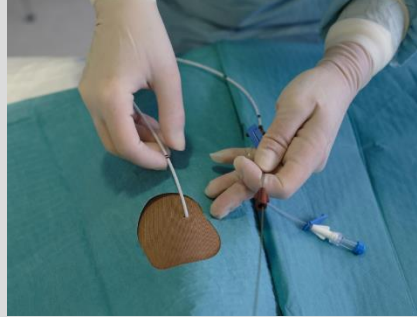20.



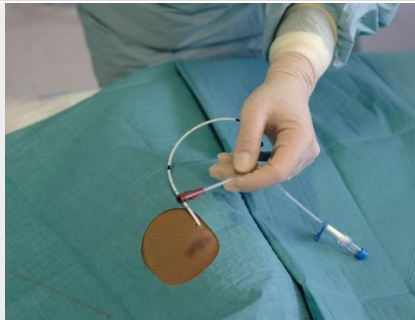
21.



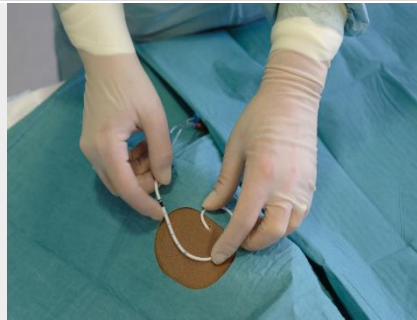22.



23.



24.



25.

