



**Universidad**  
Zaragoza



**Universidad de Zaragoza**  
**Facultad de Ciencias de la Salud**

***Grado en Fisioterapia***

Curso Académico 2016/ 2017

TRABAJO FIN DE GRADO

**Plan de intervención fisioterápico en síndrome del túnel carpiano  
y síndrome de dolor regional complejo tipo I. A propósito de un  
caso.**

**Physiotherapy management plan in carpal tunnel syndrome and  
complex regional pain syndrome type I. A case report.**

**Autor/a:** Raúl Grasa Herrerueta

## RESUMEN

---

**Introducción:** La compresión del nervio mediano a su paso por el túnel del carpo, conocida como síndrome del túnel carpiano (STC) constituye la neuropatía periférica de atrapamiento más frecuente en humanos.

El síndrome de dolor regional complejo (SDRC) tipo I constituye un conjunto de síntomas caracterizados por la presencia de dolor regional de predominio distal en extremidades, acompañado de signos inflamatorios externos y neurovasculares que afectan a todos los tejidos orgánicos

**Objetivo del estudio:** Analizar el efecto de un plan de intervención fisioterápica y su consiguiente evolución en un paciente con síndrome del túnel carpiano y síndrome de dolor regional complejo tipo I.

**Metodología:** Se trata de un estudio intrasujeto n=1 de tipo AB en el que se describe el caso de un paciente con STC y SDRC tipo I tras antecedente traumático con pérdida importante de la movilidad de muñeca y mano, y de sensibilidad en el territorio del nervio mediano. Se realizó una valoración fisioterápica inicial. Con la información obtenida se marcaron los objetivos a conseguir y se diseñó un plan de intervención combinando diversas técnicas (terapia manual, neurodinámica, cinesiterapia, terapia de espejo, etc.)

**Desarrollo:** Una vez finalizado el tratamiento, se realizó una nueva valoración fisioterápica en la que se evidenció una mejoría de la capacidad funcional, de la amplitud de recorrido articular y ligeramente del dolor, una discreta mejoría en la reeducación de la sensibilidad y un aumento de la fuerza muscular.

**Conclusiones:** El plan de intervención fisioterápica realizado ha resultado efectivo en relación a los objetivos expuestos, a excepción de la disminución del dolor, la hipoalgesia y las parestesias, dado que la mejoría para estos puntos fue discreta.

**Palabras clave:** Síndrome del túnel carpiano, Síndrome de dolor regional complejo, Fisioterapia.

## ÍNDICE

---

<b>1. Introducción y objetivo del estudio</b>	4
<b>2. Metodología</b>	12
2.1 Diseño del estudio	12
2.2 Presentación del caso	12
2.3 Valoración fisioterápica inicial	13
2.4 Diagnóstico	21
2.5 Objetivos del tratamiento	21
2.6 Plan de intervención fisioterápico	22
<b>3. Desarrollo</b>	31
3.1 Evolución y resultados	31
3.2 Limitaciones del estudio	37
3.3 Discusión	38
<b>4. Conclusiones</b>	40
<b>5. Bibliografía</b>	41
<b>6. Anexos</b>	45
6.1 Anexo II (Consentimiento informado)	45
6.2 Anexo II (Test y escalas de valoración)	46

## 1. INTRODUCCIÓN

---

El nervio mediano es un nervio raquídeo mixto originado de los fascículos lateral y medial del plexo braquial (C5, C6, C7, C8 y T1). Está compuesto de fibras motoras responsables de inervar la musculatura anterior del antebrazo y mano; y fibras sensitivas encargadas de inervar los tegumentos de la mitad radial de la cara palmar de la mano y la cara dorsal de las dos últimas falanges de 2º y 3º dedo, y zona lateral del 4º dedo. Puede verse comprometido en diversos puntos de su recorrido anatómico, siendo a nivel de la muñeca donde más comúnmente se ve atrapado, originando el denominado síndrome del túnel del carpo, la neuropatía periférica de atrapamiento más frecuente en humanos.

**Epidemiología:** La prevalencia del STC en la población general oscila entre 1-5%. Sin embargo, esta cifra llega a aumentar hasta el 15-20% en la población de trabajadores con profesiones que requieren una actividad manual importante. Es por ello, que el STC constituye la neuropatía periférica de atrapamiento más frecuente. Afecta en mayor proporción al sexo femenino (proporción aproximada de 3:1), especialmente entre la cuarta y la sexta década de la vida. (1-3)

**Etiofisiopatología:** El STC presenta una fisiopatología multifactorial. Se debe a la compresión del nervio mediano a su paso por el túnel del carpo. Dicha compresión puede producirse por una disminución del espacio del túnel o por un aumento del volumen de su contenido por mecanismos inflamatorios. Este aumento de presión en el túnel carpiano puede ocasionar lesión directa del nervio, afectando al transporte axonal o comprimiendo los vasos a nivel del perineuro, provocando isquemia del nervio mediano. Los principales hallazgos encontrados en la compresión del nervio mediano revelan la presencia de edema y engrosamiento de las paredes de los vasos en el interior del endoneuro y perineuro. (1,4)

La sintomatología puede presentarse en persona predisuestas por el tipo de trabajo que realizan (movimientos repetidos de flexo-extensión de muñeca y manos) o por su disposición anatómica. También puede tener origen traumatológico (fracturas), puede estar debido a causas médicas

como patologías asociadas (hipotiroidismo, obesidad, diabetes mellitus, etc.) e incluso puede ser de origen idiopático en muchos casos. (1,2)

**Clínica:** Por lo general, el inicio de la sintomatología suele ser insidioso, y rara vez presenta un inicio agudo. Su evolución habitualmente es lenta, aunque puede variar en cada caso. Los síntomas más característicos del STC son el dolor y las parestesias en el territorio inervado por el nervio mediano con posibilidad de irradiación ocasional al antebrazo, codo e incluso hombro. (2,5) La afectación suele presentarse de forma bilateral, pero es habitual que los síntomas sean más intensos en uno de los dos lados. Inicialmente la sintomatología es más intensa por la noche, pudiendo llegar a despertar al paciente. Los síntomas pueden empeorar al realizar determinadas actividades manuales como movimientos de flexo-extensión de muñeca y mano, conducir o escribir. Los síntomas pueden ceder con la agitación de la mano, elevación del brazo o introduciendo las manos en agua tibia. (1,2) La sintomatología cursa de la siguiente forma: (1,4,6)

- En estadios precoces predominan los síntomas sensitivos con alteraciones del tacto en la punta de los dedos, y leve debilidad y atrofia de la musculatura tenar.
- Conforme el STC progresa en intensidad o se cronifica, se hacen más evidentes los síntomas motores. Se produce cierta dificultad para la coordinación de movimientos finos de los dedos, y parestesias de la musculatura inervada por el mediano que da lugar a una disminución de la capacidad y fuerza de agarre.
- En estadios más avanzados, es característica la atrofia de la musculatura tenar, con gran repercusión no solo a nivel laboral, sino a la hora de realizar las actividades instrumentales básicas de la vida diaria (AIVD).

**Diagnóstico:** El diagnóstico del STC es fundamentalmente clínico basándose principalmente en la historia clínica y en los hallazgos encontrados en la exploración física (presencia de parestesias y/o dolor en el territorio de inervación del nervio mediano). (1,5) Existen diversas maniobras exploratorias empleadas para el diagnóstico del STC, siendo las más utilizadas en la práctica clínica las siguientes:

- **Signo de Tinel:** consiste en la percusión con un martillo de reflejos

sobre el ligamento anular del carpo. Se considera positivo si produce descarga eléctrica a nivel del segundo y tercer dedo. La sensibilidad y especificidad recogida en diferentes trabajos es muy variada. Podemos encontrar valores de 40-90% y 50-100% respectivamente. (2,7,8)

- **Maniobra de Phalen:** Los valores de sensibilidad y especificidad también son muy variables, pudiendo encontrar valores de 10-80% y 50-90% respectivamente. (1,7,8)
- **Test de Durkan:** se realiza ejerciendo presión con los pulgares sobre la cara palmar de la muñeca, proximal al espacio entre las regiones tenar e hipotenar durante 30 segundos. Se considera positiva si se reproducen parestesias durante la duración del test. (1,2)
- **Prueba de abducción del pulgar:** se considera positiva cuando encontramos debilidad en el movimiento de abducción contrarresistencia del dedo pulgar.

Sin embargo, todas estas pruebas tienen un valor diagnóstico limitado. Por ello, la realización de un electromiograma y un estudio de velocidad de conducción nerviosa es clave para confirmar o descartar la presencia de STC y valorar el grado de afectación del nervio mediano. Sin embargo, la normalidad de ambos estudios no descarta el STC dado que no son lo suficientemente sensibles y porque puede existir una significativa variabilidad en el método electrofisiológico seguido. (1,2,9)

También es necesario realizar un diagnóstico diferencial con procesos que también causen disestesias manuales como mielopatía cervical, síndrome toracobraquial, radiculopatías cervicales y otras neuropatías periféricas. (5,9)

**Tratamiento:** El tratamiento del STC debe basarse en la severidad del mismo (5). Es por ello que en los casos de STC de leve o moderada intensidad se optará por un tratamiento conservador mientras que para los casos de STC de grave intensidad el tratamiento elegido será el quirúrgico. Existen numerosos tratamientos conservadores para el STC, pero no existe consenso sobre las mejores técnicas no quirúrgicas disponibles para los pacientes con afectación leve o moderada. (10) Las principales técnicas empleadas en el tratamiento conservador son las siguientes:

- Medidas no farmacológicas:
  - Férula inmovilizadora de muñeca en posición neutra: con el objetivo de inmovilizar la muñeca y disminuir la presión en el túnel carpiano para permitir así la realización de las AVD. (4) Se recomienda el uso de la misma por la noche y el tiempo que sea necesaria durante el día. (1)
  - Fisioterapia: como medida para reducir las fuerzas compresivas sobre el nervio mediano. (11) Se emplean diversas técnicas de terapia manual como la movilización de tejidos y articulaciones, masaje funcional, tracciones y técnicas neurodinámicas de deslizamiento neural. (10) Por otra parte, también se emplea la electroterapia (laser y ultrasonidos) aunque existe cierta controversia sobre la efectividad de este último. (12)
- Medidas farmacológicas:
  - Corticoides orales: se ha demostrado cierta mejoría sintomática con su uso, aunque su eficacia es menor que la de las infiltraciones locales de corticoesteroides. (1)
  - Infiltraciones locales de corticoesteroides: con el objetivo de disminuir la inflamación de los tejidos circundantes al nervio mediano y recuperar la funcionalidad de la mano (1)(11)

La cirugía descompresiva se suele indicar cuando el STC no responde al tratamiento conservador, cuando existen lesiones neurológicas persistentes o prolongadas, o en casos de atrofia muscular. No existen grandes diferencias en cuanto a la técnica empleada, como pueden ser las técnicas endoscópicas o la cirugía descompresiva. (2,11)

**Factores de riesgo:** Las principales condiciones de riesgo que juegan un papel importante en el desarrollo de STC son las siguientes: (1,6)

- Movimientos repetidos de muñeca (flexo-extensión y prono-supinación) y dedos, y movimientos repetidos de prensión o pinza manual.
- Apoyos prolongados sobre el talón de la mano
- Golpeteo repetido con el talón de la mano
- Posturas forzadas mantenidas de muñeca
- Utilización regular de herramientas vibrátiles

Por otra parte, el Síndrome de Dolor Regional Complejo (SDRC), también conocido antiguamente como Distrofia Simpático Refleja o Síndrome de Suddeck, es una afección dolorosa que constituye un conjunto de síntomas caracterizados por la presencia de dolor regional de predominio distal en extremidades, acompañado de signos inflamatorios externos y neurovasculares que afectan a todos los tejidos orgánicos. (13)

La Asociación internacional para el estudio del dolor acordó adoptar en 1993 la denominación de SDRC, y un año después, en 1994 lo clasificó en dos tipos; tipo I (Distrofia común) el más frecuente (90%) cuando no encontramos ninguna lesión nerviosa, y tipo II (Causalgia) en cuyo caso sí que se identifica una lesión nerviosa responsable de dicha distrofia. (13-15)

**Epidemiología:** Puede aparecer en ambos sexos, siendo entre 3 y 4 veces más frecuente en el sexo femenino (60-80%), a cualquier edad, con una edad media de presentación a los 45 años, y sin predilección de razas. La incidencia del SDRC varía enormemente desde 0,05% al 35%, siendo la principal causa de estas grandes variaciones el tipo de población analizada y los criterios diagnósticos empleados. Afecta con mayor frecuencia a una única extremidad con mayor predominancia en el hemicuerpo izquierdo. (13,14,16,17)

**Etiopatogenia:** Su causa es todavía desconocida, siendo el antecedente traumático menor la más frecuente (Ej. fractura de Colles) seguido de cirugías menores (Ej. síndrome del túnel del carpo). (16-18)

La patogenia no es del todo clara. La hipótesis tradicional defiende una respuesta refleja anómala del sistema simpático. (13) En los mecanismos fisiopatológicos parecen participar: un factor desencadenante, la neurotransmisión del impulso nervioso a centros simpáticos regionales, la percepción posiblemente distorsionada del mensaje y una respuesta neurovegetativa desmesurada en intensidad y extensión, anormalmente prolongada, que desencadena una alteración regional y mantenida de la microcirculación. (16)



**Clínica:** La localización de los signos y síntomas son por lo general de predominio distal en extremidades (mano o pie), siendo las manifestaciones clínicas más frecuentes: (13-15,19)

1. **Dolor y alteración de la sensibilidad:** descrito como un dolor intenso y profundo, en muchos casos exacerbado con el movimiento, cambios de temperatura o ligera presión sobre la zona afectada. Dentro de las alteraciones sensitivas podemos encontrar déficit sensorial, alodinia, hiperalgesia e hiperestesia, incluso hipoalgesia e hipoestesia.
2. **Trastornos motores:** puntos gatillo activos que pueden limitar el movimiento a causa del dolor, debilidad muscular, temblores, contracciones musculares involuntarias (mioclonías), atrofia muscular/ósea, así como un incremento de la rigidez articular como consecuencia de la inmovilización resultante del miedo al movimiento.
3. **Alteraciones autonómicas:** muy frecuente la presencia de edema y tumefacción. Alteraciones como la vasodilatación o la vasoconstricción pueden dar lugar a una sudoración anormal (híper o hipohidrosis), y cambios en la temperatura corporal y en la coloración de la piel (piel rojiza o azulada) en comparación con el lado contralateral.
4. **Cambios trófico-cutáneos:** alteración del crecimiento normal de las faneras (uñas y vello), atrofia de la piel con aspecto fina y brillante, hiperqueratosis y fibrosis a nivel articular y fascial.
5. **Trastornos de la percepción corporal:** incluye trastornos como la heminegligencia, alteración de la propiocepción y percepción alterada de la extremidad afectada.

**Factores de riesgo:** De acuerdo a diversos estudios, el sexo femenino es uno de los factores de riesgo para desarrollar SDRC, dado que ocurre con mayor frecuencia en mujeres. (17,18,20) Los traumatismos de baja y moderada intensidad también indican una mayor disposición a desarrollar SDRC aunque existe controversia dado que otros artículos aseguran no existir relación entre la lesión ósea y la tendencia a desarrollar SDRC. (17,21) Del mismo modo, también existe controversia en cuanto a las fracturas reducidas y la tendencia a desarrollar SDRC, dado que algunos artículos aseguran una mayor tendencia a desarrollar SDRC tras fracturas reducidas.(17) Por otra parte, no existe relación entre afecciones como la

diabetes o la artritis y el SDRC, por lo tanto estas afecciones no son predictivas de desarrollar SDRC. Tampoco existe relación entre el estado depresivo y la tendencia a desarrollar SDRC, sino más bien los problemas psicológicos son el resultado y no la causa de SDRC. (17,22)

**Diagnóstico:** No existen signos ni síntomas patognómicos, ni una prueba diagnóstica definitiva para el SDRC. Se ha tratado de llegar a criterios diagnósticos estandarizados que faciliten la identificación y su tratamiento. (13,16) En 2003, los criterios diagnósticos fueron revisados por un subgrupo de la IASP, y los resultados fueron publicados en 2007, siendo finalmente aprobados por la IASP en 2012 bajo el nombre de criterios de Budapest (Tabla 1), contando con una sensibilidad del 85% y una especificidad del 69%. (13–15,23)

Es necesario descartar otras enfermedades que puedan explicar dichos síntomas y signos, como pueden ser artritis reumáticas o infecciosas. Aunque nos debemos basar en la anamnesis y la exploración física para el diagnóstico del SDRC existen pruebas complementarias que nos pueden ayudar a confirmar alteraciones del flujo sanguíneo, de la mineralización ósea o de la temperatura. (13,15) Sin embargo, la realización de pruebas diagnósticas innecesarias da lugar al retraso en el inicio del tratamiento.

- |                                                                                                                                                                                                                                                                                                                                                                                                                                                                                                                                                                                                                                                                                                                                                                                                                                                                                                                                                                                                                                                                                                                                                                                                                                                                                                                                                                                                                                                                                             |
|---------------------------------------------------------------------------------------------------------------------------------------------------------------------------------------------------------------------------------------------------------------------------------------------------------------------------------------------------------------------------------------------------------------------------------------------------------------------------------------------------------------------------------------------------------------------------------------------------------------------------------------------------------------------------------------------------------------------------------------------------------------------------------------------------------------------------------------------------------------------------------------------------------------------------------------------------------------------------------------------------------------------------------------------------------------------------------------------------------------------------------------------------------------------------------------------------------------------------------------------------------------------------------------------------------------------------------------------------------------------------------------------------------------------------------------------------------------------------------------------|
| <ol style="list-style-type: none"><li>1. <i>Dolor continuo</i>, desproporcionado para el evento que lo pudo provocar</li><li>2. <i>Síntomas</i> (debe cumplir un mínimo de un síntoma en tres de las cuatro categorías)<ul style="list-style-type: none"><li>• Sensorial: hiperestesia y/o alodinia</li><li>• Vasomotor: asimetría de la temperatura cutánea y/o asimetría del color cutáneo y/o cambios de color cutáneo</li><li>• Sudomotor: edema y/o cambios de sudoración y/o sudoración asimétrica</li><li>• Motor: disminución del rango de movilidad y/o disfunción motora (temblor, distonía, debilidad) y/o cambios tróficos (en la piel, el vello, las uñas)</li></ul></li><li>3. <i>Signos</i> (debe cumplir un mínimo de un signo en dos o más de las cuatro categorías)<ul style="list-style-type: none"><li>• Sensorial: evidencia de hiperalgesia (a la punción) y/alodinia (al tacto/térmica/presión profunda/movimiento articular)</li><li>• Vasomotor: evidencia de asimetría de la temperatura cutánea &gt;1 °C y/o asimetría del color cutáneo y/o cambios de color cutáneo</li><li>• Sudomotor: evidencia de edema y/o cambios de sudoración y/o sudoración asimétrica</li><li>• Motor: evidencia de disminución del rango de movilidad y/o disfunción motora (temblor, distonía, debilidad) y/o cambios tróficos (en la piel, el vello, las uñas)</li></ul></li><li>4. <i>Descartar otras patologías</i> que puedan explicar los síntomas y signos previos</li></ol> |
|---------------------------------------------------------------------------------------------------------------------------------------------------------------------------------------------------------------------------------------------------------------------------------------------------------------------------------------------------------------------------------------------------------------------------------------------------------------------------------------------------------------------------------------------------------------------------------------------------------------------------------------------------------------------------------------------------------------------------------------------------------------------------------------------------------------------------------------------------------------------------------------------------------------------------------------------------------------------------------------------------------------------------------------------------------------------------------------------------------------------------------------------------------------------------------------------------------------------------------------------------------------------------------------------------------------------------------------------------------------------------------------------------------------------------------------------------------------------------------------------|

**Tabla 1:** Criterios diagnósticos de SDRC de la IASP (Criterios de Budapest)

**Tratamiento:** El tratamiento debe iniciarse tan pronto como se confirme el diagnóstico de SDRC. (14) Requiere un abordaje multidisciplinar e individualizado basado en las características de cada paciente, que además

del control del dolor esté encaminado a la recuperación funcional del miembro afectado. (15,16)

- Educación e información del paciente: es importante que tanto el paciente como sus familiares tengan un conocimiento apropiado del SDRC con el fin de comprender los síntomas y el curso de la enfermedad. Es importante también una correcta educación en las diferentes terapias prescritas y una adecuada orientación a nivel laboral. (13,14)
- Tratamiento farmacológico: Es frecuente la utilización de AINES en fase aguda con el objetivo de disminuir el dolor y la inflamación, aunque no cuentan con suficiente evidencia como tratamiento eficaz para el dolor. Los corticoides también han demostrado tener un efecto beneficioso sobre el dolor, el edema y la movilidad pero su uso es controvertido por sus efectos negativos sobre la masa ósea. Los opiáceos, adyuvantes (antidepresivos y antiepilépticos), bifosfonatos y la calcitonina también han demostrado eficacia en el tratamiento del dolor neuropático. (13,15)
- Tratamiento rehabilitador: su inicio precoz es básico para intentar evitar la atrofia y las contracturas musculares, incluyendo fisioterapia y terapia ocupacional. Encontramos diferentes abordajes como la cinesiterapia activa y pasiva, estimulación sensorial (texturas, baños de contraste), drenaje linfático, TENS y terapia de espejo entre otros. (13,15,24)
- Tratamiento psicológico: es recomendable la aplicación de tratamiento psicológico en casos más severos. (13,14)
- Técnicas intervencionistas: existen pocas técnicas médico-quirúrgicas conocidas para el SDRC y poca evidencia sobre su eficacia a corto y largo plazo. Algunas de estas técnicas son: bloqueos simpáticos, simpatectomías y perfusiones intratecales entre otras. (14,15)

### **Objetivo del estudio**

El objetivo del presente estudio es analizar el efecto de un plan de intervención fisioterápico y su consiguiente evolución en un paciente con síndrome del túnel carpiano y síndrome de dolor regional complejo tipo I.

## **2. METODOLOGÍA**

---

### **2.1 Diseño del estudio**

El presente trabajo describe un caso clínico mediante un estudio intrasujeto n=1 con diseño AB, longitudinal y prospectivo en el que se analiza la relación existente entre el plan de tratamiento fisioterápico aplicado y la mejora funcional de un paciente con síndrome del túnel carpiano y síndrome de dolor regional complejo tipo I.

El paciente dio su aprobación para participar en el estudio mediante un consentimiento informado (Anexo I).

### **2.2 Presentación del caso**

Varón de 63 años de edad que sufre una caída en bicicleta hacia delante con los brazos extendidos a fecha de 19/07/2016 por la mañana (11:00 a.m.). Instantes después de la caída describe un dolor muy intenso en toda la palma de la mano izquierda seguido de dolor a nivel de la cabeza radial del mismo lado, acompañado de mareo y bajada de tensión.

Decide acudir al servicio de urgencias del HCU ese mismo día por la tarde (16:00 p.m.) donde le diagnostican una fractura subcapital de cabeza de radio izquierda no desplazada y desplazamiento anterior y posterior de las almohadillas grasas supracondíleas. Finalmente le aplican una inmovilización de antebrazo con yeso y férula durante tres semanas.

Durante el periodo de inmovilización refiere ligero hormigueo en la mano. Tras la retirada del yeso, las parestesias y hormigueos se acentúan, especialmente por la cara palmar y cara dorsal, a nivel de los tres primeros dedos. Pasadas tres semanas, en la revisión deciden realizarle una electromiografía que determina un atrapamiento del nervio mediano bilateral a nivel del carpo de moderada intensidad en el lado derecho y grave en el lado izquierdo.

Ante estos resultados, deciden llevar a cabo una exoneurólisis del nervio

mediano del lado izquierdo a fecha de 02/11/2016. Pasado un mes, acude al servicio de rehabilitación del HCU con sintomatología agravada.

### **2.3 Valoración fisioterápica inicial**

La valoración inicial se llevó a cabo durante los días 29 y 30 de noviembre de 2016. (Todas las escalas y test de valoración empleados se encuentran explicados en el Anexo II.)

#### **2.3.1 Anamnesis y antecedentes personales**

- Edad: 63 años
- Profesión: jubilado (previamente trabajó de delineante)
- Miembro superior dominante: derecho
- Afecciones médicas: hipercolesterolemia
- Intervenciones previas: Amigdalectomía
- Alergias: Nolotil y Pirazolonas
- Medicación: previamente Simvastina 20 mg. Actualmente Dezacor 30 mg y Neurontín.

#### **2.3.2 Inspección visual**

Inspección visual local a nivel de mano y antebrazo del lado izquierdo (comparado con el lado contralateral):

Respecto al trofismo de la piel; buena coloración de la piel, con textura muy fina y sin alteraciones de las faneras. Temperatura ligeramente elevada. Presencia de hiperhidrosis. Si alteraciones vasculares. Estado de la cicatriz retraída e hipertrófica, e inflamación en eminencias tenar e hipotenar, y cara palmar de las cabezas de los metacarpianos. Fascia palmar ligeramente fibrosada.

No se observan alteraciones del tono muscular ni presencia de edema. Velocidad de movimiento articular de muñeca y dedos reducida. Ausencia de pliegues de flexión interfalángicos en segundo y tercer dedo. No utiliza órtesis de muñeca.

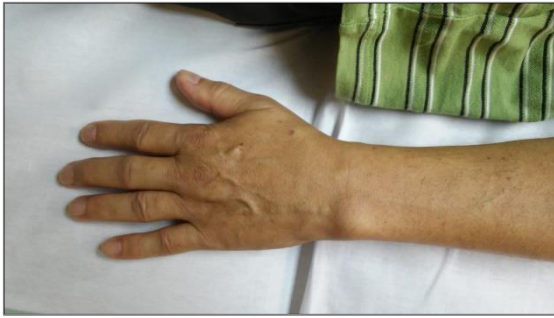

Figura 1. Inspección visual, visión dorsal.

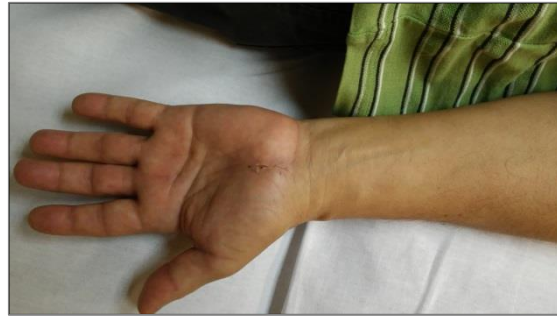

Figura 2. Inspección visual, visión ventral.

### 2.3.3 Valoración del dolor y descripción de los síntomas

La sintomatología que presenta el paciente es la siguiente: hormigueos y parestesias (sensación de acorchamiento al tocar) en mitad radial de la cara palmar, parte distal de las falanges, parte interna del segundo y tercer dedo, y en dedo pulgar a nivel de la cara palmar e interna.

Los síntomas que refiere no varían durante el día sino que se mantienen prácticamente constantes, a excepción de la noche, donde se agrava ligeramente la sintomatología. Además, utiliza muy poco la mano izquierda y no coge objetos pesados con ella.

El dolor fue valorado mediante la escala visual analógica (VAS) señalando un valor de 8 sobre 10 (Anexo II).

### 2.3.4 Exploración motora

#### Valoración de la movilidad articular (Balance articular)

La amplitud de movimiento articular se valoró mediante goniometría de las articulaciones del codo, muñeca y dedos.

Encontramos cierta limitación en la flexión de codo y en la flexo-extensión de muñeca tanto en activo como en pasivo. Sin embargo, en comparación con el lado contralateral no se aprecia a penas diferencia en la movilidad activa, lo que nos hace indicar que su rango articular no variaría demasiado en condiciones normales. Por otra parte también se observa restricción del movimiento activo en la flexión de las articulaciones metacarpofalángicas e interfalángicas proximales.

En la siguiente tabla (Tabla 2) se recogen los rangos de movimiento articular obtenidos tanto de forma activa como pasiva en ambos lados del cuerpo.

LADO IZQUIERDO (LADO AFECTO)			LADO DERECHO		
Movimiento	Activo	Pasivo	Movimiento	Activo	Pasivo
Flexión codo	130°	135°	Flexión codo	125°	130°
Extensión codo	0°		Extensión codo	0°	
Supinación antebrazo	90°		Supinación antebrazo	90°	
Pronación antebrazo	78°	85°	Pronación antebrazo	85°	
Flexión dorsal muñeca	62°	68°	Flexión dorsal muñeca	65°	70°
Flexión palmar muñeca	60°	65°	Flexión palmar muñeca	60°	80°
Desviación radial	15°	18°	Desviación radial	15°	18°
Desviación cubital	35°	40°	Desviación cubital	40°	
Flexión MCF	75°	82°	Flexión MCF	90°	
Flexión IF Proximal	70°	85°	Flexión IF Proximal	80°	85°

Tabla 2: Rangos de amplitud de movimiento obtenidos en balance articular bilateral.

### Valoración de la función y la fuerza muscular (Balance muscular)

Se valoraron, por medio de la Escala de Daniels (25) (Anexo II), todos los músculos inervados por el nervio mediano así como los principales músculos sinergistas.

En las siguientes tablas (Tablas 3 y 4) se recogen los resultados obtenidos bilateralmente:

Músculos n. mediano	Acción	Lado izquierdo	Lado derecho
<b>Pronador redondo y pronador cuadrado</b>	Pronación de antebrazo	Grado 5 sin molestias	Grado 5 sin molestias
<b>Palmar mayor</b>	Flexión de muñeca + desviación radial	Grado 3 con pinchazo moderado en túnel del carpo	Grado 5 sin molestias
<b>Palmar menor</b>	Flexión de muñeca	Grado 4 con hormigueo y sin sensación de tacto en cara palmar 2º y 3º dedo	Grado 5 sin molestias
<b>Flexor superficial de los dedos</b>	Flexión IF proximal	Grado 3 con dolor profundo en 2º y 3º dedo. Grado 5 sin molestias en 4º y 5º dedo	Grado 5 sin molestias
<b>Flexor profundo de los dedos (II y III dedo)</b>	Flexión IF distal	Grado 4 con hormigueo en yema dedo índice	Grado 5 sin molestias

<b>Flexor corto del pulgar</b>	Flexión MCF pulgar	Grado 4 con sensación de rigidez en 3 <sup>er</sup> dedo	Grado 5 con leve pinchazo en túnel del carpo
<b>Abductor corto del pulgar</b>	Abducción pulgar	Grado 5 sin molestias	Grado 5 sin molestias
<b>Oponente del pulgar</b>	Oposición pulgar	Grado 4 sin síntomas pero vence poca resistencia	Grado 5 sin molestias
<b>Lumbricales (I y II)</b>	Flexión MCF + extensión IF	Grado 3 con sensación de rigidez en 3 <sup>er</sup> dedo (siente como si no tuviese dedo)	Grado 5 sin molestias

**Tabla 3:** Balance muscular obtenido en los músculos inervados por el nervio mediano

<b>Músculos sinergistas</b>	<b>Acción</b>	<b>Lado izquierdo</b>	<b>Lado derecho</b>
<b>Braquiorradial</b>	Flexión de codo en pronosupinación intermedia	Grado 5 sin molestias	Grado 5 sin molestias
<b>Cubital anterior</b>	Flexión de muñeca + desviación cubital	Grado 3 con sensación de rigidez en 3 <sup>er</sup> dedo y toda la palma mano.	Grado 5 sin molestias
<b>Primer radial</b>	Extensión de muñeca + desviación radial	Grado 3 con ligero pinchazo en túnel del carpo	Grado 5 con pinchazo suave en túnel del carpo

**Tabla 4:** Balance muscular obtenido en los principales músculos sinergistas del nervio mediano

### Valoración de movimientos reflejos

La exploración de los reflejos se llevó a cabo mediante la escala de Seidel (Anexo II), obteniendo una respuesta refleja normal en todos los movimientos reflejos explorados.

<b>Reflejo</b>	<b>Lado izquierdo</b>	<b>Lado derecho</b>
<b>Bicipital</b>	++	++
<b>Estilo-radial</b>	++	++
<b>Cúbito-pronador</b>	++	++

**Tabla 5:** Valores obtenidos en la escala de Seidel de la valoración de movimiento reflejos

### 2.3.5 Exploración sensitiva

Se evaluó tanto la sensibilidad superficial como la profunda de manera bilateral (Anexo II). El paciente permaneció con los ojos cerrados durante toda la exploración sensitiva.



### Evaluación de la sensibilidad superficial

- **Tacto ligero:** (examinado con un clínex en el territorio del n. mediano) sensibilidad ligeramente disminuida en cara palmar de la mano y dedo pulgar, y extremo distal de la cara dorsal del tercer dedo.
- **Dolor superficial:** (examinado con un alfiler en el territorio del n. mediano) sensibilidad ausente en la yema de los 3 primeros dedos y ligeramente en la cara palmar de la mano.
- **Termosensibilidad:** (examinada con dos botellas de agua a diferente temperatura en el territorio del n. mediano) sensibilidad normal conservada.

Sensibilidad Superficial	Lado izquierdo	Lado derecho
Tacto ligero	1	2
Dolor superficial	1 / 0	2
Termosensibilidad	2	2

Tabla 6: Valores obtenidos en la evaluación de la sensibilidad superficial

### Valoración del tacto ligero con estesiografía

Se llevó a cabo una valoración de la sensibilidad táctil mediante una estesiografía utilizando los monofilamentos de Semmes-Weinstein de proximal a distal, para cuantificar el umbral de presión. De esta manera se localizaron y cartografiaron las áreas de la mano con hipoestesia, siendo mayor la alteración sensitiva cuanto mayor sea el valor asignado al monofilamento. La siguiente imagen (Figura 3) muestra el último monofilamento percibido en las distintas áreas de la mano izquierda.

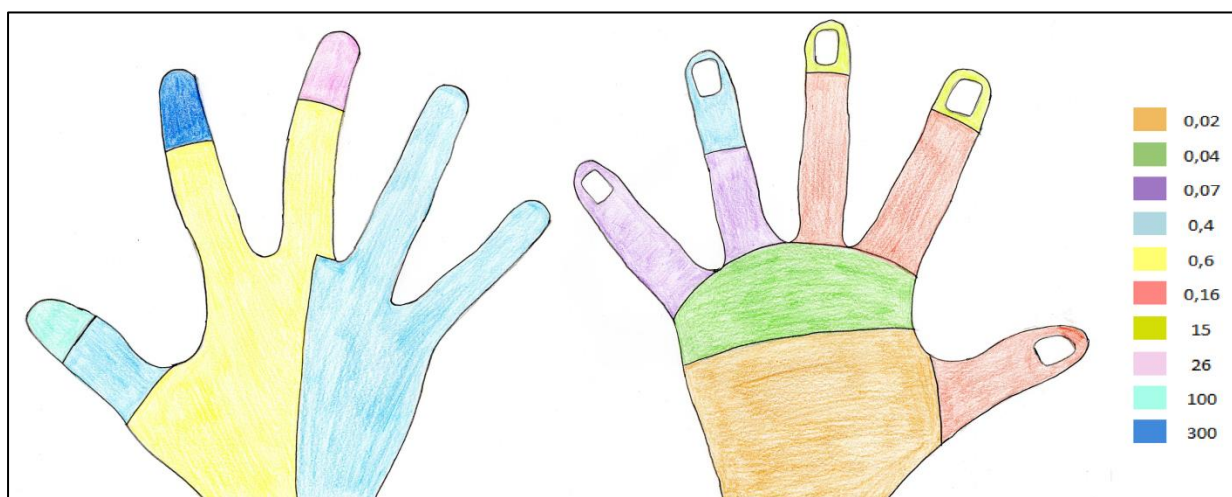


Figura 3. Mapa cartográfico de la cara palmar y dorsal de la mano izquierda con monofilamentos de Semmes-Weinstein

### Evaluación de la sensibilidad profunda

- **Cinestesia:** (examinada pidiendo al paciente que reproduzca con la extremidad superior contralateral la posición en la que se encuentra su muñeca y dedos) Presencia de hormigueos en cara palmar de la mano.
- **Palestesia:** (examinada con diapason sobre apófisis estiloides de cúbito y radio, y cabeza metacarpianos) Sin alteraciones de la sensibilidad.
- **Estereognosia:** (examinada pidiendo al paciente reconocer objetos a través del tacto) Dificultad y lentitud a la hora de reconocer objetos (moneda y llave) utilizando únicamente los tres primeros dedos.
- **Grafoestesia:** (examinada pidiendo al paciente reconocer marcas aplicadas en la piel) Sin alteraciones de la sensibilidad.

Sensibilidad Profunda	Lado izquierdo	Lado derecho
Cinestesia	1	2
Palestesia	2	2
Estereognosia	1	2
Grafoestesia	2	2

Tabla 7: Valores obtenidos en la evaluación de la sensibilidad profunda

### 2.3.6 Exploración de los desfiladeros escapulo-torácicos

Con el objetivo de descartar un compromiso de la arteria subclavia y del plexo braquial se llevaron a cabo los siguientes test (Anexo II):

Test	Localización	Resultado
Jackson	Agujeros de conjunción	Negativo en ambos lados
Adson	Desfiladero interescalénico	Negativo en ambos lados
Eden	Desfiladero costoclavicular	Negativo en ambos lados
Wright	Desfiladero del pectoral menor	Negativo en ambos lados

Tabla 8: Resultados obtenidos en test de Jackson, Adson, Eden y Wright

### 2.3.7 Exploración de la mecanosensibilidad

#### Palpación neural

Se llevó a cabo la palpación del nervio mediano mediante la percusión del nervio (signo de Tinel) a lo largo de su recorrido. La siguiente tabla (Tabla 9) muestra los resultados obtenidos en las distintas localizaciones.

Plexo braquial (En cuello)	En axila	En codo	En muñeca
No produce síntomas en ningún lado	No produce síntomas en ningún lado	No produce síntomas en ningún lado	Presencia de pinchazos y hormigueos en lado izquierdo

**Tabla 9:** Hallazgos tras palpación neural del nervio mediano en distintas localizaciones

También se llevó a cabo el test de Durkan en ambos lados obteniendo los siguientes resultados:

- **Test de Durkan lado izquierdo:** positivo, pinchazos a nivel del túnel del carpo a los 20 segundos del inicio del test.
- **Test de Durkan lado derecho:** negativo, sin ningún tipo de síntoma.

#### Cierre de la interfase

Valoramos la sintomatología en relación al movimiento de la articulación de la muñeca mediante el test de Phalen y Phalen invertido.

- **Test de Phalen:** negativo, al principio presentó hormigueos pero desaparecieron a los pocos segundos del inicio del test.
- **Test de Phalen invertido:** positivo con ligero hormigueo en dedo pulgar y yema del tercer dedo a los 30 segundos del inicio del test.

#### Test de alivio de la interfase

Con la muñeca del paciente en posición neutra, se realizó una apertura estática del canal del carpo durante treinta segundos con el objetivo de comprobar si existía una mejoría en la sintomatología. En este caso, la apertura estática del canal carpiano alivia los síntomas del paciente.

#### Test neurodinámico del nervio mediano

Se realiza el test neurodinámico del nervio mediano con el paciente en decúbito supino sobre la camilla siguiendo el siguiente orden: depresión de la cintura escapular, abducción y rotación externa de hombro, supinación de antebrazo, extensión de muñeca y dedos, y extensión de codo.

En primer lugar, se realiza el test en el miembro superior izquierdo. El paciente comienza a sentir síntomas habituales para él al llegar a los primeros grados de extensión de muñeca. Dichos síntomas aparecen en los dedos de la mano en forma de pinchazos en la cara interna del pulgar y cara palmar de los tres primeros dedos con una intensidad de 3/10 (VAS). Al pedirle una inclinación contralateral cervical, los síntomas aumentan, lo que hace indicar una afección del nervio mediano.

Posteriormente se realiza el test en el miembro superior derecho. La aparición de los primeros síntomas se da en los últimos grados de extensión de muñeca, a nivel de la palma de la mano, con sensación de tirantez pero no hormigueos en este caso. La intensidad de los síntomas es de 1/10 (VAS). Al realizar la inclinación contralateral cervical, el paciente describe mayor sensación de tirantez pero sin hormigueos.

#### Valoración de la región cervical

Para descartar una patología de origen cervical como una radiculopatía, se examinó la región cervical mediante movimientos de tracción, compresión e inclinaciones laterales.

Tracción	Compresión	Inclinación homolateral	Inclinación contralateral
No varían los síntomas	No varían los síntomas	No varían los síntomas	No varían los síntomas

**Tabla 10:** Hallazgos encontrados en región cervical

#### 2.3.8 Cuantificación de la capacidad funcional

Para evaluar la severidad de los síntomas se pidió completar al paciente el **cuestionario de Boston para el síndrome del túnel carpiano** (Anexo II), obteniendo una puntuación final de 3,45/5.

Para evaluar la capacidad funcional del miembro superior el paciente completó la versión española del **cuestionario de Discapacidad del Brazo, Hombro y Mano (DASHe)** (Anexo II) obteniendo una puntuación final de 40/100.

## **2.4 Diagnóstico fisioterápico**

Paciente sin alteraciones sistémicas, con importante alteración sensitiva.

Presencia de pinchazos y hormigueos en la cara palmar inmediatamente proximal a la muñeca, en el túnel del carpo, a la palpación. Sensibilidad táctil disminuida (hipoestesia) y sensación desagradable a la palpación (parestesia) en el territorio de distribución del nervio mediano junto con sensación de dolor disminuida ante estímulos dolorosos (hipoalgesia) especialmente en la yema de los tres primeros dedos.

Hipomovilidad de la articulación de la muñeca en los movimientos de flexión palmar y flexión dorsal, y de la articulación del codo en el movimiento de flexión.

Disminución de la fuerza de la musculatura anterior del antebrazo y mano acompañada de una disminución de la velocidad de movimiento articular a nivel de muñeca, mano y dedos. Aponeurosis palmar ligeramente fibrosada. Disminución de la capacidad funcional.

Todo ello nos hace indicar un atrapamiento del nervio mediano a nivel del túnel del carpo acompañado de un déficit sensitivo, que se corresponde con el diagnóstico clínico de síndrome del túnel del carpo.

## **2.5 Objetivos del tratamiento fisioterápico**

- A corto plazo (Primera fase):
  - Disminuir el dolor y la inflamación
  - Mejorar la mecanosensibilidad
  - Mejorar el estado de la cicatriz
  - Aumentar el rango de amplitud articular de muñeca y dedos, y mejorar la calidad de movimiento articular.
  
- A largo plazo (Segunda fase):
  - Mejorar la capacidad funcional del miembro superior afecto
  - Normalizar la sensibilidad (hipoestesia e hipoalgesia)
  - Mejorar la sensación desagradable a la palpación (parestesias)
  - Aumentar la fuerza y el tono de la musculatura del antebrazo
  - Mantener y/o aumentar el rango de amplitud articular conseguido

## **2.6 Plan de intervención fisioterápico**

El tratamiento descrito a continuación se inició el 1 de diciembre de 2016, una vez realizada la valoración inicial, y concluyó el 20 de enero de 2017. Se realizaron cinco sesiones semanales (lunes a viernes) a excepción de la última semana en la que sólo se realizaron dos sesiones (martes y jueves) de una duración aproximada de noventa minutos a través de un tratamiento individualizado.

El plan de tratamiento se dividió en dos fases de acuerdo a la consecución de los objetivos fijados anteriormente y la evolución del paciente a lo largo de las sesiones:

### *Primera fase:*

#### **1. Masoterapia:**

Con el objetivo de activar la circulación y relajar la musculatura se comenzó aplicando **fricciones y amasamiento** sobre la musculatura flexora del antebrazo (pronador redondo, palmar mayor, palmar menor y cubital anterior).

Para el tratamiento de los puntos gatillo miofasciales presentes se aplicó la técnica de **inhibición por presión** (compresión isquémica) a nivel de la musculatura de la eminencia tenar (flexor corto del pulgar, abductor corto del pulgar, oponente del pulgar y aductor del pulgar) y a nivel del pronador redondo.

También se llevó a cabo la técnica de **masaje funcional** hacia el acortamiento sobre el músculo pronador redondo para disminuir el dolor, y **masaje compartimental** a nivel de la musculatura flexora superficial del antebrazo con el objetivo de movilizar los tabiques musculares y sus tendones.

## 2. Tracciones articulares

Con el objetivo de aliviar el dolor y disminuir la rigidez se aplicó **tracción grado I-II** sobre las articulaciones humerocubital, humerorradial, trapecio-metacarpiana, metacarpofalángicas, interfalángicas proximales, interfalángicas distales y entre la primera y la segunda hilera del carpo. De esta manera conseguimos una pequeña separación de las facetas articulares quedando anuladas las fuerzas compresivas normales que actúan sobre una articulación. Es a nivel de la articulación interfalángica distal del segundo y tercer dedo donde mayor resistencia encontramos.

Con el objetivo de aumentar la movilidad y el juego articular mediante el estiramiento de los tejidos, se aplicó **tracción-manipulación grado III** en las mismas articulaciones mencionadas anteriormente.

## 3. Cinesiterapia pasiva

Se comenzó con **movilizaciones pasivas** en todas las direcciones del movimiento de la articulación radiocarpiana (flexo-extensión y desviaciones radial y cubital), metacarpofalángicas (flexo-extensión) e interfalángicas proximales y distales (flexo-extensión), así como el movimiento de abrir y cerrar la mano.

También se realizaron movilizaciones de los huesos del carpo por separado, encontrando cierta restricción en la movilidad del hueso semilunar, por lo que se llevó a cabo una manipulación grado III de dicha estructura ósea.

## 4. Tratamiento de la cicatriz

Se comenzó realizando movilizaciones manuales de la cicatriz hipertrófica, deslizando la piel adyacente en todas las direcciones, especialmente hacia distal, donde mayor restricción encontramos.

Con el objetivo de intentar despegar las adherencias se empleó una jeringuilla a modo de succión a lo largo de toda la cicatriz.

El procedimiento se puede realizar de dos formas, o bien colocando la jeringuilla sobre un extremo de la cicatriz y hacer succión continua hasta el otro extremo, o bien desde un punto de la cicatriz realizar succión e intentar despegar la jeringuilla en todas las direcciones sin desplazarnos de ese punto.

Para acelerar la reparación del tejido post cicatricial y mejorar la elasticidad de la cicatriz se aplicó una crema reparadora (Thiomucase) mediante pequeñas presiones superficiales.

Finalmente, se aplicó en tres ocasiones una tira longitudinal de kinesiotape sobre la cicatriz. La forma de aplicación fue mediante una tira con la misma longitud que la cicatriz aproximadamente, colocada con tensión sobre la cicatriz a excepción de los anclajes. Este procedimiento se llevó a cabo durante tres viernes al finalizar la sesión, de tal manera que al principio de la semana se retiraba el kinesiotape para poder seguir tratando la cicatriz el resto de días de la semana.

## **5. Electroterapia**

Inicialmente se realizaron diez sesiones de Iontoforesis doble (establecidas por la médico rehabilitadora) con fortectortin (glucocorticoide) durante diez minutos con el objetivo de disminuir la inflamación y el dolor.

Los electrodos se colocaban de la siguiente manera: un electrodo positivo y otro negativo en epicóndilos, y un electrodo negativo en el túnel del carpo.



## 6. Estimulación somato-sensorial mediante Imaginería Motora Graduada

La imaginería motora graduada está basada en una secuencia de tres niveles que deben implementarse de forma gradual con el objetivo de intervenir en los procesos de sensibilización a nivel del sistema nervioso central implicados en los procesos de cronificación del dolor.

Los tres niveles de la IMG son:

- Restauración de la lateralidad
- Imaginería motora
- Terapia de espejo

En esta primera fase del tratamiento incluimos los dos primeros niveles, dejando el último para la segunda fase del tratamiento.

- *Restauración de la lateralidad:* el objetivo de este nivel es que el paciente adquiera la capacidad de reconocer mediante una secuencia de fotos si la sección corporal mostrada corresponde al lado izquierdo o derecho del cuerpo. De esta manera vamos a facilitar la creación de imágenes motoras (capacidad de imaginar un movimiento), basándonos en la lateralidad.

Para ello, se elaboró una secuencia de imágenes en las que se sólo se mostraba una mano y antebrazo en diferentes posiciones, de tal manera que el paciente debía reconocer si se trataba de una extremidad superior derecha o izquierda (Figura 4).

El tercer día se incrementó la dificultad añadiendo algunas imágenes volteadas y a partir del cuarto día se añadieron videos. Los resultados obtenidos se recogen en la Tabla 11.



Figura 4. Imágenes empleadas en la restauración de la lateralidad

Día	Tiempo (en segundos)	Fallos
1	52	2
2	45	1
3	35	0
4	34	0
5	32	0

Tabla 11: Resultados obtenidos en la restauración de la lateralidad

- *Imaginería motora*: para la realización de este nivel se empleó el Cuestionario de la intensidad de la imagen motora (Roberts et al, 2008) cuyos objetivos se basan en el reaprendizaje y normalización de los patrones generales de movimiento. El cuestionario consta de tres apartados: el primero hace referencia a la imagen visual externa, es decir, la capacidad en la que se ve uno mismo realizando una acción desde un punto de vista externo; el segundo apartado hace referencia a la imagen visual interna, la capacidad para obtener una imagen desde un punto de vista interno (como si estuviera mirando desde sus propios ojos), y el tercer apartado hace referencia a la imagen cinestésica, es decir, la capacidad para obtener una imagen en la que se siente uno mismo realizando la acción.

Cada apartado consta de doce ítems iguales que se valoran del 1 al 5 de acuerdo a la intensidad sentida, siendo 1 totalmente claro e intenso y 0 sin ninguna intensidad.

La imaginería motora se inició al cuarto día de tratamiento, cuando ya había una clara mejoría en la restauración de la lateralidad.

Se comenzó enseñando la imagen visual externa, y no se pasó al siguiente apartado hasta que no estuviese dominado el anterior.

Además, se añadieron tres ítems extra en cada apartado: atarse los cordones, ponerse/quitar el reloj y abrocharse un botón.

Se encargó al paciente que fuera practicando en casa con este cuestionario la capacidad para crear imágenes motoras.

Item	Verte a ti mismo realizando la acción (Imagen visual externa)					Ver desde tus propios ojos mientras realizas la acción (Imagen Visual Interna)					Sentirte a ti mismo realizando la acción (Imagen Cinestésica)				
	Perfectamente claro e intenso	Claro y razonablemente intenso	Modestamente claro e intenso	Imprecisas y débil	Ninguna imagen, solo "saber" que lo estás pensando, ni lo ves ni lo sientes	Perfectamente claro e intenso	Claro y razonablemente intenso	Modestamente claro e intenso	Imprecisas y débil	Ninguna imagen, solo "saber" que lo estás pensando, ni lo ves ni lo sientes	Perfectamente claro e intenso	Claro y razonablemente intenso	Modestamente claro e intenso	Imprecisas y débil	Ninguna imagen, solo "saber" que lo estás pensando, ni lo ves ni lo sientes
1. Caminar	1	2	3	4	5	1	2	3	4	5	1	2	3	4	5
2. Correr	1	2	3	4	5	1	2	3	4	5	1	2	3	4	5
3. Darle una patada a una piedra	1	2	3	4	5	1	2	3	4	5	1	2	3	4	5
4. Agacharse para coger una moneda	1	2	3	4	5	1	2	3	4	5	1	2	3	4	5
5. Correr escaleras arriba	1	2	3	4	5	1	2	3	4	5	1	2	3	4	5
6. Saltar de lado a lado	1	2	3	4	5	1	2	3	4	5	1	2	3	4	5
7. Lanzar una piedra al agua	1	2	3	4	5	1	2	3	4	5	1	2	3	4	5
8. Golpear una pelota al aire	1	2	3	4	5	1	2	3	4	5	1	2	3	4	5
9. Correr cuesta abajo	1	2	3	4	5	1	2	3	4	5	1	2	3	4	5
10. Ir en bici	1	2	3	4	5	1	2	3	4	5	1	2	3	4	5
11. Columpiarse	1	2	3	4	5	1	2	3	4	5	1	2	3	4	5
12. Saltar de una pared alta	1	2	3	4	5	1	2	3	4	5	1	2	3	4	5

Tabla 12: Cuestionario de la intensidad de la imagen motora (Roberts et al, 2008)

## 7. Tratamiento neural

En primer lugar, se le enseñó al paciente la posición de descarga genérica del nervio mediano (Figura 5) para que pudiera realizarla en su domicilio en momentos de dolor intenso.



Figura 5. Posición de descarga del nervio mediano

También se sugirió al paciente agitar la mano como estrategia puntual para disminuir la sintomatología. Sin embargo, los síntomas no variaban al agitar la mano.

Inicialmente, se llevó a cabo la técnica de apertura estática del canal carpiano durante 15-30 segundos de duración y entre 2-3 series de repeticiones.

Con el objetivo de mejorar la sintomatología, aumentar la mecanosensibilidad y movilizar el nervio mediano, se llevaron a cabo deslizamientos neurales. Además, la movilización neural favorece la circulación del fluido intraneural.

Se comenzó realizando **deslizamientos desde un extremo**. La posición de partida para ambos deslizamientos fue: paciente en decúbito supino, codo a noventa grados de flexión; y muñeca y dedos en posición neutra. En ambos deslizamientos la articulación de la muñeca permaneció fija:

- Deslizamientos proximales: en este caso el nervio se desliza hacia proximal al realizar una flexión pasiva de los cinco dedos.
- Deslizamientos distales: en este caso el nervio se desliza hacia distal al realizar una extensión de los dedos y abducción pasiva del pulgar.

La forma de administración fue en series de diez deslizamientos seguidos de una revaloración. En caso de ser positiva, se realizaban entre 2 y 3 series más. Además, se enseñó al paciente a realizar los ejercicios en casa.

En cuanto a la instrucción del paciente, se le informó sobre determinadas pautas como evitar posturas forzadas de flexión o extensión, evitar el cierre máximo de la mano y adoptar la posición de descarga neural en casa.

### Segunda fase:

#### **1. Masoterapia**

Se continuó realizando **masaje compartimental** con el objetivo de disminuir las adherencias entre los tabiques.

Se progresó con el **masaje funcional**, ahora hacia el estiramiento, sobre el pronador redondo para relajar el músculo y disminuir las bandas fibrosas.

#### **2. Cinesiterapia**

En esta segunda fase de tratamiento, se comenzó con movilizaciones activo-asistidas de las articulaciones del codo, radiocarpiana, metacarpofalángicas, interfalángicas proximales e interfalángicas distales en todas las direcciones de movimiento.

También se comenzó con movimientos contra resistencia de las articulaciones citadas con el objetivo de aumentar la fuerza muscular.

#### **3. Electroterapia**

Se llevaron a cabo 15 sesiones de ultrasonidos establecidas por la médico rehabilitadora sobre el túnel carpiano y pronador redondo durante cinco minutos a una intensidad de  $1\text{w}/\text{cm}^2$  con el objetivo de aumentar la elasticidad de los tejidos, aumento del riego sanguíneo y disminuir el dolor.

#### **4. Terapia de espejo**


Se continuó con el último nivel de la imaginería motora graduada, la terapia de espejo, un tratamiento sencillo y barato que se basa en la utilización de una caja con un espejo. De esta manera, el paciente coloca

el miembro afecto detrás de un espejo situado perpendicularmente en el plano sagital, lo que le permite percibir una imagen visual del miembro afecto funcionando con normalidad debido a la superposición del lado no afecto reflejado en el espejo.

En primer lugar nos centramos en que el paciente visualizara la imagen reflejada de la extremidad no afecta sin realizar ningún tipo de movimiento, con el objetivo de olvidarse de la extremidad afecta y del dolor, creando una imagen motora.

Una vez que el paciente era capaz de percibir sin dolor la extremidad superior afecta, comenzamos realizando movimientos activos lentos y suaves con la extremidad no afecta, con el objetivo de sentir la extremidad afecta moviéndose sin molestias.

Finalmente, progresamos pidiéndole movimientos suaves de ambas extremidades simultáneamente (Figuras 6 y 7).



Figuras 6 y 7: Tratamiento con terapia de espejo

## 5. Reeduación de la sensibilidad

Se inició el tratamiento de la hipoestesia con el objetivo de reeducar la zona para mejorar la interpretación de las sensaciones. Para ello se trabajó la sensibilidad superficial táctil y la estereognosia en la extremidad superior izquierda, empleando objetos y materiales de diferentes texturas:

- Trabajo de la estereognosia: se utilizó un saco con pequeñas figuras de madera en su interior (Figura 8), en el que el paciente debía meter la mano sin mirar, reconocer por medio del tacto y sacar una figura concreta que previamente había sido indicada a través de un tablero en el que están dibujadas las diferentes figuras.
- La sensibilidad táctil se trabajó por medio de diferentes texturas: poliestireno, bolitas de hidrogel, pasta y arena (Figuras 9-12). En el caso del poliestireno y las bolitas de hidrogel, también se colocaron pequeñas figuras en su interior que el paciente debía encontrar y reconocer por medio del tacto. La textura de la pasta resultó en gran medida desagradable para el paciente, por lo que se decidió dejar de utilizarla temporalmente.



Figuras 8-12 Reeduación de la sensibilidad con materiales de distintas texturas

## **6. Tratamiento neural**

Una vez obtenida una mejoría de la mecanosensibilidad, se continuó realizando deslizamientos neurales con mayor progresión.

Para ello se realizaron deslizamientos desde ambos extremos. La posición de partida fue la siguiente: paciente en decúbito supino, codos a noventa grados de flexión, brazo en plano frontal con abducción de 45-90° y muñeca y dedos en posición neutra. La articulación de la muñeca permaneció fija.

- Comenzamos con el primer deslizamiento realizando pasivamente una extensión de codo y simultáneamente una flexión de los dedos y aducción del pulgar.
- La progresión realizada fue mediante una extensión de codo pero ahora simultáneamente con extensión de los dedos y abducción del pulgar.

La forma de administración fue nuevamente en series de diez deslizamientos seguidos de una revaloración. En caso de ser positiva, se realizaban entre 2 y 3 series más. Además, se enseñó al paciente a realizar los ejercicios en casa.

## **3. DESARROLLO**

---

### **3.1 EVOLUCIÓN Y SEGUIMIENTO**

El paciente acudió regularmente a las sesiones de fisioterapia y realizó los ejercicios pautados en su domicilio.

Actualmente, recibe tratamiento de terapia ocupacional en el Hospital Clínico Universitario (HCU) con el objetivo de aumentar su autonomía en las actividades de la vida diaria (AVD).



#### 4.1.1 Valoración post-tratamiento

Tras la realización del plan de intervención fisioterápico, se llevó a cabo una valoración post-tratamiento los días 7 y 8 de febrero de 2017, y se comparó con los resultados obtenidos en la valoración inicial con el objetivo de comprobar su efectividad.

##### 1. Inspección visual

Inspección visual local a nivel de mano y antebrazo del lado izquierdo (comparado con el lado contralateral):

Disminución de la hiperhidrosis, ahora limitada a la yema de los dedos I-III. Piel de aspecto brillante, seca y ligeramente pálida. Estado de las faneras: uñas ligeramente abombadas en sentido transversal. Buen estado de la cicatriz sin presencia de adherencias, ligera inflamación a nivel de la cara dorsal de las falanges y presencia de petequias en II y III dedo. Temperatura de la piel normal, sin diferencias entre ambos lados.

No se observan alteraciones del tono muscular ni presencia de edema. Aumento de la velocidad de movimiento articular. Pliegues cutáneos interfalángicos ligeramente más marcados.

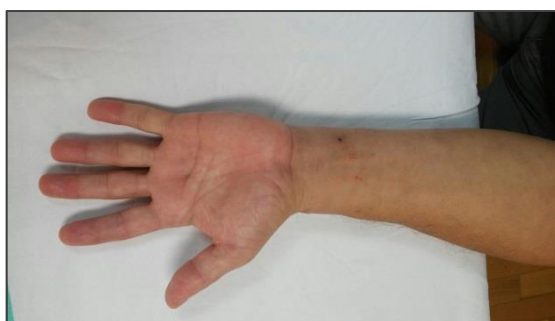

Figura 13. Inspección visual, visión dorsal.

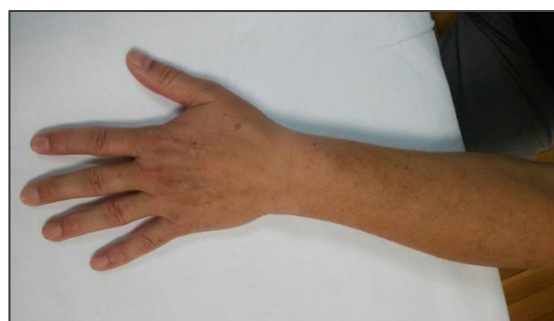

Figura 14. Inspección visual, visión dorsal.

##### 2. Valoración del dolor y descripción de los síntomas

Actualmente, la sintomatología que presenta el paciente se basa en hormigueos y pinchazos de menor intensidad en el territorio del nervio mediano, especialmente en la yema de los tres primeros dedos. Los síntomas permanecen constantes a lo largo del día pero con menor



intensidad. El dolor fue valorado nuevamente mediante escala visual analógica (VAS) señalando un valor de 6/10, por lo que encontramos escasa mejoría en la sintomatología.

### 3. Exploración motora

#### Valoración de la movilidad articular (Balance articular)

Se volvió a valorar mediante goniometría, la amplitud de movimiento articular de las articulaciones del codo, muñeca y dedos.

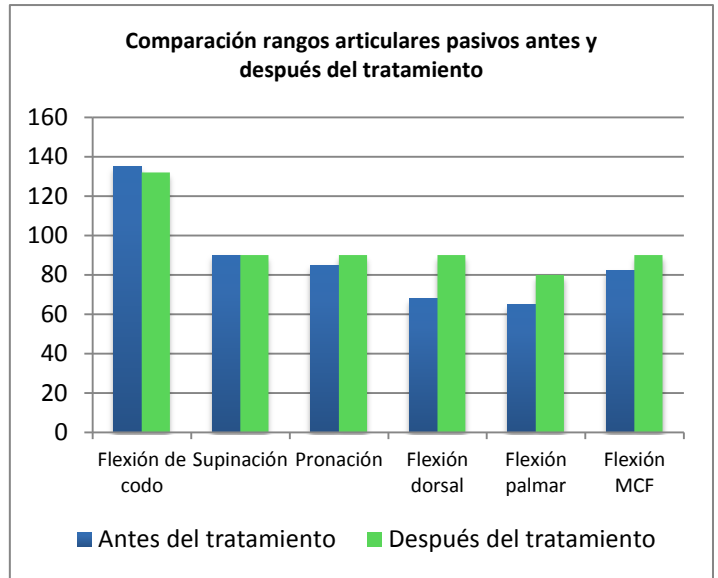
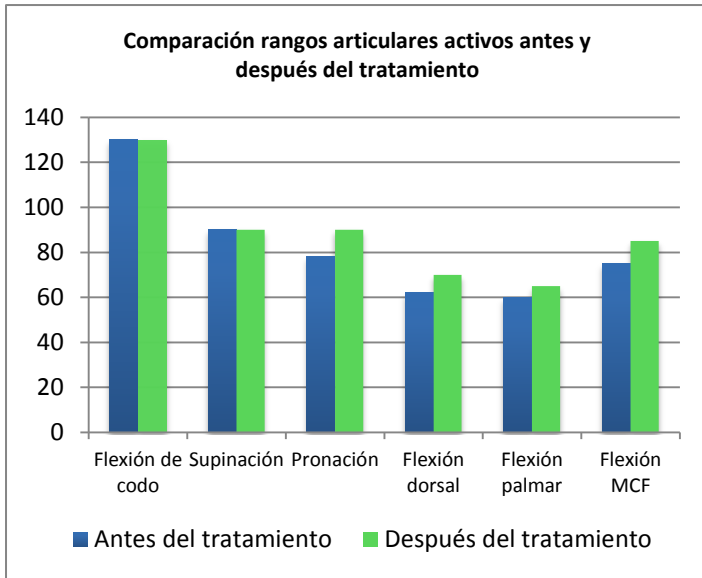
Observamos una ganancia de recorrido en los movimientos de pronación de antebrazo, flexión dorsal de muñeca, flexión palmar de muñeca y flexión metacarpofalángica del miembro superior izquierdo. Este aumento del rango articular es más notorio en el movimiento pasivo, sobre todo a nivel de la flexión dorsal y palmar de muñeca, siendo más discreta la ganancia de movilidad activa. (Tablas 14 y 15).

Por otra parte, no encontramos diferencias de rango articular en los movimientos de flexión de codo y flexión de las interfalángicas proximales ni en activo ni en pasivo.

En la siguiente tabla se recogen los valores obtenidos en cada rango de movimiento explorado (Tabla 13).

LADO IZQUIERDO			LADO DERECHO		
Movimiento	Activo	Pasivo	Movimiento	Activo	Pasivo
Flexión codo	130°	132°	Flexión codo	125°	132°
Extensión codo	0°		Extensión codo	0°	
Supinación antebrazo	90°		Supinación antebrazo	90°	
Pronación antebrazo	90°		Pronación antebrazo	85°	
Flexión dorsal muñeca	70°	90°	Flexión dorsal muñeca	65°	85°
Flexión palmar muñeca	65°	80°	Flexión palmar muñeca	75°	80°
Desviación radial	18°	20°	Desviación radial	18°	20°
Desviación cubital	32°	40°	Desviación cubital	40°	
Flexión MCF	85°	90°	Flexión MCF	90°	
Flexión IF Proximal	70°	85°	Flexión IF Proximal	110°	120°

Tabla 13: Rangos articulares obtenidos en goniometría post-tratamiento



Tablas 14-15: Comparación entre rangos articulares activos y pasivos antes y después del tratamiento

Valoración de la función y la fuerza muscular (Balance muscular)

Se volvió a valorar, nuevamente por medio de la escala de Daniels, la musculatura inervada por el nervio mediano y los principales músculos sinergistas.

A grandes rasgos, encontramos una discreta mejoría en la fuerza de algunos músculos como en el caso del palmar mayor, cubital anterior y primer radial. Sin embargo, algunas de las molestias que aparecían con el esfuerzo muscular siguen permaneciendo.

Es llamativa la aparición de mioclonías (contracción muscular breve e involuntaria) en el tercer dedo, que aparecen al intentar realizar flexión de las articulaciones interfalángicas de ese mismo dedo.

Músculos n. Mediano	Lado izquierdo	Lado derecho
Pronador redondo y pronador cuadrado	Grado 5 sin molestias	Grado 5 sin molestias
Palmar mayor	Grado 5 con leves pinchazos en zona tenar	Grado 5 con pinchazos en zona tener
Palmar menor	Grado 4 con pinchazo muy leve en TC y presión en zona tenar al final del movimiento	Grado 5 con pinchazos en zona tener
Flexor superficial de los dedos	Grado 3 con temblor en 3º dedo y pinchazos en pulgar e índice. Grado 5 sin molestias en 2º, 4º y 5º dedo	Grado 5 sin molestias
Flexor profundo de los dedos (II y III dedo)	Grado 3 con temblor en 3º dedo	Grado 5 sin molestias
Flexor corto del pulgar	Grado 4 con leve pinchazo en zona lateral del pulgar	Grado 5 sin molestias
Abductor corto del pulgar	Grado 5 sin molestias	Grado 5 con leve pinchazo en TC
Oponente del pulgar	Grado 3 con velocidad de movimiento reducida	Grado 5 sin molestias
Lumbricales (I y II)	Grado 3 con sensación de tensión en 3º dedo	Grado 5 sin molestias

Tabla 16: Balance muscular post-tratamiento de los músculos inervados por el nervio mediano

Músculos sinergistas	Lado izquierdo	Lado derecho
Braquiorradial	Grado 5 sin molestias	Grado 5 sin molestias
Cubital anterior	Grado 5 con leve pinchazo en TC	Grado 5 con tirantez en dedo pulgar
Primer radial	Grado 5 sin molestias	Grado 5 con pinchazo moderado en zona tenar

Tabla 17: Balance muscular post-tratamiento de los principales músculos sinergistas del nervio mediano

#### 4. Exploración sensitiva

Se volvió a evaluar tanto la sensibilidad superficial como profunda de forma bilateral.

##### Evaluación de la sensibilidad superficial

- **Tacto ligero:** sensación desagradable en yema del II y III dedo. Sensibilidad ausente en yema del dedo pulgar.
- **Dolor superficial:** no siente el pinchazo del alfiler sino una sensación de presión en la yema del I, II y III dedo. Siente como si estuviesen dormidos los dedos.

Sensibilidad Superficial	Lado izquierdo	Lado derecho
Tacto ligero	1	2
Dolor superficial	1	2

Tabla 18: Valores obtenidos en la evaluación post-tratamiento de la sensibilidad superficial

##### Valoración del tacto ligero con estesiografía

Se volvió a valorar la sensibilidad táctil mediante estesiografía. Podemos observar una mejoría de la hipoestesia en la cara palmar, especialmente a nivel de la yema de los tres primeros dedos. Sin embargo en la cara dorsal ocurre lo contrario, encontramos una mayor hipoestesia de la que había antes a nivel de los tres primeros dedos, especialmente en el dedo pulgar.



Figura 15. Mapa cartográfico post-tratamiento de la hipoestesia en cara palmar y dorsal de la mano izquierda

### Evaluación de la sensibilidad profunda

- **Cinestesia:** sin alteraciones de la sensibilidad cinestésica.
- **Estereognosia:** continúa la dificultad, aunque en menor proporción, para reconocer objetos utilizando los tres primeros dedos.
- **Grafoestesia:** cierta dificultad para reconocer las marcas aplicadas en la piel.

<b>Sensibilidad Profunda</b>	<b>Lado izquierdo</b>	<b>Lado derecho</b>
<b>Cinestesia</b>	<b>2</b>	<b>2</b>
<b>Estereognosia</b>	<b>1</b>	<b>2</b>
<b>Grafoestesia</b>	<b>1</b>	<b>2</b>

Tabla 19: Valores obtenidos en la evaluación post-tratamiento de la sensibilidad profunda

### 5. Exploración de la mecanosensibilidad

Se llevó a cabo nuevamente el **test de Durkan** en el lado izquierdo obteniendo un resultado negativo al no aparecer síntomas a la palpación.

También se realizaron nuevamente los test de Phalen y Phalen invertido obteniendo un resultado positivo para ambas pruebas.

- **Test de Phalen:** positivo a los 45 segundos con aparición de leve hormigueo y pesadez en los dedos.
- **Test de Phalen invertido:** positivo a los 30 segundos con aparición de pinchazos en cara palmar del pulgar.

Por último se valoró la respuesta al **test neurodinámico** del nervio mediano de forma bilateral.

En el lado izquierdo, el paciente comienza a sentir síntomas familiares a los 45 grados de extensión del codo. Los síntomas se localizan a nivel de la yema de los tres primeros dedos en forma de hormigueos de no muy alta intensidad, asignándoles un valor de 2/10 (VAS). Al realizar la diferenciación estructural la sintomatología aumenta ligeramente en intensidad.

En el lado derecho, la sintomatología comienza a aparecer en los últimos grados de extensión de codo en forma de tirantez a nivel del antebrazo,

que describe con un valor de 3/10 (VAS). Al realizar la diferenciación estructural, los síntomas apenas varían.

#### 6. Cuantificación de la capacidad funcional

Se volvieron a realizar los cuestionarios completados en la valoración inicial. En el **cuestionario de Boston para el síndrome del túnel carpiano** la puntuación final fue de 2,18/5, por lo que encontramos una mejoría en la severidad de los síntomas en comparación con el resultado obtenido en la valoración inicial que fue de 3,45/5.

En el **cuestionario de Discapacidad del Brazo, Hombro y Mano (DASHe)** la puntuación final fue de 14,2/100, por lo que encontramos una clara mejoría en la capacidad funcional del miembro superior en comparación con el resultado inicial que fue de 40/100.

### **3.2 Limitaciones del estudio**

La principal limitación del estudio es la imposibilidad de extrapolar los resultados obtenidos al resto de la población al tratarse de un estudio de un único paciente, es decir, no pueden establecerse relaciones entre los avances obtenidos con el sujeto del estudio y otros pacientes con una patología similar.

Además, al ser la misma persona la que realizó la valoración inicial, el plan de intervención y la valoración final, pueden aparecer sesgos de información en los resultados.

Por otra parte, al tratarse de una patología con un proceso de recuperación tan largo y que el paciente continúa actualmente en tratamiento de terapia ocupacional, sería preciso realizar un estudio más largo en el tiempo para poder evidenciar todas las mejorías.

### **3.3 Discusión**

El síndrome del túnel carpiano constituye la neuropatía de atrapamiento más frecuente. Sin embargo encontramos cierta escasez de trabajos publicados en relación a tratamientos fisioterapéuticos para el STC. Por otra parte, el Síndrome de dolor regional complejo constituye uno de los principales procesos de dolor crónico neuropático.

Existen pocos estudios que analicen la efectividad del tratamiento conservador basado en terapia manual frente al tratamiento quirúrgico para el síndrome del túnel carpiano. Aunque algunos ensayos han comparado el tratamiento conservador frente al tratamiento quirúrgico en el STC, la mayoría de ellos han utilizado modalidades físicas distintas de la terapia manual. Jarvik et al (26), encontraron pequeñas diferencias entre ambos tratamientos. De acuerdo a Fernández de las Peñas et al (27), un tratamiento basado en la terapia manual incluyendo maniobras de desensibilización del sistema nervioso central, es más eficaz en los tres primeros meses en cuanto a la mejora del dolor y de la capacidad funcional, pero es igualmente eficaz a los 6 y 12 meses que el tratamiento quirúrgico. Por ello se apoya el tratamiento conservador como primera opción antes de considerar la cirugía dado que ambas intervenciones son igualmente eficaces a largo plazo.

El plan de intervención fisioterápico incluyó diferentes técnicas de terapia manual (masaje funcional, masaje compartimental, inhibición por presión, deslizamientos neurales, etc.) y cinesiterapia, obteniendo resultados satisfactorios en cuanto a la disminución del dolor aunque menores de lo esperado en relación a la ganancia de rango articular. Las técnicas de compresión isquémica sobre el pronador redondo han mostrado cierta efectividad en la mejora de la función y de los síntomas (28).

En cuanto a los deslizamientos neurales del nervio mediano, se obtuvieron buenos resultados en cuanto a la mejora de la capacidad funcional. Sin embargo, al ser una patología con un largo proceso de recuperación, los resultados seguramente mejorarían a largo plazo en caso de continuar con el tratamiento. Los ejercicios de deslizamiento tendinoso y del nervio mediano fueron propuestos inicialmente por Totten y Hunter (29). Los

efectos y los mecanismos bajo los cuales actúan las técnicas de deslizamiento neural son numerosos e incluyen la movilización directa del nervio periférico, la facilitación del retorno venoso, la resolución del edema intraneural, la disminución de la presión dentro del perineuro y de esta forma, dentro del túnel carpiano (12,29). De acuerdo a la revisión sistemática de Meneses Echavez et al (30), las técnicas de deslizamiento del nervio mediano tienen una evidencia moderada para el manejo del STC, y por tanto deben ser incorporadas en los protocolos de tratamiento como una intervención clínicamente efectiva, aunque se requiere todavía de estudios clínicos con mayor rigor metodológico con el objetivo de establecer un consenso sobre la efectividad de estas técnicas.

En cuanto a las sesiones de ultrasonidos realizadas, no se evidenció una clara disminución del dolor. En una revisión sistemática de Alway et al (31), se analizó la efectividad del ultrasonido terapéutico en el STC, concluyendo que la terapia de US tiene un alto grado de recomendación debido a su buen nivel de evidencia. Los resultados de este estudio determinaron que el US en la dosis adecuada (1MHz, 1.0 W/cm<sup>2</sup>) tiene efectos positivos sobre los síntomas subjetivos como el dolor. Sin embargo, el US solo tiene efectos positivos sobre la sintomatología de este síndrome y no sobre el agente causante de la compresión. También determinaron cierta efectividad en la utilización de láser terapéutico, el cual no fue empleado en nuestro plan de intervención.

Otra de las técnicas empleadas en el plan de intervención fue la terapia de espejo, obteniendo buenos resultados en la disminución del dolor, dado que el paciente también realizaba diariamente en su domicilio los ejercicios enseñados con la caja-espejo. La terapia de espejo es el componente de la Imaginería Motora Graduada más estudiado en relación a su efecto sobre el dolor. Bowering et al (32) concluyeron que la terapia de espejo tiene resultados positivos en cuanto a la disminución del dolor, aunque existe una amplia variabilidad en la magnitud del efecto reportado. Sin embargo, Johnson et al (33) identificaron algunos casos en los que el tratamiento con terapia de espejo, el dolor fue intensificado durante su uso. Es por ello que se debe tener cuidado y asegurarse de que los pacientes sean instruidos con la técnica apropiada, para minimizar los posibles efectos secundarios.

Además, la terapia de espejo, utilizada junto con los otros componentes de la Imaginería Motora Graduada parece tener grandes efectos en comparación con un programa de fisioterapia sin IMG encaminado hacia el tratamiento del dolor crónico. La mayor parte de la evidencia corresponde a pacientes con Síndrome de dolor regional complejo, existiendo poca evidencia relativa a la eficacia de la IMG para otras condiciones de dolor crónico. (32)

En cuanto a la restauración de la sensibilidad, los resultados obtenidos fueron mejorables, dado que se consiguió reducir discretamente las parestesias y mejorar en cierto modo la sensibilidad táctil. Pollard (2013) determinó que los enfoques que implican la participación activa del participante, como distinguir la ubicación y el tipo de estímulos aplicados al área afectada, son más eficaces para reducir el dolor y mejorar la agudeza táctil que la estimulación pasiva. (34)

#### **4. CONCLUSIONES**

---

1. La combinación de distintos métodos de intervención dirigidos a la mejora de la función del miembro superior ha dado resultados positivos.
2. La cinesiterapia pasiva mediante movilizaciones del juego articular y tracciones articulares ha permitido aumentar ligeramente las amplitudes articulares (a excepción de la flexión de codo e interfalángicas proximales), la rigidez articular y evitar deformidades.
3. Los deslizamientos neurales han permitido mejorar la mecanosensibilidad y la respuesta al test neurodinámico.
4. Los métodos aplicados en el tratamiento de la cicatriz permitieron mejorar la elasticidad del tejido cicatricial obteniendo buenos resultados.
5. La imaginería motora graduada dio buenos resultados en la disminución del dolor a diferencia del ultrasonido, con el que no se evidenció una clara disminución del dolor.
6. Las técnicas empleadas en la reeducación de la sensibilidad permitieron obtener una mejora discreta de la hipoalgesia pero no de las parestesias.
7. Los resultados obtenidos no son definitivos dado que el paciente continúa en tratamiento una vez finalizado el estudio.



## 5. BIBLIOGRAFÍA

---

1. Peralta Ríos ML, Rodríguez Alonso JJ, Cosgaya CA. Actualización del síndrome del túnel carpiano. FMC Form Medica Contin en Aten Primaria. 2013;20(2):68-77.
2. Galán MGM, Alonso JJR, García HV. Neuropatías por atrapamiento. FMC Form Medica Contin en Aten Primaria. 2008;15(1):10-20.
3. Isam Atroshi, Gummesson C, Johnsson R, Ornstein E, Ranstam J, Rosén I. Prevalence of Carpal Tunnel Syndrome in a General Population. JAMA. 1999;281(2):153-8.
4. Hui ACF, Wong S, Griffi J. Carpal tunnel syndrome. Pr Neurol. 2005;5:210-7.
5. Kim Edward Leblanc, Cestia W. Carpal Tunnel Syndrome. Am Fam Physician. 2011;83(8):952-8.
6. Rodríguez Morales D, García Cubero M del C, Mena Mateo JM, Silió Villamil F, Maqueda Blasco J. Enfermedades profesionales relacionadas con los trastornos musculoesqueléticos. Síndrome del tunel carpiano. Inst Nac Segur e Hig en el Trab. 2007;1-10.
7. Mondelli M, Passero S, Giannini F. Provocative tests in different stages of carpal tunnel syndrome. Clin Neurol Neurosurg. 2001;103(3):178-83.
8. Díaz Borrego P, Fernández Torrico J, Calvo Guisado M, Jiménez-Castellanos Ballesteros R. Diagnóstico clínico del síndrome del túnel Carpiano. Rehabil. 2003;37(5):235-9.
9. Alfonso C, Jann S, Massa R, Torreggiani A. Diagnosis, treatment and follow-up of the carpal tunnel syndrome: A review. Neurol Sci. 2010;31(3):243-52.
10. Jiménez del Barrio S, Bueno Gracia E, Hidalgo García C, Estébanez de Miguel E, Tricás Moreno J, Rodríguez Marco S, et al. Tratamiento

conservador en pacientes con síndrome del túnel carpiano con intensidad leve o moderada. Revisión sistemática. Neurología. 2016.

11. Cañellas Trobat A, Fernaández Camacho FJ, Cañellas Ruesga A. Síndrome del tunel carpiano: Valoración anatomo-clínica . Actualización en su diagnóstico y tratamiento. Med Balear. 2010;25(3):27-35.
12. Wolny T, Saulicz E, Linek P, Shacklock M, Myśliwiec A. Efficacy of Manual Therapy Including Neurodynamic Techniques for the Treatment of Carpal Tunnel Syndrome: A Randomized Controlled Trial. J Manipulative Physiol Ther. 2017.
13. González CC, Flores Torres MI, Vanesa K, Saavedra M, Fernández IB, Navarro AA, et al. Síndrome Doloroso Regional Complejo The Complex Regional Pain Syndrome. Rev Clínica Médica Fam. 2012;5(2):120-9.
14. Galvevilla M, Rittig-Rasmussen B, Moeller L, Mikkelsen S, Poulsen AG. Complex regional pain syndrome. Man Ther. 2016;26:223-30.
15. Márquez Martínez E, Ribera Canudas MV, Mesas Idáñez Á, Medel Rebollo J, Martínez Ripol P, Candela Custardoy A, et al. Síndrome de dolor regional complejo. Semin la Fund Esp Reumatol. 2012;13(1):31-6.
16. Neira F, Ortega JL, L OJ. El síndrome doloroso regional complejo y medicina basada en la evidencia Complex Regional Pain Syndrome and Evi- dence-Based Medicine. Rev Soc Esp Dolor. 2007;14(2):133-46.
17. Jellad A, Salah S, Ben Z, Frih S. Complex Regional Pain Syndrome Type I: Incidence and Risk Factors in Patients With Fracture of the Distal Radius. Phys Med Rehabil. 2014;95:487-92.
18. Pendón G, Salas A, García M, Pereira D. Síndrome doloroso regional complejo tipo 1. Análisis de 108 pacientes. Reumatol Clínica. 2017;13(2):73-7.
19. Harden NR, Bruehl SP. Diagnosis of complex regional pain syndrome.

- Signs, symptoms and new empirically derived diagnostic criteria. Vol. 22, Clin J Pain. 2006. p. 415–9.
20. Bruscas Izu C, Beltrán Audera C, Jiménez Zorzo F. Estudio descriptivo y prospectivo de 171 pacientes con distrofia simpático refleja en Aragón (España). Reumatol Clin. 2010;6(6):285–91.
  21. Atkins RM, Duckworth T, Kanis JA. Features of algodystrophy after Colle's fracture. J bone Jt Surg. 1990;72(1):105–10.
  22. Rodrigo MD, Perena MJ, Guillén J, Azcona J, Mur P, Sola JL, et al. Síndrome de dolor regional complejo: factores etiológicos, clínicos, radiológicos y escintigráficos. Rev Soc Española del Dolor. 2002;9(3):157–62.
  23. Harden RN, Bruehl S, Stanton-Hicks M, Wilson PR. Proposed new diagnostic criteria for complex regional pain syndrome. Pain Med. 2007;8(4):326–31.
  24. Vural SP, Funda G, Yuzer N, Ozcan DS, Demir Ozbudak S, Ozgirgin N. Effects of Mirror Therapy in Stroke Patients With Complex Regional Pain Syndrome Type 1: A Randomized Controlled Study. Arch Phys Med Rehabil. 2016;97:575–81.
  25. Hislop HJ, Avers D, Brown M, Montgomery J. Daniels y Worthingham. Técnicas de balance muscular. Técnicas de exploración manual y pruebas funcionales. 9ª edición. Barcelona, España: Elsevier; 2014. 514 p.
  26. Jarvik JG, Comstock BA, Kliot M, Turner JA, Chan L, Heagerty PJ, et al. Surgery versus non-surgical therapy for carpal tunnel syndrome: a randomised parallel-group trial. Lancet (London, England). 2009;374:1074–81.
  27. Cesar Fernandez de las Peñas, Ortega-Santiago R, de la Llave-Rincón AI, Martínez-Pérez A, Fahandezh-Saddiá HD, Martínez-Martín J, et al. Manual Physical Therapy Versus Surgery for Carpal Tunnel Syndrome: A Randomized Parallel-Group Trial. J Pain. 2015;16(11):1087–94.

28. Hains G, Descarreaux M, Lamy A-M, Hains F. A randomized controlled (intervention) trial of ischemic compression therapy for chronic carpal tunnel syndrome. *J Can Chiropr Assoc.* 2010;54(3):155-63.
29. Totten PA, Hunter JM. Therapeutic techniques to enhance nerve gliding in thoracic outlet syndrome and carpal tunnel syndrome. *Hand Clin.* 1991;7(3):505-20.
30. Meneses Echavez JF, Morales-Osorio MA. Evidencia de la efectividad del deslizamiento del nervio mediano en el tratamiento del síndrome del túnel carpiano: una revisión sistemática. *Fisioterapia.* 2013;35(3):126-35.
31. Alwayay CS, Arce A. Revisión sistemática de tratamientos fisioterapéuticos con mejor evidencia para el síndrome del túnel carpiano. *Rev Soc Española del Dolor.* 2008;15(7):475-80.
32. Bowering KJ, O 'connell NE, Tabor A, Catley MJ, Leake HB, Lorimer Moseley G, et al. The Effects of Graded Motor Imagery and Its Components on Chronic Pain: A Systematic Review and Meta-Analysis. *J Pain.* 2012.
33. Johnson S, Hall J, Barnett S, Draper M, Derbyshire G, Haynes L, et al. Using graded motor imagery for complex regional pain syndrome in clinical practice: Failure to improve pain. *Eur J Pain.* 2012;16(4):550-61.
34. Pollard Bsc C. Physiotherapy management of complex regional pain syndrome. 2013;41(2):65-72.

## **ANEXO I – Consentimiento informado**

### **CONSENTIMIENTO INFORMADO**

Yo, \_\_\_\_\_ (nombre y apellidos del participante) con DNI \_\_\_\_\_

Presto libremente mi conformidad para participar en el estudio y autorizo a Raúl Grasa Herrerueta, de forma libre y voluntaria a la recopilación de imágenes y a la recogida de datos para su posterior uso y exposición en el Trabajo de Fin de Grado perteneciente al grado de Fisioterapia. Comprendo que estos datos no serán utilizados ni difundidos con otros fines.

Soy consciente de que mi participación en este estudio es voluntaria y comprendo que puedo retirarme del estudio en cualquier momento, sin tener que dar explicaciones y sin que repercuta en mi tratamiento.

Deseo recibir una copia del estudio cuando haya concluido: si / no (marque la opción deseada)

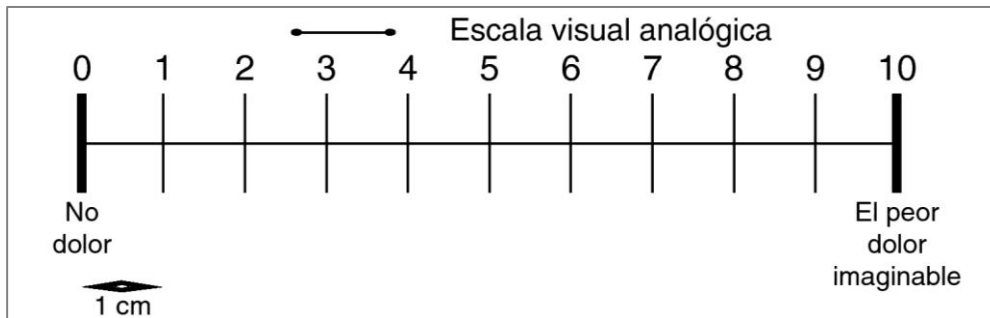
He recibido una copia firmada de este consentimiento informado.

Fecha: \_\_\_\_\_

Firma del participante: \_\_\_\_\_

## ANEXO II – Test y Escalas de valoración

**Escala visual analógica (VAS):** permite cuantificar el dolor que refiere el paciente del 0 al 10, siendo "0" no dolor y "100" el peor dolor imaginable.



**Escala de Daniels:** permite valorar el grado de fuerza muscular en un rango de puntuación de 0 a 5, siendo:

0. Ausencia de contracción
1. Contracción sin movimientos
2. Movimiento que no vence la gravedad
3. Movimiento completo que vence la gravedad
4. Movimiento con resistencia parcial
5. Movimiento con resistencia máxima

**Escala de Seidel:** permite valorar los reflejos posturales profundos de la siguiente manera:

Grado	Tipos de respuesta
0	Sin respuesta (arreflexia)
+	Respuesta lenta o disminuida (hiporreflexia)
++	Respuesta normal
+++	Incremento ligero de la respuesta (hiperreflexia)
++++	Respuesta brusca, con clono intermitente o momentáneo (hiperreflexia)

**Exploración de las distintas modalidades de sensibilidad y registro de los valores sensitivos:**

<b>Cinestesia</b>	<ul style="list-style-type: none"> <li>El fisioterapeuta moviliza un segmento corporal (un dedo, una extremidad) del paciente y le solicita que explique en qué posición ha quedado</li> </ul>
<b>Palestesia</b>	<ul style="list-style-type: none"> <li>Se usa un diapasón de 128 ciclos/s, que tras hacerlo vibrar, el fisioterapeuta aplica sobre diferentes relieves óseos del paciente</li> </ul>
<b>Estereognósia</b>	<ul style="list-style-type: none"> <li>El fisioterapeuta pide al paciente que reconozca por palpación formas y texturas de objetos (una llave, una moneda)</li> </ul>
<b>Grafoestesia</b>	<ul style="list-style-type: none"> <li>Se pide al paciente que reconozca marcas que le aplica en su piel (un círculo, un número)</li> </ul>

Valor	Significado
0	Sensibilidad ausente
1	Sensibilidad disminuida o alterada
2	Sensibilidad normal
NE	Sensibilidad no examinable

**Test de los desfiladeros escapulo-torácicos:** para la realización de estos test el paciente está sentado en una silla y el fisioterapeuta se sitúa detrás del paciente. Para los test de Adson, Eden y Wright tomamos con una mano el pulso radial del paciente y comprobamos si durante la realización del test hay alteraciones del pulso en frecuencia o intensidad, en cuyo caso será positivo.

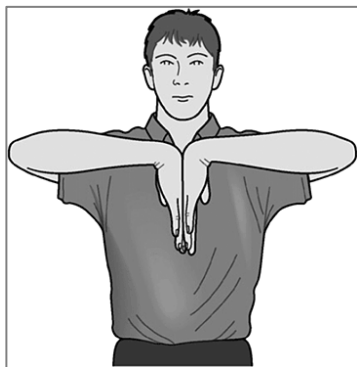- *Test de Jackson:* diagnostica problemas a nivel de los agujeros intervertebrales. Colocamos las manos encima de la cabeza del paciente y la llevamos a una inclinación lateral máxima efectuando una presión axial sobre la columna vertebral. De esta manera se estrechan los agujeros intervertebrales, provocando o aumentando los síntomas en caso de que exista irritación de la raíces nerviosas.
- *Test de Adson:* valora la compresión del plexo braquial y arteria subclavia a su paso por el desfiladero interescalénico. Colocamos la cabeza del paciente en inclinación y rotación contralateral manteniendo la posición de 30 a 60 segundos.
- *Test de Eden:* valora la compresión del plexo braquial y arteria y vena subclavia a su paso por el desfiladero costo-clavicular. Descendemos la cintura escapular y pedimos una inspiración seguida de apnea,

manteniendo esa posición de 15 a 30 segundos.

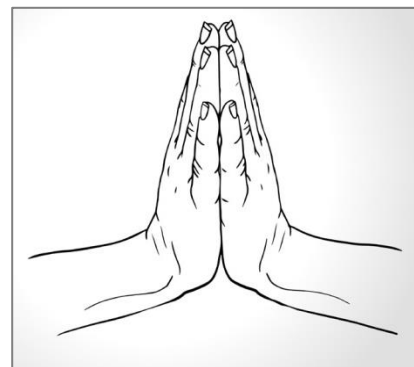
- *Test de Wright*: valora la compresión del plexo braquial y arteria y vena subclavia a su paso por el desfiladero del pectoral menor. Realizamos una abducción mayor de  $110^\circ$  y rotación externa de hombro, manteniendo la posición de 30 a 60 segundos.

**Test de Durkan:** prueba diagnóstica del STC en la que el fisioterapeuta presiona con sus pulgares sobre el túnel del carpo durante treinta segundos. Se considera positivo en el caso de que aparezcan parestesias o dolor en el territorio del nervio mediano antes de que finalice la prueba.

**Test de Phalen:** prueba diagnóstica del STC en la que se solicita al paciente que junte ambos dorsos de la mano a la altura del mentón, enfrentando los dedos de la mano por el dorso. La posición debe ser mantenida durante un minuto. Se considera positiva si aparece entumecimiento o parestesias en el territorio del nervio mediano antes de que acabe el tiempo. Existe otra modalidad del test, denominado test de Phalen invertido, muy similar al anterior pero esta vez el contacto entre las manos se hace a través de las palmas.



Posición test de Phalen



Posición test de Phalen invertido



## **Cuestionario de Discapacidad del Brazo, Hombro y Mano (DASHe):**

consta de un bloque obligatorio y otro opcional. El primer bloque permite valorar mediante 30 ítems la capacidad funcional del miembro superior:

Califique su capacidad para realizar las siguientes actividades durante la última semana marcando con un círculo el número que figura bajo la respuesta correspondiente	Sin dificultad	Dificultad leve	Dificultad moderada	Dificultad severa	Incapaz
1. Abrir un bote apretado o nuevo	1	2	3	4	5
2. Escribir	1	2	3	4	5
3. Girar una llave	1	2	3	4	5
4. Preparar una comida	1	2	3	4	5
5. Empujar una puerta pesada para abrirla	1	2	3	4	5
6. Colocar un objeto en un estante por encima de la cabeza	1	2	3	4	5
7. Realizar tareas domésticas pesadas (p. ej., limpiar paredes o fregar suelos)	1	2	3	4	5
8. Cuidar plantas en el jardín o la terraza	1	2	3	4	5
9. Hacer una cama	1	2	3	4	5
10. Llevar una bolsa de la compra o una cartera	1	2	3	4	5
11. Llevar un objeto pesado (más de 5 kg)	1	2	3	4	5
12. Cambiar una bombilla que esté por encima de la cabeza	1	2	3	4	5
13. Lavarse o secarse el pelo	1	2	3	4	5
14. Lavarse la espalda	1	2	3	4	5
15. Ponerse un jersey	1	2	3	4	5
16. Usar un cuchillo para cortar alimentos	1	2	3	4	5
17. Actividades recreativas que requieren poco esfuerzo (p. ej., jugar a las cartas, hacer punto)	1	2	3	4	5
18. Actividades recreativas en las que se realice alguna fuerza o se soporte algún impacto en el brazo, el hombro o la mano (p. ej., golf, tenis, dar martillazos)	1	2	3	4	5
19. Actividades recreativas en las que mueva libremente el brazo, el hombro o la mano (p. ej., jugar a ping-pong, lanzar una pelota)	1	2	3	4	5
20. Posibilidad de utilizar transportes (ir de un sitio a otro)	1	2	3	4	5
21. Actividades sexuales	1	2	3	4	5
22. Durante la semana pasada, ¿en qué medida el problema de su brazo, hombro o mano interfirió en su actividades sociales con la familia, amigos, vecinos o grupos? (Marque el número con un círculo)	Nada 1	Ligeramente 2	Moderadamente 3	Mucho 4	Extremadamente 5
23. Durante la semana pasada, ¿el problema de su brazo, hombro o mano limitó sus actividades laborales u otras actividades de la vida diaria? (Marque el número con un círculo)	Nada limitado 1	Ligeramente limitado 2	Moderadamente limitado 3	Muy limitado 4	Incapaz 5
Valore la gravedad de los siguientes síntomas durante la semana pasada (marque el número con un círculo)	Nula	Leve	Moderada	Severa	Extrema
24. Dolor en el brazo, hombro o mano	1	2	3	4	5
25. Dolor en el brazo, hombro o mano cuando realiza una actividad concreta	1	2	3	4	5
26. Sensación punzante u hormigueo en el brazo, hombro o mano	1	2	3	4	5
27. Debilidad en el brazo, hombro o mano	1	2	3	4	5
28. Rigidez en el brazo, hombro o mano	1	2	3	4	5
29. Durante la semana pasada, ¿cuánta dificultad tuvo para dormir a causa del dolor en el brazo, hombro o mano? (Marque el número con un círculo)	Ninguna dificultad 1	Dificultad leve 2	Dificultad moderada 3	Dificultad severa 4	Tanta dificultad que no pude dormir 5
30. Me siento menos capaz, con menos confianza y menos útil, a causa del problema en el brazo, hombro o mano (marque el número con un círculo)	Totalmente en desacuerdo 1	En desacuerdo 2	Ni de acuerdo ni en desacuerdo 3	De acuerdo 4	Totalmente de acuerdo 5

**Cuestionario de Boston para el síndrome del túnel carpiano:** la validación al español del cuestionario Boston consta de 11 ítems que nos permite valorar la severidad de los síntomas:

Las preguntas siguientes se refieren a los síntomas típicos durante las últimas dos semanas (marque una respuesta a la cada pregunta)

*¿Es tan grave la molestia en la mano o el dolor en la muñeca durante la noche?*

1. No tengo molestias durante la noche.
2. Dolor leve
3. Dolor moderado
4. Dolor intenso
5. Dolor muy severo

*¿Con qué frecuencia le despierta durante una noche en las últimas dos semanas?*

1. Nunca
2. Una vez
3. Dos o tres veces
4. Cuatro o cinco veces
5. Más de cinco veces

*¿Suelen tener dolor en la mano o en la muñeca durante el día?*

1. Nunca tengo dolor durante el día
2. Tengo un dolor leve durante el día
3. Tengo dolor moderado durante el día
4. Tengo un dolor intenso durante el día
5. Tengo un dolor muy intenso durante el día

*¿Con qué frecuencia tiene dolor en la mano o en la muñeca durante el día?*

1. Nunca
2. Una o dos veces al día
3. de tres a cinco veces al día
4. Más de cinco veces al día
5. El dolor es constante.

*¿Cuánto tiempo, en promedio, tiene un episodio de dolor durante el día?*

1. Nunca tengo dolor durante el día.
2. Menos de 10 minutos
3. 10 a 60 minutos
4. Más de 60 minutos
5. El dolor es constante durante todo el día

*¿Tiene entumecimiento (pérdida de sensibilidad) en la mano?*

1. No
2. Presenta entumecimiento leve
3. Entumecimiento moderado
4. Tengo entumecimiento grave
5. Tengo entumecimiento muy grave

*¿Tiene debilidad en la mano o en la muñeca?*

1. No hay debilidad
2. Debilidad leve
3. Debilidad moderada
4. Debilidad severa
5. Debilidad muy severa

*¿Tiene sensación de hormigueo en la mano?*

1. No hay sensación de hormigueo
2. Leve hormigueo
3. Hormigueo moderado
4. Grave hormigueo
5. Hormigueo muy severo

*¿Qué de grave es el adormecimiento (pérdida de sensibilidad) o sensación de hormigueo en la noche?*

1. No tengo entumecimiento u hormigueo en la noche
2. Leve
3. Moderado
4. Grave
5. Muy grave

*¿Con qué frecuencia tiene el entumecimiento u hormigueo en la mano que le despierta durante una noche típica en las últimas dos semanas?*

1. Nunca
2. Una vez
3. Dos o tres veces
4. Cuatro o cinco veces
5. Más de cinco veces

*¿Tiene dificultad para la captación y uso de objetos pequeños como llaves o plumas?*

1. No hay dificultad
2. Leve dificultad
3. Dificultad moderada
4. Dificultad severa
5. Dificultad muy severa