



**Universidad  
Zaragoza**



**Universidad de Zaragoza**  
**Facultad de Ciencias de la Salud**  
***Grado en Fisioterapia***

Curso académico 2016/2017

TRABAJO FIN DE GRADO

**SÍNDROME DE BERTOLOTTI. UNA  
INTERVENCIÓN FISIOTERÁPICA.**

**BERTOLOTTI'S SYNDROME. A  
PHYSIOTHERAPIC INTERVENTION.**

**Autor/a:** Lydia García Estebas

## **ÍNDICE**

<b>RESUMEN.....</b>	<b>3</b>
<b>INTRODUCCIÓN.....</b>	<b>5</b>
<b>OBJETIVO U OBJETIVOS DEL TRABAJO.....</b>	<b>11</b>
<b>METODOLOGÍA.....</b>	<b>12</b>
DISEÑO DEL ESTUDIO.....	12
DESCRIPCIÓN DEL CASO CLÍNICO.....	12
CLÍNICA.....	12
VALORACIÓN DE FISIOTERAPIA.....	13
DIAGNÓSTICO DE FISIOTERAPIA.....	20
INTERVENCIÓN EN FISIOTERAPIA.....	20
<b>DESARROLLO.....</b>	<b>24</b>
EVOLUCIÓN Y SEGUIMIENTO.....	24
DISCUSIÓN.....	31
LIMITACIONES DEL ESTUDIO.....	34
<b>CONCLUSIONES.....</b>	<b>35</b>
<b>BIBLIOGRAFÍA.....</b>	<b>36</b>
<b>ANEXOS.....</b>	<b>39</b>
ANEXO I: CONSENTIMIENTO INFORMADO.....	39
ANEXO II: RADIOGRAFÍA DE LA PACIENTE.....	40
ANEXO III: RESONANCIA ELECTROMAGNÉTICA DE LA PACIENTE...41	
ANEXO IV: ESCALA VISUAL ANALÓGICA (EVA).....	42
ANEXO V: ESCALA DE DANNIELS.....	43
ANEXO VI: ESCALA ROLAND MORRIS.....	44
ANEXO VII: ESCALA DE OSWESTRY.....	47

## **RESUMEN**

**Introducción:** el Síndrome de Bertolotti es una anomalía anatómica congénita en la que existe una mega-apófisis transversa, ocasiona una alteración en la transición lumbosacra y un dolor lumbar bajo persistente y crónico. Resulta una de las causas más comunes de dolor lumbar entre los jóvenes.

**Objetivos:** el objetivo principal de esta intervención es recuperar la funcionalidad previa, a la aparición de los síntomas, mediante un tratamiento conservador fisioterápico.

**Metodología:** se presenta un caso clínico de una mujer de 28 años, diagnosticada de Síndrome de Bertolotti.

Se trata de un diseño intrasujeto tipo AB, longitudinal y prospectivo, de caso único (n=1), con medida antes y después del tratamiento fisioterápico.

Se plantea un plan de intervención de 10 sesiones de duración basado en medidas analgésicas, ejercicios de estabilización, estiramientos, ejercicios de neurodinámica, movilizaciones sacro-ilíacas e hipopresivos.

**Desarrollo:** la paciente muestra una mejoría en la sintomatología con disminución del dolor de tipo mecánico, aumento de la amplitud articular, así como la estabilidad y elasticidad muscular.

**Conclusiones:** a pesar de la buena evolución general de la paciente y específicamente en el dolor de tipo mecánico, los objetivos principales no se han llegado a cumplir ya que la paciente no presenta la misma funcionalidad que poseía previa a la aparición de los síntomas. Sigue

existiendo un dolor residual, de tipo neural, por lo que algunos aspectos en su vida personal se siguen viendo afectados.

**Palabras clave:** Síndrome de Bertolotti, dolor lumbar, mega-apófisis, lumbarización, fisioterapia.

## **1. INTRODUCCIÓN**

---

El dolor de espalda es uno de los problemas de salud más frecuentes, especialmente, a partir de la tercera década de la vida. Este dolor interfiere en la vida personal, profesional y socioeconómica de la persona que lo presenta. Por este motivo, el dolor lumbar ocasiona una importante carga económica para toda la sociedad, debido a bajas laborales, consultas, exploraciones complementarias, tratamientos, indemnizaciones e incapacidades laborales que conlleva.<sup>1</sup>

La Organización Mundial de la Salud (OMS) considera que el dolor de espalda bajo no es ni una enfermedad, ni una entidad diagnóstica concreta. Este organismo, considera que se trata de un dolor en una zona anatómica de duración variable y, que es tan frecuente que se ha convertido en un paradigma de respuestas.

Actualmente, se acostumbra a utilizar el término genérico lumbalgia para cualquier dolor axial en la región lumbo-sacra.

La Sociedad Internacional para el Estudio de la Columna Lumbar, define la lumbalgia como el síndrome doloroso que se encuentra en la región lumbar, con posible irradiación a la región glútea, caderas, o parte distal del abdomen. Cuando el dolor se encuentra en la fase aguda (menos de 6 semanas) se agrava con todos los movimientos realizados. Si se encuentra en una fase crónica sólo se agrava al realizar determinados movimientos.

En aquellos casos en que el dolor lumbar está asociado a un compromiso neurológico radicular se denomina lumbociática, con lo que se refiere a una o a ambas extremidades inferiores.<sup>2</sup>

### Causas de dolor lumbar:

-El 97% de los casos tienen su origen en alteraciones mecánicas de la columna.

- Origen músculo-ligamentoso
- Origen degenerativo

-Causas no mecánicas.

- Neoplasias
- Infecciones

-Alteraciones viscerales.<sup>3</sup>

En el grupo de alteraciones mecánicas de la columna se encuentra el Síndrome de Bertolotti. Es uno de los síndromes que cursan con gran dolor en la región lumbo-sacra y, con frecuencia, también en las extremidades inferiores. Este es el síndrome que presenta la paciente objeto de este TFG.

En 1917, Mario Bertolotti, describió un alargamiento unilateral o bilateral de la apófisis transversa de la última vértebra lumbar que, a su vez, podía articular con el sacro o con el ilion.<sup>4,5</sup>

Esta anomalía, pasó a conocerse como Síndrome de Bertolotti. Lo definió como una anomalía anatómica congénita en la que existe una mega-apófisis transversa, lo que conlleva una alteración en la transición lumbosacra y un dolor lumbar bajo persistente y crónico.<sup>6,7,8</sup>

El diagnóstico del Síndrome de Bertolotti se basa en la detección en las pruebas de imagen de una mega-apófisis transversa lumbar y la presencia de sintomatología clínica compatible.

La mega-apófisis acostumbra ser visible con una radiografía de la columna lumbo-sacra.

En ocasiones se utiliza la resonancia magnética para detectar posibles problemas asociados, como una hernia discal, edema alrededor de la pseudoartrosis inflamada, etc.<sup>5</sup>

Para diferenciar una pseudoarticulación dolorosa entre una mega-apófisis transversa y el ala del sacro o hueso ilíaco está recomendada la tomografía computarizada por emisión de fotón único.<sup>8,9</sup>

Por otra parte, también resulta muy común que aparezca una lumbarización o una sacralización de la vértebra de transición lumbosacra.<sup>9</sup>

El dolor que produce la anomalía vertebral suele ser debido a cambios articulares.<sup>5,7</sup>. Resulta característico la presencia de un dolor lumbar bajo, sin embargo, los síntomas no son siempre iguales. Algunos autores apoyan la idea de que la vértebra lumbo-sacra de transición puede causar dolor lumbar bajo o de tipo ciática, mientras que otros afirman que dicha vértebra no afecta a la incidencia del dolor.<sup>6</sup>

En este síndrome pueden verse afectadas distintas estructuras. Se ha descrito la posibilidad de que se forme una neoarticulación lumbo-sacra, la aparición de artrosis facetaria del lado contralateral, presencia de lumbociatalgia, dolor discogénico o dolor sacroilíaco.<sup>6</sup>

Se ha encontrado relación entre la vértebra de transición lumbo-sacra y la existencia de una degeneración articular facetaria, así como con la aparición de hernias discales. Se han publicado distintos estudios que señalan que el disco que se encuentra encima de la vértebra afectada presenta más degeneración que el resto. También se ha estudiado la posible degeneración articular en la articulación contralateral.<sup>7,9</sup>

Algunos autores como Otani et al, defienden que la existencia de una vértebra de transición lumbo-sacra es más frecuente en pacientes con hernia discal.

Si bien, no se han descrito diferencias significativas en la prevalencia de espondilólisis o espondilolistesis entre pacientes según presenten o no esta afectación. Tampoco la existencia de una asociación entre esta afectación transicional y un estrechamiento congénito del canal vertebral.

Por otra parte, Otani et al, también sostienen que la vértebra de transición lumbo-sacra no influye en la incidencia de padecer síntomas neurales. Sin embargo, dicha vértebra en pacientes con hernia discal o con una estenosis

del canal lumbar sin espondilolistesis puede ser un factor de riesgo en el desarrollo de síntomas de la raíz nerviosa.<sup>7</sup> Otros autores señalan que pueden aparecer síntomas en la raíz nerviosa debido al estrechamiento de los agujeros intervertebrales por la mega-apófisis, ya que produce una compresión con posible clínica de claudicación neurógena.

Interesa señalar que la sobrecarga mecánica anormal en esta zona puede conducir al desarrollo de artropatía en la articulación facetaria, así como a acortamientos en los músculos ilio-psoas y cuadrado lumbar.<sup>8</sup>

De acuerdo con la clasificación de Castellvi, existirían cuatro tipos de vértebras de transición lumbo-sacra.

- Tipo 1: mega-apófisis transversa unilateral o displásica bilateral de al menos 19 mm de ancho.
- Tipo 2: lumbarización o sacralización incompleta. Se trata de una mega-apófisis transversa que forma pseudoarticulación con el ala sacra adyacente, de forma unilateral o bilateral.
- Tipo 3: lumbarización o sacralización completa. Mega-apófisis transversa que presenta fusión completa con el ala sacra adyacente, de forma unilateral o bilateral.
- Tipo 4: mixta. Combinación de tipo 2 en un lado y 3 en el otro lado.<sup>7,8,9,10</sup>

Este síndrome parece encontrarse con relativa frecuencia en el origen del dolor lumbar que presentan las personas jóvenes. Algunos estudios señalan que un 18,5% de los casos se presentan en menores de 30 años.<sup>5,8</sup> En cualquier caso, el dolor lumbar que produce esta alteración tiende a presentarse en la tercera o cuarta década de vida y es de carácter progresivo. Se presenta con mayor frecuencia en hombres que en mujeres (28,1% versus 11,1%).<sup>7</sup>

Según distintos autores, la prevalencia del Síndrome de Bertolotti se encuentra entre un 7 y un 20% de la población.<sup>6</sup>



Quinlan et al estiman la incidencia global del Síndrome de Bertolotti, siendo ésta 4,6%, mientras que dentro de un estudio con individuos en un grupo de edad menor a 30 años, la incidencia era de 11,4%.<sup>8</sup>

La prevalencia de presentar una vértebra de transición lumbo-sacra se ha descrito entre 4% y más de 35%.

Hsieh et al estiman una prevalencia del 4% en un estudio realizado excluyendo a las del tipo 1. A su vez, Erken et al, sin excluir a las de tipo 1, estiman una prevalencia del 35,9%.<sup>9</sup>

Actualmente, el tratamiento para el Síndrome de Bertolotti es objeto de debate. No existiendo una recomendación para ni un tratamiento específico para abordar, desde la fisioterapia, este síndrome.

El tratamiento inicial recomendado es el conservador. Son varios los estudios que señalan que el Pilates es un método eficaz para el alivio de síntomas. En etapas avanzadas suele ser necesario utilizar otras alternativas intervencionistas.<sup>6</sup>

En esta primera etapa, la fisioterapia tiene un importante papel en el tratamiento de este síndrome, ya que ayuda a rebajar los síntomas mecánicos que produce la vértebra de transición lumbo-sacra, mejorando la funcionalidad del paciente.

También forma parte del tratamiento habitual la utilización de antiinflamatorios.<sup>5</sup> siendo los corticoides los antiinflamatorios que muestran una mayor eficacia en este tipo de dolor.<sup>11</sup>

Algunos autores señalan que la inyección de corticoesteroides y anestesia local en la faceta articular contralateral resulta eficaz y recomendable.

Otro procedimiento que ha resultado ser eficaz consiste en realizar un procedimiento mínimamente invasivo utilizando radiofrecuencia.<sup>9</sup>

Cuando falla el tratamiento conservador, se suele realizar un bloqueo epidural sacro o bloqueo caudal. Consiste en introducir un anestésico en el

espacio epidural y/o en la cavidad de la pseudoartrosis. Esta técnica presenta buenos resultados en la mejora del dolor mecánico de espalda.<sup>11</sup>

Tampoco en esta etapa existe una recomendación clara de actuación. Así, Santavirta et al proponen, en el caso de no existir patología en el disco, la resección de la mega-apófisis. Estos mismos autores mencionan otra alternativa, la cual consiste en la fusión posterolateral en el caso de que el disco de transición pueda ser patológico y el disco suprayacente permanezca intacto.<sup>5,7,9</sup>

## **JUSTIFICACIÓN**

El Síndrome de Bertolotti es una patología relativamente frecuente en pacientes jóvenes. Su presencia ocasiona dolor e importantes limitaciones y molestias, impidiéndoles realizar numerosas actividades de la vida diaria.

Resulta importante conocer este Síndrome, los signos y síntomas que produce y, desde el punto de vista de la fisioterapia, el tratamiento a realizar intentando paliar los síntomas, como paso previo a cualquier intervención invasiva.

En este trabajo me he centrado en esta primera etapa, aplicando una intervención fisioterápica y, analizando si se pueden paliar o rebajar los síntomas, en una persona diagnosticada de Síndrome de Bertolotti.

## **2. OBJETIVOS**

---

El objetivo del estudio es la presentación y ejecución de un Plan de Intervención en Fisioterapia en una paciente diagnosticada de Síndrome de Bertolotti, que presenta hipomovilidad a nivel de la región lumbar e importante dolor lumbar mecánico y neural de tipo ciática.

Se plantea como objetivo terapéutico principal: recuperar, a través del tratamiento conservador, la funcionalidad que presentaba la paciente previa a la aparición de los síntomas.

Los objetivos específicos a conseguir serían los siguientes: disminuir la tensión muscular, aumentar la estabilidad en la región lumbo-sacra, disminuir los síntomas neurales, realizar la deambulación y sedestación en posturas correctas y disminuir el dolor tanto en la zona lumbar como en el miembro inferior izquierdo.

### **3. METODOLOGÍA**

---

#### **3.1 Diseño del estudio**

Se trata de un diseño intrasujeto de caso único (n=1), con medida antes y después del tratamiento fisioterápico.

La variable independiente (VI) es el plan de intervención de fisioterapia elaborado para esta paciente y que se realiza a lo largo del estudio, siendo la variable dependiente (VD) la valoración de los parámetros de la paciente, medidos antes y después del tratamiento. De esta manera valoramos el efecto que ha tenido el tratamiento fisioterápico sobre las VD.

La paciente es informada de todos los detalles e intervenciones del plan de intervención diseñado y al que va a ser sometida, firmando el correspondiente consentimiento informado (Anexo I).

#### **3.2 Descripción del caso clínico**

Se trata de una mujer de 28 años de edad y de profesión enfermera, diagnosticada de Síndrome de Bertolotti que afecta a la primera vértebra sacra del lado izquierdo y que se presenta acompañado de hernia discal L5-S1 y lumbarización de S1.

Ha presentado episodios previos de dolor lumbar durante los últimos años.

No practica ninguna actividad deportiva de forma regular.

#### **3.3 Clínica**

Presenta, desde el mes de septiembre de 2016, dolor lumbar de tipo mecánico que se irradia a pierna izquierda. El tratamiento hasta la fecha ha sido mayoritariamente farmacológico, utilizando distintas combinaciones de fármacos, buscando el más efectivo.

En septiembre de 2016 tras realizar un importante esfuerzo en su centro de trabajo, aparece el dolor lumbar. Acude a su médico de cabecera, quien le receta Valium y Diclofenaco al considerar que la patología podía ser muscular. Al no remitir, solicitaron una radiografía (Anexo II), en la que se detectó la mega-apófisis transversa y la lumbarización de S1. Con este dato, se indicó Indometacina, sin resultados y, más tarde, Prednisona. Al ver que estos fármacos no funcionaban, le recetaron Celecoxib, que sí proporcionó mejoría en la intensidad del dolor, persistiendo las molestias.

Posteriormente, tras realizar una resonancia electromagnética (Anexo III), se detectó una hernia discal en el nivel superior a la mega-apófisis, por lo que se añadió Peregabalina al Celecoxib.

### **3.4 Valoración de Fisioterapia**

-Realizamos la **inspección visual** de la paciente en bipedestación, y observamos una marcada hiperlordosis lumbar.

El triángulo del Talle, formado por el tórax, el glúteo y el brazo, es más amplio en el lado derecho.

Presenta un valgo en ambas rodillas, más pronunciado en la rodilla izquierda, lo que se suma a su rotación interna de cadera de la pierna izquierda, posición antiálgica de la paciente.

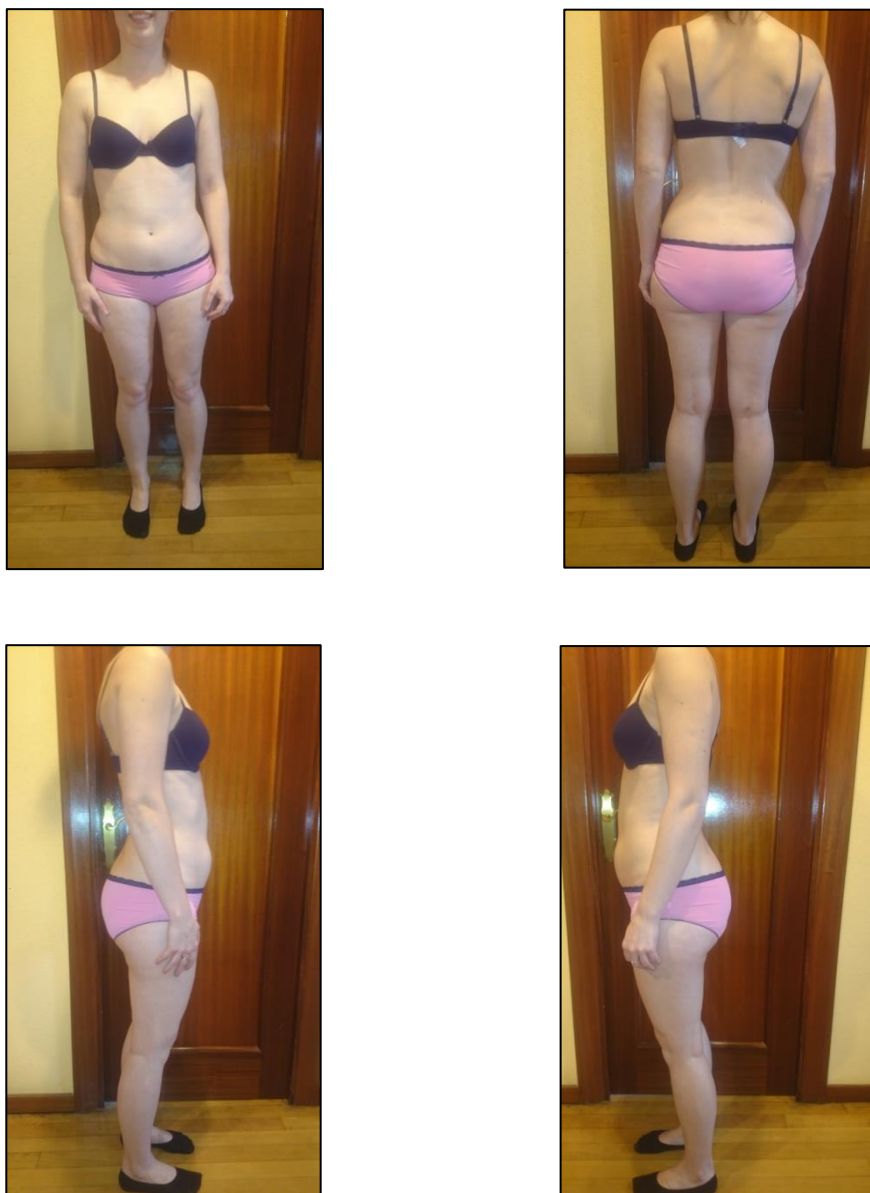

Figura 1: inspección visual estática

-En el análisis del **patrón de marcha** observamos una ligera asimetría en el paso. En la pierna izquierda encontramos una rotación interna de cadera que la paciente realiza por postura viciosa y posición antiálgica. También es relevante el gran valgo de la rodilla izquierda.

-Al realizar la **palpación** encontramos dolor a la palpación vertebral desde L4 hasta el final de la columna vertebral. El músculo cuadrado lumbar presenta gran tensión y dolor a la palpación, con presencia de

puntos gatillo, al igual que en el músculo piramidal, tanto en el lado izquierdo como en el derecho.

Presenta un aumento del tono en todo el miembro inferior izquierdo y la palpación del nervio ciático es dolorosa en todo su trayecto.

Se detecta gran tensión en músculos isquiotibiales y en gemelos.

La palpación de las espinas ilíacas resulta molesta, al igual que la palpación de la articulación coxofemoral.

### **-Valoración de la movilidad lumbar**

- Movimientos rotatorios. Valoramos la amplitud de los movimientos de flexión, extensión, inclinaciones y rotaciones de la columna dorsolumbar. Para esta valoración, utilizamos un goniómetro de plástico de dos ramas con la paciente en bipedestación, excepto en las rotaciones que las realiza en sedestación.<sup>12</sup> Los valores obtenidos tras la goniometría son los siguientes:
  - Flexión: 60°
  - Extensión: 12°
  - Inclinación izquierda: 16°
  - Inclinación derecha: 12°
  - Rotación izquierda: 37°
  - Rotación derecha: 23°
- Movimientos traslatorios: con el test de juego articular traslatorio antero-posterior en el plano del disco.
  - Movimiento de S1 con respecto a L5: hipomóvil
  - Movimiento de L5 con respecto a L4: hipermóvil
  - Movimiento de L4 con respecto a L3: normal

-La **tracción** alivia en L3-L4, L4-L5 y L5-S1.

-Realizamos el **test de dedos-suelo** para valorar la tensión de la cadena posterior. Los dedos se quedan a 5 cm del suelo y la paciente refiere tensión media-alta en zona de isquiotibiales.

**-Test de elevación de la pierna recta:** esta maniobra se utiliza para identificar de dónde procede el dolor de la parte posterior de la pierna.

En decúbito supino, la paciente eleva la pierna hasta que note tensión. Con la pierna derecha se quedó en los 60º, presentando tensión en el muslo, que aumentaba con la flexión dorsal del pie, lo que nos permite conocer que se trata de una tensión de origen neural.

Con la pierna izquierda se quedó en los 50º, también con tensión en parte posterior del muslo, la cual aumentó tras flexionar dorsalmente el pie.

**-Test de Slump:** también sirve para diferenciar de qué tipo son y dónde se encuentran los síntomas. En este test el paciente en sedestación debe flexionar la zona torácica y lumbar como primer paso, seguido de una flexión del cuello. Posteriormente extiende la rodilla y flexiona dorsalmente el tobillo.

Al realizarlo con la pierna izquierda, se produjo tensión en el primer paso del test (flexión de tronco), con irradiación a la pierna. Al extender la pierna aumenta la tensión, sin lograr la extensión completa de la rodilla.

En la pierna derecha no aprecia tensión en el primer paso del test. La tensión aparece al extender la rodilla (sí consigue extensión completa) aumentando al flexionar dorsalmente el tobillo.

En base a las maniobras descritas y los resultados obtenidos consideramos que se trata de síntomas de origen neural.<sup>13</sup>

**-Valoración muscular:** para valorar si los músculos recto anterior y psoas están acortados, utilizamos el Test de Thomas.

Este test se realiza con el paciente en sedestación, una vez situada en el borde de la camilla flexiona una cadera cogiéndose de la rodilla y se deja caer hacia atrás sobre la camilla. Si la pierna que está libre no llega a la flexión de rodilla de 90º indica que existe un acortamiento del recto anterior de esa extremidad. En el caso que el



muslo, que debería quedar apoyado en la camilla, se encontrara elevado, se trata de un acortamiento del músculo psoas-iliaco.

Al realizar este test concluimos que, en la pierna derecha, existía acortamiento del psoas y, en la pierna izquierda, del psoas y recto anterior.

Al intentar romper la contracción en cuádriceps, tibial anterior, isquiotibiales y gemelos observé que en los músculos cuádriceps, tibial anterior e isquiotibiales pude romper, en la pierna izquierda, la contracción existente.

Los movimientos resistidos eran asintomáticos por lo que la disfunción es no contráctil.

-Con el objetivo de valorar **la funcionalidad y la existencia de dolor** en la columna lumbar, utilicé diferentes escalas, cuya descripción y puntuación obtenida paso a comentar:

- **EVA** (Escala Visual Analógica)<sup>14</sup>: permite medir la intensidad del dolor lumbar en el instante de la valoración. (Anexo IV)  
Proporciona una puntuación de 5 sobre 10.
- **Escala de Danniels**<sup>15</sup>: utilizada para valorar la fuerza muscular. (Anexo V) Las puntuaciones obtenidas fueron:

Cuádriceps: 5

Tibial anterior: 5

Isquiotibiales: 5

Gemelos: 5

- **Escala de valoración de la incapacidad causada por dolor en la parte baja de la espalda** (Roland Morris Disability Questionnaire en Español.)<sup>16</sup> (Anexo VI).
  - Valor obtenido: 9 ítems positivos de 24 posibles.
- Escala de incapacidad por dolor lumbar de **Oswestry**.<sup>17</sup> (Anexo VII).
  - Valor obtenido: limitación del 24%.

## **-Exploración de sacro-ilíacas:**

- Inspección estática: con la paciente en decúbito supino, nos colocamos a su espalda y palpamos con los pulgares las EIPS y con los índices la cresta ilíaca.

Observamos que no hay ningún dato relevante en la inspección estática, encontrándose ambas articulaciones a la misma altura.

- Inspección dinámica:
  - Al valorar cómo se comportan las articulaciones sacro-ilíacas en la carga pudimos observar la existencia de un movimiento simétrico. Lo valoramos echando el peso de una pierna a la otra y palpando las articulaciones.
  - En la flexión anterior de tronco observamos que comienza a moverse antes la articulación sacro-ilíaca izquierda, lo que nos indica que se mueve peor, ya que comienza el movimiento ilíaco a la vez que el del sacro.
  - En la flexión alternativa de cadera o Test de Gillet le pedimos que eleve primera una pierna y después la otra. Observamos que la sacro-ilíaca izquierda desciende más que la derecha.
- Movimientos del sacro realizados como test de provocación de la sacro-ilíaca:
  - Al mover el sacro a craneal: no señala dolor, sólo molestia.
  - Al mover el sacro a caudal: existe dolor.
  - Al mover el sacro a ventral: existe dolor.
  - Al mover el sacro a dorsal: no existe mucho dolor, sólo molestia.
- Test de movilidad de la sacro-ilíaca: con la paciente en decúbito prono palpamos con el dedo índice de una mano el espacio entre ambos huesos y con la otra mano tomamos la

EIAS y movemos hacia dorsal. Resultado: molestia, no dolor.

**-Valoración neurológica:**

- Sensibilidad superficial de las extremidades inferiores:
  - **Tacto ligero con algodón:** valoración positiva. Nota en ambas piernas en todo el trayecto el contacto con el algodón, si bien en la pierna izquierda en el tercio inferior de la pantorrilla lo nota con menor intensidad.
  - **Dolor superficial con objeto puntiagudo:** en tercio inferior de la pierna izquierda también lo aprecia con menor intensidad.
  - **Termosensibilidad con tubos de agua fría y caliente:** sensibilidad totalmente conservada.
- Sensibilidad profunda:
  - **Cinestesia:** conservada
  - **Palestesia:** conservada
  - **Barestesia:** conservada
  - **Barognosia:** conservada
  - **Estereognosia:** conservada
  - **Grafoestesia:** conservada
- Reflejos:
  - **Reflejo Aquileo:** conservado
  - **Reflejo Rotuliano:** no existe

### **3.5 Diagnóstico de fisioterapia**

El diagnóstico de fisioterapia lo realizamos con los datos relevantes obtenidos en la valoración inicial.

Encontramos:

- Patrón de marcha asimétrico.
- Dolor lumbar EVA 5/10.
- Dolor a la palpación en musculatura, relieves óseos y nervio ciático.
- Hipomovilidad en movimientos rotatorios.
- Hipermovilidad en movimientos traslatorios.
- Acortamiento de isquiotibiales, recto anterior y psoas-ilíaco.
- Tensión neural
- Tensión muscular en espalda y pierna izquierda, detectándose puntos gatillo.
- Bloqueo sacro-ilíaca izquierda.
- Test de provocación de la sacro-ilíaca positivo en movimiento del sacro a caudal y ventral.

### **3.6 Intervención en fisioterapia**

Una vez contamos con el diagnóstico fisioterápico, consideramos realizar una intervención fisioterapéutica individualizada.

La paciente comienza el tratamiento de fisioterapia el día 22/01/2017. Este tratamiento consistió en 10 sesiones de fisioterapia de aproximadamente 1 hora cada una.

Se comienza con la valoración inicial el día 20 de enero y finaliza el día 26 de febrero con la valoración post-tratamiento.

La intervención que planificamos pretende alcanzar los objetivos que se detallaron en el apartado correspondiente y buscando una mejoría en la situación general de la paciente. Para ello, y dada la escasa

bibliografía sobre intervenciones efectivas desde el punto de la fisioterapia, me he basado en los resultados del diagnóstico de fisioterapia y, a partir de ahí, me he planteado llevar a cabo un plan de tratamiento específico para ese diagnóstico.

Nos planteamos realizar una serie de técnicas para llevar a cabo el tratamiento. Éstas se han realizado en todas las sesiones:

- **Masaje:** se realiza al inicio de cada sesión.  
Con el masaje buscamos un alivio del dolor a nivel local relajando estructuras musculares y mejoramos la elongación muscular. Se realiza masaje descontracturante, masaje funcional y masaje compartimental en cuadrado lumbar, piramidal, isquiotibiales, gemelos y cuádriceps.<sup>18</sup>
- **Estiramientos:** en todas las sesiones se realizan estiramientos tras masajear la musculatura implicada. Se busca estirar y flexibilizar músculos tensos y acortados. Realizamos estiramientos de recto anterior y psoas-ilíaco mediante técnica FNP. Los realizamos con la paciente en decúbito supino con una pierna por fuera de la camilla para el psoas y aumentando la extensión de cadera progresivamente; y con la paciente en decúbito prono para estirar el recto anterior y aumentando la flexión de rodilla progresivamente.<sup>19</sup>
- **Contracción base:** en cada sesión se debe realizar previo a cualquier actividad, ya que permite estabilizar la región lumbo-pélvica.

Para llevar a cabo la contracción base le indicamos que intente hacer como si intentara cortar la micción y que “meta tripa”, de esta manera logra contraer el suelo pélvico y el transversal del abdomen.

Realizamos la contracción base en decúbito supino y la paciente controla la zona lumbar mientras realiza movimientos de extremidades superiores e inferiores.

- **Estabilización lumbar:** aplicando un estímulo de tracción.<sup>20</sup>  
La paciente se encuentra en decúbito lateral y le mostramos cómo encontrar la posición neutra lumbo-pélvica. Posteriormente realiza una contracción base mediante la contracción del suelo pélvico y el transversos del abdomen. Realizamos una tracción vertebral y pedimos que intente resistirla, de esta forma contrae musculatura profunda y ayuda a la estabilización.
- **Desbloqueo de sacro-ilíacas:** desbloqueamos sacro-ilíaca izquierda, que es la que se encuentra bloqueada, buscando aumentar la movilidad del sacro hacia craneal y dorsal. Para movilizar el sacro a craneal fijamos el iliaco desde arriba hacia caudal y movemos el sacro desde abajo hacia craneal. Para movilizar el sacro hacia dorsal fijamos el iliaco hacia ventral y empujamos desde el ápex del lado contrario hacia abajo.<sup>21,22</sup>
- **Neurodinámica:** busca mejorar la movilidad del nervio ciático. Con la paciente sentada como si fuera a realizar el test de Slump, se realizan movilizaciones neurales. Cuando flexione la columna cervical, deberá flexionar la rodilla y dejar caer el pie, y cuando extienda columna cervical, que extienda la rodilla y haga una flexión dorsal de tobillo.<sup>23</sup>
- **Hipopresivos:** son grupos de ejercicios que buscan disminuir la presión intraabdominal. Pueden ser estáticos o en movimiento y facilitan la integración de un nuevo esquema corporal.  
Se realiza con los pies a la altura de las caderas, rodillas ligeramente flexionadas, autoelongación de la columna

vertebral con doble mentón, decoaptación glenohumeral y un ligero avance del centro de gravedad hacia delante.

En cada sesión progresamos en la realización del hipopresivo, en la primera sesión sólo enseñamos la respiración costal, y en las siguientes enseñamos a realizar el hipopresivo en sí, aumentando progresivamente la dificultad de las posturas.<sup>24</sup>

## 4. DESARROLLO

---

### 4.1 Evolución y seguimiento

Tras realizar la intervención de fisioterapia realizamos de nuevo la valoración de la paciente para analizar su evolución, identificar los cambios obtenidos y el grado de cumplimiento de los objetivos planteados.

**-Inspección visual:** se sigue apreciando una marcada hiperlordosis lumbar.

El triángulo del Talle presenta mayor amplitud en el lado derecho, sin embargo esta diferencia de tamaño no es tan notable como al principio del tratamiento.

Existe valgo en ambas rodillas, si bien ya no se aprecia la rotación interna en la pierna izquierda.

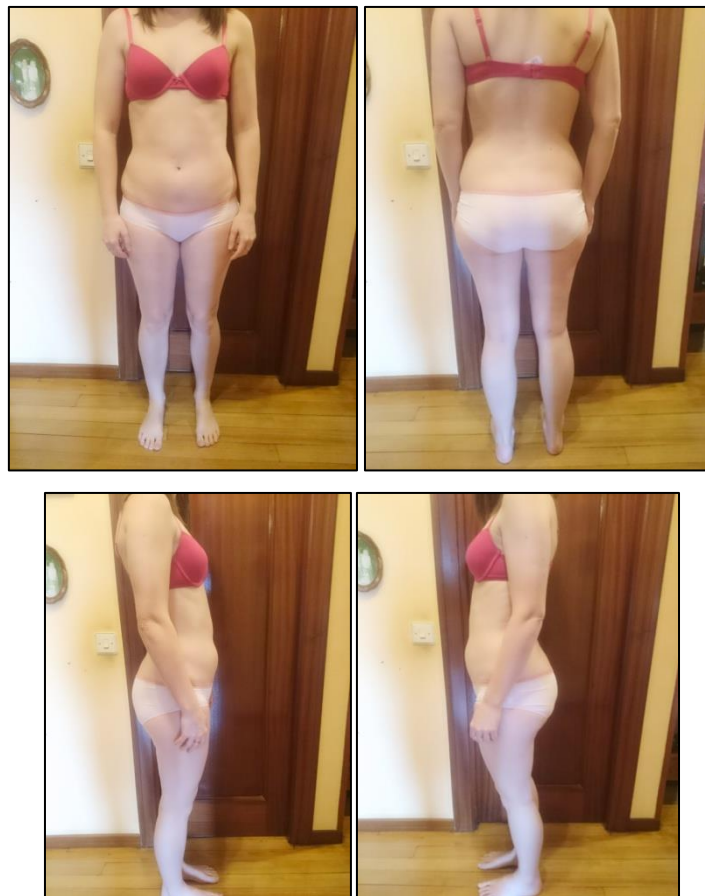

Figura 2: inspección visual estática final



**-Patrón de marcha:** el patrón de marcha se ha normalizado por completo, la asimetría que presentaba por la posición antiálgica de la pierna izquierda ya no se aprecia.

**-Palpación:** las molestias a la palpación vertebral desde L4 hasta el final de la columna vertebral continúan existiendo.

En la palpación muscular identificamos que el músculo cuadrado lumbar presenta una disminución significativa de la tensión y de la presencia de puntos gatillos con respecto al inicio del tratamiento. Lo mismo ocurre con el músculo piramidal.

El tono de ambos miembros inferiores ha disminuido considerablemente, aunque la palpación del nervio ciático sigue resultando molesta para la paciente.

Mediante la palpación de los músculos isquiotibiales y de los gemelos observamos que ha disminuido considerablemente la tensión existente en toda la parte posterior de ambos miembros inferiores.

La palpación de las espinas ilíacas y de la articulación coxofemoral continúa resultando molesta, si bien la paciente refiere que el dolor no es tan agudo como al inicio del tratamiento.

### **-Valoración de la movilidad lumbar**

- Movimientos rotatorios: valoramos de nuevo los movimientos de flexión, extensión, inclinaciones y rotaciones mediante un goniómetro para cuantificar la ganancia o pérdida de amplitud articular en la columna dorsolumbar. Los valores que obtenemos se presentan a continuación.<sup>11</sup>

- Flexión: 80º
- Extensión: 20º
- Inclinación izquierda: 20º
- Inclinación derecha: 15º
- Rotación izquierda: 45º
- Rotación derecha: 28º

A continuación, en la tabla 1, se presenta la evolución del rango articular antes y después de la intervención fisioterápica.

Tabla 1: Evolución del rango articular de movimiento en la columna lumbar.

	Valoración inicial	Valoración final
<b>Flexión</b>	60º	80º
<b>Extensión</b>	12º	20º
<b>Inclinación derecha</b>	16º	20º
<b>Inclinación izquierda</b>	12º	15º
<b>Rotación derecha</b>	37º	45º
<b>Rotación izquierda</b>	23º	28º

- Movimientos traslatorios: con el test de juego articular traslatorio antero-posterior en el plano del disco.
  - Movimiento de S1 con respecto a L5: la hipomovilidad se ha normalizado y existe algo más de movimiento.
  - Movimiento de L5 con respecto a L4: continúa presentando mayor movilidad de los parámetros habituales, si bien la hipermovilidad no es tan pronunciada.
  - Movimiento de L4 con respecto a L3: existe un movimiento normal.

-Realizamos la **tracción**, que sigue aliviando en L3-L4, L4-L5 y L5-S1.

**-Test de dedos-suelo:** la paciente logra tocar con las manos el suelo, lo que nos señala que la tensión de la cadena posterior de la pierna ha disminuido notablemente, no obstante sí refleja un poco de tensión muscular posterior.

**-Test de elevación de la pierna recta.**

En decúbito supino, la paciente eleva la pierna hasta que nota tensión. Tras la intervención, con la pierna derecha consigue llegar a los 75º de flexión, continúa presentando tensión en la parte posterior del muslo, que aumenta con la dorsi-flexión del tobillo.

Con la pierna izquierda alcanza los 70º, apareciendo la misma tensión posterior, ésta no es tan aguda como meses atrás.

Tabla 2: Evolución de la amplitud de la flexión de cadera en el test de elevación de la pierna recta.

	Valoración inicial	Valoración final
Pierna izquierda	50º	70º
Pierna derecha	60º	75º

**-Test de Slump.**

Al inicio del tratamiento la paciente no conseguía extender la pierna. Actualmente, se aprecia una mejoría en la elasticidad neural. Con la pierna izquierda se produce tensión al extender la rodilla, si bien no llega a realizar la dorsiflexión del tobillo.

Con la pierna derecha la tensión aparece al final, con la dorsiflexión del tobillo.<sup>12</sup>

**-Valoración muscular:** valorar si los músculos recto anterior y psoas están acortados mediante el Test de Thomas.

Observamos que no existe acortamiento ni de recto anterior ni de psoas-ilíaco.

Al intentar romper la contracción en cuádriceps, tibial anterior, isquiotibiales y gemelos se nota la ganancia de fuerza no alcanzando a romper la contracción en ninguno de ellos.

Los movimientos resistidos son asintomáticos por lo que la disfunción es no contráctil.

#### **-Revaloración de las escalas:**

- **EVA** (Escala Visual Analógica):<sup>13</sup> (Anexo IV)

Al comienzo del tratamiento la puntuación del dolor era de 5/10.

Tras la intervención fisioterapéutica la puntuación es de 3/10.

- **Escala de Danniels:**<sup>14</sup> (Anexo V)

Puntuaciones obtenidas:

Cuádriceps: 5

Tibial anterior: 5

Isquiotibiales: 5

Gemelos: 5

- **Escala de valoración de la incapacidad causada por dolor en la parte baja de la espalda** (Roland Morris Disability Questionnaire en Español).<sup>15</sup> (Anexo VI)

- Valor obtenido: 11 ítems positivos de 24 posibles.

- Escala de incapacidad por dolor lumbar de **Oswestry**.<sup>16</sup> (Anexo VII)

- Valor obtenido: limitación del 26%.

Tabla 3: Evolución de los valores de las escalas.

	Valoración inicial	Valoración final
<b>EVA</b>	5/10	3/10
<b>Danniels</b>	Fuerza total	Fuerza total
<b>Roland Morris</b>	9/24	11/24
<b>Oswestry</b>	24%	26%

### -Exploración de sacro-ilíacas:

- Inspección estática: sin datos relevantes. Ambas articulaciones se encuentran a la misma altura y no hay nada que destaque en la visión estática.
- Inspección dinámica:
  - Valoramos la puesta en carga de las articulaciones echando el peso de una pierna a la otra mientras palpamos ambas articulaciones. No se encuentra datos destacables, siendo el movimiento simétrico.
  - En la flexión anterior de tronco observamos que el movimiento asimétrico del principio se ha normalizado, ambas articulaciones comienzan a moverse al mismo tiempo.
  - En el Test de Gillet vemos de nuevo un movimiento simétrico, ambas articulaciones descienden por igual.
- Movimientos del sacro realizados como test de provocación de la sacro-ilíaca:
  - Al mover el sacro a craneal: no existe dolor.
  - Al mover el sacro a caudal: existe molestia.
  - Al mover el sacro a ventral: no existe dolor.
  - Al mover el sacro a dorsal: no existe dolor.

- Test de movilidad de la sacro-ilíaca: al realizar este test apreciamos que la movilidad de la articulación sacro-ilíaca sigue resultando molesta.

#### **-Valoración neurológica:**

- Sensibilidad superficial de las extremidades inferiores:
  - **Tacto ligero con algodón:** valoración positiva. La paciente siente, en ambas piernas y en todo el trayecto, el contacto con el algodón.
  - **Dolor superficial con objeto puntiagudo:** lo siente en ambas piernas y en todo el recorrido.
  - **Termosensibilidad con tubos de agua fría y caliente:** sensibilidad totalmente conservada.
- Sensibilidad profunda:
  - **Cinestesia:** conservada
  - **Palestesia:** conservada
  - **Barestesia:** conservada
  - **Barognosia:** conservada
  - **Estereognosia:** conservada
  - **Grafoestesia:** conservada
- Reflejos:
  - **Reflejo Aquileo:** conservado.
  - **Reflejo Rotuliano:** conseguimos que se desencadene un pequeño movimiento, reflejo muy pobre.

## 4.2 **Discusión**

Los resultados obtenidos en este trabajo señalan que la aplicación de un plan de intervención fisioterápica parece resultar efectiva, en la reducción de los síntomas del Síndrome de Bertolotti, a corto plazo. Dichas técnicas han sido utilizadas como medio para conseguir una mejora funcional de la paciente, al menos en unas primeras fases, intentando alargar lo máximo posible cualquier otro tipo de intervención. Estos hechos coinciden con los de Fernández M et al, quienes en varios estudios, señalan que el tratamiento conservador en fases iniciales ha resultado eficaz en pacientes con este síndrome. Dentro del tratamiento conservador dan importancia a la fisioterapia como método para aliviar los síntomas mecánicos que produce la vértebra de transición lumbosacra.<sup>6</sup>

Para llevar a cabo la valoración inicial y final en este estudio se utilizaron las siguientes escalas: EVA, Roland Morris Disability Questionnaire en Español y la Escala de Incapacidad por dolor lumbar de Oswestry ya que autores como Hayden JA et col en su revisión realizada, Pardo C et al, Kovacs FM et al y Alcántara-Bumbiedro S et al, concluían que estas escalas son las más adecuadas para valorar patologías de origen lumbar.<sup>13,14,15,16,25</sup>

La paciente ha tomado medicamentos antiinflamatorios, los cuales resultan eficaces, como se ha visto en estudios realizados por Neelakantan S et al y Neira F et al.<sup>4,11</sup>

Se ha aplicado la masoterapia como técnica principal para reducir el dolor y tensión muscular. Los resultados han sido buenos, tal como comprobamos al pasar de nuevo la escala EVA. Coincidiendo los que muestran en su estudio Furlan AD et al, en el que los individuos que eran tratados mediante masaje manual obtuvieron mejorías por encima del resto.<sup>18</sup>

La realización de estiramientos ha resultado eficaz a la hora de elongar la musculatura acortada, tal y como ya mostraron en su estudio Montero-Cámara J et al.<sup>19</sup>

El hecho de realizar la estabilización de la región lumbo-pélvica mediante un estímulo de tracción ha sido efectivo, como también mostraban en su estudio Clarke JA et al, en el que muestran la eficacia de la tracción, en el tratamiento del dolor lumbar.<sup>20</sup>

El bloqueo de la articulación sacro-ilíaca izquierda se ha reducido mediante el desbloqueo de sacro-ilíacas. No nos podemos olvidar del papel importante que juegan estas articulaciones, ya que pueden estar muy relacionadas en el dolor lumbar, tal y como señala Pilat Kowalski A.<sup>22</sup>

Para llevar a cabo una elongación de las ramas neurales y devolverles su movilidad normal se llevó a cabo un ejercicio sencillo de neurodinámica, en el cual se realizaba un deslizamiento del nervio ciático. Se han obtenido buenos resultados con la realización de esta técnica ya que la movilidad neural ha aumentado y la paciente ha conseguido hacer los test neurodinámicos mejor que al comienzo del tratamiento. Del mismo modo, en su estudio Shacklock M et al muestran la eficacia de la realización de neurodinámica en pacientes con dolor lumbar bajo y sintomatología de ciática.<sup>23</sup>

También se ha llevado a cabo la realización de gimnasia abdominal hipopresiva por sus grandes beneficios posturales y de estabilización de la región lumbo-pélvica. Ha mostrado buenos resultados, sobre todo en el bienestar propio de la paciente tras realizarlos. Cabañas Armesilla MD también señala en su estudio, la eficacia de estos ejercicios, reflejando en este trabajo sus fundamentos teóricos.<sup>24</sup>

Neelakantan S et al proponen realizar, si el tratamiento conservador no es suficiente, un bloqueo epidural sacro que consiste en la introducción de un medicamento anestésico en el espacio epidural.<sup>4</sup>

Santavirta et al defienden la realización de la resección de la megaapófisis como tratamiento inicial.<sup>7</sup>

Otros autores como Cárcamo C proponen llevar a cabo un procedimiento mínimamente invasivo con radiofrecuencia.<sup>9</sup>



Un estudio realizado por Paraskevas G et al en un paciente con Síndrome de Bertolotti muestra que, tras realizarle una infiltración con anestésico local en la articulación, los resultados han sido favorables, pues sus síntomas mejoraron, aunque no se resolvieron, al igual que en este estudio.<sup>5</sup>

Llona MJ et al muestran que se puede trabajar la zona lumbar y mejorar muchas patologías de origen lumbar mediante la mejora de la postura corporal y el aprendizaje de hábitos y movimientos económicos y eficaces de la columna.<sup>1</sup>

En este estudio se pretendía dar a conocer este síndrome, y valorar si el tratamiento conservador, mediante fisioterapia es efectivo en etapas tempranas. Los resultados obtenidos señalan mejoras generales en la paciente. Si bien no hay estudios que indiquen un tratamiento fisioterápico de referencia para este síndrome, por lo que nuestros resultados no pueden ser comparados con los de esa actuación recomendada.

Podemos considerar que los objetivos específicos planteados inicialmente se han alcanzado, ya que hemos verificado que, tras la intervención fisioterápica, ha disminuido la tensión muscular y neural de la paciente, ha aumentado la estabilidad en la región lumbosacra, la postura general de la paciente ha mejorado y el dolor en el miembro izquierdo ha disminuido de forma significativa.

No obstante, no se ha conseguido eliminar por completo la sintomatología debido a que el dolor neural provocado por la hernia discal no se han podido controlar.

Los datos de la cronificación del dolor de la paciente se hacen visibles tras la reevaluación con las escalas de Oswestry y Roland Morris, ya que, como hemos visto anteriormente, han mostrado un resultado negativo en comparación con la valoración inicial. Esto puede deberse a que la paciente lleva más tiempo de evolución con sus molestias, por lo que el número de ítems marcados en la escala equivalentes a

temas relacionados con las emociones y la vida diaria han sido mayores.

#### **4.3 Limitaciones del estudio**

El estudio planteado en este trabajo se basa en un diseño de caso único N=1, por lo que los resultados obtenidos han de limitarse a este sujeto concreto, y no se permite generalizar los resultados a toda la población afectada.

Al valorar la movilidad de la columna lumbar mediante un goniómetro de plástico de dos ramas se suman a dicho movimiento la pelvis y el resto de la columna, por lo que el valor no corresponde únicamente al movimiento lumbar, si no que en cierta medida sería un movimiento dorso-lumbar.

A pesar de la mejora tras la intervención fisioterápica, los síntomas neurales han persistido, por lo que la paciente se someterá a un bloqueo neural para intentar eliminar todos estos síntomas.

En el Síndrome de Bertolotti, la fisioterapia podría resultar efectiva a corto plazo y para mejorar los síntomas físicos. Este trabajo no permite conocer la evolución a largo plazo si bien es muy probable que sean necesarias otro tipo de intervenciones.

## 5. CONCLUSIONES

---

1. A pesar de la buena evolución de la paciente, el principal objetivo planteado para este trabajo, no se ha alcanzado de manera satisfactoria. La paciente no goza de la funcionalidad que tenía previa a la aparición de su patología puesto que el dolor neural que presenta por la hernia discal le sigue incapacitando en cierta medida.
2. Los objetivos específicos de este estudio se han alcanzado en su totalidad: ha disminuido la tensión muscular, se ha conseguido un aumento de la estabilidad en la región lumbosacra, los síntomas neurales han menguado aunque siguen presentes, las posturas anormales que adoptaba a la hora de deambular y sentarse han desaparecido, y el dolor lumbar y de miembro izquierdo ha disminuido considerablemente.
3. No se han localizado referencias bibliográficas, de buena calidad, en relación al tratamiento fisioterápico del dolor mecánico y neural en pacientes diagnosticados de Síndrome de Bertolotti.
4. Este trabajo ha permitido conocer que no se dispone de una intervención efectiva desde la fisioterapia en el Síndrome de Bertolotti y que se precisa una investigación más amplia y multidisciplinar en relación a esta patología.

## 6. BIBLIOGRAFÍA

---

1. Llona MJ, Bocanegra EP, Bernad RJ, Hernández RO CP. Escuela de espalda: una forma sencilla de mejorar el dolor y los hábitos posturales. *Asoc Española Pediatría*. 2014;81(2):92-8.
2. Soto DJ. Abordaje clínico del dolor lumbar desde el punto de vista de atención primaria. *Rev Medica Costa Rica y Centroam*. 2013;(608):577-9.
3. Quinlan JF, Duke D, Eustace S. Bertolotti's Syndrome: a cause of back pain in young people. *J Bone Jt Surg-Br Vol*. 2006;88(9):1183-6.
4. Neelakantan S, Anandarajan R, Shyam K, Philip B. Multimodality imaging in Bertolotti's Syndrome: an important cause of low back pain in young adults. *BMJ Case Rep*. 2016.
5. Paraskevas G, Tzaveas A, Koutras G, Natsis K. Lumbosacral transitional vertebra causing Bertolotti's Syndrome: a case report and review of the literature. *Cases J*. 2009;2:8320.
6. Fernández M, López M, Bardasco P, Álvarez M, Rivero GL. Síndrome de Bertolotti: a propósito de un caso. *Nutr Hosp*. 2011;26(3):646-9.
7. Bertolotti M. Carta clínica. Síndrome de Bertolotti: dolor lumbar crónico de características mecánicas por mega-apófisis transversa. *Responsabilidades éticas*. 2017;42(7):2016-8.
8. Sarmiento J, García-Díez AI, Nogué S. Mujer de 67 años con dolor, parestesias y debilidad progresiva en las extremidades. *Med Clin. (Barc)*. 2005;125(9):346-52.

9. Carcamo C. Radiofrecencia para el tratamiento de lumbago crónico secundario a Síndrome de Bertolotti. Reporte de un caso. 2015 (Sept).
10. De Almeida DB, Mattei TA, Soria MG, Prandini MN, Leal AG, Milano JB, et al. Transitional lumbosacral vertebrae and low back pain: diagnostic pitfalls and manageent of Bertolotti's Syndrome. Arq Neuropsiquiatr. 2009;67(2):268-72.
11. Neira F, Ortega JL. Revisión del tratamiento con corticoides en el dolor de espalda según la medicina basada en la evidencia. Rev Soc Esp Dolor. 2009;16(6):352-69.
12. Taboadela CH. Goniometría. Una herramienta para la evaluación de las incapacidades laborales. Buenos Aires: Asociart ART;2007.
13. Lai WH, Shih YF, Lin PL, Chen WY, Ma HL. Normal neurodynamic responses of the femoral slump test. Man Ther. Elsevier. 2012;17(2):126-32.
14. Pardo C, Muñoz T, Chamorro C. Monitorización del dolor. Recomendaciones del grupo de trabajo de analgesia y sedación de la SEMICYUC. Med Intensiva. 2006;30(8):379-385.
15. Arcas MA, Gálvez DM, León JC, Pellicer M. Manual de fisioterapia. Generalidades. 1º ed. España: Mad;2004.
16. Kovacs FM, Llobera J, Gil del Real MT, et al. Validation of the Spanish version of the Roland-Morris questionnaire. Spine. 2002;27:538-42.
17. Alcántara-Bumbiedro S, Flórez-García MT, Echávarri-Pérez C, García-Pérez F. Escala de incapacidad por dolor lumbar de Oswestry. Rehabilitación. 2006;40(3):150-8.

18. Furlan AD, Giraldo M, Baskwill A, Irvin E, Imamura M. Massage for low-back pain. Cochrane Database of Systematic Reviews. 2015;9.
19. Montero-Cámara J, Sierra-Silvestre E, Monteagudo-Saiz AM, López-Fernández J, López-López AI, Barco-Pérez ME. Estiramiento activo excéntrico frente a estiramiento analítico pasivo de los músculos isquiotibiales en dolor lumbar inespecífico subagudo o crónico. Un estudio piloto. Fisioterapia. 2013;35(5):206-13.
20. Clarke JA, Van Tulder MW, Blomberg SE, et al. Traction for low-back pain with or without sciatica. Cochrane Database Syst Rev. 2007;(2).
21. Dressendorfer R, Redavid L. Sciatica. Clinical Review. 2016;(31).
22. Pilat Kowalski A. Role of the sacroiliac joint in lower back disease. Fisioterapia 1998;20:59-79.
23. Shacklock M, Lucha López M<sup>a</sup>O, Giménez Donoso C. Manual treatment of low back pain and sciatica with clinical neurodynamics. Fisioterapia. 2007;29:312-20.
24. Cabañas Armesilla MD, Chapinal Andrés A. Revisión de los fundamentos teóricos de la gimnasia abdominal hipopresiva. Apunts Med Esport. 2014;49(182):59-66.
25. Hayden JA, Tulder MW. Tratamiento con ejercicios para el dolor lumbar inespecífico. Disponible en: <http://onlinelibrary.wiley.com/doi/10.1002/14651858.CD000335.pub2/pdf>

## 7. ANEXOS

---

- **ANEXO I: CONSENTIMIENTO INFORMADO**

D./Dña,....., con DNI .....  
....., autoriza a ..... con DNI .....  
....., alumno/a de fisioterapia en la Universidad de Zaragoza, a que su caso sea desarrollado como Trabajo de Fin de Grado.

Declaro que he sido informado/a de que la participación en este estudio es estrictamente voluntaria. La información que se recoja en el mismo será confidencial y no se usará para ningún otro propósito fuera de los de esta investigación.

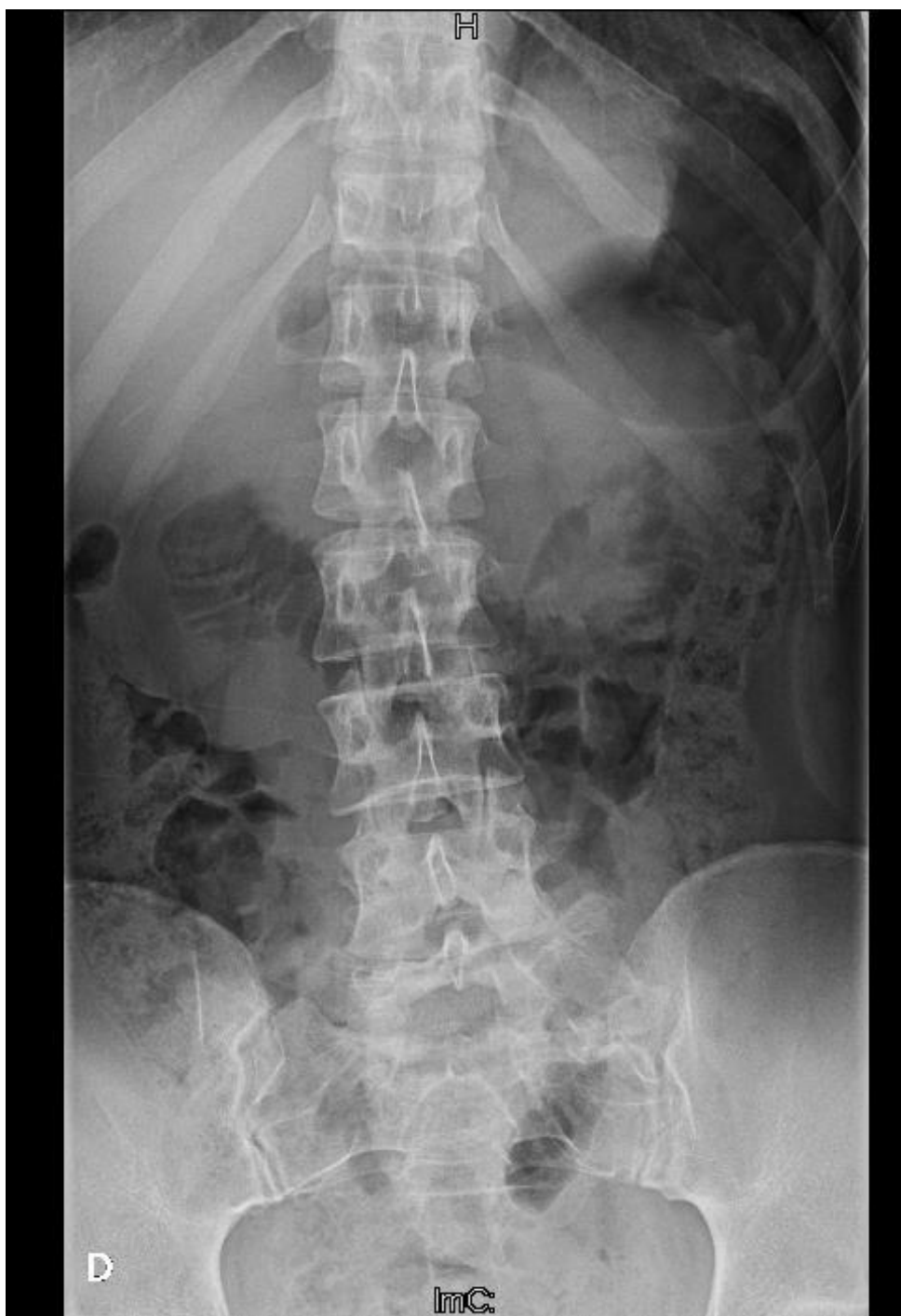Doy mi permiso para que las técnicas que se apliquen y sus resultados sean conocidos, de tal manera que si el trabajo es publicado en algún medio de divulgación científica o en la base de datos de la propia Universidad nadie podrá identificar al paciente que ha sido objeto de este estudio.

Autorizo también a la toma de fotografías. Estos datos serán tratados con respeto a mi intimidad y a la vigente normativa de protección de datos.

Zaragoza, a \_\_\_\_ de \_\_\_\_\_ de 20\_\_

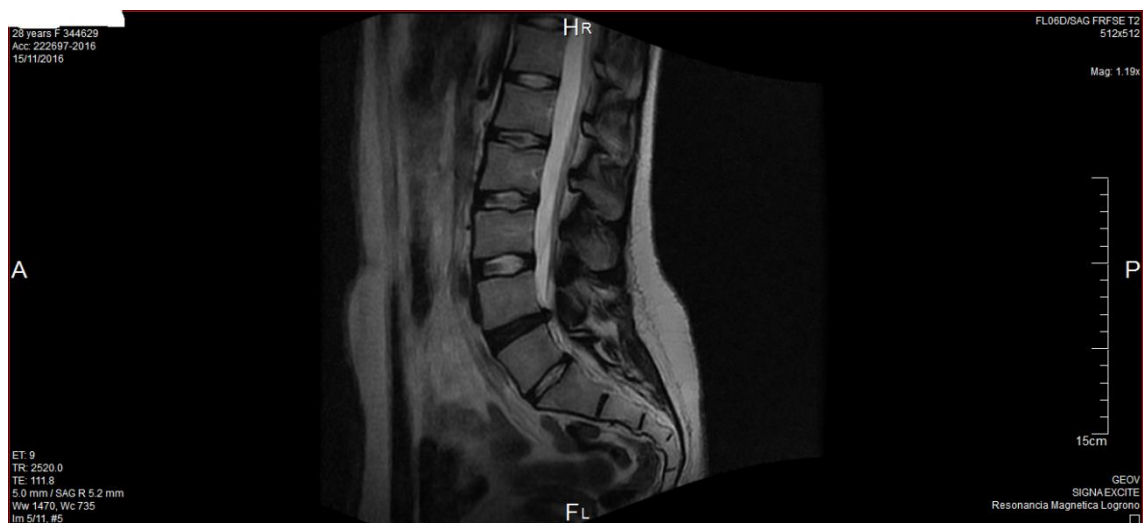
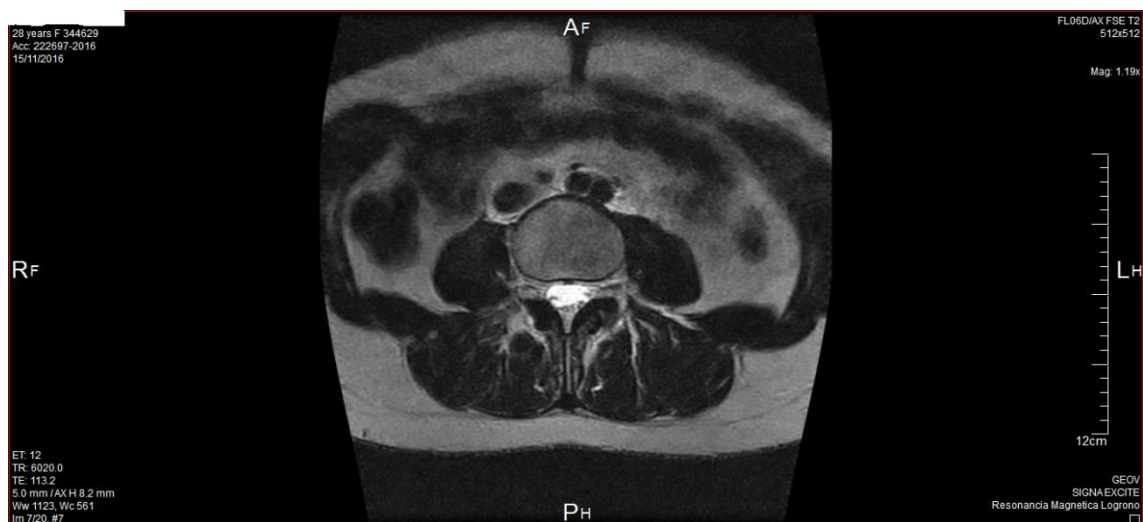
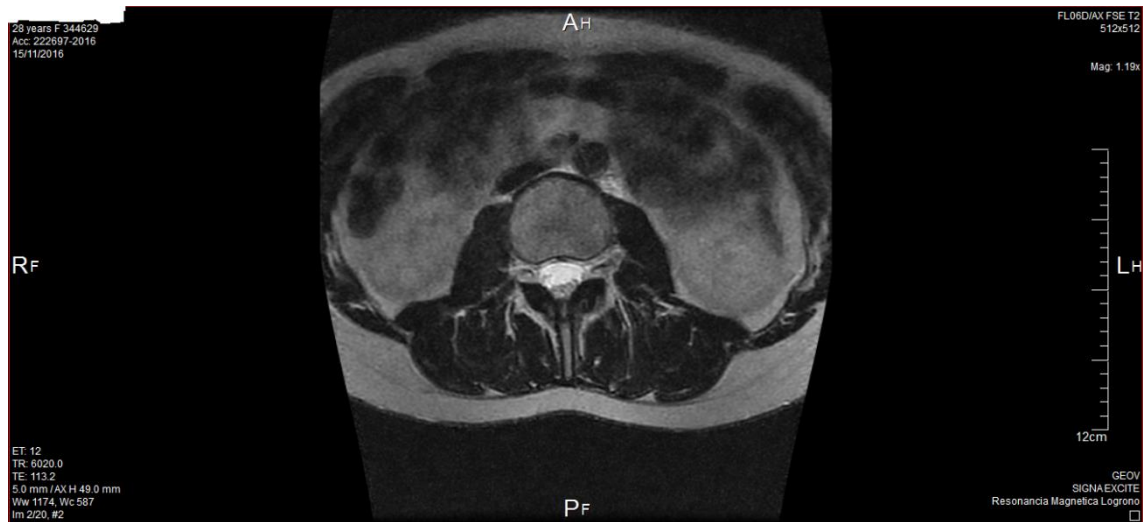
Firma del participante

- **ANEXO II: RADIOGRAFÍA DE LA PACIENTE**





- **ANEXO III: RESONANCIA ELECTROMAGNÉTICA**

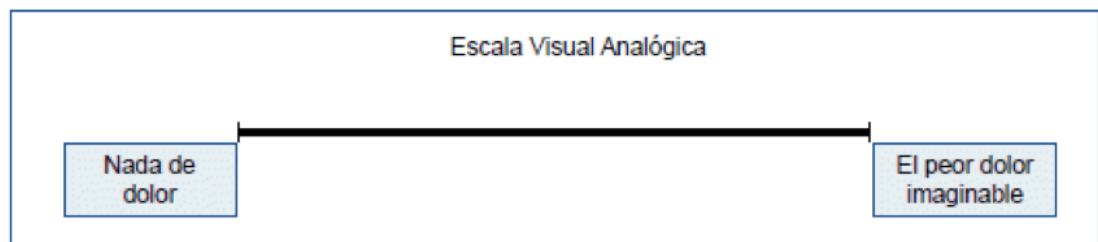


- **ANEXO IV: ESCALA VISUAL ANALÓGICA (EVA)**

En la escala visual analógica (EVA) la intensidad del dolor se representa en una línea de 10 cm. En el extremo izquierdo de la línea aparece la frase de "Nada de dolor", y en el extremo derecho "El peor dolor imaginable".

Esta escala puede disponer o no de marcas en cada cm de la línea, aunque para algunos autores la presencia de estas marcas disminuye su precisión.

Un valor inferior a 4 en la escala EVA significa dolor leve o leve-moderado, un valor entre 4 y 6 implica la presencia de dolor moderado-grave, y un valor superior a 6 implica la presencia de un dolor muy intenso.



- **ANEXO V: ESCALA DE DANNIELS PARA LA EVALUACIÓN DE LA FUERZA MUSCULAR**

La valoración muscular analítica se basa actualmente en una escala de seis niveles propuesta por Danniels, Williams y Worthingham en 1958:

- Grado 0: ninguna respuesta muscular.
- Grado 1: el músculo realiza una contracción palpable aunque no se evidencie movimiento.
- Grado 2: el músculo realiza todo el movimiento de la articulación una vez se le libera del efecto de la gravedad.
- Grado 3: el músculo realiza todo el movimiento contra la acción de la gravedad, pero sin sugerirle ninguna resistencia.
- Grado 4: el movimiento es posible en toda su amplitud, contra la acción de la gravedad y sugiriéndole una resistencia manual moderada.
- Grado 5: el músculo soporta una resistencia manual máxima.

Estos seis grados se completan adecuándoles a cada uno un signo "+" cuando supere el grado explorado o "-" si vemos que no consigue realizarlo adecuadamente.

- **ANEXO VI: ESCALA DE VALORACIÓN DE LA INCAPACIDAD CAUSADA POR DOLOR EN LA PARTE BAJA DE LA ESPALDA (Roland Morris Disability Questionnaire en Español)**

**Spanish (European) version of the Roland Morris Disability Questionnaire, MAPI 2004.**

**The translation process is described at the end of the questionnaire.**

*Note that a published European Spanish translation is published as Kovacs F et al. Validation of the Spanish version of the Roland-Morris Disability Questionnaire. Spine 2002; 27: 538-542.*

*Users should also note that translations of the RMDQ are also available in Argentinian, Mexican, Puerto Rican and US Spanish.*

Cuando le duele la espalda, quizás le cueste realizar algunas de sus actividades habituales.

La siguiente lista contiene algunas frases que otras personas han utilizado para describirse a sí mismas cuando tienen dolor de espalda. Cuando Vd. las lea, puede que se fije más en algunas de ellas porque describen su propia situación en *el día de hoy*. Al leer la lista, piense en su propia situación en *el día de hoy*. Cuando lea una frase que describa su situación en *el día de hoy*, marque la casilla correspondiente con una cruz. Si la frase no describe su situación, deje la casilla en blanco y pase a la siguiente frase. **Recuerde que sólo debe marcar las frases que esté seguro que describen su situación en *el día de hoy*.**

1. Debido a la espalda, me paso la mayor parte del día en casa.
2. Cambio de postura frecuentemente para encontrar una posición más cómoda para la espalda.
3. Debido a la espalda, ando más despacio que de costumbre.
4. Debido a la espalda, no hago ninguna de las tareas en casa que haría normalmente.
5. Debido a la espalda, subo las escaleras cogiéndome de la barandilla.
6. Debido a la espalda, me echo más a menudo que de costumbre para descansar.
7. Debido a la espalda, tengo que agarrarme a algo para levantarme de la butaca.
8. Debido a la espalda, trato de conseguir que otras personas hagan las cosas por mí.
9. Debido a la espalda, me visto más despacio que de costumbre.
10. Debido a la espalda, estoy de pie sólo durante breves períodos de tiempo.
11. Debido a la espalda, intento no inclinarme o arrodillarme.
12. Debido a la espalda, me cuesta levantarme de la silla.
13. Me duele la espalda la mayor parte del tiempo.
14. Debido a la espalda, me cuesta darme la vuelta en la cama.
15. No tengo muy buen apetito debido al dolor de espalda.
16. Me cuesta ponerme los calcetines (o las medias), debido al dolor de espalda.
17. Debido al dolor de espalda, sólo ando distancias cortas.
18. Debido a la espalda, duermo menos que de costumbre.
19. Debido al dolor de espalda, me visto con la ayuda de alguien.
20. Debido a la espalda, me paso la mayor parte del día sentado/a.
21. Debido a la espalda, evito las tareas pesadas en casa.
22. Debido al dolor de espalda, estoy más irritable y de peor humor con los demás que de costumbre.

23. Debido a la espalda, subo las escaleras más despacio que de costumbre.
24. Debido a la espalda, me paso la mayor parte del día en la cama.

## • **ANEXO VII: ESCALA DE INCAPACIDAD POR DOLOR LUMBAR DE OSWESTRY**

### **ANEXO I.** Escala de incapacidad por dolor lumbar de Oswestry I.0 (Flórez et al<sup>19</sup>)

**Por favor lea atentamente:** Estas preguntas han sido diseñadas para que su médico conozca hasta qué punto su dolor de espalda le afecta en su vida diaria. Responda a todas las preguntas, señalando en cada una sólo aquella respuesta que más se aproxime a su caso. Aunque usted piense que más de una respuesta se puede aplicar a su caso, marque sólo aquella que describa MEJOR su problema.

#### **1. Intensidad de dolor**

- ☐ Puedo soportar el dolor sin necesidad de tomar calmantes
- ☐ El dolor es fuerte pero me arreglo sin tomar calmantes
- ☐ Los calmantes me alivian completamente el dolor
- ☐ Los calmantes me alivian un poco el dolor
- ☐ Los calmantes apenas me alivian el dolor
- ☐ Los calmantes no me quitan el dolor y no los tomo

#### **2. Cuidados personales (lavarse, vestirse, etc.)**

- ☐ Me las puedo arreglar solo sin que me aumente el dolor
- ☐ Me las puedo arreglar solo pero esto me aumenta el dolor
- ☐ Lavarme, vestirme, etc., me produce dolor y tengo que hacerlo despacio y con cuidado
- ☐ Necesito alguna ayuda pero consigo hacer la mayoría de las cosas yo solo
- ☐ Necesito ayuda para hacer la mayoría de las cosas
- ☐ No puedo vestirme, me cuesta lavarme, y suelo quedarme en la cama

#### **3. Levantar peso**

- ☐ Puedo levantar objetos pesados sin que me aumente el dolor
- ☐ Puedo levantar objetos pesados pero me aumenta el dolor
- ☐ El dolor me impide levantar objetos pesados del suelo, pero puedo hacerlo si están en un sitio cómodo (ej. en una mesa)
- ☐ El dolor me impide levantar objetos pesados, pero sí puedo levantar objetos ligeros o medianos si están en un sitio cómodo
- ☐ Sólo puedo levantar objetos muy ligeros
- ☐ No puedo levantar ni elevar ningún objeto

#### **4. Andar**

- ☐ El dolor no me impide andar
- ☐ El dolor me impide andar más de un kilómetro
- ☐ El dolor me impide andar más de 500 metros
- ☐ El dolor me impide andar más de 250 metros
- ☐ Sólo puedo andar con bastón o muletas
- ☐ Permanezco en la cama casi todo el tiempo y tengo que ir a rastras al baño

#### **5. Estar sentado**

- ☐ Puedo estar sentado en cualquier tipo de silla todo el tiempo que quiera
- ☐ Puedo estar sentado en mi silla favorita todo el tiempo que quiera
- ☐ El dolor me impide estar sentado más de una hora
- ☐ El dolor me impide estar sentado más de media hora
- ☐ El dolor me impide estar sentado más de diez minutos
- ☐ El dolor me impide estar sentado

#### **6. Estar de pie**

- ☐ Puedo estar de pie tanto tiempo como quiera sin que me aumente el dolor
- ☐ Puedo estar de pie tanto tiempo como quiera pero me aumenta el dolor
- ☐ El dolor me impide estar de pie más de una hora
- ☐ El dolor me impide estar de pie más de media hora
- ☐ El dolor me impide estar de pie más de diez minutos
- ☐ El dolor me impide estar de pie

#### **7. Dormir**

- ☐ El dolor no me impide dormir bien
- ☐ Sólo puedo dormir si tomo pastillas
- ☐ Incluso tomando pastillas duermo menos de seis horas
- ☐ Incluso tomando pastillas duermo menos de cuatro horas
- ☐ Incluso tomando pastillas duermo menos de dos horas
- ☐ El dolor me impide totalmente dormir

#### **8. Actividad sexual**

- ☐ Mi actividad sexual es normal y no me aumenta el dolor
- ☐ Mi actividad sexual es normal pero me aumenta el dolor
- ☐ Mi actividad sexual es casi normal pero me aumenta mucho el dolor
- ☐ Mi actividad sexual se ha visto muy limitada a causa del dolor
- ☐ Mi actividad sexual es casi nula a causa del dolor
- ☐ El dolor me impide todo tipo de actividad sexual

#### **9. Vida social**

- ☐ Mi vida social es normal y no me aumenta el dolor
- ☐ Mi vida social es normal, pero me aumenta el dolor
- ☐ El dolor no tiene un efecto importante en mi vida social, pero sí impide mis actividades más enérgicas, como bailar, etc.
- ☐ El dolor ha limitado mi vida social y no salgo tan a menudo
- ☐ El dolor ha limitado mi vida social al hogar
- ☐ No tengo vida social a causa del dolor

#### **10. Viajar**

- ☐ Puedo viajar a cualquier sitio sin que me aumente el dolor
- ☐ Puedo viajar a cualquier sitio, pero me aumenta el dolor
- ☐ El dolor es fuerte, pero aguanto viajes de más de dos horas
- ☐ El dolor me limita a viajes de menos de una hora
- ☐ El dolor me limita a viajes cortos y necesarios de menos de media hora
- ☐ El dolor me impide viajar excepto para ir al médico o al hospital

Para conseguir hallar la puntuación obtenida en la escala debemos realizar la siguiente operación, a partir de la cual obtenemos el tipo de limitación funcional que presenta nuestra paciente:

$$\text{Puntuación Total} = \frac{50 - (5 \times \text{nº ítems no contestado})}{\text{suma puntuación ítems contestados} \times 100}$$

Porcentaje	Limitación funcional	Implicaciones
0 - 20 %	Mínima	No precisa tratamiento salvo consejos posturales y ejercicio
20 - 40 %	Moderada	Tratamiento conservador
40 - 60 %	Intensa	Requiere estudio en profundidad
60 - 80 %	Discapacidad	Requiere intervención positiva
+80%	Máxima	Postrado en la cama o exagera sus síntomas