




NEUROLOGÍA

www.elsevier.es/neurologia



CARTA AL EDITOR

Síndrome de Foix-Chavany-Marie secundario a encefalitis por virus herpes simple tipo 2

The Foix-Chavany-Marie syndrome due to herpes simplex virus encephalitis type 2

Sr. Editor:

El síndrome de Foix-Chavany-Marie (SFCM) o síndrome opercular anterior hace referencia a la parálisis de la musculatura orofacial y faríngea para los movimientos voluntarios, con preservación de los movimientos automáticos y reflejos¹, secundario a lesiones bilaterales de la corteza opercular anterior, si bien se han descrito casos con afectación unilateral o lesiones bilaterales subcorticales². La etiología más frecuente es la vascular³, pero también puede tener un origen infeccioso, desmielinizante, traumático, neoplásico, epiléptico o neurodegenerativo⁴. Describimos un caso secundario a encefalitis por virus herpes simple tipo 2 (VHS-2).

Mujer de 27 años, diestra, con antecedente de tiroiditis autoinmune sin tratamiento, que presentó cuadro progresivo de 2 días de evolución de debilidad facial bilateral superior e inferior de predominio izquierdo, así como imposibilidad para el habla por anartria e hipofonía graves y dificultades deglutorias, con disfagia mixta severa y sialorrea. Durante las 24 h previas presentó 3 episodios de 5 min de duración sugestivos de crisis epilépticas focales: el primero consistió en rigidez tónica de extremidades superiores precedido de un ronquido durante el sueño; el segundo, rigidez mandibular y sensación de ocupación faríngea; y el tercero, clonías faciales izquierdas.

La exploración general no aportó datos de interés. En la exploración neurológica destacó una parálisis de la musculatura facial, lingual y faríngea para los movimientos voluntarios, conservando el reflejo de amenaza visual, la mímica facial automática y el reflejo nauseoso y tusígeno, compatible con SFCM.

El análisis sanguíneo completo resultó normal, incluyendo serología de VIH y estudio de poblaciones linfocitarias. Los electroencefalogramas (EEG) seriados mostraron actividad epileptiforme en regiones frontotemporales derechas junto con signos focales de lentificación. Durante un

video-EEG, la paciente presentó crisis generalizada tónico clónica con patrón de punta-onda generalizado precedido de un ritmo reclutante temporal derecho (fig. 1). La resonancia magnética (RM) cerebral mostró lesiones hiperintensas en secuencias T2 y FLAIR, sin captación de contraste, en ambos córtex insulares, giros temporales superiores, cíngulo y circunvoluciones pre- y poscentrales (fig. 2). El análisis de líquido cefalorraquídeo (LCR) mostró una proteinorraquia de 0,81 g/dL, con 121 células (94% linfocitos), siendo la PCR positiva para VHS-2. El resto de estudios microbiológicos, incluyendo PCR del resto de virus del grupo Herpes, Citomegalovirus, Parechovirus, Enterovirus, detección de antígeno y PCR de *Criptococo*, tinción Gram y cultivo de bacterias, PCR de *S. pneumoniae*, *N. meningitidis* y *L. monocytogenes*, así como los anticuerpos anti-NMDAR, fueron negativos.

Se instauró tratamiento con aciclovir intravenoso durante 21 días y tratamiento antiepiléptico con lacosamida, con negativización de PCR de VHS-2 en estudio LCR de control. Una RM cerebral de control realizada a los 20 días mostró necrosis quística en regiones frontales bilaterales (fig. 2).

La paciente presentó mejoría en la movilidad facial, siendo capaz de realizar mímica facial, oral y lingual de manera voluntaria, aunque persistieron disartria, disfonía y disfagia, siendo necesaria nutrición por sonda nasogástrica durante 3 meses, pudiendo retirarse posteriormente. No volvió a presentar crisis epilépticas.

La encefalitis herpética es la causa más frecuente de encefalitis esporádica a nivel mundial, siendo la infección por VHS-1 más frecuente en adultos y por VHS-2 en neonatos⁵. La encefalitis asociada a VHS-2 en adultos es excepcional y se ha descrito asociada a infartos isquémicos y/o hemorrágicos⁶, o a cuadros similares a encefalitis por VHS-1⁵.

La causa más frecuente de SFCM en adultos son lesiones vasculares por afectación simultánea o secuencial de ambas cortezas operculares o de sus conexiones subcorticales^{2,3}. Raramente se ha descrito asociado a una lesión opercular unilateral⁷. Dentro de las causas infecciosas destaca la encefalitis por VHS-1^{8,9}, debido a su alta prevalencia y su predilección por los lóbulos frontales⁵. La forma de presentación más típica es la de una encefalitis con fiebre, afectación del nivel de conciencia y crisis epilépticas (fundamentalmente crisis focales motoras) en las que los signos del síndrome opercular forman parte del cuadro clínico, aunque también existen casos en los que aparece de forma aislada o únicamente asociado a crisis focales motoras¹⁰.

<https://doi.org/10.1016/j.nrl.2020.08.008>

0213-4853/© 2020 Sociedad Española de Neurología. Publicado por Elsevier España, S.L.U. Este es un artículo Open Access bajo la licencia CC BY-NC-ND (<http://creativecommons.org/licenses/by-nc-nd/4.0/>).

Cómo citar este artículo: Rodríguez Gascón D, et al. Síndrome de Foix-Chavany-Marie secundario a encefalitis por virus herpes simple tipo 2. Neurología. 2020. <https://doi.org/10.1016/j.nrl.2020.08.008>

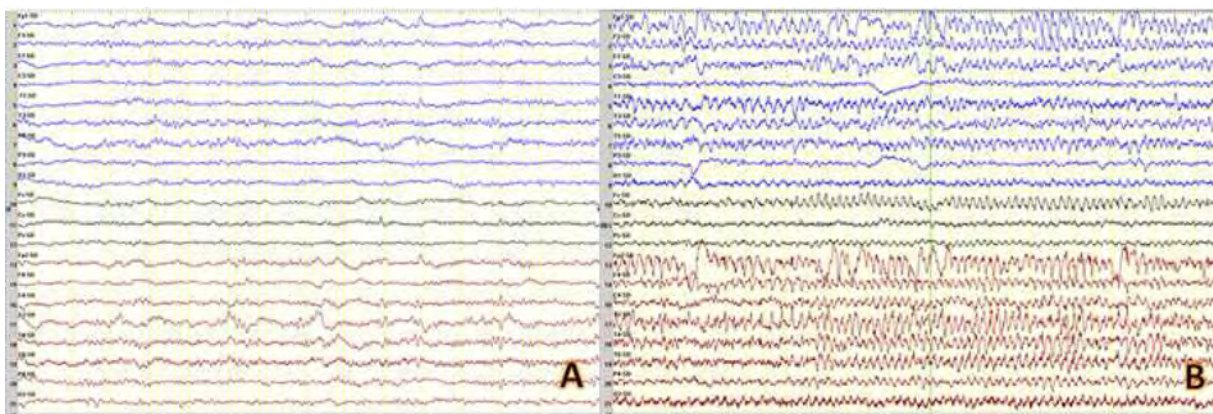


Figura 1 Videoelectroencefalograma. A) Registro intercrítico en el que se aprecia focalidad frontotemporal derecha formada por grafoelementos complejos de presentación periódica con frecuencia inferior a 1 Hz y con propagación variable a otras áreas. B) Registro ictal con patrón punta onda generalizada que fue precedido de ritmos reclutantes en región temporal derecha, con rápida propagación.

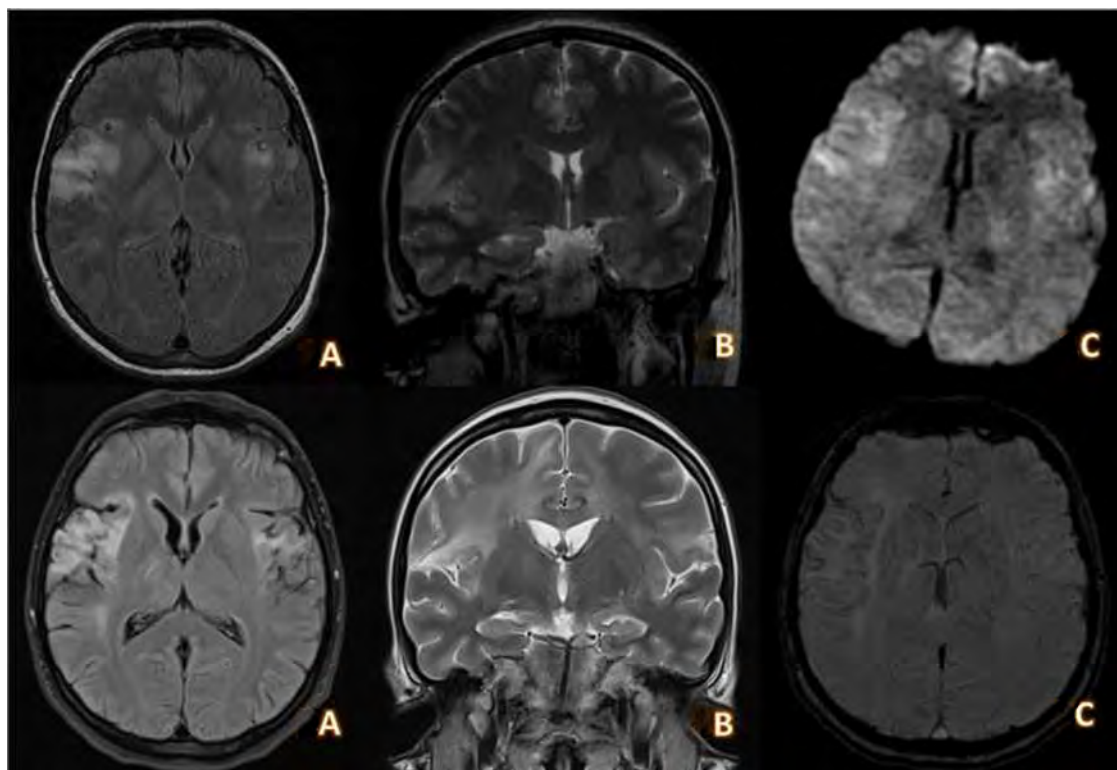


Figura 2 RM cerebral realizada en la fase aguda (1) y 20 días después, tras la finalización del tratamiento antiviral (2). A y B) Cortes axial y coronal con secuencia T2-FLAIR que muestra lesiones hiperintensas que se extienden por corteza insular, giros temporales superiores hacia las circunvoluciones pre- y poscentrales y cingular de predominio derecho. C) Secuencia DWI en la que se aprecia moderada restricción de la difusión en las lesiones descritas. A y B) Cortes axial y coronal con secuencia T2-FLAIR en la que se aprecian áreas de gliosis con necrosis quística con distribución insular, opercular y frontotemporal bilateral de predominio derecho. C) Secuencia SWI en la que se aprecian depósitos de hemosiderina de predominio en región insular derecha compatible con siderosis superficial residual a encefalitis.

En estos casos, la aparición de crisis focales recurrentes, incluso en ausencia de fiebre, cefalea u otros datos sugestivos de meningoencefalitis, especialmente en pacientes sin factores de riesgo vascular, deben obligarnos a descartar una infección del sistema nervioso central. El resto de microorganismos (Citomegalovirus, virus de Epstein-Barr,

toxoplasma, tuberculosis o virus JC) son tremendamente infrecuentes¹¹⁻¹⁴.

Otras causas descritas son traumatismos craneoencefálicos, lesiones desmielinizantes, neoplasias cerebrales, trastornos del desarrollo en la infancia, enfermedades neurodegenerativas, estatus epiléptico^{1,15}.

Nuestra paciente empezó con crisis de origen focal, sin alteración del lenguaje ni del nivel de conciencia fuera de las crisis, y sin presentar cefalea, fiebre ni elevación de reactantes de fase aguda. Posteriormente desarrolló anartria, disfagia y paresia facial bilateral con preservación de la respuesta automática y emocional (sonrisa, llanto, bostezo), típica de la afectación opercular anterior bilateral. Esta disociación automático-voluntaria se debe a la conservación de las vías corticobulbares indirectas¹.

En resumen, la encefalitis por VHS-2 puede ser causa de SFCM en un paciente adulto inmunocompetente, hecho no descrito previamente en la literatura.

Bibliografía

1. Weller M. Anterior opercular cortex lesions cause dissociated lower cranial nerve palsies and anarthria but no aphasia: Foix-Chavany-Marie syndrome and "automatic voluntary dissociation" revisited. *J Neurol*. 1993;240:199–208.
2. Moragas Garrido M, Cardona Portela P, Martínez-Yélamos S, Rubio Borrego F. Heterogeneidad topográfica del síndrome de Foix-Chavany-Marie. *Neurología*. 2007;22:333–6.
3. Milanlioglu A, Aydın MN, Gökgül A, Hamamcı M, Erkuzu MA, Tombul T. Ischemic bilateral opercular syndrome. *Case Rep Med*. 2013;2013:3–6.
4. Bakar M, Kirshner HS, Niaz F. The opercular-subopercular syndrome: Four cases with review of the literature. *Behav Neurol*. 1998;11:97–103.
5. Kennedy PGE, Steiner I. Recent issues in herpes simplex encephalitis. *J Neurovirol*. 2013;19:346–50.
6. Zis P, Stritsou P, Angelidakis P, Tavernarakis A. Herpes simplex virus type 2 encephalitis as a cause of ischemic stroke: case report and systematic review of the literature. *J Stroke Cerebrovasc Dis*. 2016;25:335–9.
7. Ohtomo R, Iwata A, Tsuji S. Unilateral opercular infarction presenting with foix-chavany-marie syndrome. *J Stroke Cerebrovasc Dis [Internet]*. 2014;23:179–81.
8. Wolf RW, Schultze D, Fretz C, Weissert M, Waibel P. Atypical herpes simplex encephalitis presenting as operculum syndrome. *Pediatr Radiol*. 1999;29:191–3.
9. McGrath NM, Anderson NE, Hope JKA, Croxson MC, Powell KF. Anterior opercular syndrome, caused by herpes simplex encephalitis. *Neurology*. 1997;49:494–7.
10. Almekhlafi MA, Couillard PL, Patry DG, Jetté N. Herpes encephalitis presenting with an opercular syndrome and epilepsy partialis continua. *Neurologist*. 2010;16:208–10.
11. Conforti R, Capasso R, Capaldo G, Dato C, Saracino D, Di Iorio G, et al. Foix-chavany-marie syndrome in a 17-year-old female with congenital cytomegalovirus infection. *Neuropsychiatr Dis Treat*. 2014;10:2249–52.
12. Matsushima T, Nishioka K, Tanaka R, Yokoyama K, Hattori N. Anterior opercular syndrome induced by Epstein-Barr virus encephalitis. *Neurocase*. 2016;22:103–8.
13. Moodley M, Bamber S. The operculum syndrome: an unusual complication of tuberculous meningitis. *Dev Med Child Neurol*. 1990;32:919–22.
14. Dijkstra F, Guldolf K, Schotsmans K, Marechal E, Hernalsteen D, Crols R. Foix-chavany-marie syndrome as the presenting sign of HIV-related PML. *Neurol Clin Pract*. 2018;8:537–40.
15. Uttner I, Brettschneider J, Unrath A, Riecker A. Slowly progressive Foix-Chavany-Marie syndrome as a precursor of a primary progressive aphasia. *J Clin Neurosci*. 2012;19:765–7.

D. Rodríguez Gascón*, A. Sancho-Saldaña,
A. Carrilla Sanromán y V. Bertol Alegre

Servicio de Neurología, Hospital Universitario Miguel Servet, Zaragoza, España

* Autor para correspondencia.

Correo electrónico: diegor.gascon@gmail.com
(D. Rodríguez Gascón).