



Atención Primaria

www.elsevier.es/ap



IMÁGENES

Luxación de prótesis humeral

Humeral prosthesis dislocation

María Nuria Requeno Jarabo

Centro de Salud Seminario, Zaragoza, España

Se trata de una mujer de 78 años, sin alergias conocidas, y con antecedentes de hipotiroidismo, hipercolesterolemia y deterioro cognitivo, en tratamiento con levotiroxina 50 µg/día. Debido a una caída casual con traumatismo directo sobre la extremidad superior derecha, presenta dolor e impotencia funcional en esta. En la radiografía (fig. 1) se observa fractura conminuta de cabeza humeral derecha que inicialmente se inmoviliza con *sling*. A causa de la mala evolución, a los 2 meses se interviene quirúrgicamente colocando una prótesis invertida. Dadas las características de la fractura y su índice de FRAX, alto, se le prescriben calcio/colecalciferol 600 mg/1.000 unidades internacionales en la cena y risedronato de sodio 35 mg/semanal. A los 4 meses de la fractura, es preciso ingresar e intervenir a la paciente de nuevo dado que presenta hombro derecho en charretera por luxación de prótesis invertida humeral (fig. 2), llevando a cambio un recambio parcial de la metáfisis humeral y del polietileno, y colocando una férula en abducción de hombro derecho.

El FRAX¹ es una herramienta accesible que permite calcular el riesgo de fractura a partir de una serie de factores de riesgo clínicos, tanto si se conoce la densidad mineral ósea como si no. Por la calidad de los datos a partir de los que se ha calculado y la metodología utilizada en estos momentos es, probablemente, el método más recomendable para la determinación del riesgo de fractura. Sin embargo, tiene limitaciones y el juicio clínico del médico sigue siendo fundamental, sobre todo para la valoración de factores de riesgo

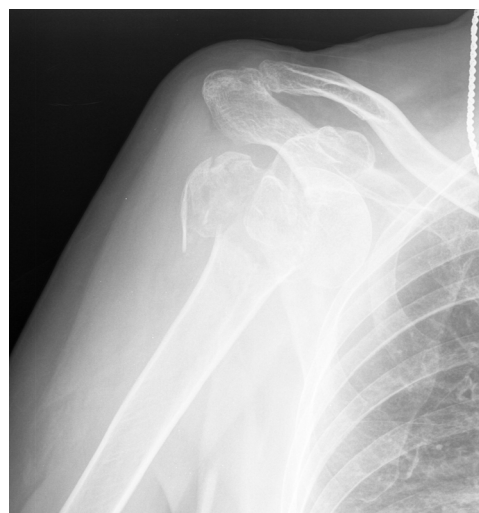

Figura 1

no incluidos en el algoritmo, como la densidad mineral ósea lumbar o la frecuencia de caídas.

El tratamiento de las fracturas con varios fragmentos de húmero proximal en el paciente anciano resulta controvertido². La frecuente coexistencia de un hueso de mala calidad y la afección del manguito rotador con dificultades para el tratamiento rehabilitador en pacientes pluripatológicos conllevan, en muchas ocasiones, resultados clínicos decepcionantes, aun cuando el resultado radiológico sea aceptable. Además, en población mayor con

Correo electrónico: nuriarequeno@gmail.com

<https://doi.org/10.1016/j.aprim.2020.07.010>

0212-6567/© 2020 El Autor. Publicado por Elsevier España, S.L.U. Este es un artículo Open Access bajo la licencia CC BY-NC-ND (<http://creativecommons.org/licenses/by-nc-nd/4.0/>).

Cómo citar este artículo: M.N. Requeno Jarabo, Luxación de prótesis humeral, Atención Primaria, <https://doi.org/10.1016/j.aprim.2020.07.010>

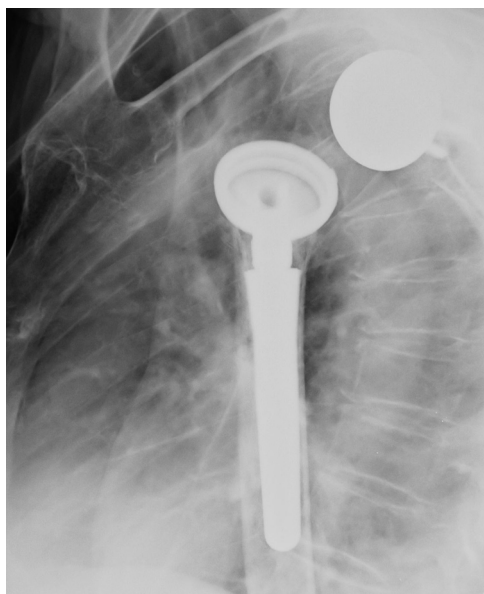


Figura 2

osteoporosis severa, problemas cognitivos y comorbilidades, el riesgo de fracaso quirúrgico aumenta³.

En algunos estudios², la artroplastia total inversa como una opción válida en el tratamiento de las fracturas conminuta de húmero proximal en pacientes mayores de 65 años.

En torno al 20% de estos pacientes⁴, según algunos estudios, desarrollan complicaciones, como luxaciones invertidas de hombro al cabo de algo más de año y medio de la operación inicial, precisando reintervenir

quirúrgicamente. En estos casos, debidos a problemas en los tejidos blandos y defectos óseos⁵, precisan una conversión en hemiartroplastia.

Financiación

La autora no ha recibido ningún tipo de financiación para la realización de este artículo.

Bibliografía

1. Gómez Vaquero C, Roig Vilaseca D. ¿Qué es el FRAX?: pros y contras. *Semin Fund Esp Reumatol*. 2010;11:100–6, <http://dx.doi.org/10.1016/j.semreu.2010.03.001>.
2. Villodre-Jiménez J, Estrems-Díaz V, Diranzo-García J, Bru-Pomer A. Tratamiento de fracturas de húmero proximal en pacientes mayores de 65 años con prótesis inversa: resultados y complicaciones. *Rev Esp Cir Ortop Traumatol*. 2017;61:43–50, <http://dx.doi.org/10.1016/j.recot.2016.09.005>.
3. Murena L, Canton G, Ratti C, Hoxhaj B, Giraldi G, Surace MF, et al. Indications and results of osteosynthesis for proximal humerus fragility fractures in elderly patients. *Orthop Rev (Pavia)*. 2020;12:8559, <http://dx.doi.org/10.4081/or.2020.8559>.
4. Wagner ER, Hevesi M, Houdek MT, Cofield RH, Sperling JW, Sánchez-Sotelo J. Can a reverse shoulder arthroplasty be used to revise a failed primary reverse shoulder arthroplasty?: Revision reverse shoulder arthroplasty for failed reverse prosthesis. *Bone Joint J*. 2018;100B:1493–8, <http://dx.doi.org/10.1302/0301-620X.100B11>.
5. Song IS, Jung D, Jeong U, An CH. Conversion of Failed Reverse Total Shoulder Arthroplasty to Hemiarthroplasty: Three Cases of Instability and Three Cases of Glenoid Loosening. *Clin Orthop Surg*. 2019;11:436–44, <http://dx.doi.org/10.4055/cios.2019.11.4.436>.