

# ¿Podemos prevenir la dehiscencia anastomótica en cirugía oncológica colorrectal mediante el empleo de la angiografía de fluorescencia con verde de indocianina?

Manuela Elía-Guedea<sup>1</sup>, Estíbaliz Echazarreta-Gallego<sup>1</sup>, Elena Córdoba-Díaz de Laspra<sup>1</sup>, Jesús Pérez-Tierra Ruiz<sup>1</sup> y José Manuel Ramírez-Rodríguez<sup>1</sup>

## Could we prevent anastomotic leak in colorectal oncological surgery by using indocyanine green fluorescence angiography?

**Aim:** Anastomotic leakage (AL) following colorectal surgery is one of the most devastating complication. The use of indocyanine green fluorescence angiography has been developed as a promising tool to reduce the incidence of AL. The aim of this study is to evaluate the impact of this technique on the prevention of AL. **Materials and Method:** A prospective study was carried out, including 59 patients undergoing resective colorectal surgery. It was performed intraoperatively indocyanine green angiography evaluation of the anastomotic perfusión in all of them. **Results:** The section point was modified in 9 patients (15.25%); in which no AL was registered. The overall complication rate was 35.59% (n = 21), founding 3 anastomotic dehiscences in the serie. **Conclusion:** In conclusion, in our experience this technique is an additional strategy in the prevention of the AL. Randomized control trial including more patients will be necessary to obtain conclusive results.

**Key words:** anastomotic leak; indocyanine green; angiography; fluorescence; laparoscopy.

## Resumen

**Objetivo:** La dehiscencia anastomótica (DA) en cirugía colorrectal es una de las complicaciones más devastadoras. El empleo de la angiografía de fluorescencia con verde de indocianina, se ha introducido en este campo como una herramienta prometedora para reducir la incidencia de DA. El objetivo de este estudio es valorar en nuestro medio, los resultados de la introducción de esta técnica en cuanto a prevención de DA. **Materiales y Método:** Se llevó a cabo un estudio prospectivo, incluyendo 59 pacientes sometidos a cirugía colorrectal resectiva a los que se les realizó una evaluación mediante angiografía con verde de indocianina intraoperatoria de la vascularización anastomótica. **Resultados:** Tras la aplicación de la técnica, se modificó el punto de sección en 9 pacientes (15,25%); en los cuales no se registró ninguna DA. La tasa de complicaciones global fue de 35,59% (n = 21) objetivando 3 dehiscencias anastomóticas en la serie. **Conclusión:** Esta técnica se perfila como una estrategia adicional en la prevención de la aparición de DA. Serán necesarios estudios randomizados con inclusión de mayor número de pacientes para obtener resultados concluyentes.

**Palabras clave:** dehiscencia anastomótica; verde de indocianina; angiografía; fluorescencia; laparoscopia.

## Introducción

La dehiscencia anastomótica (DA) es una de las complicaciones a corto plazo más temidas en cirugía colorrectal. A pesar de la mejora progresiva de las técnicas quirúrgicas, las tasas de esta complicación continúan siendo importantes, como reflejó el es-

tudio focalizado en la cirugía de cáncer colorrectal ANACO (8,7%), con la consecuente morbilidad, aumento de costes, estancia hospitalaria (23 días vs 7), retraso de tratamiento quimioterápico, mortalidad (15,2% vs 1,9% p < 0,0001)<sup>1</sup>, predisposición a la recidiva local y disminución de la supervivencia, que supone<sup>2</sup>.

<sup>1</sup>Unidad Coloproctología  
Hospital Clínico Universitario  
Zaragoza. Zaragoza, España.

Recibido el 19 de marzo  
de 2019 y aceptado para  
publicación el 9 de julio de  
2019.

**Correspondencia a:**  
Dra. Estíbaliz Echazarreta-  
Gallego  
[esti.egallego@hotmail.com](mailto:esti.egallego@hotmail.com)

La etiología de la fuga anastomótica es multifactorial; los factores han sido ampliamente estudiados, destacándose entre otros, sexo masculino, ASA > 3, uso crónico de esteroides, índice de masa corporal (IMC) elevado, tiempo operatorio prolongado, localización rectal de la patología<sup>3,4</sup>. Una estimación fiable del riesgo de dehiscencia podría guiar la toma de decisiones en cuanto a la conducta terapéutica a seguir en cada caso, no obstante ninguna de las herramientas desarrolladas hasta el momento, ha alcanzado una evidencia relevante en la predicción de DA, como remarcó Karliczek en su estudio<sup>5</sup>. La única escala que hasta el momento parece haberse mostrado relativamente eficaz en la predicción del riesgo de DA en cirugía de colon izquierdo es la CLS (*Colon Leakage Score*)<sup>6</sup>. Esta escala otorga un valor numérico a los factores de riesgo relacionados con la fuga anastomótica: edad, sexo, puntuación en la escala ASA, índice de masa corporal, hábitos tóxicos, terapia neoadyuvante, cirugía de urgencia, distancia al margen anal de la anastomosis, existencia de procedimientos adicionales, pérdida sanguínea y duración de la intervención. A pesar de su utilidad no cuenta con indicaciones claras acerca de la idoneidad de las medidas preventivas aplicables en función de resultados. Autores como Dekker o Qiao, proponen un punto de corte de 11 puntos para establecer el riesgo de fuga<sup>6,7</sup>.

Una adecuada vascularización de la anastomosis, además de la ausencia de tensión, correcta aposición de tejidos y mínimo vertido, resulta vital para su óptima cicatrización, de manera que se evite la DA. Ante las dificultades para predecir esta devastadora complicación, la posibilidad de evaluar intraoperatoriamente la microperfusión de la anastomosis, se erige como una prometedora herramienta. Hasta ahora, esta evaluación se llevaba a cabo en base a criterios subjetivos como el sangrado de los márgenes de resección, coloración de la mucosa colónica o pulsatilidad de vasos mesentéricos. Aunque se han propuesto técnicas con un grado de subjetividad menor (ultrasonidos-*doppler*, aclaramiento de hidrógeno, medición polarográfica de la tensión de oxígeno), ninguna de ellas ha demostrado por el momento su eficacia en la prevención de la DA. Una evaluación más objetiva puede lograrse mediante la aplicación de fluorescencia con verde de indocianina (ICG), lo cual será el objeto de nuestro estudio.

### Materiales y Método

Se llevó a cabo un estudio observacional prospectivo incluyendo pacientes sometidos a cirugía

colorrectal con comprobación de la anastomosis mediante fluorescencia con verde de indocianina, intervenidos de manera consecutiva a partir de marzo de 2016 hasta enero de 2018 en la Unidad de Coloproctología del Hospital Clínico Universitario de Zaragoza. Las intervenciones se llevaron a cabo por dos cirujanos de la Unidad únicamente. Se incluyeron pacientes sometidos a cirugía de colon derecho, izquierdo y recto. La vía de abordaje fue laparoscópica en todos los casos. La intervención indicada se llevó a cabo según la técnica quirúrgica protocolizada por la Unidad de Coloproctología. Todos los pacientes incluidos en el estudio siguieron los protocolos habituales de manejo perioperatorio de la Unidad: prehabilitación dos/tres semanas antes de la intervención quirúrgica seguido de un programa de recuperación intensificada.

Los criterios de inclusión fueron pacientes intervenidos con carácter electivo por patología neoplásica colorrectal, independientemente de género o edad.

Los criterios de exclusión fueron intervenciones con carácter urgente y/o por patología no tumoral (inflamatoria, infecciosa, isquémica...) asumiendo las diferencias de base en la vascularización y el proceso de cicatrización de estos tejidos. Sobre la patología neoplásica se excluyeron aquellos casos en los que la extensión obligaba a la realización de gestos quirúrgicos adicionales durante la misma intervención; como pudiera ser el caso de metastasectomías hepáticas o exanteraciones pélvicas, asumiendo la diferencia que supone el alargamiento del tiempo quirúrgico, además de los riesgos de complicación inherentes a toda cirugía más agresiva.

También fueron excluidos del estudio aquellos casos de anastomosis colorrectal en los que se asoció una ileostomía de protección, entendiendo que las probabilidades de complicación de esta anastomosis no eran equiparables, así como aquellos pacientes a los que se les realizó intervención tipo Hartmann o amputación abdominoperineal.

En último lugar se excluyeron los pacientes con historia de reacción adversa a la indocianina o yodo e hipertiroides.

El verde de indocianina (ICG) es un fluoróforo hidrosoluble aprobado por la FDA (*Food and Drug Administration*) seguro y bien tolerado<sup>8</sup>. Se caracteriza por tener la capacidad molecular de excitarse con luz cercana al infrarrojo emitiendo como respuesta, luz en longitud de onda 834 nm que puede ser captada y reflejada por un dispositivo en forma de fluorescencia. Desde los años cincuenta, cuando comenzó a utilizarse en el campo de la oftalmología para realizar angiografías de la retina, se ha hecho

uso de esta propiedad en diversos campos médicos para la evaluación de la perfusión de los órganos<sup>9</sup>. Su aplicación en la visualización de vasos sanguíneos radica en la unión a proteínas del plasma, especialmente lipoproteínas. Además, su baja toxicidad y rápida excreción (principalmente por vía biliar), hacen posible su buena tolerancia. La tasa de reacciones adversas (RA) asociadas a su utilización es baja (RA leve 0,15%, RA moderada 0,2% y RA severa 0,05%) y relacionadas en su mayor parte con reacciones alérgicas leves o complicaciones locales relacionadas con el punto de inyección<sup>8,10</sup>.

El dispositivo de emisión y captación puede incorporarse en cualquier cámara y fuente de luz como las utilizadas en las ópticas de laparoscopia. Cabe destacar, en relación a su uso en abordajes laparoscópicos, un aumento de su vida media debido a que la insuflación de neumoperitoneo disminuye el flujo hepático<sup>9</sup>.

Se incluyeron 59 pacientes, en los que a la técnica quirúrgica habitual se le añadió el siguiente procedimiento:

- Previo a la inyección de verde de indocianina el cirujano marcó el lugar de sección previsto.
- Se administró una dosis de verde de indocianina (0,2-0,4 mg/kg diluidos en 5 ml de agua destilada) por vía intravenosa.
- Mediante el sistema de visión NIR/ICG *Fluorescence Imaging an OPAL1™ Technology from KARL STORZ (SPECTRA Laparoscopy)* se evaluó la perfusión vascular en tres momentos: previo a la sección del colon, tras la misma y una vez realizada la anastomosis (Figura 1).

Se registraron las variables demográficas y comorbilidades. Se recogieron variables quirúrgicas y relativas al postoperatorio, tanto de manejo como de morbimortalidad durante los 30 primeros días postoperatorios.

En los casos de modificación del punto de corte por perfusión inadecuada (Figura 2), se aplicó con posterioridad la escala *Colon Leakage Score* propuesta por Dekker<sup>6</sup>, para tratar de evidenciar pacientes con factores de riesgo prevenibles. Se estableció el punto de corte en 11 puntos, como en los estudios de Dekker y Qiao<sup>6,7</sup>.

La variable principal a estudio fue la tasa de dehiscencia anastomótica.

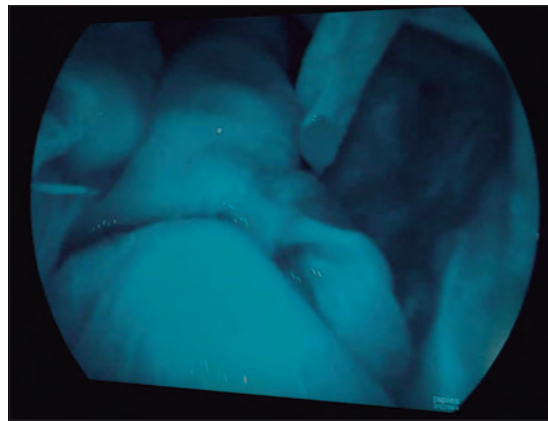
Las variables secundarias fueron las siguientes:

- Tasa de complicaciones globales durante los 30 primeros días postoperatorios medida con la escala Clavien-Dindo.
- Mortalidad registrada durante los 30 primeros días postoperatorios.

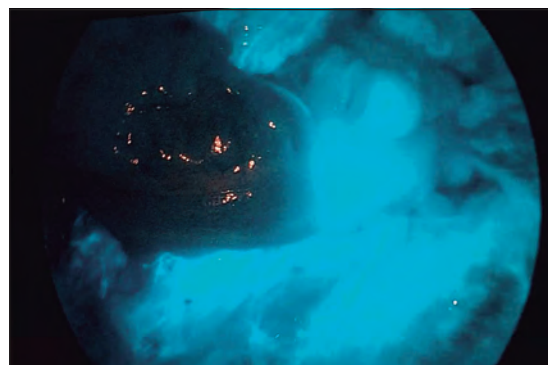
- Tasa de pacientes en los que se modificó el lugar de sección tras la angiografía de fluorescencia con verde de indocianina.
- Tasa de efectos adversos registrado.
- Estancia hospitalaria postoperatoria.
- Datos descriptivos acerca de la muestra y factores que pueden influir en el resultado: comorbilidad (diabetes, cardiopatía isquémica), tratamiento con corticoides.
- Existencia de factores de riesgo en pacientes que han presentado fuga anastomótica mediante aplicación de la escala *Colon Leakage Score*.

El análisis estadístico se llevó a cabo con el programa SPSS versión 23.0 para Windows.

En cuanto a los aspectos éticos; la angiografía de fluorescencia con verde de indocianina es un procedimiento ampliamente difundido en diversos campos de la Medicina. Como ya se ha mencionado anteriormente el verde de indocianina ha demostrado ser un colorante seguro<sup>8,10</sup>. Los pacientes participantes en el estudio fueron informados previamente a la intervención quirúrgica. Su inclusión estuvo supeditada a la aceptación por parte de los mismos y la firma de un consentimiento informado.



**Figura 1.** Evaluación de anastomosis colorrectal con perfusión correcta.



**Figura 2.** Evaluación de colon con perfusión insuficiente.

Los datos derivados del estudio fueron incluidos en una base de datos para su análisis. El acceso a la base estuvo restringido al investigador principal y a los investigadores colaboradores. Los datos identificativos del paciente no se incluyeron en la base.

El estudio no requirió financiación.

## Resultados

Se analizaron 59 pacientes a los que se les realizó la comprobación mediante verde de indocianina. La media de edad fue 67,18 (DE 8,917) con un rango de 46-84 años. Se intervinieron 35 varones (59,32%) y 24 mujeres (41,68%). Presentaban comorbilidades 47 pacientes (79,66%). El 59,32% (35) de los pacientes obtuvo una valoración de II en la escala ASA, siendo la más frecuente, seguido de un 16,95% (10) con valoración III, un 16,95% (10) con valoración I y 6,78% (4) de valoración igual a IV.

Los días medios de ingreso fueron 5,39 (DE 4,384) con un rango de 3-29 días. No se produjo ningún reingreso.

Se registró una tasa de complicaciones de 35,59% (n = 21). Las complicaciones más frecuentes fueron las médicas (HTA mal controlada, edema agudo de pulmón, insuficiencia renal) presentes en el 10,17% (n = 6), seguida de infección de sitio quirúrgico 6,78% (n = 4: dos infecciones órgano-espacio y dos infecciones superficiales), rectorragia 6,78% (n = 4) y dehiscencia anastomótica. Se evidenció dehiscencia anastomótica en 3 pacientes (localización: recto (2), colon descendente (1)), un 5,08% del total de la serie, todos varones. Los tres pacientes fueron reintervenidos, en dos de ellos se realizó lavado de la cavidad peritoneal e ileostomía de protección; en el segundo, se llevó a cabo un Hartmann por vía abierta, este último paciente presentó, además, una infección de sitio quirúrgico superficial.

El protocolo de rehabilitación multimodal del hospital se aplicó en 91,5% de los pacientes. El 86,4% de los pacientes siguieron el programa de prehabilitación las dos o tres semanas previas a la intervención.

La técnica supuso un cambio en la elección del lugar de anastomosis en 9 de los 59 pacientes (15,25%). En estos 9 pacientes no se registró ningún caso de dehiscencia anastomótica ni infección de sitio quirúrgico. Tras aplicar la *Colon Leakage Score* en los nueve pacientes, no se obtuvieron resultados relevantes, en ninguno de ellos se halló una puntuación superior a 11 que hiciera prever un fallo anastomótico.

La mortalidad fue 0% a los 30 días de seguimiento.

## Discusión

La importancia de la ausencia de tensión anastomótica y de una correcta vascularización ha sido ampliamente referida, desde hace décadas como garantía de éxito quirúrgico. Se ha tratado de demostrar esta asociación intraoperatoria entre la vascularización y la aparición de DA, sin llegar a desarrollar una aplicación de técnica para la práctica clínica habitual<sup>11-13</sup>. Hasta el momento, la evaluación de estos parámetros dependía de la valoración subjetiva del equipo quirúrgico en base a características físicas de coloración de la mucosa y serosa colónica, temperatura, pulsatilidad de los vasos cólicos, sangrado de los extremos de resección. Sin embargo diversos estudios, han demostrado que el criterio del cirujano tiende a subestimar el riesgo de fuga anastomótica<sup>5</sup>. La técnica de angiografía por fluorescencia permite aportar a la evaluación de la vascularización de la unión intestinal un grado mayor de objetividad, sin llegar a ser en ningún caso completamente objetivo puesto que la valoración se lleva a cabo habitualmente en base a una escala cromática, no numérica.

Alternativas como las escalas de evaluación de riesgo de dehiscencia tampoco han demostrado gran efectividad. Centrándonos en nuestro estudio, la escala *Colon Leakage* aplicada<sup>6</sup> retrospectivamente sobre los nueve pacientes en los que se había modificado el punto de corte, no identificó aquellos que requirieron ampliación de la resección (con un potencial basal alto de presentar DA) con la catalogación de riesgo de fuga preoperatoria.

Es por ello que uno de los ítems que ha centrado nuestro interés en la aplicación de la técnica, es la tasa de modificaciones del punto de sección. Una modificación del lugar de la anastomosis asume que la valoración inicial por parte del cirujano de la vascularización no habría sido la más acertada, una vez comprobada mediante la aplicación de ICG el estado real de la irrigación en ese momento. Esto no quiere decir que el lugar escogido inicialmente fuera a conducir a un fracaso seguro se la anastomosis, pero la probabilidad es más alta en esos casos. Concretamente, en nuestra serie, el 15,25% (9 pacientes) de tasa de modificaciones encontrado indica un número importante de casos en los que la anastomosis se realizaría en una situación mejorable simplemente desplazando algunos centímetros los cabos de sección, lo cual resulta un dato próximo al 16% publicado por Kudszus<sup>14</sup>. A pesar de no incluir un número elevado de participantes, cabe destacar que en estos 9, no se registró ningún caso de dehiscencia anastomótica ni infección de sitio quirúrgico.



Sin embargo, también existen estudios como el retrospectivo de Kin<sup>15</sup>, que ponen en duda la eficacia del procedimiento, al no encontrar diferencias significativas en la aparición de DA entre el grupo en el que se llevó a cabo la evaluación por fluorescencia (modificación del punto de sección en 8/173 pacientes) frente al grupo control; los autores reconocen limitaciones como el tamaño muestral o la no valoración de la vascularización del muñón rectal. A estas dos apreciaciones añadiríamos como factor de confusión presente en nuestro estudio, el análisis no estratificado de todas las anastomosis incluidas (puesto que la n presentada no permitiría obtener resultados válidos extrapolables), a pesar de estar reconocida la diferencia de riesgo de dehiscencia de las mismas: ileocólica (1-4%) vs ileorrectal (3-7%) vs colorrectal/coloanal (5-19%)<sup>4</sup>. En la misma línea de Kin<sup>15</sup>, el único estudio randomizado controlado publicado hasta el momento por De Nardi<sup>16</sup>, evaluaba los resultados de la aplicación de la técnica con ICG en pacientes sometidos a cirugía resectiva de colon izquierdo y recto (modificación de punto de corte en 13/118 (11%) frente a un grupo control de pacientes sometidos a la misma cirugía, sin hallar diferencias significativas en cuanto a incidencia de fuga anastomótica entre los dos grupos; aunque los autores reconocen la utilidad del procedimiento en la evaluación de la vascularización de la anastomosis y el muñón colónico. El reciente metaanálisis publicado por Blanco-Colino<sup>17</sup>, valora la técnica como prometedora remarcando la necesidad de estudios de mayor calidad acerca de su aplicación.

Una aplicación práctica de este procedimiento, propuesta por Ris<sup>18,19</sup>, es la reducción de la necesidad de porcentaje de ileostomías de protección (IP); a pesar del reducido volumen de casos, en su estudio refleja cómo basándose en la información aportada por la angiografía de fluorescencia intraoperatoria se evitó realizar una ileostomía derivativa en tres de seis pacientes sometidos a resección rectal baja. Este hecho abre una vía de investigación a estudios de mayor volumen multicéntricos, puesto que en los candidatos óptimos se evitaría la confección de una IP y, por lo tanto, la morbilidad asociada a la misma (deshidratación, hernia paraostomal, eventos adversos en relación con la cirugía de reversión).

Otra reflexión interesante es la forma en la que el cirujano percibe la información aportada por la fluorescencia, en base a una escala cromática, en la cual según la intensidad del color se asume una perfusión adecuada, lo cual puede verse influenciado por múltiples factores como la dosis y el tiempo de administración del ICG, la calidad del cable de luz

del dispositivo receptor empleado, la distancia entre este y el intestino, la tensión arterial del paciente, o la presencia de arterosclerosis<sup>20</sup>. En sí mismo no es algo cuantificable de forma objetiva, sin embargo, no cabe duda de la ayuda que supone el simple hecho de tener *in situ* una referencia de dicha vascularización. En este sentido se está trabajando en tratar de cuantificar la intensidad de la señal captada para establecer unos valores de referencia. El dispositivo traduciría una medida numérica del espectro de onda captado, además, de la información cromática aportada por la óptica<sup>21,22</sup>, como ejemplo el publicado por Protyniak en el que empleando el dispositivo SPY *Elite Imaging System* asociado al SPY-Q software, otorgaba un valor numérico absoluto entre 0-256 a la intensidad de la fluorescencia. Todo ello a favor de una búsqueda de la mayor objetividad posible, concluyendo los autores la necesidad de ampliar el número de estudios con el fin de establecer puntos de corte correspondientes a valores numéricos.

## Conclusiones

---

A pesar del carácter unicéntrico, tamaño muestral reducido y los posibles sesgos destacados, los datos aportados por nuestro estudio, refuerzan el hecho de la necesidad de una evaluación lo más objetiva posible de la perfusión de ambos cabos anastomóticos en aras de reducir la incidencia de dehiscencia anastomótica. Resultaría interesante la realización de un mayor número de estudios randomizados controlados multicéntricos, incluyendo un número elevado, pacientes, que reflejen el grado de beneficio que supone la aplicación de la fluorescencia con verde de indocianina en la prevención de la dehiscencia anastomótica colorrectal, así como el desarrollo amplio e implantación de programas de transformación de la intensidad de fluorescencia en datos numéricos con el fin de lograr la máxima objetividad durante su empleo.

## Responsabilidades éticas

---

**Protección de personas y animales.** Los autores declaran que para esta investigación no se han realizado experimentos en seres humanos ni en animales.

**Confidencialidad de los datos.** Los autores declaran que en este artículo no aparecen datos de pacientes.

**Conflictos de interés:** no hay.

## ARTÍCULO ORIGINAL

## Bibliografía

1. Frasson M, Flor-Lorente B, Rodríguez JLR, Granero-Castro P, Hervas D, Álvarez Rico MA, et al. Risk Factors for Anastomotic Leak After Colon Resection for Cancer: Multivariate Analysis and Nomogram From a Multicentric, Prospective, National Study With 3193 Patients. *Ann Surg.* 2015;262:321-30. Doi: 10.1097/SLA.0000000000000973.
2. Mirnezami A, Mirnezami R, Chandrakumaran K, Sasapu K, Sagar P, Finan P. Increased local recurrence and reduced survival from colorectal cancer following anastomotic leak: systematic review and meta-analysis. *Ann Surg.* 2011;253: 890-9. doi: 10.1097/SLA.0b013e3182128929.
3. Midura EF, Hanseman D, Davis BR, Atkinson SJ, Abbott DE, Shah SA, et al. Risk factors and consequences of anastomotic leak after colectomy: a national analysis. *Dis Colon Rectum* 2015;102:333-8. doi: 10.1097/DCR.0000000000000249.
4. McDermott FD, Heeney A, Kelly ME, Steele RJ, Carlson GL, Winter DC. Systematic review of preoperative, intraoperative and postoperative risk factors for colorectal anastomotic leaks. *Br J Surg.* 2015;102:462-79.
5. Karliczek A, Harlaar NJ, Zeebregts CJ, Wiggers T, Baas PC, van Dam GM. Surgeons lack predictive accuracy for anastomotic leakage in gastrointestinal surgery. *Int J Colorectal Dis.* 2009;24:569-76. doi: 10.1007/s00384-009-0658-6.
6. Dekker JWT, Liefers GJ, de Mol van Otterloo JCA, Putter H, Tollenaar RAEM. Predicting the risk of anastomotic leakage in left-sided colorectal surgery using a colon leakage score. *J Surg Res.* 2011;166:27-34. doi: 10.1016/j.jss.2010.11.004.
7. Yu XQ, Zhao B, Zhou WP, Han LZ, Cai GH, Fang ZW, et al. Utility of colon leakage score in left-sided colorectal surgery. *J Surg Res.* 2016;202:398-402. doi: 10.1016/j.jss.2015.12.046.
8. Hope-Ross M, Yannuzzi LA, Gragoudas ES, Guyer DR, Slakter JS, Sorenson JA, et al. Adverse reactions due to indocyanine green. *Ophthalmology* 1994;101: 529-33.
9. Alander JT, Kaartinen I, Laakso A, Pätälä T, Spillmann T, Tuchin V, et al. A Review of indocyanine green fluorescent imaging in surgery. *Int J Biomed Imaging* 2012;2012:940585. Doi: 10.1155/2012/940585.
10. Obana A, Miki T, Hayashi K, Takeda M, Kawamura A, Mutoh T, et al. Survey of complications of indocyanine green angiography in Japan. *Am J Ophthalmol.* 1994;118:749-53.
11. Kingham TP, Pachter HL. Colonic anastomotic leak: risk factors, diagnosis, and treatment. *J Am Coll Surg.* 2009;208:269-78.
12. Boyle NH, Manifold D, Jordan MH, Mason RC. Intraoperative assessment of colonic perfusion using scanning laser Doppler flowmetry during colonic resection. *J Am Coll Surg.* 2000;19:504-10.
13. Vignali A, Gianotti L, Braga M, Radaelli G, Malvezzi L, Di Carlo V. Altered microperfusion at the rectal stump is predictive for rectal anastomotic leak. *Dis Colon Rectum* 2000;395:76-82.
14. Kudszus S, Roesel C, Schachtrupp A, Hoer JJ. Intraoperative laser fluorescence angiography in colorectal surgery: a noninvasive analysis to reduce the rate of anastomotic leakage. *Langenbeck's Arch Surg.* 2010;395:1025-30. doi: 10.1007/s00423-010-0699-x.
15. Kin C, Vo H, Welton L, Welton M. Equivocal effect of intraoperative fluorescence angiography on colorectal anastomotic leaks. *Dis Colon Rectum* 2015;58:582-7. doi: 10.1097/DCR.0000000000000320.
16. Nardi P De, Elmore U, Maggi G, Maggiore R, Boni L, Cassinotti E, et al. Intraoperative angiography with indocyanine green to assess anastomosis perfusion in patients undergoing laparoscopic colorectal resection: results of a multicenter randomized controlled trial. *Surg Endosc.* 2019. doi: 10.1007/s00464-019-06730-0. [Epub ahead of print].
17. Blanco-Colino R, Espin-Basany E. Intraoperative use of ICG fluorescence imaging to reduce the risk of anastomotic leakage in colorectal surgery: a systematic review and meta-analysis. *Tech Coloproctol.* 2018;22:15-23. doi: 10.1007/s10151-017-1731-8.
18. Ris F, Hompes R, Cunningham C, Lindsey I, Guy R, Jones O, et al. Near-infrared (NIR) perfusion angiography in minimally invasive colorectal surgery. *Surg Endosc Other Interv Tech.* 2014;28:2221-6.
19. Ris F, Buchs NC, Morel P, Mortensen NJ, Hompes R. Discriminatory influence of Pinpoint perfusion imaging on diversion ileostomy after laparoscopic low anterior resection. *Colorectal Dis.* 2015 Suppl 3:29-31. doi: 10.1111/codi.13029.
20. Boni L, Fingerhut A, Marzorati A, Rausei S, Dionigi G, Cassinotti E. Indocyanine green fluorescence angiography during laparoscopic low anterior resection: results of a case-matched study. *Surg Endosc.* 2017;31:1836-40. doi: 10.1007/s00464-016-5181-6.
21. Protyniak B, Dinallo AM, Boyan WPJ, Dressner RM, Arvanitis ML. Intraoperative indocyanine green fluorescence angiography-an objective evaluation of anastomotic perfusion in colorectal surgery. *Am Surg.* 2015;81: 580-4.
22. Degett TH, Andersen HS, Gogenur I. Indocyanine green fluorescence angiography for intraoperative assessment of gastrointestinal anastomotic perfusion: a systematic review of clinical trials. *Langenbecks Arch Surg.* 2016;401:767-75. doi: 10.1007/s00423-016-1400-9.