

Casos Clínicos

Ascitis secundaria a chlamydia trachomatis tras procedimiento de reproducción asistida

Ascites secondary to chlamydia trachomatis after assisted reproduction procedure

Chóliz Ezquerro M¹, Puente Lujan MJ¹, Navarro Sierra J¹, Ortega Marcilla S¹, Mormeneo Bayo S², Negredo Quintana I¹.

¹ Departamento de Ginecología del Hospital Universitario Miguel Servet de Zaragoza (España).

² Departamento de Microbiología del Hospital Universitario Miguel Servet de Zaragoza (España).

Correspondencia

Nombre: Marta Chóliz Ezquerro

Email: martacholiz@gmail.com

RESUMEN

El desarrollo de ascitis moderada o severa es infrecuente tras una enfermedad inflamatoria pélvica por *Chlamydia trachomatis*, una de las principales causas de infección de transmisión sexual a nivel mundial. Caso clínico: Paciente de 29 años que tras aborto diferido (gestación tras inseminación artificial) que inicia a las seis semanas con cuadro de dolor abdominal inespecífico y ascitis de predominio linfocitario. El diagnóstico se realizó mediante PCR (Werfen®) tanto el líquido ascítico como en exudado endocervical. La paciente recibió tratamiento antibiótico con doxiciclina. Conclusión: Las enfermedades de transmisión sexual deben ser consideradas cuando se realiza un diagnóstico diferencial de una mujer sexualmente activa con dolor abdominal y ascitis, instaurar tratamiento antibiótico y evitar pruebas e intervenciones quirúrgicas innecesarias.

Palabras claves: *Chlamydia trachomatis*, ascitis, enfermedad pélvica inflamatoria.

ABSTRACT

The development of moderate or severe ascites is infrequent after a pelvic inflammatory disease from *Chlamydia trachomatis*, one of the main causes of sexually transmitted infection worldwide. Clinical case: A 29-year-old patient who, after a delayed abortion (gestation after artificial insemination), started at six weeks with symptoms of non-specific abdominal pain and predominantly lymphocytic ascites. The diagnosis is made by PCR (Werfen®) both the ascitic fluid and the endocervical exudate. The patient received antibiotic treatment with doxycycline. Conclusion: Sexually transmitted diseases should be considered when making a differential diagnosis of a sexually activated woman with abdominal pain and ascites. Establishing antibiotic treatment, and avoiding unnecessary tests and surgical treatments.

Keywords: *Chlamydia trachomatis*, ascities, Pelvic inflammatory disease.

INTRODUCCIÓN

Chlamydia trachomatis es la primera causa bacteriana de infecciones de transmisión sexual y se estima que cada año se producen más de 130 millones de infecciones en el mundo.¹ Es una bacteria obligada intracelular gram negativa y anaeróbica, se diferencia en 18 serotipos basándose en anticuerpos monoclonales.² Los serotipos D-K se relacionan principalmente con las infecciones de transmisión sexual y las infecciones neonatales.

El comportamiento sexual ha cambiado, y la prevalencia de las enfermedades de transmisión sexual está en aumento, por ello se deben tener en cuenta como un posible diagnóstico diferencial.^{3,4}

La *chlamydia* tiene un ciclo infeccioso bifásico con dos formas funcional y metabólicamente distintas, que incluyen el cuerpo elemental y el cuerpo reticulado. El cuerpo elemental es metabólicamente inactivo y absorbido por las células huésped, pero una vez dentro de la misma se diferenciara en su forma reticular para replicarse y dirigirse al resto de las células adyacentes.² La bacteria se transmite directamente a través del contacto directo con el tejido infectado, en las mujeres se dirige al epitelio escamoso-columnar del endocervix, al tratarse de una bacteria intracelular no causa vaginitis pero puede ascender al tracto genital superior. El cuadro clínico resultante abarca desde una endometritis subclínica hasta la afectación de diversos órganos como ojos, pulmones, ganglios linfáticos o la cavidad peritoneal. Existe una alta prevalencia de mujeres asintomáticas.⁵

A continuación, se presenta el caso clínico de una paciente con ascitis recurrente por *C. trachomatis*.

CASO CLÍNICO

Mujer de 29 años, G2A2P0, diagnosticada de aborto diferido (6 semanas de gestación, gestación tras técnicas de reproducción, inseminación artificial) en resolución con tratamiento farmacológico (prostaglandinas E1 intravaginales).

Acude en dos ocasiones a urgencias por metrorragia escasa, dolor abdominal en hipogastrio y presencia de leucocitos en la orina, se administra tratamiento sintomático y antibiótico (fosfomicina 2gr). Vuelve a consultar por ausencia de mejoría clínica, empeoramiento del dolor e irradiación a hipocondrio derecho, se realiza ecografía abdominal donde se

evidencia abundante líquido ascítico en la cavidad peritoneal y se decide ingreso para estudio del origen del mismo.

La paciente tenía como antecedente (10 años antes) un cuadro de sospecha de enfermedad de Fitz Hug Curtis con absceso tuboovárico derecho, que precisó tratamiento quirúrgico para drenaje y lavado de cavidad abdominal mediante laparoscopia.

En la exploración física la paciente se encuentra apirética, consciente orientada y constantes normales, presenta metrorragia menor a menstruación y ausencia de dolor a la movilización cervical. Abdomen distendido, doloroso a la palpación, sin signos de irritación peritoneal. Ecografía transvaginal informa (imagen 1 y 2): No se visualiza patología ovárica. Presencia de líquido libre intraperitoneal de predominio perihepático, periesplénico, interasas y pelvis menor. Asas de delgado distendidas, algo paréticas (aspecto reactivo). Útero morfológicamente normal endometrio no decidualizado. La analítica sanguínea es anodina, normalidad en las tres series y perfil hepático inalterado. Se decide completar el estudio de imagen mediante un TAC abdomino-pélvico que se informa de normalidad del aparato genitourinario, ausencia de afectación hepática, no se observan imágenes de adenopatías pélvicas, retroperitoneales o inguinales y discreta cantidad de líquido libre peritoneal de predominio en Douglas (imagen 3).

Para completar el diagnóstico se solicitan marcadores tumorales, Ca 12.5 1169 mU/L, cultivos de exudados vaginal y endocervical, y se realiza paracentesis diagnóstica. El líquido ascítico presentaba las siguientes características 1920 leucocitos/mm³ con predominio de linfocitos 93%, 0,68 gr/L de glucosa, 183,1 UI/L de ADA, 568 UI/L de LDH y 69,3 gr/L de proteínas. La citología era negativa para células malignas y no hubo crecimiento microbiológico tras 5 días de incubación.

El estudio de PCR en el líquido ascítico y en el exudado endocervical fue positivo para *Chlamydia trachomatis*.

Se inició tratamiento antibiótico con Doxiciclina 100 mg cada doce horas durante 14 días para la enfermedad inflamatoria pélvica complicada; se asoció albúmina y furosemida para la resolución de la ascitis. Dos meses más tarde, el marcador Ca 125

descendió hasta 67 mUI/mL, y la PCR del cultivo endocervical fue negativa.

La paciente se sometió posteriormente a un tratamiento de reproducción asistida, fecundación in vitro por ausencia de permeabilidad de las trompas para obtener una gestación, cumpliendo su deseo reproductivo.

DISCUSIÓN

C. trachomatis es un microorganismo intracelular, lo que hace que la infección pase muchas veces desapercibida al interactuar con la respuesta inmune del paciente, los síntomas suelen ser inespecíficos y aunque puede aparecer una pequeña cantidad de líquido libre en Douglas la presencia de ascitis es anecdótica.⁶ Desde el primer caso descrito hace 40 años,⁷ son muy pocos los que se han publicado en la literatura.³

La inespecificidad de la clínica, junto a la ausencia de alteración analítica y encontrarse apirética, pueden descartar la infección en un primer momento como causa de la ascitis. Unido a las características del líquido ascítico: predominio linfocítico (93%), elevación de proteínas 39,3 gr/dL, y la ausencia de crecimiento de microorganismos, que son típicos de una carcinomatosis peritoneal⁸ o una peritonitis tuberculosa.⁹

Los marcadores tumorales, son una prueba inespecífica que se puede encontrar elevados en los procesos inflamatorios y otras enfermedades no oncológicas como la endometriosis.¹⁰ La elevación del Ca 12,5 puede orientar el diagnóstico hacia un proceso oncológico, pero la edad de la paciente, la ausencia de anomalías en las pruebas de imagen y los antecedentes ginecológicos; hicieron que fuese necesario solicitar más pruebas.

La aparición de las técnicas de amplificación de ácidos nucleicos (TAAN, PCR) han supuesto una mejora diagnóstica importante en la sensibilidad y el tiempo de respuesta, respecto a las técnicas de cultivo. Se han convertido en el nuevo patrón de referencia para el diagnóstico de la infección por *C. trachomatis*, ya que, al ser una bacteria intracelular obligada, solo puede crecer en cultivos celulares, quedando estos relegados a laboratorios de referencia.

Aunque los procedimientos de reproducción asistida tienen un riesgo muy bajo de complicaciones asociadas, son procedimientos invasivos que pueden complicarse con una infección. La mayoría de las infecciones aparecen horas después o hasta dos semanas tras el procedimiento, muchas son asintomáticas, aunque se pueden encontrar pequeñas cantidades de líquido ascítico la presencia de ascitis masiva es rara. Aragona et al.¹¹ recogen dos casos de abscesos pélvicos (0,03%) en una serie de 7089, si embargo la infección sin captación de ovocitos previa es anecdótica.

La edad de la paciente, sus antecedentes, las características del líquido ascítico y la manipulación uterina con las técnicas de reproducción, orientaron el diagnóstico de sospecha resultando la PCR positiva para *C. trachomatis* tanto en el líquido ascítico como endocervical.

Las pacientes que presentan antecedentes de enfermedad inflamatoria pélvica, tienen mayor posibilidad de sufrir un nuevo episodio y secuelas irreversibles como la infertilidad secundaria al factor tubárico.¹² Para satisfacer su deseo gestacional la paciente tuvo que someterse a un tratamiento de reproducción asistida, fecundación in vitro.

En la mayoría de los pacientes con ascitis producida por una EIP, como el nuestro, el cuadro se ha resuelto con o sin la administración de antibiótico.¹³ En conclusión, este caso demuestra que es importante descartar las enfermedades de transmisión sexual como posible causa de ascitis y dolor abdominal, en pacientes sexualmente activas, ya que la incidencia se encuentra en aumento por el cambio de las conductas sexuales de riesgo. Es fundamental realizar una prevención primaria a través de campañas de información y educación sanitaria.

REFERENCIAS

1. Piñeiro L, Galan JC, Vall-Mayans M. Infecciones por *Chlamydia trachomatis* (incluye linfogranuloma venéreo) y *Mycoplasma genitalium*. *Enferm Infecc Microbiol Clin*. 2019;37(8):525-534.
2. Morré SA, Rozendaal L, van Valkengoed IG, Boeke AJ, van Voorst Vader PC, Schirm J, de Blok S, van Den Hoek JA, van Doornum GJ, Meijer CJ, van Den Brule AJ. Urogenital *Chlamydia trachomatis* serovars in men and women with a

- symptomatic or asymptomatic infection: an association with clinical manifestations? *J. Clin. Microbiol.* 2000 Jun;38(6):2292-6.
3. Priego M, Merino E, Boix V, Portilla J. Pelvic inflammatory disease caused by *Chlamydia trachomatis* as a cause of ascites. *Enferm Infecc Microbiol Clin* 2000 Apr;18(4):202-203.
 4. E. Lanjouw, S. Ouburg, H.J. de Vries, A. Stary, K. Radcliffe, M. Unemo. Background review for the "2015 European guideline on the management of *Chlamydia trachomatis* infections". *Int J STD AIDS* 2016; 27:333-348.
 5. Aisa Denaroso LM et al. Ascitis linfocitaria con niveles elevados de adenosina deaminasa secundaria a infección por *Chlamydia trachomatis*. *Enferm Infecc Microbiol Clin*. 2017;37(6):415-423.
 6. Müller-Schoop JW, Wang SP, Munzinger J, Schläpfer HU, Knoblauch M, Tammann RW. *Chlamydia trachomatis* as possible cause of peritonitis and perihepatitis in young women. *Br Med J* 1978;1:1022–1024.
 7. Berek JS, Darney PD. Massive ascites produced from a tubal pseudocyst in chronic pelvic inflammatory disease. *Obst Gynecol* 1979;54:54.
 8. Gojavev A, English DP, Macer M, Azodi M. *Chlamydia Peritonitis and Ascites Mimicking Ovarian Cancer*. *Case Rep Obstet Gynecol* 2016; 85: 471-473.
 9. Kang HM, Oh TH, Kang GH, Joen TJ, Seo DD, Shin WC, et al. A case of *Chlamydia trachomatis* peritonitis mimicking tuberculous peritonitis. *Korean J Gastroenterol* 2011;58:111–116.
 10. Halford B, Piazza MB, Liu D, Obineme C. *Chlamydia ascites: a call for sexually transmitted infection testing*. *BMJ Case Rep* 2018; 11(1):e226437.
 11. Aragona C, Mohamed MA, Espinola MS, Linari A, Pecorini F, Micara G, et al. Clinical complications after transvaginal oocyte retrieval in 7,098 IVF cycles. *Ferti Steril* 2011;1:293–4.
 12. Iliadis S, Gudmundsson J, Gambadauro P. Pelvic abscess following frozen embryo transfer. *J Obstet Gynaecol* 2013;33(6):633-634
 13. Yanagisawa N, Tomiyasu H, Hada T, Kure N, Kobayashi Y, Katamoto T, et al. *Chlamydia trachomatis* peritonitis: report of a patient presenting spontaneous regression of ascites. *Intern Med* 1992;31(6):835–839.

FIGURAS

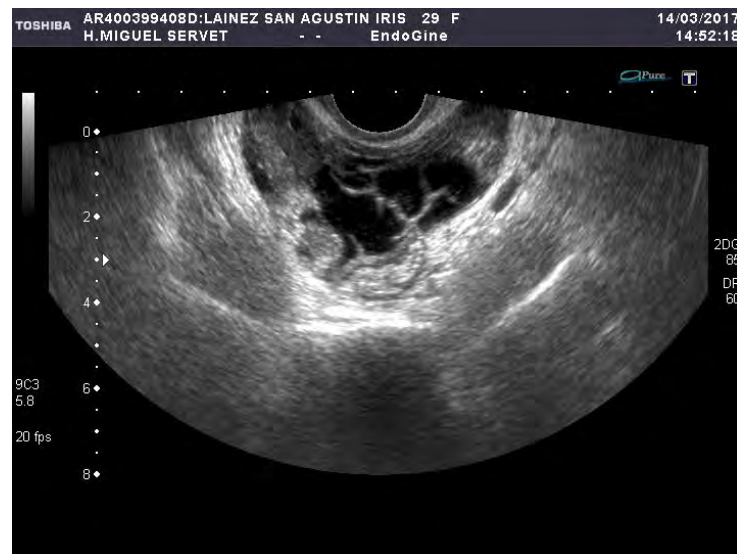


Figura 1. No se visualiza patología ovárica, asas de intestino delgado distendidas, algo paréticas (aspecto reactivo).

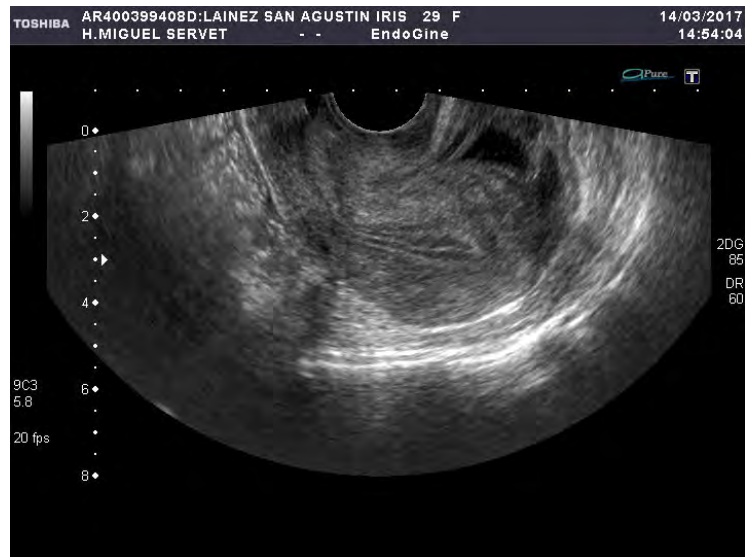


Figura 2. Útero morfológicamente normal endometrio no decidualizado, líquido libre en Douglas.

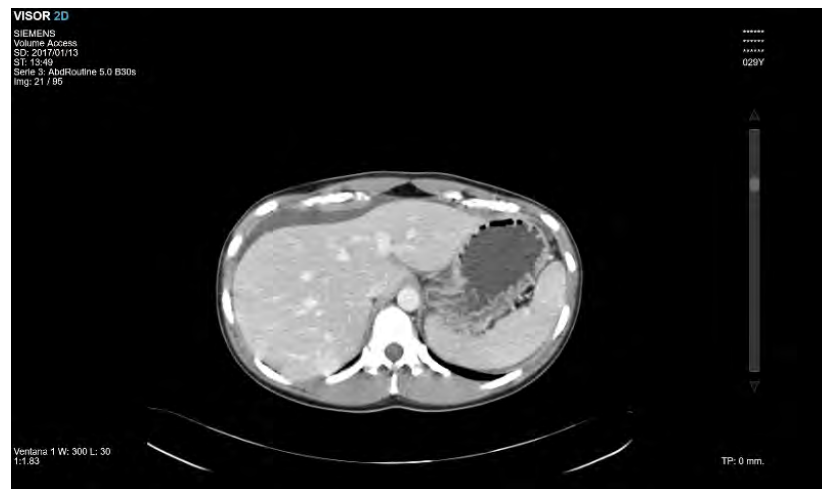

Figura 3. Presencia de líquido libre perihepático.